

Student **CONSULT**

studentconsult.com

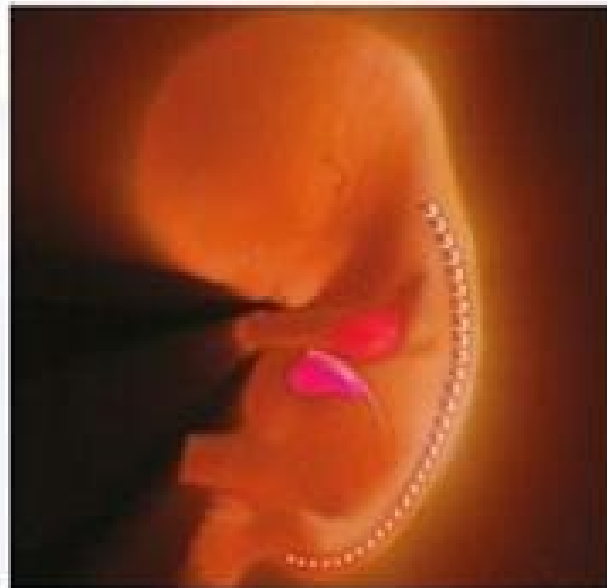Con acceso  
al libro original  
en Internet

Keith L. Moore T.V.N. Persaud Mark G. Torchia

# Embriología clínica

**9**<sup>a</sup>  
EDICIÓN

Incluye  
acceso *online*  
a animaciones  
únicas



ELSEVIER  
SAUNDERS

Embriología clínica

## **9.ª edición**

Keith L. Moore, MSc, PhD, FIAC, FRSM, FAAA

Professor Emeritus, Division of Anatomy, Department of Surgery, Faculty of Medicine, University of Toronto

Former Professor and Head, Department of Anatomy, University of Manitoba, Winnipeg, Manitoba, Canada

Former Professor and Chair, Department of Anatomy and Cell Biology, University of Toronto, Toronto, Ontario, Canada

T.V.N. Persaud, MD, PhD, DSc, FRCPath (Lond.), FAAA

Professor Emeritus and Former Head, Department of Human Anatomy and Cell Science, Professor of Pediatrics and Child Health, Associate Professor of Obstetrics, Gynecology, and Reproductive Sciences, Faculty of Medicine, University of Manitoba, Winnipeg, Manitoba, Canada

Professor of Anatomy and Embryology, St. George's University, Grenada, West Indies

Mark G. Torchia, MSc, PhD

Associate Professor and Director of Development, Department of Surgery, Associate Professor, Department of Human Anatomy and Cell Sciences, Director, University Teaching Services, University of Manitoba, Winnipeg, Manitoba, Canada

Elsevier

# índice de capítulos

[Instrucciones para el acceso en línea](#)

[Portada](#)

[Páginas preliminares](#)

[Página de créditos](#)

[Dedicatoria](#)

[Colaboradores](#)

[Prefacio](#)

[Agradecimientos](#)

[Capítulo 1: Introducción al ser humano en desarrollo](#)

[Períodos del desarrollo](#)

[Importancia de la embriología](#)

[Aspectos históricos](#)

[Genética y desarrollo humano](#)

[Biología molecular del desarrollo humano](#)

[Términos descriptivos en embriología](#)

[Problemas con orientación clínica](#)

[Capítulo 2: Primera semana del desarrollo humano](#)

[Gametogénesis](#)

[Meiosis](#)

[Espermatogénesis](#)

[Ovogénesis](#)

[Comparación de los gametos \(células sexuales\)](#)

[Útero, trompas uterinas y ovarios](#)

[Ciclos reproductivos femeninos](#)

[Ciclo ovárico](#)

[Ciclo menstrual](#)

[Desplazamiento de los gametos](#)

[Maduración de los espermatozoides](#)

[Viabilidad de los gametos](#)

[Fecundación](#)

[Segmentación del cigoto](#)

[Formación del blastocisto](#)

[Resumen de la primera semana \(fig. 2-20\)](#)

[Problemas con orientación clínica](#)

[Capítulo 3: Segunda semana del desarrollo humano](#)

[Finalización de la implantación del blastocisto](#)

[Formación de la cavidad amniótica, el disco embrionario y la vesícula umbilical](#)

[Desarrollo del saco coriónico](#)

[Sitios de implantación de los blastocistos](#)

[Resumen de la implantación](#)

[Resumen de la segunda semana](#)

[Problemas con orientación clínica](#)

## Capítulo 4: Tercera semana del desarrollo humano

### Gastrulación: formación de las capas germinativas

#### Línea primitiva

#### Proceso notocordal y notocorda

#### Alantoides

#### Neurulación: formación del tubo neural

#### Desarrollo de los somitas

#### Desarrollo del celoma intraembrionario

#### Desarrollo inicial del sistema cardiovascular

#### Desarrollo de las vellosidades coriónicas

#### Resumen de la tercera semana

#### Problemas con orientación clínica

## Capítulo 5: Cuarta a octava semana del desarrollo humano

### Fases del desarrollo embrionario

#### Plegamiento del embrión

#### Derivados de las capas germinativas

#### Control del desarrollo embrionario

#### Aspectos destacados de la cuarta a la octava semana

#### Estimación de la edad embrionaria

#### Resumen de la cuarta a la octava semana

#### Problemas con orientación clínica

## Capítulo 6: Novena semana hasta el nacimiento: el período fetal

### Estimación de la edad fetal

#### Aspectos destacados del período fetal

#### Fecha estimada del parto

#### Factores que influyen en el crecimiento fetal

#### Procedimientos para evaluar el estado fetal

#### Resumen del período fetal

#### Problemas con orientación clínica

## Capítulo 7: Placenta y membranas fetales

### Placenta

### Parto

#### Vesícula umbilical

#### Alantoides

#### Embarazos múltiples

#### Resumen de la placenta y las membranas fetales

#### Problemas con orientación clínica

## Capítulo 8: Cavidades corporales y diafragma

### Cavidad corporal embrionaria

#### Desarrollo del diafragma

#### Resumen del desarrollo de las cavidades corporales y el diafragma

#### Problemas con orientación clínica

## Capítulo 9: Aparato faríngeo, cara y cuello

### Arcos faríngeos

### Bolsas faríngeas

[Hendiduras faríngeas](#)

[Membranas faríngeas](#)

[Desarrollo de la glándula tiroides](#)

[Desarrollo de la lengua](#)

[Desarrollo de las glándulas salivales](#)

[Desarrollo de la cara](#)

[Resumen del desarrollo facial](#)

[Desarrollo de las cavidades nasales](#)

[Desarrollo del paladar](#)

[Resumen del aparato faríngeo, la cara y el cuello](#)

[Problemas con orientación clínica](#)

[Capítulo 10: Sistema respiratorio](#)

[Primordio respiratorio](#)

[Desarrollo de la laringe](#)

[Desarrollo de la tráquea](#)

[Desarrollo de los bronquios y los pulmones](#)

[Resumen del sistema respiratorio](#)

[Problemas con orientación clínica](#)

[Capítulo 11: Sistema alimentario](#)

[Intestino primitivo anterior](#)

[Intestino primitivo medio](#)

[Intestino primitivo posterior](#)

[Resumen del sistema alimentario](#)

[Problemas con orientación clínica](#)

[Capítulo 12: Sistema urogenital](#)

[Desarrollo del sistema urinario](#)

[Desarrollo de las glándulas suprarrenales](#)

[Desarrollo del sistema genital](#)

[Desarrollo de los genitales externos](#)

[Desarrollo de los conductos inguinales](#)

[Reubicación de los testículos y los ovarios](#)

[Resumen del sistema urogenital](#)

[Problemas con orientación clínica](#)

[Capítulo 13: Sistema cardiovascular](#)

[Desarrollo inicial del corazón y los vasos sanguíneos](#)

[Desarrollo posterior del corazón](#)

[Malformaciones congénitas del corazón y los vasos de calibre grande](#)

[Derivados de las arterias de los arcos faríngeos](#)

[Circulación fetal y neonatal](#)

[Desarrollo del sistema linfático](#)

[Resumen del sistema cardiovascular](#)

[Problemas con orientación clínica](#)

[Capítulo 14: Sistema esquelético](#)

[Desarrollo del hueso y el cartílago](#)

[Desarrollo de las articulaciones](#)

[Desarrollo del esqueleto axial](#)

[Desarrollo del esqueleto apendicular](#)

[Resumen del sistema esquelético](#)

[Problemas con orientación clínica](#)

[Capítulo 15: Sistema muscular](#)

[Desarrollo del músculo esquelético](#)

[Desarrollo del músculo liso](#)

[Desarrollo del músculo cardíaco](#)

[Resumen del sistema muscular](#)

[Problemas con orientación clínica](#)

[Capítulo 16: Desarrollo de los miembros](#)

[Fases tempranas del desarrollo de los miembros](#)

[Fases finales del desarrollo de los miembros](#)

[Malformaciones congénitas de los miembros](#)

[Resumen del desarrollo de los miembros](#)

[Problemas con orientación clínica](#)

[Capítulo 17: Sistema nervioso](#)

[Desarrollo del sistema nervioso](#)

[Desarrollo de la médula espinal](#)

[Desarrollo del encéfalo](#)

[Malformaciones congénitas del encéfalo](#)

[Desarrollo del sistema nervioso periférico](#)

[Desarrollo del sistema nervioso autónomo](#)

[Resumen del sistema nervioso](#)

[Problemas con orientación clínica](#)

[Capítulo 18: Desarrollo de los ojos y los oídos](#)

[Desarrollo de los ojos y de las estructuras relacionadas](#)

[Desarrollo de los oídos](#)

[Resumen del desarrollo de los ojos](#)

[Resumen del desarrollo de los oídos](#)

[Problemas con orientación clínica](#)

[Capítulo 19: Sistema tegumentario](#)

[Desarrollo de la piel y sus apéndices](#)

[Resumen del sistema tegumentario](#)

[Problemas con orientación clínica](#)

[Capítulo 20: Malformaciones congénitas humanas](#)

[Clasificación de las malformaciones congénitas](#)

[Teratología: el estudio de las alteraciones del desarrollo](#)

[Defectos congénitos causados por factores genéticos\\*](#)

[Malformaciones congénitas causadas por factores ambientales](#)

[Malformaciones congénitas causadas por herencia multifactorial](#)

[Resumen de las malformaciones congénitas humanas](#)

[Problemas con orientación clínica](#)

[Capítulo 21: Vías habituales de señalización que participan en el desarrollo](#)

[Comunicación intercelular](#)

[Morfógenos](#)

[Receptores de las tirosina cinasas](#)

[Vía Notch-Delta](#)

[Factores de transcripción](#)

[Epigenética](#)

[Células madre: diferenciación frente a pluripotencialidad](#)

[Resumen de las vías habituales de señalización que participan en el desarrollo](#)

[Apéndice: Discusión de los problemas con orientación clínica](#)

[Índice alfabético](#)






# Embriología clínica

9.<sup>a</sup> edición



**Keith L. Moore**

Galardonado en 2007 con el primer **Henry Gray/Elsevier Distinguished Educator Award**, el máximo honor otorgado por la American Association of Anatomists en reconocimiento a la excelencia en la enseñanza de la anatomía humana en los niveles formativos de especialidades clínicas y odontológicas, licenciatura y estudios de medicina y odontología. Galardonado también con el **Honored Member Award** de la **American Association of Clinical Anatomists** (1994) por sus significativas contribuciones en el campo de la anatomía clínica, y perceptor del **J.C.B. Grant Award** concedido por la **Canadian Association of Anatomists** (1984) «en reconocimiento a su meritorio servicio y a su extraordinaria erudición en el campo de las ciencias anatómicas». En 2008, el profesor Moore pasó a ser **Fellow** de la **American Association of Anatomists (AAA)**. El rango de Fellow honra a los miembros de la AAA que han alcanzado cotas de excelencia en su desarrollo científico y en sus contribuciones a las ciencias médicas.



### **T.V.N. (Vid) Persaud**

Galardonado en 2010 con el **Henry Gray/Elsevier Distinguished Educator Award**, el máximo honor otorgado por la American Association of Anatomists en reconocimiento a la excelencia en la enseñanza de la anatomía humana en los niveles formativos de especialidades clínicas y odontológicas, licenciatura y estudios de medicina y odontología. Galardonado también con el **Honored Member Award** de la **American Association of Clinical Anatomists** (2008) por sus significativas contribuciones en el campo de la anatomía clínica, y perceptor del **J.C.B. Grant Award** concedido por la **Canadian Association of Anatomists** (1991) «en reconocimiento a su meritorio servicio y a su extraordinaria erudición en el campo de las ciencias anatómicas». En 2010, el profesor Persaud pasó a ser **Fellow** de la **American Association of Anatomists (AAA)**. El rango de Fellow honra a los miembros distinguidos de la AAA que han alcanzado cotas de excelencia en su desarrollo científico y en sus contribuciones a las ciencias médicas.

# **Embriología clínica**

**9.ª edición**

**Keith L. Moore**

MSc, PhD, FIAC, FRSM, FAAA

Professor Emeritus, Division of Anatomy, Department of Surgery

Faculty of Medicine, University of Toronto,

Former Professor and Head, Department of Anatomy,

University of Manitoba, Winnipeg, Manitoba, Canada

Former Professor and Chair, Department of Anatomy and Cell Biology,

University of Toronto, Toronto, Ontario, Canada

**T.V.N. Persaud**

MD, PhD, DSc, FRCPath (Lond.), FAAA

Professor Emeritus and Former Head, Department of Human Anatomy and

Cell Science

Professor of Pediatrics and Child Health

Associate Professor of Obstetrics, Gynecology, and Reproductive Sciences,

Faculty of Medicine, University of Manitoba, Winnipeg, Manitoba, Canada

Professor of Anatomy and Embryology, St. George's University, Grenada,

West Indies

**Mark G. Torchia**

MSc, PhD

Associate Professor and Director of Development, Department of Surgery

Associate Professor, Department of Human Anatomy and Cell Sciences

Director, University Teaching Services, University of Manitoba

Winnipeg, Manitoba, Canada



ELSEVIER

Ámsterdam Barcelona Beijing Boston Filadelfia Londres Madrid  
México Milán Múnich Orlando París Roma Sídney Tokio Toronto



Edición en español de la novena edición de la obra original en inglés

***The developing human. Clinically oriented embryology***

Copyright © MMXIII by Saunders, an imprint of Elsevier Inc.

*Traducción:*

**Santiago Madero García**

*Revisión científica:*

**Concepción Martínez Álvarez**

Profesora Titular

Departamento de Anatomía y Embriología Humana I

Facultad de Medicina

Universidad Complutense de Madrid

© 2013 Elsevier España, S.L.

Travessera de Gràcia, 17-21 – 08021 Barcelona, España

Fotocopiar es un delito. (Art. 270 C.P.)

Para que existan libros es necesario el trabajo de un importante colectivo (autores, traductores, dibujantes, correctores, impresores, editores...). El principal beneficiario de ese esfuerzo es el lector que aprovecha su contenido.

Quien fotocopia un libro, en las circunstancias previstas por la ley, delinque y contribuye a la «no» existencia de nuevas ediciones. Además, a corto plazo, encarece el precio de las ya existentes.

Este libro está legalmente protegido por los derechos de propiedad intelectual. Cualquier uso, fuera de los límites establecidos por la legislación vigente, sin el consentimiento del editor, es ilegal. Esto se aplica en particular a la reproducción, fotocopia, traducción, grabación o cualquier otro sistema de recuperación de almacenaje de información.

ISBN edición original: 978-1-4377-2002-0

ISBN edición española: 978-84-8086-976-8

Depósito legal: B-25283-2012

---

## Advertencia

La medicina es un área en constante evolución. Aunque deben seguirse unas precauciones de seguridad estándar, a medida que aumenten nuestros conocimientos gracias a la investigación básica y clínica habrá que introducir cambios en los tratamientos y en los fármacos. En consecuencia, se recomienda a los lectores que analicen los últimos datos aportados por los fabricantes sobre cada fármaco para comprobar la dosis recomendada, la vía y duración de la administración y las contraindicaciones. Es responsabilidad ineludible del médico determinar la dosis y el tratamiento más indicado para cada paciente en función de su experiencia y del conocimiento de cada caso concreto. Ni los editores ni los directores asumen responsabilidad alguna por los daños que pudieran generarse a personas o propiedades como consecuencia del contenido de esta obra.

## **El editor**

---

Dedicatoria

### **En memoria de Marion**

Mi mejor amiga, mi esposa, mi compañera, la madre de mis cinco hijos y la abuela de mis cinco nietos, por su amor, su apoyo incondicional y su comprensión. Mis maravillosos recuerdos mantendrán unidos nuestros corazones para siempre.

—KLM y familia

### **Para Pam y Ron**

Quiero dar las gracias a mi hija mayor Pam, que asumió, entre otras muchas, todas las tareas administrativas que había realizado previamente su madre. Estoy también agradecido a mi yerno Ron Crowe, cuya capacidad técnica me ha sido de gran utilidad para preparar los originales.

—KLM

### **Para Gisela**

Mi amada esposa y mi mejor amiga, por su apoyo y paciencia infinitos. Dedicado también a nuestros tres hijos, Indrani, Sunita y Rainer (Ren), y a nuestros tres nietos (Brian, Amy y Lucas).

—TVNP

### **Para Barbara, Muriel y Erik**

Nunca dudasteis de mis sueños e ideas, aunque parecieran una auténtica locura. Nada me importa más que cada uno de vosotros. Este libro también está dedicado a mis mentores, los doctores Rudy Danzinger, Gordon Grahame y Jim Thliveris; muchas gracias por compartir conmigo vuestra sabiduría y conocimientos.

—MGT

### **A nuestros estudiantes y sus profesores**

A nuestros estudiantes: esperamos que disfrutéis con la lectura de este libro, que amplíe vuestros conocimientos sobre embriología humana, que aprobéis todos vuestros exámenes y que os sintáis emocionados y bien preparados cuando tengáis que atender a vuestros pacientes, así como cuando os apliquéis en tareas de investigación y de docencia. Con toda seguridad vais a recordar una parte de lo que habéis escuchado, una parte mucho mayor de lo que habéis leído, una parte todavía mayor de lo que habéis visto y casi todo lo que habéis experimentado y comprendido plenamente.

A sus profesores: deseamos que este libro constituya un recurso útil tanto para vosotros como para vuestros estudiantes. Apreciamos y agradecemos los numerosos y constructivos comentarios que hemos recibido a lo largo de los años tanto de los estudiantes como de los profesores. Vuestras observaciones han sido imprescindibles para que hayamos sido capaces de mejorar esta obra. Os

rogamos que tengáis la amabilidad de seguir enviando vuestras sugerencias por correo electrónico a la siguiente dirección: [persaud@cc.umanitoba.ca](mailto:persaud@cc.umanitoba.ca) (doctor Vid Persaud).



## Colaboradores

David D. Eisenstat, MD, MA, FRCPC

Professor, Departments of Pediatrics and Medical Genetics, Faculty of Medicine and Dentistry, University of Alberta

Director, Division of Pediatric Hematology, Oncology, and Palliative Care, Department of Pediatrics, Stollery Children's Hospital and the University of Alberta

Inaugural Chair, Muriel and Ada Hole and Kids with Cancer Society Chair in Pediatric Oncology Research

Albert E. Chudley, FRCPC, FCCMG

Professor of Pediatrics and Child Health, and Biochemistry and Metabolism, University of Manitoba

Program Director, Genetics and Metabolism, Health Sciences Centre and Winnipeg Regional Health Authority, Winnipeg, Manitoba, Canada

Jeffrey T. Wigle, PhD

Principal Investigator, Institute of Cardiovascular Sciences, St. Boniface General Hospital Research Centre, Manitoba Research Chair and Associate Professor, Department of Biochemistry and Medical Genetics, University of Manitoba, Winnipeg, Manitoba, Canada


## Prefacio

Hemos iniciado una época de logros extraordinarios en los ámbitos de la biología molecular, la genética y la embriología clínica. Se ha conseguido la secuenciación del genoma humano y ha sido posible clonar varias especies de mamíferos y también el embrión humano. Los científicos han creado y aislado células progenitoras embrionarias humanas, y sus posibilidades de utilización en el tratamiento de ciertas enfermedades incurables siguen alimentando un acalorado debate. Estos extraordinarios avances científicos han abierto líneas de investigación muy prometedoras en el campo de la embriología humana, y ello va a influir en gran medida en la práctica médica futura.

La novena edición de *Embriología clínica* ha sido exhaustivamente revisada para lograr abarcar todos los conocimientos actuales acerca de algunos de los acontecimientos moleculares que guían el desarrollo del embrión. En comparación con las ediciones previas, en ésta se ha incluido más material orientado a la práctica clínica y las secciones correspondientes aparecen destacadas en color para diferenciarlas del resto del texto. Además de abordar los aspectos clínicamente relevantes de la embriología, hemos revisado los problemas con orientación clínica y añadido más estudios de casos clínicos en el sitio web con el objetivo de dejar claro en todo momento el importante papel que desempeña la embriología en la práctica médica moderna.

Esta edición emplea la lista internacional oficial de términos embriológicos (*Terminologia Embryonica*, 2011) desarrollada por el Federative International Committee on Anatomical Terminology (FICAT) y aprobada por la Asamblea General del Federative World Congress of Anatomy celebrado en Cape Town, Sudáfrica, en agosto de 2009. Dicha Asamblea General representa a las 60 Asociaciones Miembro de la International Federation of Associations of Anatomists (IFFA). Es importante que los médicos y los científicos de todo el mundo utilicen el mismo nombre para cada estructura.

Esta edición incluye numerosas fotografías en color correspondientes a embriones normales y patológicos. Muchas de las ilustraciones han sido mejoradas mediante representaciones tridimensionales y con una utilización más efectiva de los colores. También hay muchas imágenes diagnósticas nuevas (ecografía y resonancia magnética) de embriones y fetos que ilustran sus diversos aspectos tridimensionales. Además, en este libro se ha incluido un conjunto de 16 animaciones de carácter innovador que pretenden ayudar al estudiante a comprender las complejidades del desarrollo embriológico. En los casos en los que una animación es especialmente relevante para un pasaje del

texto, se ha añadido el icono  en el margen. Los profesores pueden utilizar animaciones maximizadas para sus conferencias. Se ha incrementado la cobertura de la teratología debido a que el estudio del desarrollo anómalo de los embriones tiene una gran utilidad para definir las estimaciones de riesgo, las causas de las malformaciones congénitas y las medidas necesarias para prevenir las malformaciones. Los avances más recientes en los aspectos moleculares de la biología del desarrollo aparecen destacados (en *cursiva*) a lo largo de todo el texto, especialmente en lo referente a las áreas más prometedoras en medicina clínica o que pueden influir significativamente en las líneas de investigación futuras.

Hemos persistido en nuestro intento de ofrecer un texto de lectura fácil respecto a todo lo relativo al desarrollo humano antes del nacimiento. Cada capítulo ha sido revisado de forma exhaustiva para que

recoja las aportaciones más recientes de la investigación y su significación clínica. Los capítulos están organizados de manera que ofrezcan una aproximación sistemática y lógica que explique cómo se desarrollan los embriones. El primer capítulo introduce al lector en el ámbito y la importancia de la embriología, en el desarrollo histórico de esta disciplina y en los términos utilizados para describir las distintas fases del desarrollo. Los cuatro capítulos siguientes cubren el desarrollo embrionario, comenzando con la formación de los gametos y finalizando con la formación de los órganos y sistemas básicos. Después, se describe de manera sistemática el desarrollo de los órganos y sistemas específicos, y los capítulos siguientes abordan todos los aspectos relevantes del período fetal, la placenta y las membranas fetales, y las causas de las malformaciones congénitas. Al final de cada capítulo aparece un resumen de los aspectos clave, lo que permite revisar cómodamente el contenido de cada capítulo. También se recogen las referencias bibliográficas correspondientes a los estudios clásicos y a las publicaciones de investigación más recientes.

Keith L. Moore

Vid Persaud

Mark G. Torchia

## Agradecimientos

*Embriología clínica* es un libro utilizado ampliamente por los estudiantes de medicina, odontología y otras ciencias de la salud. Las sugerencias, las críticas y los comentarios que hemos recibido por parte de profesores y estudiantes de todo el mundo nos han ayudado a mejorar esta novena edición.

En el aprendizaje de la embriología, las ilustraciones representan un elemento esencial que facilita tanto el conocimiento de cada materia como la retención de lo aprendido. Muchas de las figuras han sido mejoradas y también se han incluido nuevas imágenes clínicas en sustitución de las antiguas.

Queremos dar las gracias a los colegas que se citan a continuación (en orden alfabético) por haber realizado la revisión crítica de los capítulos, por haber ofrecido sugerencias para la mejora del libro o por haber proporcionado algunas de las nuevas figuras: doctor Steve Ahing, Faculty of Dentistry, University of Manitoba, Winnipeg; doctor Albert Chudley, Departments of Pediatrics and Child Health, Biochemistry and Medical Genetics, University of Manitoba, Winnipeg; doctor Blaine M. Cleghorn, Faculty of Dentistry, Dalhousie University, Halifax, Nova Scotia; doctor Frank Gaillard, Radiopaedia.org, Toronto, Ontario; señora Tania Gottschalk, Neil John Maclean Health Sciences Library, University of Manitoba, Winnipeg; doctor Boris Kablar, Department of Anatomy and Neurobiology, Dalhousie University, Halifax, Nova Scotia; doctora Sylvia Kogan, Department of Ophthalmology, University of Alberta, Edmonton, Alberta; doctor Peeyush Lala, Faculty of Medicine, University of Western Ontario, London, Ontario; doctora Deborah Levine, Beth Israel Deaconess Medical Center, Boston, Massachusetts; doctor Marios Loukas, St. George's University, Grenada; profesor Bernard J. Moxham, Cardiff School of Biosciences, Cardiff University, Cardiff, Wales; doctor Stuart Morrison, Department of Radiology, Cleveland Clinic, Cleveland, Ohio; doctor Michael Narvey, Department of Pediatrics, University of Alberta, Edmonton, Alberta; doctor Drew Noden, Department of Biomedical Sciences, Cornell University, College of Veterinary Medicine, Ithaca, New York; doctor Shannon Perry, School of Nursing, San Francisco State University, California; profesor T.S. Ranganathan, St. George's University, School of Medicine, Grenada; doctor Gregory Reid, Department of Obstetrics, Gynecology and Reproductive Sciences, University of Manitoba, Winnipeg; doctor L. Ross, Department of Neurobiology and Anatomy, University of Texas Medical School, Houston, Texas; doctor J. Elliott Scott, Departments of Oral Biology and Human Anatomy & Cell Science, University of Manitoba, Winnipeg; doctor Brad Smith, University of Michigan, Ann Arbor, Michigan; doctor Gerald S. Smyser, Altru Health System, Grand Forks, North Dakota; doctor Richard Shane Tubbs, Children's Hospital, University of Alabama at Birmingham, Birmingham, Alabama; doctor Ed Uthman, Clinical Pathologist, Houston/Richmond, Texas; doctor Michael Wiley, Division of Anatomy, Department of Surgery, Faculty of Medicine, University of Toronto, Toronto, Ontario y doctora Donna L. Young, Department of Biology, University of Winnipeg, Winnipeg, Manitoba. Las ilustraciones nuevas son obra de Hans Neuhart, presidente de Electronic Illustrators Group, Fountain Hills, Arizona.

La extraordinaria colección de animaciones correspondientes a embriones en desarrollo ha sido creada en colaboración con el doctor David L. Bolender, Associate Professor, Department of Cell Biology, Neurobiology & Anatomy, Medical College of Wisconsin. Queremos agradecer al doctor Bolender sus esfuerzos en el diseño y en la detallada revisión, así como sus inapreciables consejos. Un agradecimiento especial también a Carol Emery por su hábil coordinación del proyecto.

Nos sentimos en deuda con Madelene Hyde, Publisher de Elsevier, por sus útiles sugerencias, consejos y estímulo. También queremos dar las gracias especialmente a Christine Abshire, nuestra Developmental Editor, y al equipo de producción de Elsevier. Finalmente, estamos agradecidos a la señora Marlene Weeks, Project Manager-Books de Elsevier, y al señor Mike Ederer, Production Editor, Graphic World Publishing Services, por su ayuda en la producción de este libro. Esta nueva edición de *Embriología clínica* es el resultado de su dedicación y su pericia técnica.

Keith L. Moore

Vid Persaud

Mark G. Torchia

# Capítulo 1

## Introducción al ser humano en desarrollo

### [Períodos del desarrollo](#)

### [Importancia de la embriología](#)

### [Aspectos históricos](#)

#### [La embriología humana en la Antigüedad](#)

#### [La embriología en la Edad Media](#)

#### [El Renacimiento](#)

### [Genética y desarrollo humano](#)

### [Biología molecular del desarrollo humano](#)

### [Términos descriptivos en embriología](#)

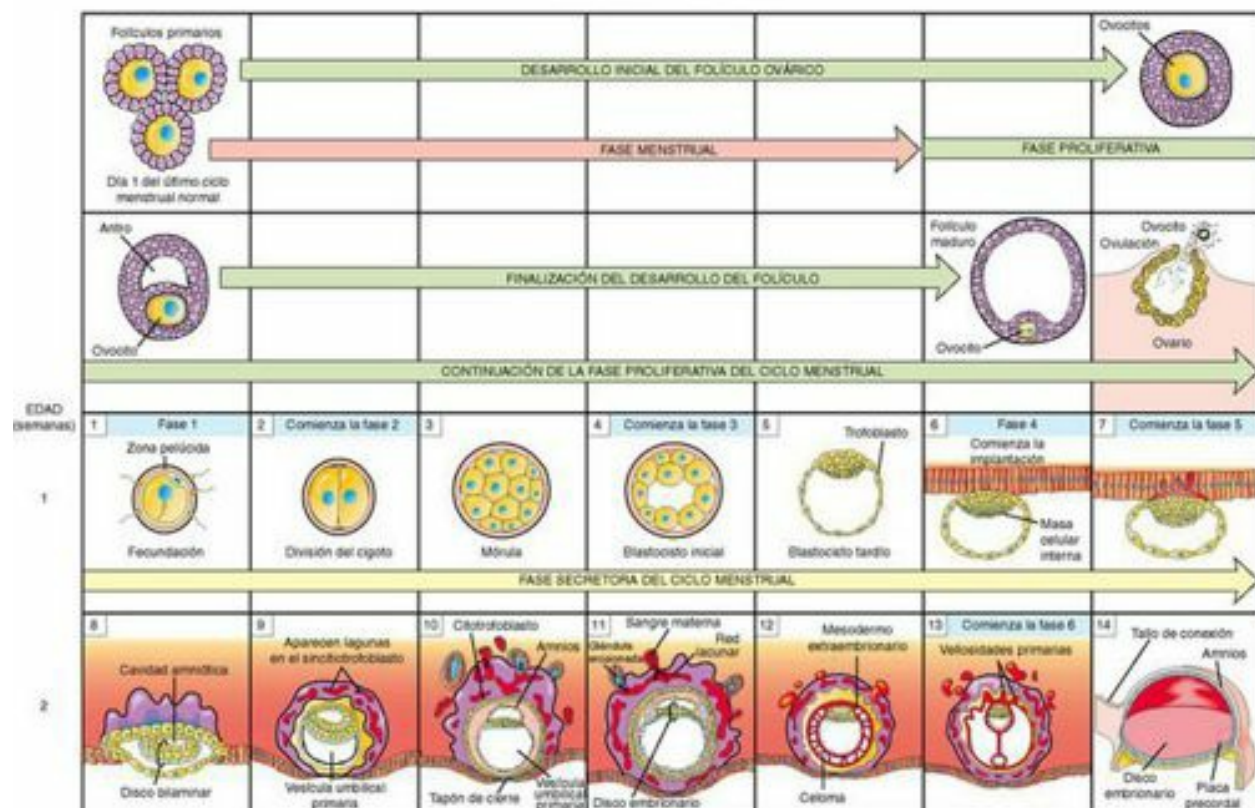
### [Problemas con orientación clínica](#)

El desarrollo humano es un proceso continuo que se inicia cuando un **ovocito** (óvulo) es fecundado por un **espermatozoide**. Los procesos celulares de división, migración, muerte programada, diferenciación, crecimiento y reorganización transforman el ovocito fecundado, una célula altamente especializada y totipotencial, el **cigoto**, en un ser humano multicelular. La mayor parte de los cambios tienen lugar durante los períodos embrionario y fetal; sin embargo, también se producen cambios importantes durante los períodos tardíos del desarrollo: lactancia, niñez y adolescencia. El desarrollo no se detiene al nacer. Además del crecimiento, tras el nacimiento se producen otros cambios (p. ej., el desarrollo de los dientes y el de las mamas femeninas).

# Períodos del desarrollo

Es habitual dividir el desarrollo humano en los períodos prenatal (antes del nacimiento) y posnatal (después del nacimiento). Los principales cambios acaecidos antes del nacimiento se ilustran en la tabla cronológica del desarrollo prenatal humano ([fig. 1-1](#)). El estudio de esta tabla revela que la mayor parte de los avances visibles tienen lugar durante las semanas 3 a 8, es decir, durante el período embrionario. A lo largo del período fetal los tejidos y los órganos se diferencian y crecen, al tiempo que aumenta la tasa de crecimiento del cuerpo.

TABLA CRONOLÓGICA DEL DESARROLLO HUMANO, 1 a 10 semanas



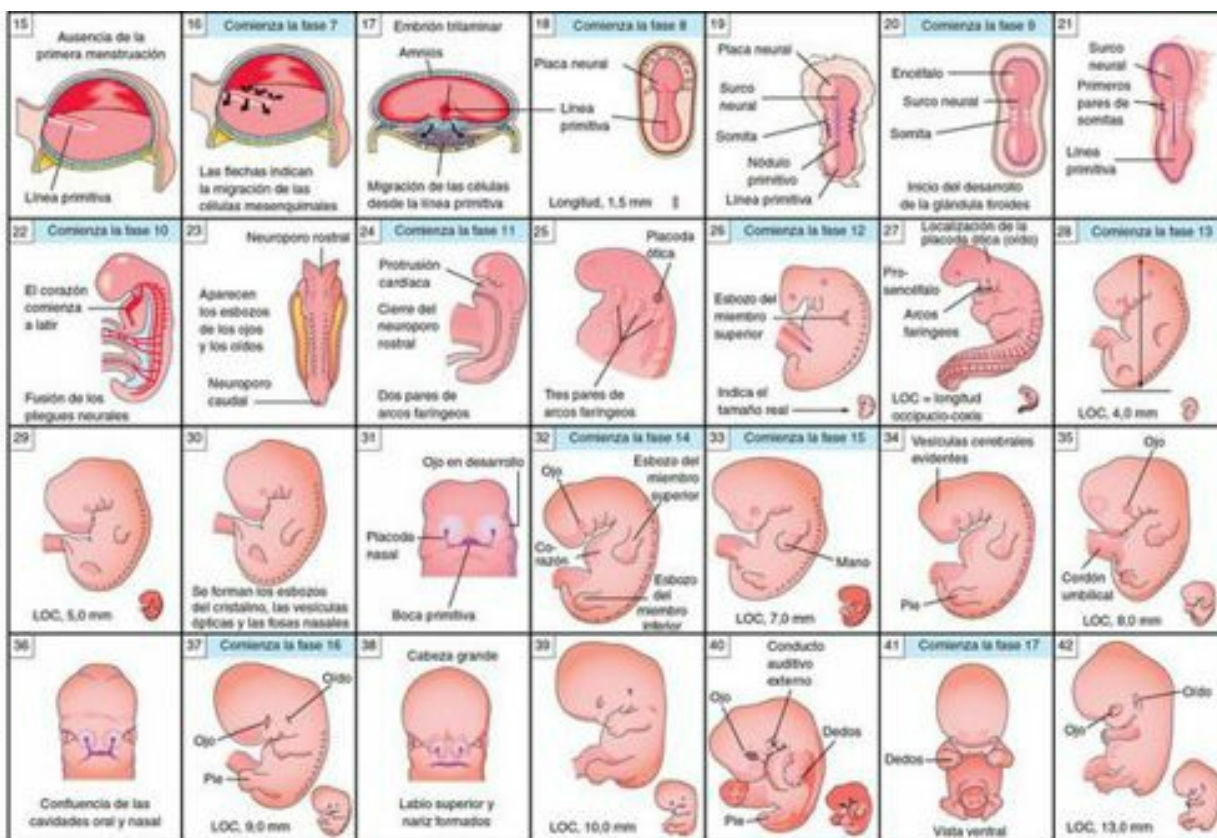


TABLA CRONOLÓGICA DEL DESARROLLO PRENATAL HUMANO, 7 a 38 semanas

EDAD (semanas)	43	44	45	46	47	48	49
7	Tamaño real. LOC, 16 mm.	Comienza la fase 18. Formación de los párpados.	Cabeza grande pero con barbilla escasamente formada. Aparecen surcos que separan los dedos.	Saco amniótico. Pared del útero. Cavidad uterina. Corion lizo.	Tubérculo genital. Membrana urogenital. Membrana anal. ♀ o ♂.	Comienza la fase 19. Párpado. Oído externo. Muñeca, dedos fusionados.	Tamaño real. LOC, 18 mm.
8	Comienza la fase 20. Aumenta la longitud de los miembros superiores, que están flexionados en los codos. Se diferencian los dedos, que se mantienen unidos por membranas interfalángicas.	Ojo. Nariz. Dedos de las manos. Dedos de los pies.	Comienza la fase 21. Frente grande.	Comienza la diferenciación de los genitales externos.	Comienza la fase 22. Tubérculo genital. Surco uretral. Ano. ♀ o ♂.	Ojo. Oreja. Muñeca. Rodilla. Codo. Dedos de los pies.	Fase 23. LOC, 30 mm.
9	Comienza el período fetal.	Ojo. Oreja. Muñeca. Rodilla. Dedos de los pies. Codo.	Placenta.	Genitales. Fallo. Pliegue urogenital. Pliegue labioescrotal. Periné. ♀.	LOC, 45 mm.	Genitales. Fallo. Pliegue urogenital. Pliegue labioescrotal. Periné. ♂.	LOC, 50 mm.
10	La cara ya tiene aspecto humano. Se observa el crecimiento de la barbilla, en comparación con el día 44.		Las orejas todavía tienen una implantación más baja de lo normal.	Citosis. Labio menor. Surco urogenital. Labio mayor. ♀.	Los genitales adquieren características femeninas masculinas, pero todavía no están completamente formados. ♀ o ♂.	Genitales. Fallo. Surco uretral. Exrotro. ♂.	LOC, 61 mm.

Figura 1-1 Fases iniciales del desarrollo. Se ilustran el desarrollo de un folículo ovárico que contiene un ovocito, la ovulación y las fases del ciclo menstrual. El desarrollo del embrión humano comienza con la fecundación, aproximadamente 14 días después del inicio de la última menstruación normal. También se muestran la segmentación del cigoto en la trompa uterina, la implantación del blastocisto en el endometrio (la mucosa del útero) y el desarrollo temprano del embrión. Un término alternativo para denominar la vesícula umbilical es el de saco vitelino; sin embargo, es un término inadecuado debido a que la vesícula humana no contiene vitelo.



**Fases del desarrollo embrionario.** El desarrollo temprano se describe en fases debido a que los períodos de tiempo que necesita el embrión para desarrollar ciertas características morfológicas son variables. La fase 1 se inicia con la fecundación y el desarrollo embrionario finaliza en la fase 23, que tiene lugar el día 56 (v. [fig. 1-1](#)).

**Trimestres.** Corresponden a períodos de 3 meses y representan la tercera parte de la duración de un embarazo. Los obstetras dividen el período de 9 meses de la gestación en tres trimestres. Las fases más importantes del desarrollo tienen lugar durante el primer trimestre (13 semanas), cuando se produce el desarrollo embrionario y fetal temprano.

---

## Aborto

- **Aborto** (del latín *aboriri*, fracasar). Interrupción prematura y definitiva del desarrollo de un cigoto y expulsión fuera del útero, o bien expulsión de un embrión o un feto antes de que sean viables, es decir, capaces de sobrevivir fuera del útero. El aborto (es decir, el embrión o el feto, y sus membranas) es también el resultado de la acción de abortar. Hay varios tipos de aborto:
  - **Amenaza de aborto** (hemorragia con posibilidad de un aborto), una complicación que se observa en aproximadamente el 25% de los embarazos clínicamente aparentes. A pesar de los esfuerzos para evitarlo, en alrededor de la mitad de los cuadros de amenaza de aborto éste finalmente se consuma.
  - El **aborto espontáneo** es el que tiene lugar de manera natural y se produce con mayor frecuencia durante la tercera semana tras la fecundación. Un 15% de los embarazos detectados finalizan en un aborto espontáneo, generalmente durante las primeras 12 semanas del embarazo.
  - El **aborto habitual** es la expulsión espontánea de un embrión o un feto muerto o no viable a lo largo de tres o más embarazos consecutivos.
  - El **aborto inducido** es la inducción del parto por medios médicos antes de la semana 20 de gestación (es decir, antes de que el feto sea viable).
  - El **aborto completo** es aquel en el que se expulsan del útero todos los productos de la concepción.
  - El **aborto retenido** es una situación en la que el embrión o el feto quedan retenidos en el útero tras su muerte.
  - El **aborto tardío** es el aborto espontáneo de un feto y sus membranas antes de la mitad del segundo trimestre (aproximadamente, 135 días).
- 

**Período posnatal.** Es el período que se inicia tras el nacimiento. Más adelante se explican los términos y los períodos utilizados con mayor frecuencia en el desarrollo.

**Lactancia.** Es el período más temprano de la vida extrauterina y cubre aproximadamente el primer año tras el nacimiento. Los lactantes con 1 mes de edad o menos se denominan recién nacidos o **neonatos**. La transición desde la vida intrauterina hasta la vida extrauterina requiere numerosos

cambios de carácter crítico, especialmente en los sistemas cardiovascular y respiratorio. Si el neonato sobrevive a las primeras horas tras su nacimiento, que es un intervalo clave, sus posibilidades de vivir suelen ser elevadas. El cuerpo crece con rapidez durante la lactancia; la longitud corporal total aumenta en aproximadamente un 50% y el peso corporal se suele triplicar. Hacia el primer año de edad, la mayor parte de los niños ya poseen entre seis y ocho dientes.

**Niñez.** Es el período que transcurre entre la lactancia y la pubertad. Siguen apareciendo los dientes primarios («de leche o deciduos»), que más tarde son sustituidos por los dientes secundarios (permanentes). Durante la primera niñez hay una osificación (formación de hueso) activa, pero a medida que aumenta la edad del niño se reduce la tasa de crecimiento corporal. No obstante, inmediatamente antes de la pubertad se produce una aceleración del crecimiento, el denominado *estirón prepuberal*.

**Pubertad.** Es el período en el que el ser humano adquiere la capacidad funcional de la procreación a través del desarrollo de los órganos de la reproducción. En las mujeres, los primeros signos de la pubertad pueden aparecer después de los 8 años; en los hombres, la pubertad se inicia habitualmente a los 9 años.

**Edad adulta.** El crecimiento y la madurez completos se alcanzan en general entre los 18 y los 21 años de edad. La osificación y el crecimiento se completan prácticamente durante la primera etapa de la edad adulta (21 a 25 años de edad).

# Importancia de la embriología

En sentido estricto, la embriología es el estudio de los embriones; sin embargo, este término se utiliza generalmente para indicar el desarrollo prenatal de los embriones y los fetos. La **anatomía del desarrollo** es el conjunto de cambios estructurales que experimenta un ser humano desde la fecundación hasta la edad adulta, e incluye la embriología, la fetología y el desarrollo posnatal. La **teratología** es la rama de la embriología y de la patología que aborda las alteraciones del desarrollo (las malformaciones congénitas). Esta rama de la embriología contempla los distintos factores genéticos, ambientales o ambos que alteran el desarrollo normal y que dan lugar a malformaciones congénitas (v. [cap. 20](#)). La embriología:

- Cubre la laguna existente entre el estudio del desarrollo prenatal, por un lado, y la obstetricia, la medicina perinatal, la pediatría y la anatomía clínica, por otro.
- Proporciona los conocimientos relativos al comienzo de la vida y a los cambios que se producen durante el desarrollo prenatal.
- Tiene valor práctico para comprender las causas de las variaciones en la estructura humana.
- Aclara la anatomía macroscópica y explica las razones por las que las relaciones pueden ser normales y anómalas.
- Apoya la investigación y la aplicación de las células progenitoras en el tratamiento de ciertas enfermedades crónicas.

El conocimiento por parte de los médicos del desarrollo normal y de las causas de las malformaciones congénitas es necesario para que embriones y fetos tengan las mayores posibilidades de desarrollarse normalmente. Una parte importante de la práctica moderna de la obstetricia es, realmente, embriología aplicada. Los aspectos de la embriología que tienen un interés especial para los obstetras son los siguientes: ovulación, transporte de los ovocitos y los espermatozoides, fecundación, implantación, relaciones materno-fetales, circulación fetal, los períodos críticos del desarrollo y las causas de las malformaciones congénitas. Además de atender a la madre, los médicos deben cuidar también de la salud del embrión y el feto. La importancia de la embriología es evidente en el caso de los pediatras debido a que algunos de sus pacientes sufren malformaciones congénitas secundarias a alteraciones del desarrollo, como la hernia diafragmática, la espina bífida o las cardiopatías congénitas.

Las malformaciones congénitas son la causa más importante de muerte durante la lactancia. El conocimiento del desarrollo estructural y funcional es esencial para comprender los cambios fisiológicos que tienen lugar durante el período neonatal y para ayudar a los fetos y neonatos con dificultades. Los progresos efectuados en cirugía, especialmente en los grupos de edad fetal, perinatal y pediátrico, han permitido un conocimiento del desarrollo del ser humano cuya trascendencia clínica es incluso mayor. En la actualidad es posible el tratamiento quirúrgico de los fetos. El conocimiento y la corrección de la mayoría de las malformaciones congénitas dependen del conocimiento del desarrollo normal y de sus alteraciones. La comprensión de las malformaciones congénitas más frecuentes y de sus causas también permite a médicos, odontólogos y otros profesionales de la salud

explicar los fundamentos evolutivos de las malformaciones congénitas, lo que a menudo hace desaparecer los sentimientos de culpa en los padres.

Los médicos y otros profesionales asistenciales que conocen las malformaciones congénitas más frecuentes y sus fundamentos embriológicos pueden abordar las situaciones excepcionales con confianza, más que con sorpresa. Por ejemplo, cuando sabemos que la arteria renal es tan sólo uno de varios vasos que irrigan originalmente el riñón del embrión, las frecuentes variaciones en el número y la disposición de los vasos renales se hacen comprensibles.

# Aspectos históricos

Sólo he sido capaz de ver más allá cuando me he colocado sobre los hombros de los gigantes que me han precedido.

Sir Isaac Newton, matemático británico, 1643-1727

Esta frase, que tiene ya más de 300 años, subraya el hecho de que cada nueva aproximación a un problema descansa sobre una base de conocimiento establecida por los investigadores que lo han abordado previamente. Las teorías que se proponen en cada época ofrecen explicaciones fundamentadas en los conocimientos y la experiencia de los investigadores de esa época. Aunque no debemos considerarlas teorías finales y definitivas, tenemos que agradecer estas ideas, en lugar de despreciarlas. Todo el mundo se ha interesado siempre por el conocimiento del desarrollo del ser humano y por la forma con la que nacemos, así como por las razones por las que algunas personas muestran un desarrollo anómalo. En la Antigüedad se ofrecieron muchas respuestas a estos enigmas.

# La embriología humana en la Antigüedad

Los egipcios de la Antigüedad (aproximadamente, 3000 a.C.) conocían métodos para incubar los huevos de los pájaros, pero no dejaron constancia escrita de ello. **Akenatón** (Amenofis IV) adoraba al dios sol Atón como creador del germen en la mujer, de las semillas en el hombre y de la vida del hijo de ambos en el cuerpo de la madre. Los egipcios de aquella época creían que el alma entraba en el cuerpo del niño a través de la placenta, durante el parto.

Se considera que en 1416 a.C. se redactó en sánscrito un breve tratado acerca de la embriología hindú de la Antigüedad. Esta sagrada escritura de los hindúes, denominada **Garbha Upanishad**, describe las ideas de la Antigüedad en relación con el embrión. En ella se dice lo siguiente:

La existencia del embrión comienza desde la conjugación de la sangre y el semen (la semilla). Durante el período favorable a la concepción, después del coito, aparece un Kalada (un embrión de 1 día). Al cabo de siete noches se convierte en una vesícula. Al cabo de 15 días se convierte en una masa esférica. Al cabo de 1 mes se convierte en una masa dura. Al cabo de 2 meses se forma la cabeza. Al cabo de 3 meses aparecen los miembros.

Los eruditos de la Grecia antigua hicieron contribuciones importantes a la ciencia de la embriología. Los primeros estudios embriológicos aparecen en los libros de **Hipócrates de Cos**, el famoso médico griego (aproximadamente, 460-377 a.C.) al que se considera el «padre» de la medicina. Para comprender el desarrollo del embrión humano, recomendaba:

Cogemos 20 o más huevos y dejamos que sean incubados por dos o más gallinas. Después, cada día a partir del segundo de incubación cogemos uno de estos huevos, lo abrimos y lo examinamos. Veremos exactamente todo lo que comparten la naturaleza del ave y la naturaleza del hombre.

**Aristóteles de Estagira** (aproximadamente, 384-322 a.C.), filósofo y científico griego, escribió un tratado de embriología en el que describía el desarrollo del pollo y de otros embriones. Aristóteles propuso la idea de que el embrión se desarrollaba a partir de una masa informe que describió como «una semilla primordial con un alma nutritiva y con todas las partes del cuerpo». Aristóteles consideraba que el embrión se originaba a partir de la sangre menstrual tras su activación por el semen masculino.

**Claudio Galeno** (aproximadamente, 130-201 d.C.), médico griego que ejerció la ciencia médica en Roma, redactó la obra *Sobre la formación del feto*, en la que describía el desarrollo y la nutrición de los fetos, así como las estructuras que en la actualidad denominamos alantoides, amnios y placenta.

El **Talmud** contiene referencias a la formación del embrión. El médico judío **Samuel-el-Yehudi**, que vivió durante el siglo II, describió seis fases en la formación del embrión, desde «una masa enrollada informe» hasta «un niño a término». Los eruditos del Talmud consideraban que los huesos y tendones, las uñas, la «médula» de la cabeza y el blanco de los ojos procedían del padre, «que siembra lo blanco», al tiempo que la piel, la carne, la sangre y el pelo procedían de la madre, «que siembra lo rojo». Estos puntos de vista coincidían con las enseñanzas de Aristóteles y de Galeno.

# La embriología en la Edad Media

La ciencia se desarrolló lentamente durante el período medieval y son pocos los avances en la investigación embriológica que se produjeron durante esta época y que hayan llegado hasta nosotros. En el **Corán** (s. VII), el libro sagrado del islam, se cita que el ser humano procede de una mezcla de secreciones del hombre y la mujer. También contiene varias referencias a la creación del ser humano a partir de una *nutfa* (una gota pequeña). Finalmente, se señala que el organismo resultante queda asentado en el útero como si fuera una semilla, 6 días después de su creación. Por otra parte, hay referencias al aspecto del embrión inicial similar al de una sanguijuela; más adelante, se indica que el embrión parece una «sustancia masticada».

**Constantino el Africano de Salerno** (aproximadamente, 1020-1087 ) escribió un breve tratado titulado *De Humana Natura*. En él describía la composición y el desarrollo secuencial del embrión en relación con los planetas y con cada mes a lo largo del embarazo, un concepto desconocido en la Antigüedad. Los eruditos medievales no se desviaron mucho de la teoría de Aristóteles, que señalaba que el embrión procedía de la mezcla de la sangre menstrual y el semen. A consecuencia de la falta de conocimientos existente en la época, los esquemas del feto en el interior del útero lo mostraban a menudo como un niño plenamente desarrollado y jugando ([fig. 1-2](#)).

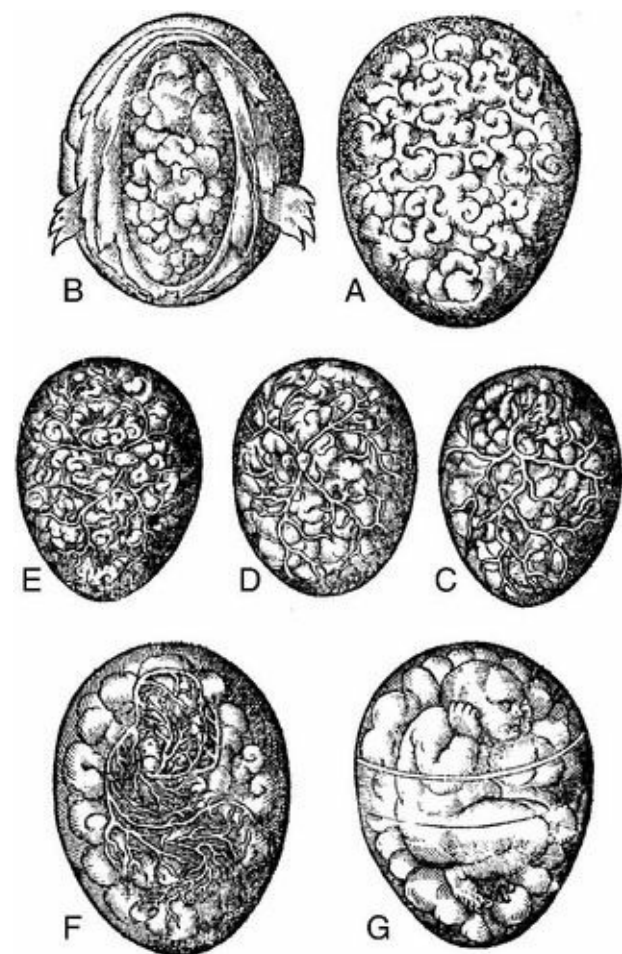


Figura 1-2 Ilustraciones recogidas en *De Conceptu et Generatione Hominis* (1554), de Jacob Rueff, en las que se muestra que el feto se desarrolla a partir de un coágulo de sangre y semen en el útero. Esta teoría estaba fundamentada en las enseñanzas de Aristóteles y se mantuvo hasta finales del siglo XVIII.

(Tomado de Needham J: A History of Embryology. Cambridge, University Press, 1934; reproducido con permiso de Cambridge University Press, Inglaterra.)



# El Renacimiento

Leonardo da Vinci (1452-1519) realizó dibujos de gran precisión correspondientes a disecciones de úteros gestantes ([fig. 1-3](#)). Introdujo el método cuantitativo en la embriología al efectuar mediciones del crecimiento prenatal.

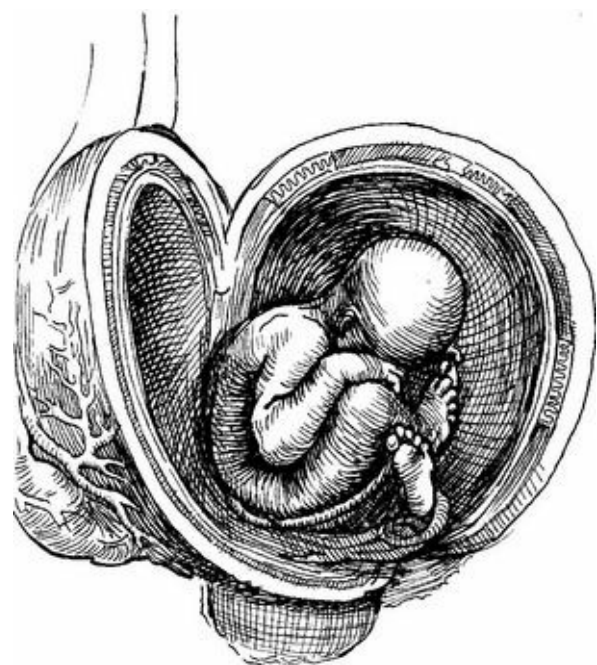


Figura 1-3 Reproducción de un dibujo de Leonardo da Vinci efectuado en el siglo XV, en el que se muestra un feto en el interior de un útero que ha sido seccionado y abierto.

Se ha afirmado que la revolución embriológica comenzó con la publicación en 1651 del libro de William Harvey, *De Generatione Animalium*. **Harvey** consideraba que, tras introducirse en el útero, los espermatozoides masculinos (la semilla) se transformaban en una sustancia similar a un huevo a partir de la que se desarrollaba el embrión. Harvey (1578-1657) estuvo influido por uno de sus profesores en la Universidad de Padua, **Fabricius de Aquapendente**, un anatomista y embriólogo italiano que llevó a cabo los primeros estudios sobre embriones de diferentes especies de animales. Harvey estudió los embriones del pollo mediante una lupa simple y realizó numerosas observaciones novedosas al respecto. También estudió el desarrollo del gamo; sin embargo, después de que fuera incapaz de observar las fases iniciales del desarrollo, su conclusión fue que los embriones eran segregados por el útero. **Girolamo Fabricius** (1537-1619) escribió dos tratados importantes de embriología, uno de ellos titulado *De Formato Foetu* (El feto formado), que contenía muchas ilustraciones de embriones y fetos en distintas fases del desarrollo.

Los primeros microscopios eran sencillos, pero abrieron un nuevo campo de observación de gran interés. En 1672, **Regnier de Graaf** observó la presencia de cavidades pequeñas en el útero del conejo y llegó a la conclusión de que no eran producto de la secreción del propio útero. Señaló que debían proceder de órganos a los que denominó ovarios. Indudablemente, las pequeñas cavidades descritas por De Graaf eran blastocistos (v. [fig. 1-1](#)). También describió los folículos ováricos vesiculares, que en la actualidad todavía se denominan folículos de De Graaf.

En 1675, **Marcello Malpighi** observó embriones en sus fases iniciales a través del estudio de lo que a

su juicio eran huevos de gallina no fertilizados. En consecuencia, consideró que el huevo contenía un pollo en miniatura. Un joven estudiante de medicina de Leiden, **Johan Ham van Arnheim** y su compatriota **Anton van Leeuwenhoek** utilizaron en 1677 un microscopio mejorado y observaron por primera vez los espermatozoides del ser humano. Sin embargo, se equivocaron al describir la función que desempeñan los espermatozoides en la fecundación, dado que consideraron que contenían un ser humano en miniatura que aumentaba de tamaño cuando alcanzaba el tracto genital femenino ([fig. 1-4](#)).

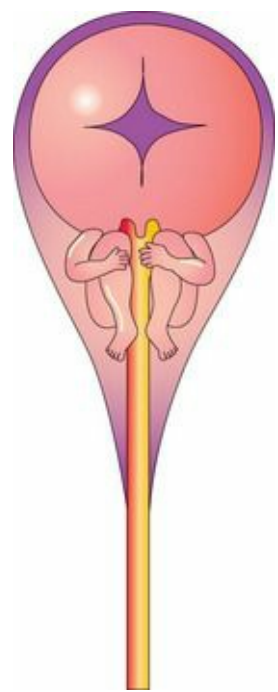


Figura 1-4 Copia del esquema de un espermatozoide dibujado por Hartsoeker en el siglo XVII. Se consideraba que en cada espermatozoide había un ser humano en miniatura que aumentaba de tamaño después de que el espermatozoide se introdujera en un óvulo. Sin embargo, otros embriólogos de esa época pensaban que el ovocito contenía un ser humano en miniatura que aumentaba de tamaño cuando era estimulado por un espermatozoide.

**Caspar Friedrich Wolff** refutó en 1759 las dos versiones de la formación del embrión tras observar que algunas partes se desarrollaban a partir de «glóbulos» (pequeños cuerpos esféricos). Estudió huevos no incubados pero fue incapaz de visualizar los embriones descritos por Malpighi. Propuso el concepto de las capas, según el cual la división de lo que denominamos actualmente cigoto daba lugar a la aparición de capas de células (en la actualidad, incluidas en el disco embrionario) a partir de las cuales se desarrollaba el embrión. Sus ideas constituyeron el fundamento de la teoría de la **epigénesis**, que sostiene que el desarrollo se debe al crecimiento y la diferenciación de células especializadas. Estos importantes descubrimientos fueron publicados inicialmente en la tesis doctoral de Wolff, *Theoria Generationis*. Wolff también observó masas embrionarias de tejido que contribuían parcialmente al desarrollo de los sistemas urinario y genital (los cuerpos de Wolff y los conductos de Wolff), que en la actualidad se denominan mesonefros y conductos mesonéfricos, respectivamente (v. [cap. 12](#)).

La controversia relativa a la preformación finalizó en 1775, cuando **Lazaro Spallanzani** demostró que tanto el ovocito como los espermatozoides eran necesarios para iniciar el desarrollo de un nuevo individuo. A partir de sus experimentos, entre los que se cuenta la inseminación artificial en perros, concluyó que el espermatozoide era el agente fertilizante que iniciaba los procesos del desarrollo. **Heinrich**

**Christian Pander** descubrió las tres capas germinales del embrión, que denominó blastodermo, y publicó este descubrimiento en 1817, en su tesis doctoral.

**Etienne Saint Hilaire** y su hijo, **Isidore Saint Hilaire**, llevaron a cabo en 1818 los primeros estudios significativos acerca de las alteraciones del desarrollo. Efectuaron experimentos con animales para inducir la aparición de malformaciones congénitas, iniciando así lo que en la actualidad denominamos teratología.

**Karl Ernst von Baer** describió el ovocito en el folículo ovárico de una perra en 1827, es decir, aproximadamente 150 años después del descubrimiento de los espermatozoides. También observó la segmentación de los cigotos en la trompa uterina y de los blastocistos en el útero. Contribuyó además al conocimiento del origen de los tejidos y los órganos a partir de las capas que habían descrito Malpighi y Pander. Von Baer formuló dos conceptos embriológicos importantes: el primero, de que el desarrollo embrionario tiene lugar a través de una serie de fases, y el concepto según el cual las características generales anteceden a las características específicas. Sus decisivas contribuciones hicieron que posteriormente se le considerara el «padre» de la embriología moderna.

**Mattias Schleiden** y **Theodor Schwann** introdujeron un gran avance en la embriología con la formulación, en 1839, de la teoría celular. Dicha teoría sostenía que el cuerpo está constituido por células y por productos celulares. La teoría celular pronto llevó a la conclusión de que el embrión se desarrollaba a partir de una única célula, el cigoto, que experimentaba muchas divisiones celulares a medida que se formaban los tejidos y los órganos.

**Wilhelm His** (1831-1904), anatomista y embriólogo suizo, desarrolló una serie de mejoras en las técnicas de fijación, corte y tinción de los tejidos, y también en los métodos para la reconstrucción de embriones. Su método de reconstrucción gráfica abrió el camino a la metodología actual de generación informática de imágenes tridimensionales y estereoscópicas de embriones.

**Franklin P. Mall** (1862-1917), inspirado por los trabajos de His, comenzó a obtener embriones humanos para su estudio científico. La colección de Mall está incluida en la Carnegie Collection de embriones, conocida en todo el mundo. Actualmente, forma parte de los fondos del National Museum of Health and Medicine del Armed Forces Institute of Pathology, en Washington, DC.

**Wilhelm Roux** (1850-1924) fue un auténtico innovador en los estudios experimentales analíticos relativos a la fisiología del desarrollo en los anfibios, una línea de trabajo que continuó más adelante **Hans Spemann** (1869-1941). Spemann recibió en 1935 el Premio Nobel por su descubrimiento del fenómeno de la inducción primaria, es decir, el mecanismo a través del cual un tejido determina el destino de otro tejido. A lo largo de varias décadas, los científicos han ido aislando las sustancias transmitidas de un tejido a otro y que son las responsables de la inducción.

**Robert G. Edwards** y **Patrick Steptoe** fueron los pioneros de uno de los avances más revolucionarios en la historia de la reproducción humana: la técnica de la *fecundación in vitro*. Sus estudios hicieron posible el nacimiento de Louise Brown, la primera «niña probeta», en 1978. Desde entonces, muchos millones de parejas de todo el mundo consideradas infértiles han experimentado el milagro de la paternidad mediante esta técnica de reproducción.

# Genética y desarrollo humano

En 1859, el biólogo y evolucionista británico **Charles Darwin** (1809-1882) publicó *El origen de las especies*, obra en la que destacó la naturaleza hereditaria de la variabilidad entre los miembros de una especie como un factor importante en la evolución. En 1865, el monje austríaco **Gregor Mendel** desarrolló los fundamentos de la herencia genética, pero los científicos médicos y los biólogos tardaron muchos años en comprender la importancia de estos principios en el estudio del desarrollo de los mamíferos.

**Walter Flemming** observó los cromosomas en 1878 y propuso su probable función en la fecundación. En 1883, **Eduard von Beneden** observó que las células germinales maduras presentaban un número reducido de cromosomas, y también describió algunas características de la meiosis, es decir, el proceso a través del cual se reduce el número de cromosomas en las células germinales.

**Walter Sutton** (1877-1916) y **Theodor Boveri** (1862-1915) propusieron de manera independiente, en 1902, que el comportamiento de los cromosomas durante la formación de las células germinales y durante la fecundación seguía los principios de la herencia genética de Mendel. En ese mismo año, Garrod propuso la alcaptonuria (un trastorno genético del metabolismo de la fenilalanina-tirosina) como el primer ejemplo de herencia mendeliana en el ser humano. Muchos genetistas consideran a **Sir Archibald Garrod** (1857-1936) el «padre» de la genética médica. En poco tiempo hubo constancia de que el cigoto contiene toda la información genética necesaria para dirigir el desarrollo de un nuevo ser humano.

**Felix von Winiwarter** publicó en 1912 las primeras observaciones relativas a los cromosomas humanos, señalando que las células del cuerpo humano contenían 47 cromosomas. **Theophilus Shickel Painter** llegó a la conclusión, en 1923, de que el número correcto de cromosomas en cada célula del cuerpo humano era de 48, una conclusión que fue ampliamente aceptada hasta 1956, cuando **Joe Hin Tjio** y **Albert Levan** señalaron que las células embrionarias solamente poseían 46 cromosomas.

En 1953, **James Watson** y **Francis Crick** descifraron la estructura molecular del ácido desoxirribonucleico (ADN), y en el año 2000 se llevó a cabo la secuenciación del genoma humano. Posteriormente, ha sido descifrada la naturaleza bioquímica de los genes contenidos en los 46 cromosomas humanos.

Los estudios cromosómicos se aplicaron con rapidez en diversas áreas de la medicina, incluyendo el diagnóstico clínico, la cartografía de los cromosomas y el diagnóstico prenatal. Una vez que se determinó más allá de toda duda el patrón cromosómico, al poco tiempo se hizo evidente que algunas personas con malformaciones congénitas muestran un número anómalo de cromosomas. En 1959, la demostración por parte de **Jérôme Jean Louis Marie Lejeune** y sus colegas de que las células de los lactantes con síndrome de Down (**trisomía 21**) presentaban 47 cromosomas, en lugar de la cifra habitual de 46 cromosomas, abrió una nueva era en la genética médica. Ahora sabemos que las alteraciones cromosómicas constituyen una causa importante de malformaciones congénitas y de muerte embrionaria (v. [cap. 20](#)).

En 1941, **Sir Norman Gregg** observó un «número excepcional de casos de cataratas» y de otras

anomalías congénitas en niños nacidos de mujeres que habían contraído la rubeola (causada por el virus de la rubeola) en las fases iniciales del embarazo. Por primera vez, hubo una evidencia concreta que demostraba que el desarrollo del embrión humano podía estar influido de manera adversa por un factor ambiental. Veinte años después **Widukind Lenz** y **William McBride** observaron la aparición de deficiencias poco habituales en los miembros y de otras malformaciones congénitas graves en los hijos de mujeres que habían consumido el sedante **talidomida** durante el embarazo. La tragedia de la talidomida alertó a la sociedad y a los médicos respecto a los posibles peligros de los medicamentos, los productos químicos y otros factores ambientales durante el embarazo (v. [cap. 20](#)).

# Biología molecular del desarrollo humano

Los rápidos avances que han tenido lugar en el campo de la biología molecular han permitido la aplicación de técnicas sofisticadas (p. ej., la tecnología del ADN recombinante, los modelos quiméricos, los ratones transgénicos y la manipulación de las células progenitoras). Estos métodos se utilizan en la actualidad con mucha frecuencia en los laboratorios de investigación para resolver problemas diversos como son la regulación genética de la morfogénesis, la expresión temporal y regional de genes específicos y los mecanismos que hacen que las células se diferencien hacia la formación de las diversas partes del embrión. Por primera vez, estamos empezando a entender cómo, cuándo y dónde son activados y expresados genes específicos del embrión durante el desarrollo normal y patológico (v. [cap. 21](#)).

La primera clonación de un mamífero (la oveja Dolly) la llevaron a cabo en 1997 **Ian Wilmut** y sus colegas utilizando para ello la técnica de la transferencia nuclear en las células somáticas. Desde entonces ha sido posible la clonación de otros animales a partir de células adultas diferenciadas en cultivo. El interés por la clonación humana ha generado un acalorado debate debido a sus implicaciones sociales, éticas y legales. Por otra parte, existe la preocupación por la posibilidad de que la clonación pueda dar lugar al nacimiento de niños con malformaciones congénitas y con enfermedades graves.

Las células progenitoras embrionarias humanas son pluripotenciales, son capaces de autorrenovación y se pueden diferenciar hacia tipos celulares especializados. El aislamiento y la reprogramación de las células progenitoras embrionarias humanas en cultivo es un método que ha abierto una gran esperanza en lo relativo al tratamiento de enfermedades crónicas como la esclerosis lateral amiotrófica, la enfermedad de Alzheimer y la enfermedad de Parkinson, así como de otros trastornos degenerativos, malignos y genéticos (v. [National Institute of Health Guidelines on Human Stem Cell Research, 2009](#)).

# Términos descriptivos en embriología

En algunos casos se utilizan los equivalentes en inglés de las formas latinas estándar de diversos términos, como espermatozoide (espermio). Los epónimos utilizados con frecuencia en la clínica se incluyen entre paréntesis, como trompa uterina (trompa de Falopio). En anatomía y en embriología se utilizan diversos términos para indicar la posición y la dirección, y también se hace referencia a los diferentes planos del cuerpo. Todas las descripciones del adulto están fundamentadas en la asunción de que el cuerpo está en posición erecta y que los miembros superiores están colocados de manera que las palmas de las manos tienen una dirección anterior ([fig. 1-5A](#)), en lo que se denomina **posición anatómica**.

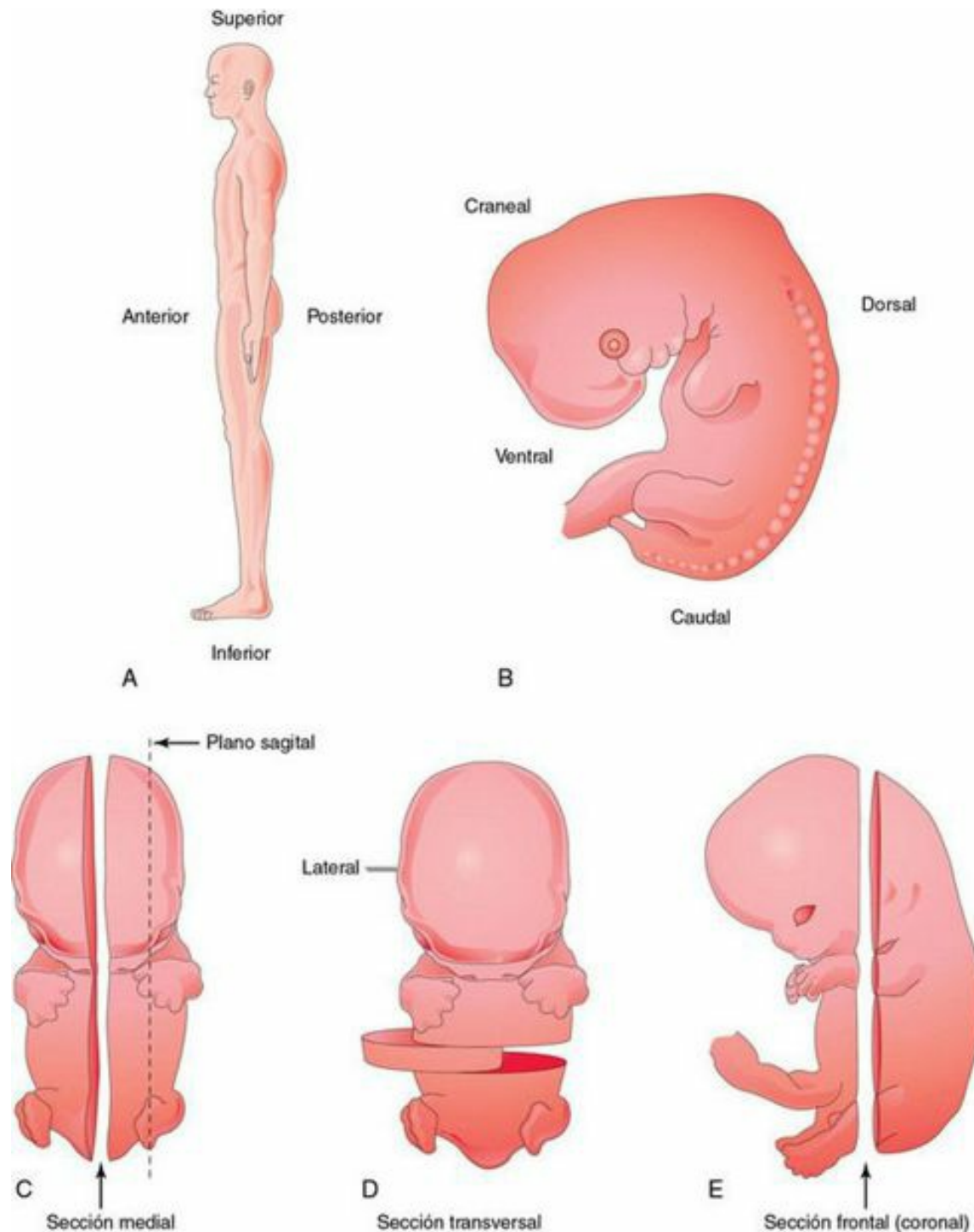


Figura 1-5 Esquemas que ilustran los términos descriptivos de posición y dirección del cuerpo, así como de los planos corporales. **A**, Vista lateral de un adulto en posición anatómica. **B**, Vista lateral de

un embrión de 5 semanas. **C y D**, Vistas ventrales de un embrión de 6 semanas. **E**, Vista lateral de un embrión de 7 semanas. En la descripción del desarrollo del ser humano es necesario utilizar términos que indiquen la posición de una parte respecto a otra o respecto al cuerpo en su conjunto. Por ejemplo, la columna vertebral se desarrolla en la parte dorsal del embrión, mientras que el esternón lo hace en la parte ventral.

Los términos *anterior* o *ventral* y *posterior* o *dorsal* se utilizan para describir las partes anterior y posterior del cuerpo o los miembros, así como las relaciones que presentan entre sí las estructuras corporales. En la descripción de los embriones se utilizan los términos dorsal y ventral ([fig. 1-5B](#)). Los términos superior e inferior se usan para indicar los niveles relativos de las distintas estructuras (v. [fig. 1-5A](#)). En lo relativo a los embriones, se aplican los términos craneal (o rostral) y caudal para indicar la relación con la cabeza y con la eminencia caudal (la cola), respectivamente (v. [fig. 1-5B](#)). Las distancias desde el centro del cuerpo o respecto al origen o inserción de una estructura se denominan con los términos proximal (más cercano) y distal (más lejano). Por ejemplo, en el miembro inferior la rodilla es proximal al tobillo y el tobillo es distal a la rodilla.

El plano medio es un plano de corte vertical imaginario que atraviesa longitudinalmente el cuerpo. Las secciones medias dividen el cuerpo en las mitades derecha e izquierda ([fig. 1-5C](#)). Los términos lateral y medial se refieren a estructuras alejadas o cercanas, respectivamente, al plano medio del cuerpo. El plano sagital es cualquier plano vertical que atraviesa el cuerpo y que es paralelo al plano medio (v. [fig. 1-5C](#)). El plano transversal (axial) es cualquier plano que forma ángulos rectos con los planos medio y coronal ([fig. 1-5D](#)). El plano frontal (coronal) es cualquier plano vertical que forma un ángulo recto con el plano medio ([fig. 1-5E](#)) y que divide el cuerpo en las partes anterior (o ventral) y posterior (o dorsal).



# Problemas con orientación clínica

- ¿Cómo se denomina el embrión humano al comienzo de su desarrollo?
- ¿En qué se diferencian los términos «producto de la concepción» y «aborto»?
- ¿Cuál es la secuencia de acontecimientos que tiene lugar durante la pubertad? ¿Son estos acontecimientos los mismos en los sexos masculino y femenino? ¿Cuáles son las edades respectivas de los niños y las niñas en el momento de inicio aparente de la pubertad?
- ¿En qué se diferencian los términos embriología y teratología?

La discusión de estos problemas se recoge al final del libro.

## Bibliografía y lecturas recomendadas

Allen G.E. Inducers and “organizers”: Hans Spemann and experimental embryology. *Pubbl Stn Zool Napoli*. 1993;15:229.

Careson E.J., Caterson S.A. Regeneration in medicine: a plastic surgeon’s “tail” of disease, stem cells, and possible future. *Birth Defects Research (Part C)*. 2008;84:322.

Churchill F.B. The rise of classical descriptive embryology. *Dev Biol (NY)*. 1991;7:1.

Dunstan GR, editor: *The Human Embryo. Aristotle and the Arabic and European Traditions*, Exeter, 1990, University of Exeter Press.

Fritsch M.K., Singer D.B. Embryonic stem cell biology. *Adv Pediatrics*. 2008;55:43.

Gasser R. *Atlas of Human Embryos*. Hagerstown: Harper & Row; 1975.

Hopwood N. Producing development: The anatomy of human embryos and the norms of Wilhelm His. *Bull Hist Med*. 2000;74:29.

Horder T.J., Witkowski J.A., Wylie C.C., eds. *A History of Embryology*. Cambridge: Cambridge University Press, 1986.

Hovatta O., Stojkovic M., Nogueira M., Varela-Nieto I. European scientific, ethical and legal issues on human stem cell research and regenerative medicine. *Stem Cells*. 2010;28:1005.

Kohl F., von Baer K.E. 1792-1876. Zum 200. Geburtstag des “Vaters der Embryologie.”. *Dtsch Med Wochenschr*. 117, 1976. 1992

Leeb C., Jurga M., McGuckin C., et al. New perspectives in stem cell research: beyond embryonic stem cells. *Cell Prolif*. 2011;44(Suppl 1):9.

Meyer A.W. *The Rise of Embryology*. Stanford, CA: Stanford University Press; 1939.

Moore K.L., Persaud T.V.N., Shiota K. *Color Atlas of Clinical Embryology*, 2nd ed. Philadelphia: WB Saunders; 2000.

Murillo-Gonzalés J. Evolution of embryology: A synthesis of classical, experimental, and molecular perspectives. *Clin Anat.* 2001;14:158.

National Institutes of Health Guidelines on Human Stem Cell Research, 2009. Available at: [http://stemcells.nih.gov/policy/2009\\_guidelines.htm](http://stemcells.nih.gov/policy/2009_guidelines.htm).

Needham J. *A History of Embryology*, 2nd ed. Cambridge: Cambridge University Press; 1959.

Nusslein-Volhard C. *Coming to Life: How Genes Drive Development*. Carlsbad, CA: Kales Press; 2006.

O'Rahilly R. One hundred years of human embryology. In: Kalter H., ed. *Issues and Reviews in Teratology*, vol 4. New York: Plenum Press; 1988.

O'Rahilly R., Müller F. *Developmental Stages in Human Embryos*. Washington, DC: Carnegie Institution of Washington; 1987.

Pera M.F., Tam P.P.L. Extrinsic regulation of pluripotent stem cells. *Nature.* 2010;465:713.

Persaud T.V.N. *A History of Anatomy: The Post-Vesalian Era*. Springfield, IL: Charles C. Thomas; 1997.

Pinto-Correia C. *The Ovary of Eve: Egg and Sperm and Preformation*. Chicago: University of Chicago Press; 1997.

Rossant J. Stem cells and early lineage development. *Cell.* 2008;132:527.

Slack J.M.W. *Essential Developmental Biology*, 2nd ed. Oxford: Blackwell Publishing; 2006.

Streeter G.L. Developmental horizons in human embryos. Description of age group XI, 13 to 20 somites, and age group XII, 21 to 29 somites. *Contrib Embryol Carnegie Inst.* 1942;30:211.

Vichas A., Zallen J.A. Deciphering the genetic code of morphogenesis using functional genomics. *J Biol.* 2009;8:76.

## Capítulo 2

### Primera semana del desarrollo humano

El que contempla las cosas desde el principio es el que mejor las conoce.

Aristóteles, 384-322 a.C.

### [Gametogénesis](#)

### [Meiosis](#)

### [Espermatogénesis](#)

### [Ovogénesis](#)

[Maduración prenatal de los ovocitos](#)

[Maduración posnatal de los ovocitos](#)

### [Comparación de los gametos \(células sexuales\)](#)

### [Útero, trompas uterinas y ovarios](#)

[Útero](#)

[Trompas uterinas](#)

[Ovarios](#)

### [Ciclos reproductivos femeninos](#)

### [Ciclo ovárico](#)

[Desarrollo folicular](#)

[Ovulación](#)

[Cuerpo lúteo](#)

### [Ciclo menstrual](#)

[Fases del ciclo menstrual](#)

### [Desplazamiento de los gametos](#)

[Desplazamiento del ovocito](#)

[Desplazamiento de los espermatozoides](#)

### [Maduración de los espermatozoides](#)

### [Viabilidad de los gametos](#)

## [Fecundación](#)

### [Fases de la fecundación](#)

### [Fecundación](#)

### [Segmentación del cigoto](#)

### [Formación del blastocisto](#)

### [Resumen de la primera semana](#)

### [Problemas con orientación clínica](#)

El desarrollo humano comienza con la fecundación, cuando un espermatozoide se fusiona con un ovocito (óvulo) para formar una célula única que se denomina **cigoto**. Esta célula totipotencial y altamente especializada indica el comienzo de cada persona como un individuo único. El cigoto, visible a simple vista, contiene cromosomas y genes (unidades de información genética) que proceden de la madre y del padre. El cigoto se divide numerosas veces y se transforma progresivamente en un ser humano multicelular a través de los procesos de división, migración, crecimiento y diferenciación celulares.

# Gametogénesis

La gametogénesis (formación de los gametos) es el proceso a través del cual se forman y desarrollan las células germinativas (sexuales) especializadas denominadas **gametos** (ovocitos o espermatozoides). Dicho proceso, en el que participan los cromosomas y el citoplasma de los gametos, prepara a estas células sexuales para la fecundación. Durante la **gametogénesis** el número de cromosomas se reduce hasta la mitad y se modifica la forma de las células. Un cromosoma se define por la presencia de un centrómero, que es la parte constreñida existente en el propio cromosoma. Antes de la replicación del ADN en la fase S del ciclo celular, los cromosomas solamente tienen una cromátida, constituida por cadenas de ADN paralelas. Tras la replicación del ADN, los cromosomas presentan dos cromátidas.

Los espermatozoides y los ovocitos, que son los gametos masculinos y femeninos, respectivamente, son células sexuales altamente especializadas. Cada una de estas células contiene un número de cromosomas que es la mitad (número haploide) del existente en las células somáticas (corporales). El número de cromosomas se reduce durante la meiosis, un tipo especial de división celular que ocurre durante la gametogénesis. La maduración de los gametos se denomina espermatogénesis en el hombre y ovogénesis en la mujer ([fig. 2-1](#)). La cronología de los acontecimientos durante la meiosis es distinta en los dos sexos.

## GAMETOGÉNESIS NORMAL

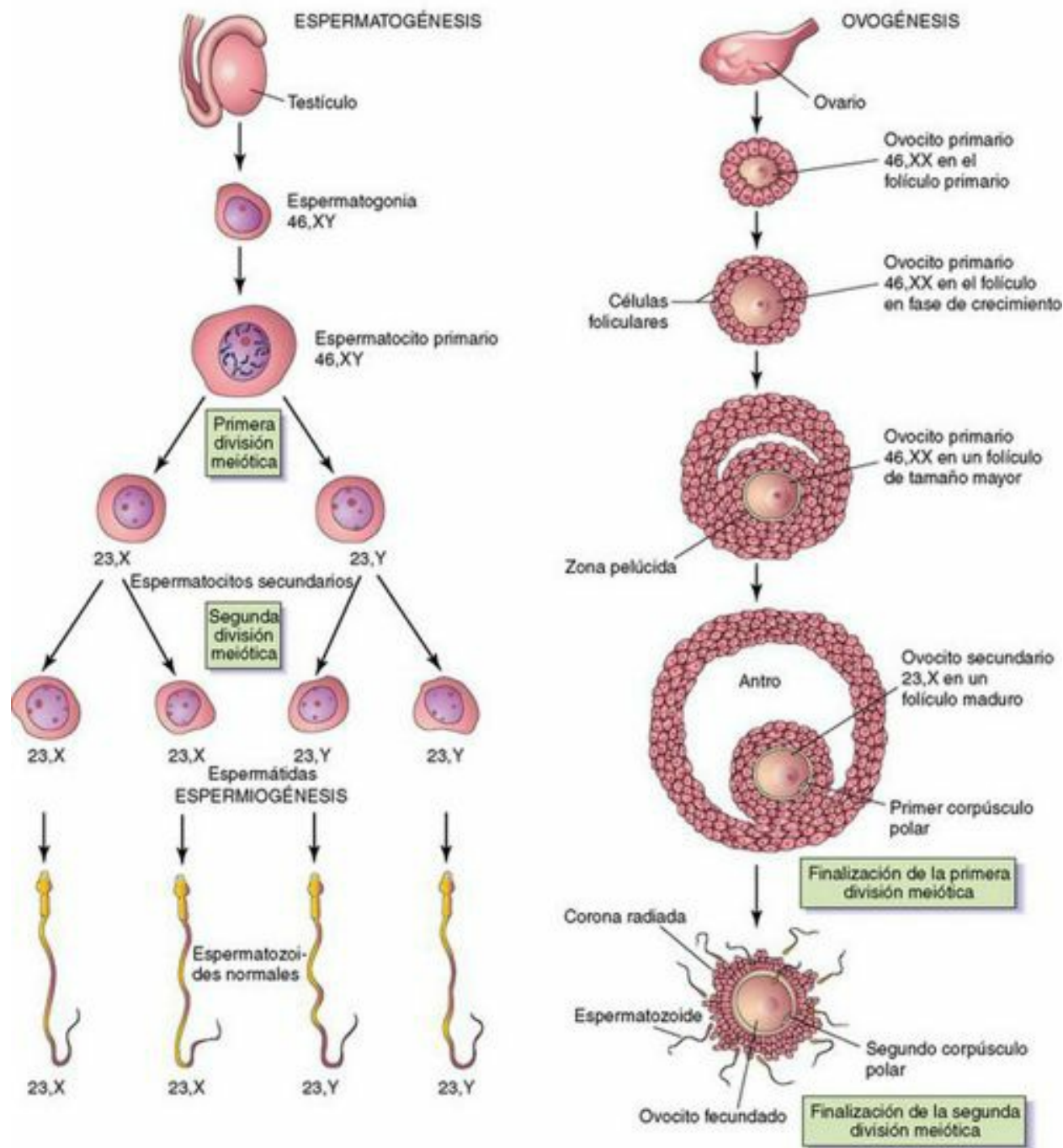


Figura 2-1 Gametogénesis normal: conversión de las células germinales en gametos (células sexuales). En la figura se comparan la espermatogénesis y la ovogénesis. No aparecen las ovogonias debido a que se diferencian hacia ovocitos primarios antes del nacimiento. En cada fase se muestra el complemento cromosómico de las células germinales. La cifra indica el número de cromosomas, incluyendo los cromosomas sexuales después de la coma. *Notas:* 1) tras las dos divisiones meióticas el número diploide de cromosomas (46) queda reducido al número haploide (23); 2) a partir del espermatocito primario se forman cuatro espermatozoides, mientras que al final del proceso de maduración de un ovocito primario solamente se forma un ovocito maduro; 3) el citoplasma se conserva durante la ovogénesis para formar una célula grande, el ovocito maduro. Los corpúsculos polares son pequeñas células no funcionales que finalmente degeneran.

# Meiosis

La meiosis es un tipo especial de división celular que conlleva dos divisiones celulares meióticas, y solamente tiene lugar en las células germinales ([figs. 2-2](#) y [2-3](#)). Las células germinales diploides dan lugar a gametos haploides (espermatozoides y ovocitos).

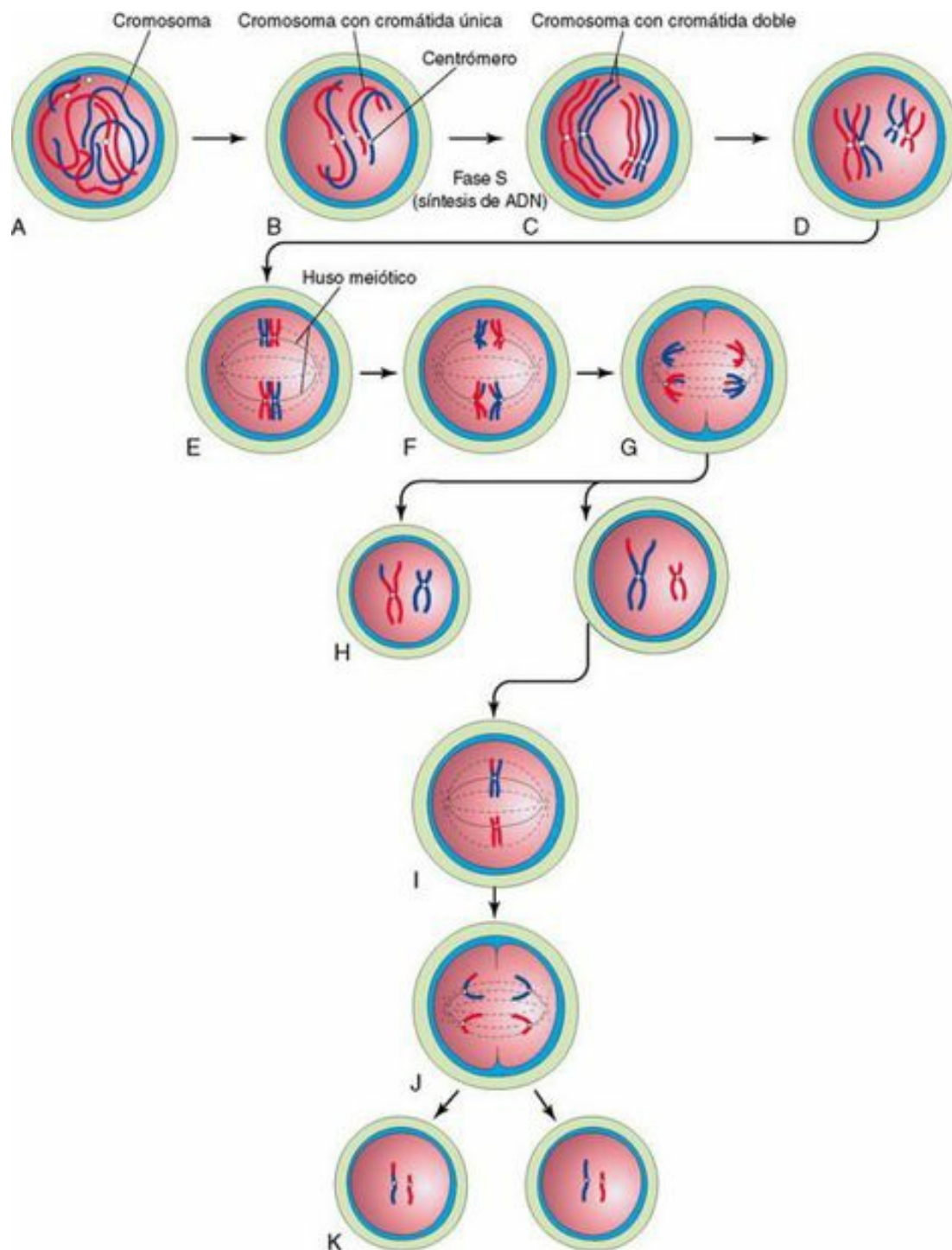


Figura 2-2 Representación esquemática de la meiosis. Se muestran dos cromosomas pares. **A a D**, Fases de la profase de la primera división meiótica. Los cromosomas homólogos se aproximan entre sí y se emparejan; cada miembro de la pareja está constituido por dos cromátidas. Se puede observar el cruzamiento simple en un par de cromosomas con intercambio de los segmentos de las cromátidas. **E**, Metafase. Los dos miembros de cada pareja se orientan en el huso meiótico. **F**, Anafase. **G**, Telofase. Los cromosomas migran hacia los polos opuestos. **H**, Distribución de las parejas de cromosomas de los progenitores al final de la primera división meiótica. **I a K**, Segunda división meiótica. Es similar

a la mitosis excepto por el hecho de que las células son haploides.

### GAMETOGENESIS ANÓMALA

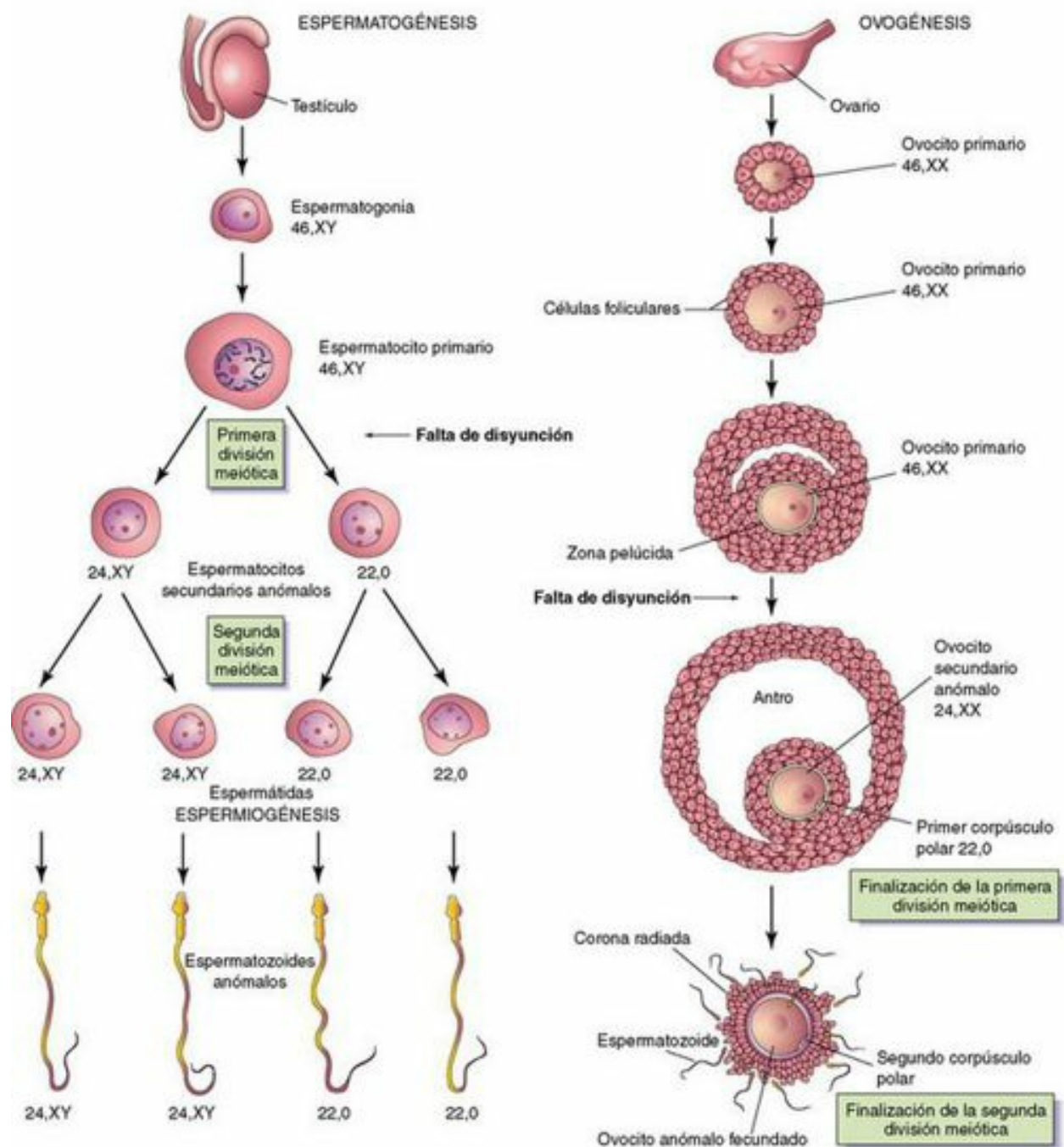


Figura 2-3 Gametogénesis anómala. Se muestra el modo en que la falta de disyunción (falta de separación de uno o más pares de cromosomas en la fase de meiosis) da lugar a una distribución anómala de los cromosomas en los gametos. Aunque se ilustra la falta de disyunción de los cromosomas sexuales, se puede producir un defecto similar en los autosomas. Cuando la falta de disyunción ocurre durante la primera división meiótica de la espermatogénesis, un espermátocito secundario contiene 22 autosomas más un cromosoma X y un cromosoma Y, mientras que el otro contiene 22 autosomas y no muestra ningún cromosoma sexual. De la misma forma, la falta de disyunción durante la ovogénesis puede dar lugar a un ovocito con 22 autosomas y dos cromosomas X (tal como se muestra) o bien a un ovocito con 22 autosomas y sin cromosoma sexual.

La **primera división meiótica** es una división de reducción debido a que el número de cromosomas disminuye desde la cifra diploide hasta la haploide a través de un proceso de emparejamiento de los



cromosomas homólogos en la profase y de su segregación en la anafase. Los cromosomas homólogos, denominados en ocasiones simplemente homólogos (uno de cada progenitor), se emparejan durante la profase y se separan durante la anafase, de manera que cada uno de los componentes de cada pareja se desplaza aleatoriamente a cada uno de los polos del huso meiótico. El huso establece contacto con los cromosomas a través del centrómero. En esta fase son ya cromosomas con dos cromátidas. Los cromosomas X e Y no son homólogos pero sí presentan segmentos homólogos en los extremos de sus brazos cortos, y solamente se emparejan en estas regiones. Hacia el final de la primera división meiótica, cada una de las nuevas células formadas (espermatocito secundario u ovocito secundario) muestra un número haploide de cromosomas, es decir, un número de cromosomas que es la mitad del que poseía la célula original. Esta separación o disyunción de los cromosomas homólogos emparejados es el fundamento físico de la segregación, es decir, de la separación de los genes alélicos durante la meiosis.

La **segunda división meiótica** tiene lugar tras la primera sin que exista entre ambas una interfase normal (es decir, sin un paso intermedio de replicación del ADN). Cada cromosoma con dos cromátidas se divide y cada una de sus mitades (una cromátida) se dirige hacia cada uno de los polos; por tanto, se mantiene el número haploide de cromosomas (23) y cada célula hija procedente de la meiosis muestra este número haploide reducido de cromosomas, con un representante de cada pareja original de cromosomas (ahora, cromosomas con una cromátida única). La segunda división meiótica es similar a una mitosis convencional excepto por el hecho de que el número de cromosomas de la célula que inicia la segunda división meiótica es haploide.

Meiosis:

- Permite mantener la constancia en el número de cromosomas generación tras generación, al reducir dicho número de diploide a haploide y, así, producir gametos haploides.
- Permite la mezcla de los cromosomas maternos y paternos entre los gametos.
- Facilita la recolocación de los segmentos de los cromosomas maternos y paternos a través del entrecruzamiento de los segmentos cromosómicos, lo que «baraja» los genes y da lugar a una recombinación del material genético.

---

### Gametogénesis anómala

Las alteraciones en la meiosis durante la gametogénesis, así como la falta de disyunción ([fig. 2-3](#)) llevan a la formación de gametos con alteraciones cromosómicas. Cuando participan en la fecundación, estos gametos con alteraciones del número de cromosomas dan lugar a un desarrollo alterado, tal como ocurre en los lactantes con síndrome de Down (v. [cap. 20](#)).

---

# Espermatogénesis

La espermatogénesis es la secuencia de acontecimientos a través de la cual las espermatogonias se transforman en espermatozoides maduros, un proceso que se inicia con la pubertad. Las **espermatogonias** permanecen en una situación latente en los túbulos seminíferos de los testículos durante los períodos fetal y posnatal. Después, su número aumenta durante la pubertad. Tras varias divisiones mitóticas, las espermatogonias crecen y experimentan modificaciones.

Las espermatogonias se transforman en **espermatoцитos primarios**, que son las células germinales de tamaño mayor existentes en los túbulos seminíferos. Cada espermatoцитo primario experimenta después una división de reducción (la primera división meiótica) para formar dos **espermatoцитos secundarios** haploides, cuyo tamaño es aproximadamente la mitad del tamaño de los espermatoцитos primarios. Más adelante, los espermatoцитos secundarios experimentan una segunda división meiótica con formación de cuatro **espermátidas** haploides cuyo tamaño es aproximadamente la mitad del tamaño de los espermatoцитos secundarios. Las espermátidas se transforman gradualmente en cuatro espermatozoides maduros a través de un proceso denominado **espermiogénesis** (fig. 2-4). Todo el proceso de la espermatogénesis, que incluye la espermiogénesis, requiere aproximadamente 2 meses. Cuando se completa la espermiogénesis, los espermatozoides se introducen en los túbulos seminíferos.

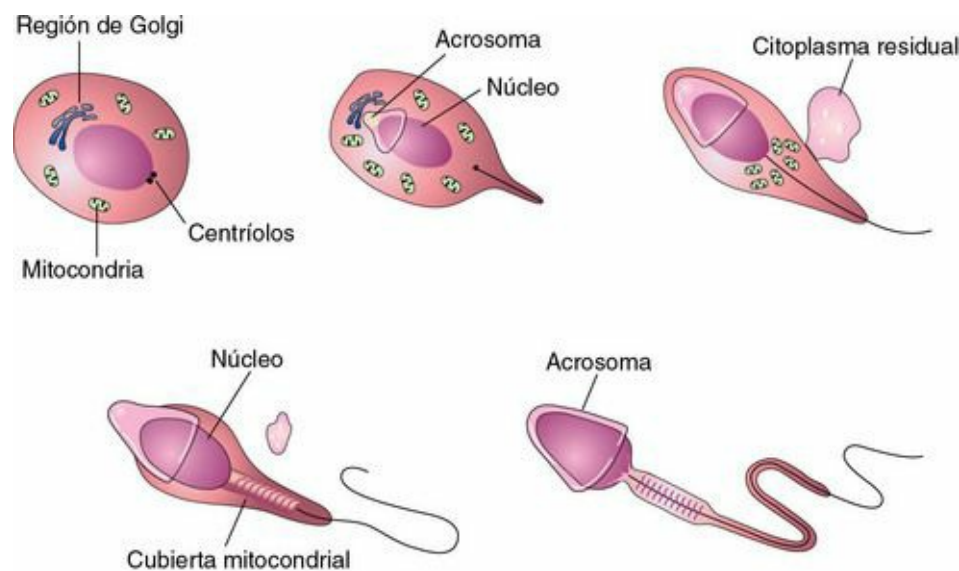


Figura 2-4 Ilustraciones de la espermiogénesis, es decir, de la última fase de la espermatogénesis. Durante este proceso, la espermátida redondeada se transforma en un espermatozoide alargado. Se puede observar la pérdida del citoplasma, el desarrollo de la cola y la formación del acrosoma. El acrosoma, procedente de la región de Golgi de la espermátida, contiene enzimas que son liberadas al comienzo de la fecundación para ayudar al espermatozoide a atravesar la corona radiada y la zona pelúcida que rodean al ovocito secundario.

Las células de Sertoli que revisten los túbulos seminíferos sostienen y nutren a las células germinales, y pueden estar implicadas en la regulación de la espermatogénesis. Los espermatozoides se desplazan de forma pasiva desde los túbulos seminíferos hasta el epidídimo, en donde quedan almacenados hasta que —durante la pubertad— alcanzan la madurez funcional. El **epidídimo** es un conducto alargado y enrollado que se localiza en el borde posterior del testículo (v. fig. 2-12). Se continúa con el conducto

deferente, a través de cuyo interior los espermatozoides alcanzan la uretra.

Los **espermatozoides maduros** son células con motilidad que se desplazan activa y libremente, constituidos por una cabeza y una cola ([fig. 2-5A](#)). El cuello del espermatozoide es la zona de unión entre la cabeza y la cola. La cabeza del espermatozoide representa la parte más voluminosa de estas células y contiene el núcleo haploide. Los dos tercios anteriores de la cabeza están cubiertos por el **acrosoma**, un orgánulo sacular similar a un casquete que contiene varias enzimas. Cuando son liberadas, estas enzimas facilitan la dispersión de las células foliculares de la corona radiada, permitiendo así que el espermatozoide atraviese la zona pelúcida durante la fecundación. La cola del espermatozoide está constituida por tres segmentos: intermedio, principal y terminal ([fig. 2-5A](#)). La cola proporciona la motilidad al espermatozoide y facilita su traslado hasta la zona de la fecundación. El segmento intermedio de la cola contiene **mitocondrias**, que proporcionan el trifosfato de adenosina (ATP, *adenosine triphosphate*) necesario para su actividad.

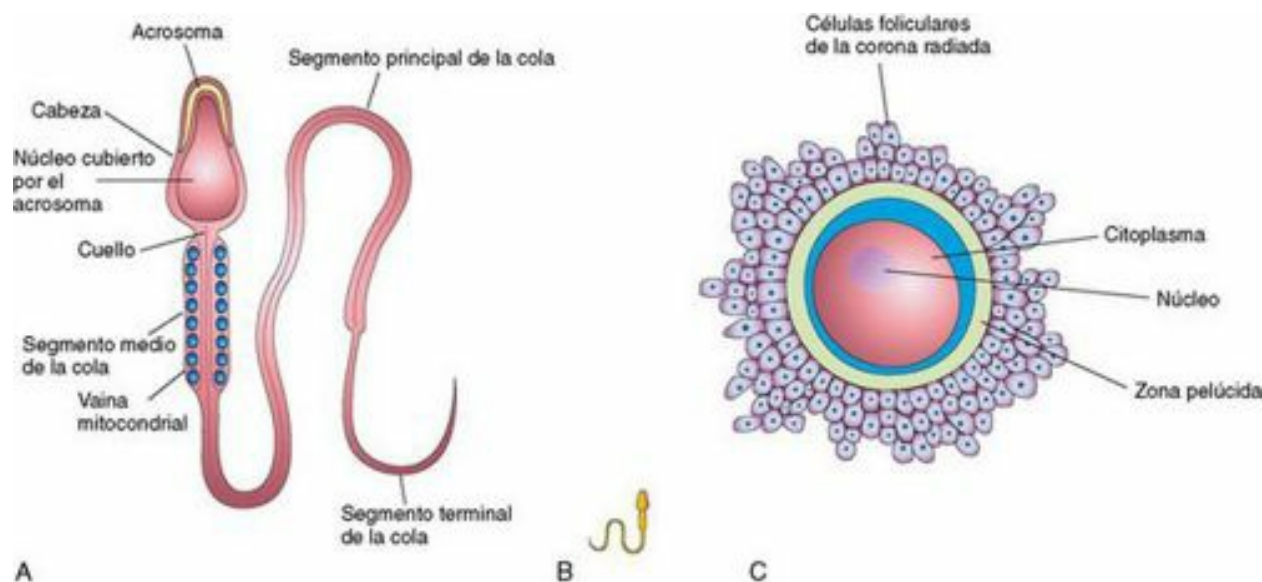


Figura 2-5 Gametos (células sexuales) masculino y femenino. **A**, Partes principales de un espermatozoide humano ( $\times 1.250$ ). La cabeza, constituida principalmente por el núcleo, está cubierta parcialmente por el acrosoma en forma de gorro, un orgánulo que contiene enzimas. La cola del espermatozoide está constituida por tres regiones: los segmentos medio, segmento principal y terminal. **B**, Un espermatozoide dibujado aproximadamente a la misma escala que el ovocito. **C**, Un ovocito secundario humano ( $\times 200$ ) rodeado por la zona pelúcida y por la corona radiada.

Hay numerosos genes y factores moleculares implicados en la espermatogénesis. Por ejemplo, en estudios recientes se ha observado que las proteínas de la *familia Bcl-2* están implicadas en la maduración de las células germinales, y también en su supervivencia en las diferentes fases. Por lo que respecta a la espermatogénesis normal, el cromosoma Y es esencial; las microdeleciones dan lugar a una espermatogénesis defectuosa con infertilidad.

# Ovogénesis

La ovogénesis es la secuencia de acontecimientos por la que las ovogonias se transforman en ovocitos maduros. La maduración de los ovocitos se inicia antes del nacimiento y finaliza después de la pubertad. La ovogénesis continúa hasta la **menopausia**, que es la fase en la que tiene lugar la interrupción permanente del ciclo menstrual.

# Maduración prenatal de los ovocitos

Durante las primeras etapas de la vida fetal, las ovogonias proliferan mediante **mitosis**, un tipo especial de división celular ([fig. 2-2](#)). Las **ovogonias** (células sexuales femeninas primordiales) aumentan de tamaño hasta formar **ovocitos primarios** antes del nacimiento; por esta razón, en las [figuras 2-1](#) y [2-3](#) no se muestra ninguna ovogonia. A medida que se forman los ovocitos primarios aparecen células de tejido conjuntivo que los rodean formando una capa única de células foliculares aplanadas (v. [fig. 2-8](#)). El ovocito primario rodeado por esta capa de células es un **folículo primordial** (v. [fig. 2-9A](#)). A medida que el ovocito primario aumenta de tamaño durante la pubertad, las células epiteliales foliculares adquieren una configuración cuboidea y, más tarde, cilíndrica, formando un **folículo primario** (v. [fig. 2-1](#)). Al poco tiempo, el ovocito primario queda rodeado por una cubierta de material glucoproteico acelular amorfo, la **zona pelúcida** (v. [figs. 2-8](#) y [2-9B](#)). La microscopía electrónica de barrido revela que la superficie de la zona pelúcida tiene un aspecto reticular regular con perforaciones complejas.

Los ovocitos primarios inician la primera división meiótica antes del nacimiento, pero la finalización de la **profase** no se produce hasta la adolescencia. Las células foliculares que rodean a los ovocitos primarios segregan una sustancia denominada **inhibidor de la maduración del ovocito**, que mantiene detenido el proceso de la meiosis del ovocito.

# Maduración posnatal de los ovocitos

A partir de la pubertad, generalmente cada mes madura un folículo y tiene lugar la ovulación, excepto cuando se utilizan anticonceptivos orales. La larga duración de la primera división meiótica (hasta los 45 años) puede explicar en parte la frecuencia relativamente elevada de errores en la meiosis, tales como la falta de disyunción (la falta de separación de las **cromátidas** emparejadas de un cromosoma), que tiene lugar en los casos en los que la mujer es madre a una edad avanzada. Los **ovocitos primarios** detenidos en la profase (dictioteno) son vulnerables a los agentes ambientales, como la radiación.

*Después del nacimiento no se forman ovocitos primarios*, a diferencia de lo que ocurre con los espermatozoides primarios cuya producción es continua ([fig. 2-3](#)). Los ovocitos se mantienen en fase latente en los folículos ováricos hasta la pubertad. A medida que madura el folículo, el ovocito primario aumenta de tamaño y poco tiempo antes de que se produzca la ovulación completa la primera división meiótica que da lugar a un **ovocito secundario** y al primer corpúsculo polar. Sin embargo, a diferencia de lo que ocurre en la fase correspondiente de la espermatogénesis, la división del citoplasma es desigual. El ovocito secundario recibe casi todo el citoplasma ([fig. 2-1](#)), mientras que el **primer corpúsculo polar** recibe una cantidad muy escasa del citoplasma. Este **corpúsculo polar** es una célula pequeña y no funcionante. Durante la ovulación, el núcleo del ovocito secundario inicia la segunda división meiótica que solamente progresa hasta la metafase, momento en el cual se detiene. Si un espermatozoide se introduce en el ovocito secundario, se completa la segunda división meiótica y —de nuevo— la mayor parte del citoplasma lo retiene una célula, el ovocito fecundado ([fig. 2-1](#)). La otra célula, denominada **segundo corpúsculo polar**, también es una célula pequeña y no funcionante, igual que el primer corpúsculo polar. Tan pronto como son expulsados los corpúsculos polares, se completa la maduración del ovocito.

En el ovario de una niña recién nacida hay aproximadamente 2 millones de ovocitos primarios, pero la mayor parte de ellos experimentan regresión durante la niñez, de manera que en la adolescencia no quedan más de 40.000. De ellos, aproximadamente 400 se convierten en ovocitos secundarios y son expulsados con la ovulación durante el período reproductivo. Pocos o ninguno de estos ovocitos son fecundados y adquieren la madurez. El número de ovocitos expulsados con la ovulación disminuye de manera importante en las mujeres que toman anticonceptivos orales, debido a que las hormonas que contienen impiden la ovulación.

# Comparación de los gametos (células sexuales)

Los gametos (ovocitos y espermatozoides) son **células haploides** (poseen la mitad del número de cromosomas) que pueden experimentar **cariogamia** (fusión de los núcleos de dos células sexuales). El ovocito es una célula de tamaño mucho mayor que el espermatozoide y carece de movilidad ([fig. 2-5](#)), mientras que el espermatozoide es microscópico y tiene una gran movilidad. El ovocito está rodeado por la **zona pelúcida** y por una capa de células foliculares denominada **corona radiada** ([fig. 2-5C](#)).

En lo que se refiere a la constitución de los cromosomas sexuales, *existen dos tipos de espermatozoides normales*: 23,X y 23,Y; por otra parte, sólo hay un tipo de ovocito secundario normal: 23,X ([fig. 2-1](#)). Por convención, para indicar la constitución de los cromosomas sexuales se utiliza el número 23 seguido por una coma (,) y por una X o una Y; por ejemplo, 23,X indica que el complemento cromosómico está constituido por 23 cromosomas, 22 de los cuales son autosomas y el restante es un cromosoma sexual (X, en este caso). La diferencia en el complemento cromosómico sexual de los espermatozoides representa el fundamento de la determinación sexual primaria.

# Útero, trompas uterinas y ovarios

Se recoge a continuación una descripción sucinta de la estructura del útero, las trompas uterinas y los ovarios para comprender los ciclos ováricos reproductivos y la implantación del blastocisto (v. [figs. 2-7](#) y [2-19](#)).



# Útero

El útero es un órgano muscular de pared gruesa y con configuración piriforme que tiene una longitud promedio de 7-8 cm, una anchura promedio de 5-7 cm en su parte superior y un grosor parietal promedio de 2-3 cm. Está formado por dos partes principales (fig. 2-6A): el cuerpo, que constituye los dos tercios superiores, y el **cérvix**, que representa el tercio inferior y que tiene configuración cilíndrica.

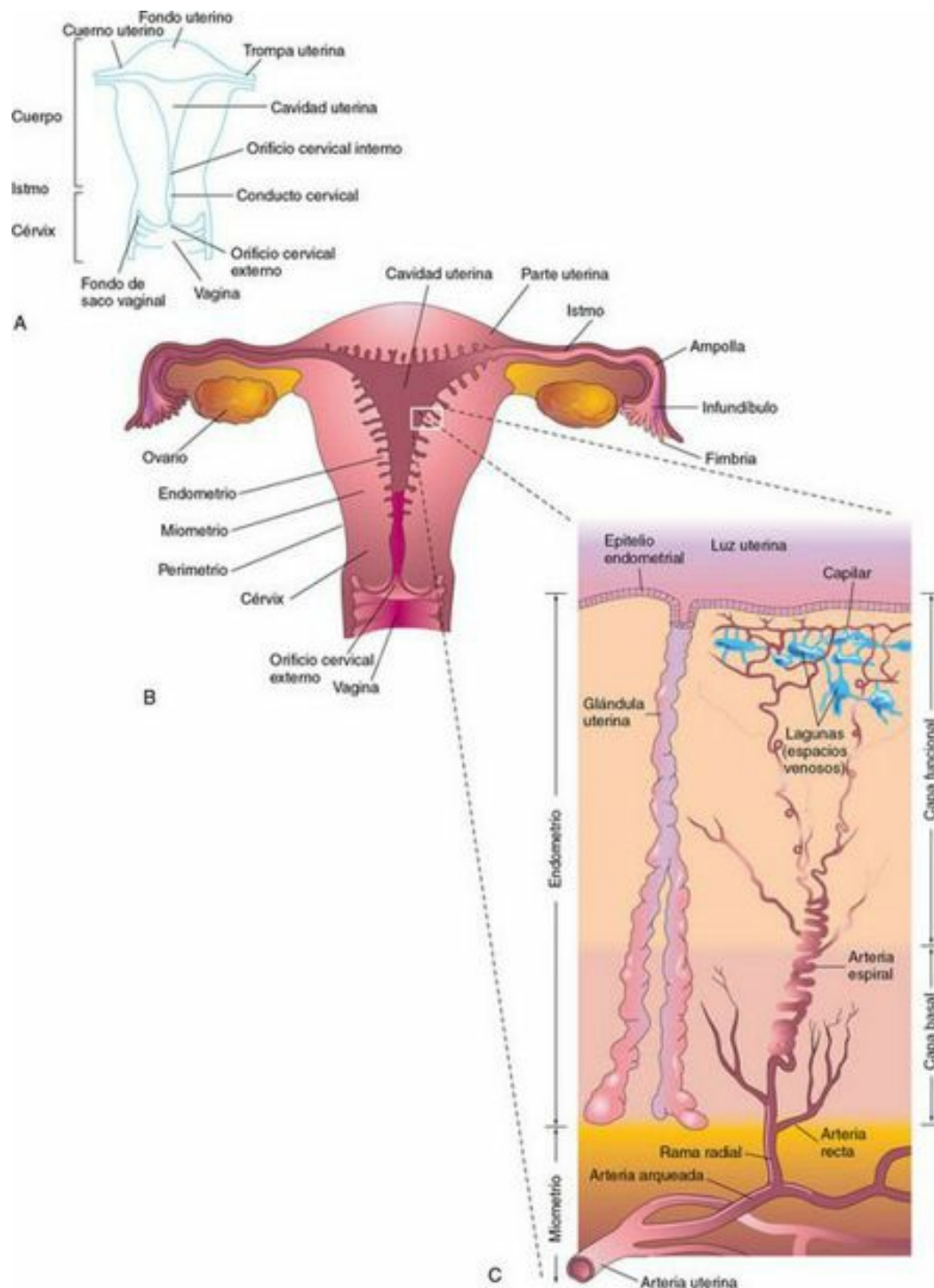


Figura 2-6 **A**, Partes del útero y la vagina. **B**, Representación esquemática de una sección frontal del útero, las trompas uterinas y la vagina. También se muestran los ovarios. **C**, Aumento mayor del área cuadrangular en **B**. La capa funcional del endometrio se desprende durante la menstruación.

## Gametos anómalos

Se considera que la edad biológica de la madre ideal para la reproducción se sitúa entre los 18 y los 35 años. La probabilidad de alteraciones cromosómicas en el embrión aumenta gradualmente a medida que la madre envejece. En las mujeres que son madres a una edad avanzada hay un riesgo apreciable de síndrome de Down o de otras formas de trisomía en el lactante (v. [cap. 20](#)). La probabilidad de una mutación genética (cambio en el ADN) reciente también aumenta con la edad. Cuanto mayores son los progenitores en el momento de la fecundación, más probable es que hayan acumulado mutaciones que puedan heredar los embriones.

Durante la gametogénesis, los cromosomas homólogos pueden no experimentar la separación, un proceso patológico denominado **falta de disyunción**; en consecuencia, algunos gametos presentan 24 cromosomas mientras que otros solamente presentan 22 ([fig. 2-3](#)). Si un gameto con 24 cromosomas se une durante la fecundación a un gameto normal con 23 cromosomas, se forma un cigoto con 47 cromosomas (v. [fig. 20-2](#)). Este trastorno se denomina **trisomía** debido a la presencia de tres representantes de un cromosoma concreto, en vez de los dos representantes habituales. Cuando un gameto que solamente presenta 22 cromosomas se une a un gameto normal, se forma un cigoto con 45 cromosomas. Este trastorno se denomina monosomía debido a que solamente está presente un representante del par cromosómico afectado. En el [capítulo 20](#) se recoge una descripción de los trastornos clínicos asociados a las alteraciones en el número de cromosomas.

Hasta el 10% de los espermatozoides eyaculados muestran alteraciones macroscópicas (p. ej., dos cabezas), pero se considera que estos espermatozoides anómalos no son capaces de fecundar los ovocitos debido a que carecen de la motilidad normal. La mayor parte de los espermatozoides morfológicamente anómalos son incapaces de atravesar el moco del conducto cervical. La capacidad de desplazamiento anterógrada es un parámetro subjetivo de la calidad del movimiento de los espermatozoides. Se ha demostrado que las radiografías, las reacciones alérgicas graves y el uso de ciertos agentes antiespermatogénicos incrementan el porcentaje de espermatozoides con configuración anómala. No se considera que dichos espermatozoides influyan en la fecundidad, a menos que su número supere el 20%.

Aunque algunos ovocitos presentan dos o tres núcleos, estas células mueren antes de alcanzar la madurez. De la misma forma, algunos folículos ováricos contienen dos o más ovocitos, pero este fenómeno es infrecuente.

---

El **cuerpo del útero** muestra un estrechamiento progresivo desde el *fondo* (la parte redondeada superior del cuerpo uterino) hasta el **istmo**, la región estrecha de 1 cm de longitud que existe entre el cuerpo del útero y el **cérvix del útero** (cuello uterino) es el extremo vaginal afilado que tiene una configuración casi cilíndrica. La luz del cérvix, el **conducto cervical**, muestra una abertura u orificio estrecho en cada uno de sus extremos. El **orificio cervical interno** establece comunicación con la cavidad del cuerpo uterino y el **orificio cervical externo** lo hace con la vagina. Las paredes del cuerpo del útero están constituidas por tres capas ([fig. 2-6B](#)):

- Perimetrio, la capa externa fina.

- **Miometrio**, la capa muscular lisa gruesa.

- **Endometrio**, la capa interna fina.

El **perimetrio** es una capa del peritoneo que se une firmemente al **miometrio**. Durante la fase luteínica (secretora) del ciclo menstrual se pueden distinguir microscópicamente tres capas en el endometrio ([fig. 2-6C](#)):

- Una capa fina y compacta constituida por tejido conjuntivo denso alrededor de los cuellos de las glándulas uterinas.

- Una capa esponjosa gruesa constituida por tejido conjuntivo edematoso que contiene los cuerpos tortuosos y dilatados de las glándulas uterinas.

- Una capa basal fina que contiene los extremos ciegos de las glándulas uterinas.

En el momento de su desarrollo máximo, el **endometrio** tiene un grosor de 4-5 mm. La capa basal endometrial posee su propia vascularización sanguínea y no se desprende durante la menstruación. Las capas compacta y esponjosa, denominadas en conjunto capa funcional, se desintegran y son expulsadas durante la menstruación y tras el parto.

# Trompas uterinas

Las **trompas uterinas** tienen una longitud y un diámetro aproximados de 10 cm y 1 cm, respectivamente, y se extienden lateralmente desde los cuernos del útero ([fig. 2-6A](#)). Cada trompa se abre en su extremo proximal sobre uno de los cuernos del útero y hacia la cavidad peritoneal en el extremo distal. Por motivos descriptivos, las trompas uterinas se dividen en cuatro partes: infundíbulo, ampolla, istmo y parte uterina. Las trompas uterinas trasladan los ovocitos desde los ovarios y los espermatozoides que alcanzan el útero, de manera que ambos puedan llegar a la zona de fecundación en la ampolla ([fig. 2-6B](#)). Las trompas uterinas también conducen el cigoto en fase de segmentación hacia la cavidad uterina.

# Ovarios

Los **ovarios** son los órganos de la reproducción que producen los ovocitos; tienen una configuración similar a la de una almendra y se sitúan en la proximidad de las paredes pélvicas laterales a cada lado del útero; producen los ovocitos ([fig. 2-6B](#)). También producen estrógenos y progesterona, que son las hormonas responsables del desarrollo de los caracteres sexuales secundarios y de la regulación del embarazo.

# Ciclos reproductivos femeninos

A partir de la pubertad, las mujeres presentan ciclos reproductivos (ciclos sexuales) en los que participan el hipotálamo cerebral, la hipófisis, los ovarios, el útero, las trompas uterinas, la vagina y las glándulas mamarias ([fig. 2-7](#)). Estos ciclos mensuales preparan el sistema reproductor para el embarazo.

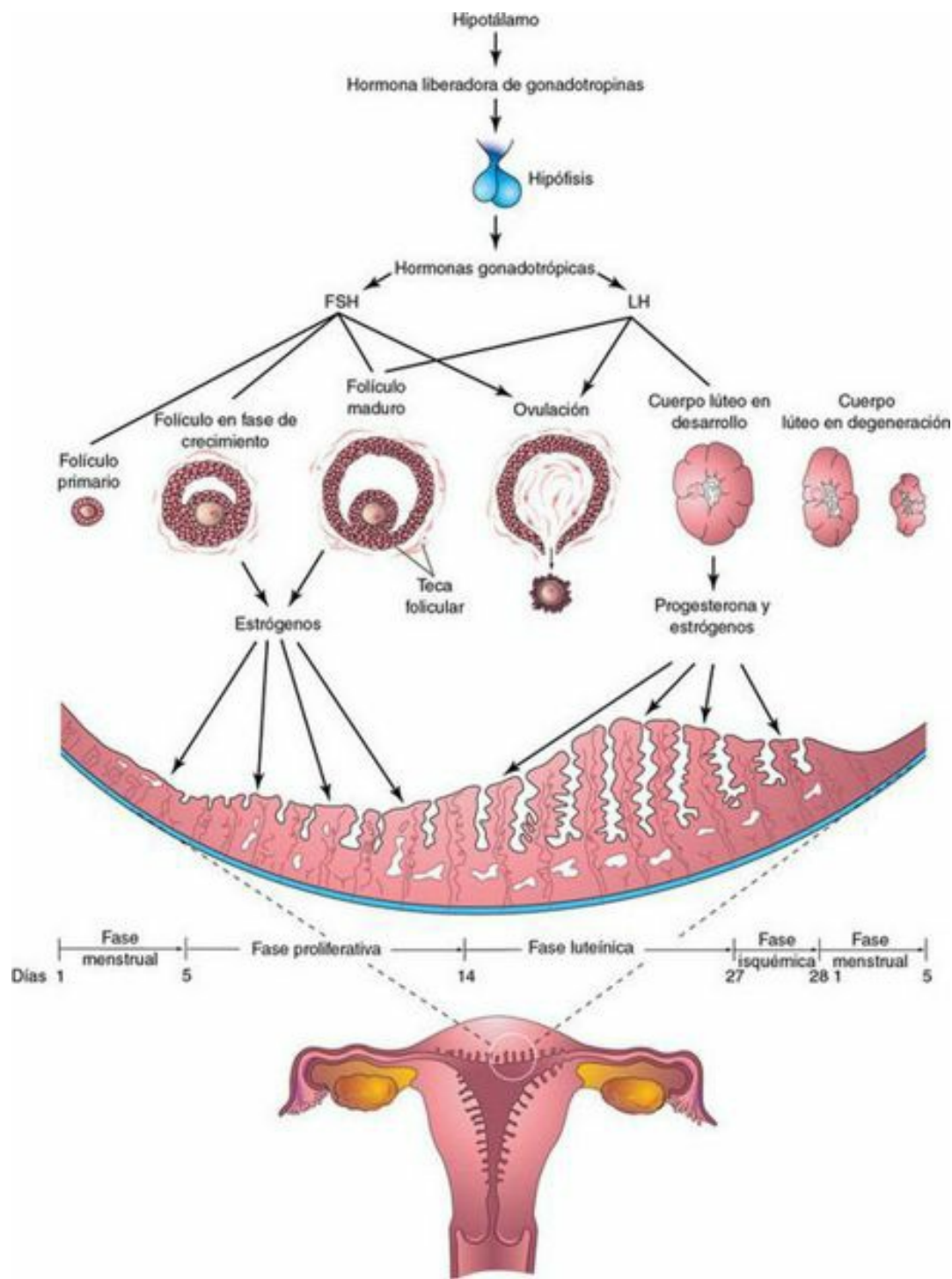


Figura 2-7 Representación esquemática con ilustración de las relaciones existentes entre el hipotálamo, la hipófisis, los ovarios y el endometrio. Se muestran un ciclo menstrual completo y el comienzo del ciclo menstrual siguiente. Los cambios que tienen lugar en los ovarios (el ciclo ovárico) se deben al efecto de las hormonas gonadotrópicas (hormona folículo-estimulante y hormona luteinizante). Las hormonas que producen los ovarios (estrógenos y progesterona) estimulan posteriormente una serie de cambios cíclicos en la estructura y la función del endometrio, en lo que

constituye el ciclo menstrual. Así, la actividad cíclica del ovario está relacionada íntimamente con los cambios en el útero. Los ciclos ováricos están bajo el control endocrino rítmico de la hipófisis que, a su vez, está controlado por la hormona liberadora de gonadotropinas que producen las células neurosecretoras del hipotálamo.

Las células neurosecretoras del hipotálamo sintetizan una *hormona liberadora de gonadotropinas*.

La hormona liberadora de gonadotropinas es transportada por el sistema porta hipofisario hasta el lóbulo anterior de la hipófisis. Esta hormona estimula la liberación de dos hormonas producidas por la hipófisis y que actúan sobre los ovarios:

- La **hormona folículo-estimulante** (FSH, *follicle-stimulating hormone*) estimula el desarrollo de los folículos ováricos y la producción de estrógenos por parte de las células foliculares.
- La **hormona luteinizante** (LH, *luteinizing hormone*) actúa como «elemento desencadenante» de la ovulación (liberación del ovocito secundario) y estimula la producción de progesterona por parte de las células foliculares y del cuerpo lúteo.
- Estas hormonas también inducen el crecimiento de los folículos ováricos y del endometrio.

# Ciclo ovárico

La FSH y la LH dan lugar a cambios cíclicos en los ovarios, en lo que se denomina ciclo ovárico ([fig. 2-7](#)): desarrollo de los folículos ([fig. 2-8](#)), ovulación y formación del cuerpo lúteo. En cada ciclo, la FSH induce el crecimiento de varios folículos primordiales con aparición de 5 a 12 folículos primarios ([fig. 2-9A](#)); sin embargo, generalmente sólo uno de los folículos primarios se convierte en un folículo maduro y se rompe en la superficie del ovario expulsando su ovocito ([fig. 2-10](#)).

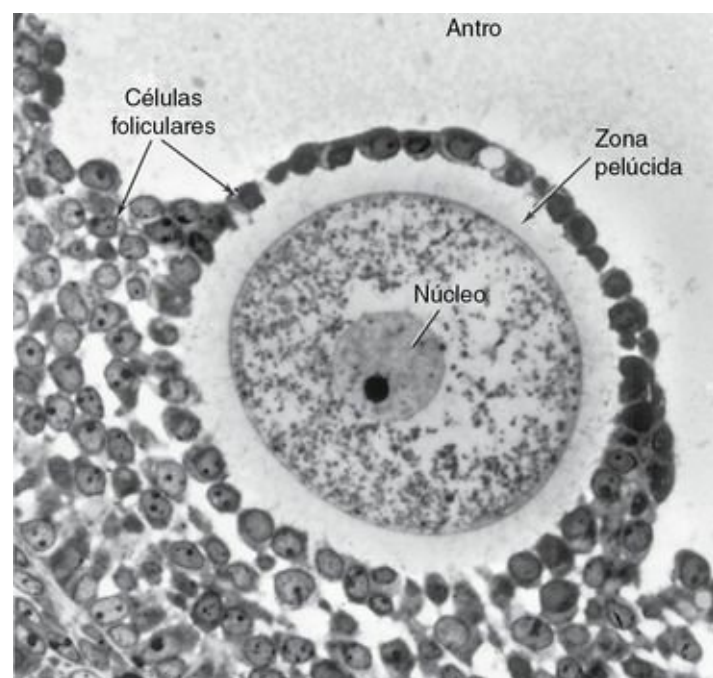


Figura 2-8 Microfotografía de un ovocito primario humano en un folículo secundario, rodeado por la zona pelúcida y por células foliculares. El montículo de tejido, el cúmulo ovígero, se proyecta en el antro.

(Tomado de Bloom W, Fawcett DW: A Textbook of Histology, 10.<sup>a</sup> ed. Philadelphia, WB Saunders, 1975. Por cortesía de L. Zamboni.)

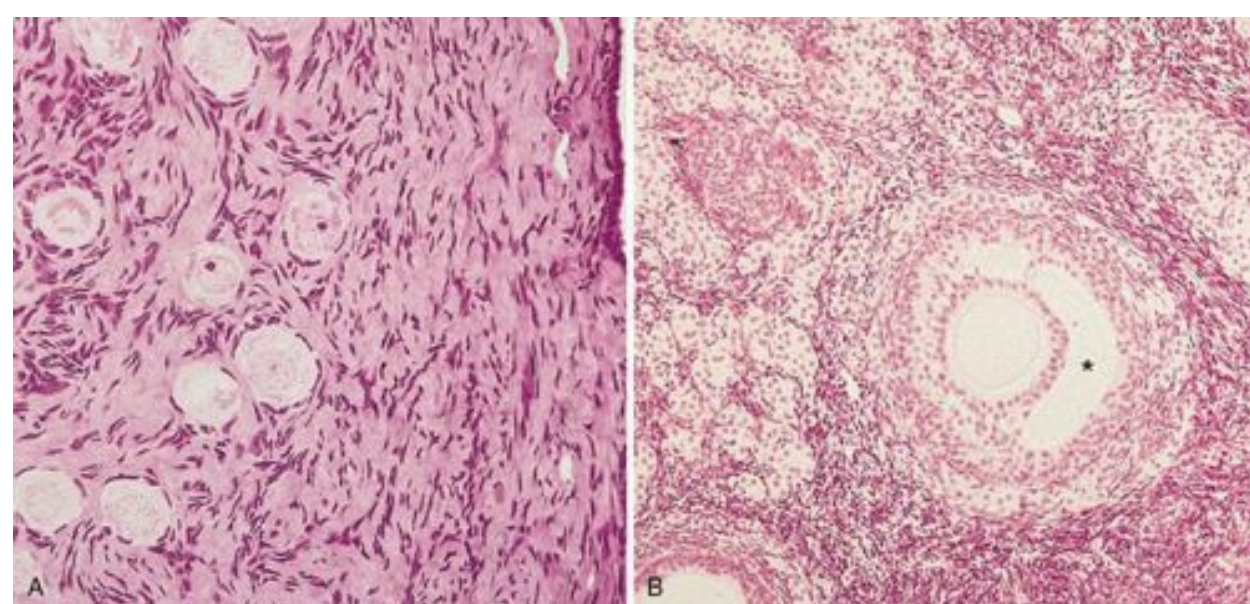


Figura 2-9 Microfotografía de la corteza ovárica. **A**, Se pueden observar varios folículos primordiales



( $\times 270$ ). Los ovocitos primarios están rodeados por células foliculares. **B**, Folículo ovárico secundario. El ovocito está rodeado por células de la granulosa del cúmulo ovífero ( $\times 132$ ). Se puede observar claramente el antro (\*).

(Tomado de Gartner LP, Hiatt JL: Color Textbook of Histology, 2.<sup>a</sup> ed. Filadelfia, WB Saunders, 2001.)

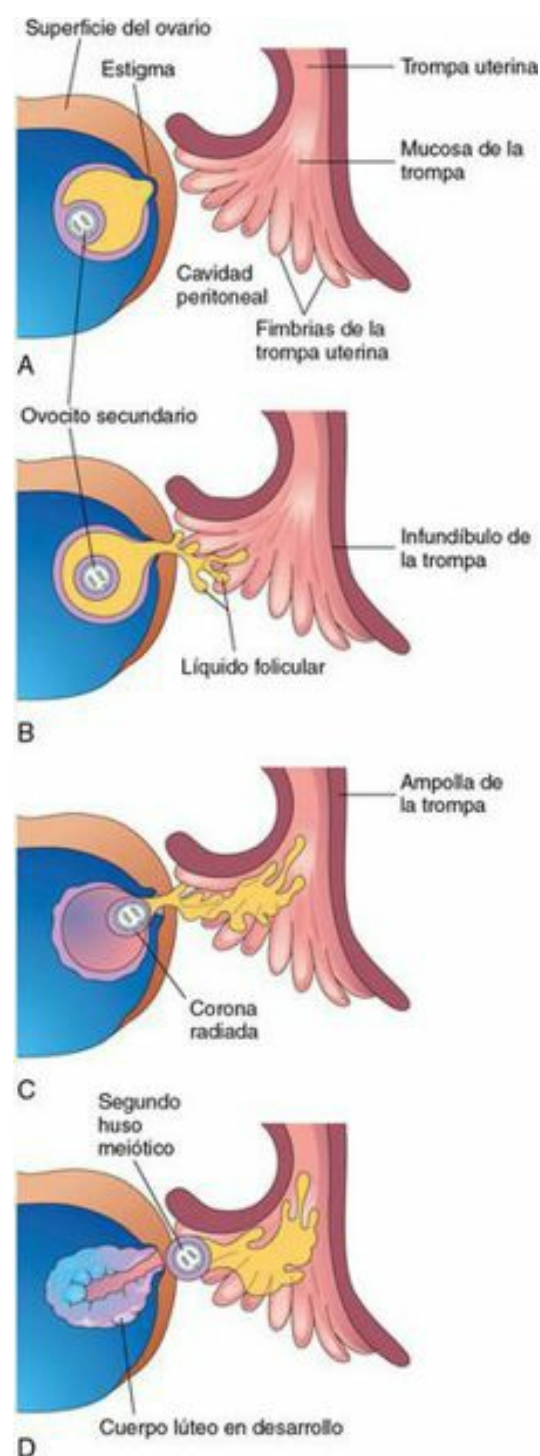


Figura 2-10 Ilustraciones correspondientes a la ovulación. Se puede observar que las fimbrias del infundíbulo de la trompa uterina se aplican estrechamente sobre el ovario. Las fimbrias, con una configuración de tipo digitiforme, se desplazan hacia delante y hacia atrás sobre el ovario, «barriendo» el ovocito hacia el infundíbulo. Cuando el estigma (la zona de protrusión) se rompe, el ovocito secundario es expulsado del folículo ovárico junto con el líquido folicular. Tras la ovulación, la pared del folículo se colapsa y queda formando pliegues. El folículo se transforma en una estructura

glandular denominada cuerpo lúteo.

# Desarrollo folicular

El desarrollo de un folículo ovárico ([figs. 2-8](#) y [2-9](#)) se caracteriza por:

- El crecimiento y la diferenciación del ovocito primario.
- La proliferación de las células foliculares.
- La formación de la zona pelúcida.
- El desarrollo de la teca folicular.

A medida que el **folículo primario** aumenta de tamaño, el tejido conjuntivo adyacente se organiza formando una cápsula denominada *teca folicular* ([fig. 2-7](#)). Al poco tiempo, la teca folicular se diferencia en dos capas, una capa vascular y glandular interna, la **teca interna**, y otra capa de tipo cápsula, la **teca externa**. Se considera que las células de la teca producen un **factor angiogénico** que estimula el crecimiento de los vasos sanguíneos en la teca interna ([fig. 2-9B](#)), lo que proporciona el soporte nutricional necesario para el desarrollo folicular. Las células foliculares se dividen activamente dando lugar a la aparición de una capa estratificada alrededor del ovocito ([fig. 2-9B](#)). Al poco tiempo, el folículo ovárico adquiere una configuración oval y el ovocito muestra una localización excéntrica en su interior. Más adelante aparecen espacios rellenos de líquido alrededor de las células foliculares y la coalescencia posterior de dichos espacios genera una cavidad única y grande, el **antro**, que contiene **líquido folicular** ([figs. 2-8](#) y [2-9B](#)). Tras la formación del antro, el folículo ovárico se denomina **folículo secundario** o vesicular.

El ovocito primario es empujado hacia uno de los lados del folículo, donde queda rodeado por un conjunto de células foliculares que se denomina **cúmulo ovígero** y que se proyecta hacia el antro ([fig. 2-9B](#)). El folículo sigue aumentando de tamaño hasta que alcanza la madurez y da lugar a la aparición de una zona de protrusión en la superficie del ovario ([fig. 2-10A](#)).

El desarrollo temprano de los folículos ováricos está inducido por la FSH, pero en las fases finales de la maduración también es necesaria la participación de la LH. Los folículos en fase de crecimiento producen estrógenos, que regulan el desarrollo y la función de los órganos de la reproducción. La teca interna vascularizada segrega líquido folicular y estrógenos. Sus células también segregan andrógenos que alcanzan las células foliculares ([fig. 2-8](#)), en donde finalmente se convierten en estrógenos. También producen una cierta cantidad de estrógenos los grupos ampliamente dispersos de células secretoras estromales denominados en conjunto **glándula intersticial del ovario**.

# Ovulación

Aproximadamente hacia la mitad del ciclo, el folículo ovárico experimenta —bajo la influencia de la FSH y la LH— una aceleración súbita de su crecimiento, con aparición de una zona de protrusión o tumefacción de tipo quístico en la superficie del ovario. Al poco tiempo, aparece sobre esta tumefacción una pequeña zona avascular, el **estigma** (v. [fig. 2-10A](#)). Antes de la ovulación, el ovocito secundario y algunas células del cúmulo ovífero se desprenden en el interior del folículo distendido ([fig. 2-10B](#)).

La ovulación se desencadena a causa de un incremento en la producción de LH ([fig. 2-11](#)) y generalmente tiene lugar a las 12-24 h de dicho incremento. Aparentemente, el aumento en la producción de LH, inducido por las elevadas concentraciones de estrógenos en la sangre, parece que origina la configuración redondeada del estigma con formación de una vesícula ([fig. 2-10A](#)). Poco después, el estigma se rompe y elimina el ovocito secundario junto con el líquido folicular ([fig. 2-10B a D](#)). La expulsión del ovocito es el resultado del incremento de la presión intrafolicular y, posiblemente, de la contracción de las fibras musculares lisas existentes en la teca externa y que es secundaria a la estimulación por prostaglandinas. *Las proteínas cinasas 3 y 1 activadas por mitógeno (MAPK 3/1, Mitogen-activated protein kinases 3 and 1), también denominadas cinasas 1 y 2 reguladas por señal extracelular (ERK1/2, extracellular signal-regulated kinases 1 and 2) en la granulosa ovárica, parecen regular las vías de señal que controlan la ovulación. Plasminas y metaloproteínas de matriz también parecen desempeñar una función en el control de la rotura del folículo.* El ovocito secundario expulsado está rodeado por la **zona pelúcida** y por una o más capas de células foliculares, que se disponen radialmente formando la **corona radiada** ([fig. 2-10C](#)), todo lo cual se denomina en conjunto el complejo ovocito-cúmulo. El incremento en la producción de LH también parece inducir la reanudación de la primera división meiótica del ovocito primario. Por tanto, los folículos ováricos maduros contienen ovocitos secundarios ([fig. 2-10A y B](#)). La zona pelúcida ([fig. 2-8](#)) está constituida por tres glucoproteínas (ZPA, ZPB, ZPC) que habitualmente forman una red de filamentos con múltiples poros. La unión del espermatozoide a la zona pelúcida (interacciones espermatozoide-ovocito) es un aspecto crítico en el proceso de fecundación.

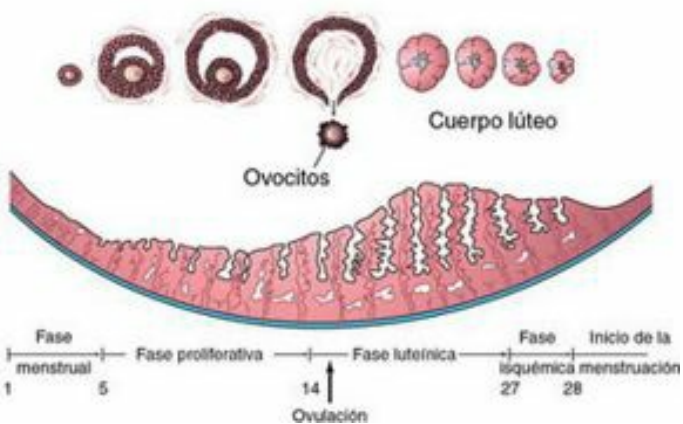
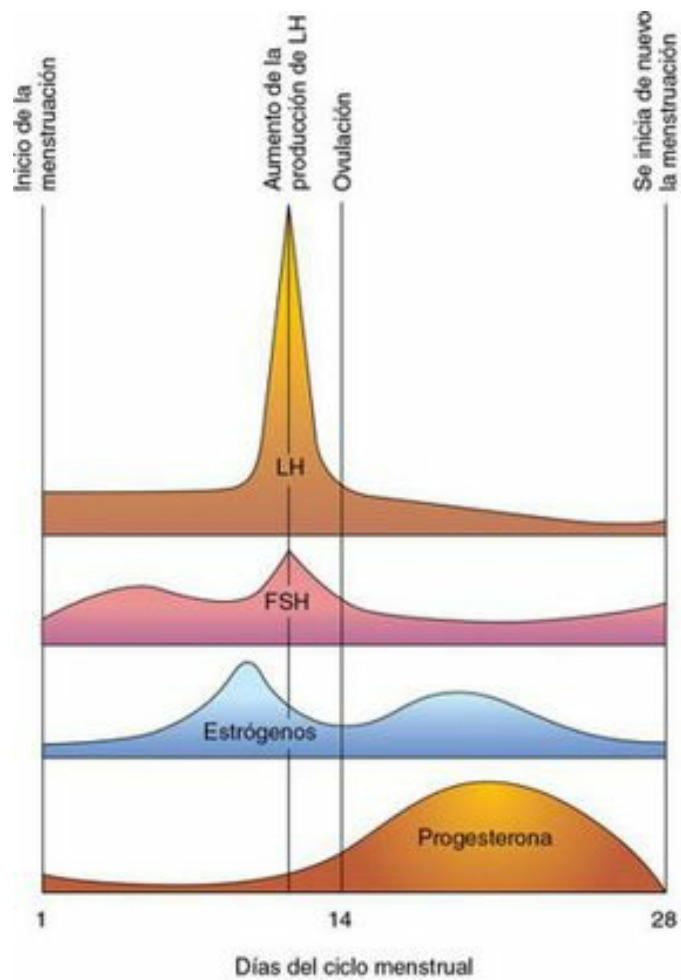


Figura 2-11 Ilustración correspondiente a las concentraciones sanguíneas de diversas hormonas durante el ciclo menstrual. La hormona folículo-estimulante (FSH) estimula el desarrollo de los folículos ováricos y la producción de estrógenos por parte de los folículos. Las concentraciones de los estrógenos aumentan hasta alcanzar su nivel máximo inmediatamente antes del incremento en la producción de la hormona luteinizante (LH). Normalmente, la ovulación tiene lugar 24-36 h después del incremento en la producción de LH. Cuando no se produce la fecundación, disminuyen las concentraciones sanguíneas de los estrógenos y la progesterona circulantes. Esta reducción hormonal da lugar a la regresión del endometrio y a continuación se vuelve a iniciar la menstruación.

### Mittelschmerz y ovulación

En algunas mujeres, la ovulación da lugar a un cuadro de dolor abdominal de intensidad variable, el

denominado *mittelschmerz* (del alemán *mittel*, «parte media», y *schmerz*, «dolor»). En estos casos, la ovulación causa una pequeña hemorragia en la cavidad peritoneal, con aparición de un dolor súbito y constante en la parte baja del abdomen. El *mittelschmerz* se puede utilizar como una indicación de la ovulación, aunque hay otros signos mejores para determinar que se ha producido la ovulación, como la disminución ligera de la temperatura corporal basal.

---

---

### Anovulación

Algunas mujeres no presentan la ovulación (interrupción de la ovulación, anovulación) debido a la liberación de una cantidad insuficiente de gonadotropinas. En algunos de estos casos, la ovulación puede inducirse mediante la administración de gonadotropinas o de un medicamento ovulatorio, como el citrato de clomifeno. Este fármaco estimula la liberación de gonadotropinas (FSH y LH) por parte de la hipófisis, lo que da lugar a la maduración de varios folículos ováricos con ovulaciones múltiples. En los casos de inducción de la ovulación, la incidencia de embarazo múltiple aumenta en hasta 10 veces. No es frecuente que sobrevivan más de siete embriones.

---

# Cuerpo lúteo

Al poco tiempo de la ovulación, las paredes del folículo ovárico y la teca folicular se colapsan y forman una serie de pliegues (v. [fig. 2-10D](#)). Bajo la influencia de la LH, estas estructuras se convierten en una formación glandular, el **cuerpo lúteo**, que segrega progesterona y una cierta cantidad de estrógenos, lo que hace que las glándulas endometriales presenten secreción y preparen el endometrio para la implantación del blastocisto.

*Si el ovocito es fecundado*, el cuerpo lúteo aumenta de tamaño y se convierte en el denominado **cuerpo lúteo del embarazo**, que muestra un incremento en su producción hormonal. La degeneración del cuerpo lúteo se evita por el efecto de la gonadotropina coriónica humana, una hormona segregada por el sincitiotrofoblasto del blastocisto (v. [fig. 2-19B](#)). El cuerpo lúteo del embarazo se mantiene funcionalmente activo a lo largo de las primeras 20 semanas de la gestación. Para esta época, la placenta ha asumido la producción de los estrógenos y la progesterona necesarios para el mantenimiento del embarazo (v. [cap. 7](#)).

*Si el ovocito no es fecundado*, el cuerpo lúteo muestra involución y degeneración a los 1-12 días de la ovulación, convirtiéndose en el denominado **cuerpo lúteo de la menstruación**. Más adelante, el cuerpo lúteo se transforma en un tejido cicatrizal blanquecino que recibe el nombre de **cuerpo albicans**. Los ciclos ováricos desaparecen con la **menopausia**, una fase en la que se produce la interrupción de la menstruación a consecuencia de la insuficiencia ovárica; la menopausia suele tener lugar entre los 48 y los 55 años de edad. Los cambios endocrinos, somáticos (corporales) y psicológicos que aparecen al final del período reproductivo reciben el nombre de **climaterio**.

# Ciclo menstrual

El ciclo menstrual es el período de tiempo durante el cual el ovocito madura, experimenta la ovulación y se introduce en la trompa uterina. Las hormonas producidas por los folículos ováricos y por el cuerpo lúteo (estrógenos y progesterona) dan lugar a cambios cíclicos en el endometrio ([fig. 2-11](#)). Los cambios cíclicos mensuales que tienen lugar en el endometrio constituyen el ciclo endometrial, denominado a menudo ciclo menstrual o simplemente período, debido a que la menstruación (la expulsión de sangre a partir del útero) es un acontecimiento obvio.

*El endometrio es como un «espejo» del ciclo ovárico* debido a que responde de manera estable a las fluctuaciones en las concentraciones de las hormonas gonadotrópicas y ováricas ([figs. 2-7](#) y [2-11](#)). El ciclo menstrual promedio tiene una duración de 28 días, considerando el día 1 del ciclo aquel en el que se inicia el flujo menstrual. Normalmente, los ciclos menstruales pueden presentar variaciones de varios días en su duración. En el 90% de las mujeres la duración del ciclo menstrual oscila entre 23 y 35 días. Casi todas estas variaciones se deben a modificaciones en la duración de la fase proliferativa del ciclo menstrual.

---

## Ciclos menstruales anovulatorios

El ciclo menstrual típico, ilustrado en la [figura 2-11](#), no siempre ocurre, debido a que el ovario puede producir o no un folículo maduro y debido también a que puede no tener lugar la ovulación. En los ciclos anovulatorios, los cambios endometriales son mínimos; el endometrio proliferativo se desarrolla de la forma habitual, pero no tiene lugar la ovulación y, en consecuencia, no se forma el cuerpo lúteo. Así, el endometrio no progresa hasta la fase luteínica sino que se mantiene en la fase proliferativa hasta que comienza la menstruación. Los ciclos anovulatorios pueden deberse a una hipofunción ovárica. Los estrógenos, con o sin progesterona, correspondientes a los anticonceptivos orales (píldoras para el control de la natalidad) actúan sobre el hipotálamo y la hipófisis con inhibición de la secreción de la hormona liberadora de gonadotropinas y de la FSH y la LH, una secreción que es esencial para que se produzca la ovulación.

---



# Fases del ciclo menstrual

Las modificaciones en las concentraciones de estrógenos y progesterona dan lugar a cambios cíclicos en la estructura del tracto reproductor femenino, especialmente en el endometrio. El ciclo menstrual es un proceso continuo; cada fase da paso gradualmente a la siguiente (v. [fig. 2-11](#)).

**Fase menstrual.** La capa funcional de la pared uterina ([fig. 2-6C](#)) se desprende y se elimina con el flujo menstrual, denominado **menstruación** (hemorragia mensual), que generalmente dura entre 4 y 5 días. La sangre eliminada a través de la vagina lleva en su seno pequeños fragmentos de tejido endometrial. Después de la menstruación, el endometrio erosionado tiene un grosor escaso.

**Fase proliferativa.** Esta fase, que dura aproximadamente 9 días, coincide con el crecimiento de los folículos ováricos y está controlada por los estrógenos segregados por estos folículos. El grosor del endometrio se duplica o triplica, y también muestra un aumento en su contenido en agua durante esta fase de reparación y proliferación. En los primeros momentos de esta fase el epitelio de la superficie se reforma y cubre el endometrio. Aumentan el número y la longitud de las glándulas, y las arterias espirales experimentan un alargamiento.

**Fase luteínica.** La fase luteínica o secretora, que tiene una duración aproximada de 13 días, coincide con la formación, la función y el crecimiento del cuerpo lúteo. La progesterona producida por el cuerpo lúteo estimula el epitelio glandular, que segrega un material rico en glucógeno. Las glándulas aumentan de anchura y adquieren una configuración tortuosa y sacular, y el endometrio muestra un incremento de su grosor debido a la influencia de la progesterona y los estrógenos segregados por el cuerpo lúteo, así como también debido al incremento en la cantidad de líquido en el tejido conjuntivo. A medida que las **arterias espirales** crecen hacia la capa compacta superficial, muestran un enrollamiento cada vez mayor ([fig. 2-6C](#)). La red venosa es cada vez más compleja y se forman grandes **lagunas** (espacios venosos). En esta fase son prominentes las anastomosis arteriovenosas directas.

*Si no se produce la fecundación:*

- El cuerpo lúteo experimenta degeneración.
- Disminuyen las concentraciones de estrógenos y progesterona, y el endometrio secretor inicia una fase isquémica.
- Tiene lugar la menstruación.

**Fase isquémica.** Esta fase tiene lugar cuando el ovocito no es fecundado. Se produce una isquemia (disminución del aporte de sangre) debido a la constricción de las arterias espirales, lo que hace que el endometrio adquiera una coloración pálida. Dicha constricción se debe a la disminución en la secreción de hormonas, principalmente la progesterona, por la degeneración del cuerpo lúteo. Aparte de los cambios vasculares, la reducción de las hormonas origina la interrupción de la secreción glandular, la pérdida del líquido intersticial y una reducción intensa del volumen del endometrio. Hacia el final de la fase isquémica las arterias espirales mantienen la constricción durante períodos prolongados. Esta situación da lugar a **estasis venosa** y a necrosis (muerte celular) isquémica.

parcheada en los tejidos superficiales. Finalmente, se produce la rotura de las paredes vasculares y la sangre se derrama en el tejido conjuntivo adyacente, de manera que se forman pequeñas acumulaciones de sangre que afloran finalmente en la superficie del endometrio originando la aparición de una hemorragia en la cavidad uterina y a través de la vagina. A medida que se desprenden pequeños fragmentos del endometrio y alcanzan la cavidad uterina, los extremos desgarrados de las arterias sangran en la propia cavidad uterina y ello da lugar a la pérdida de 20-80 ml de sangre. Finalmente, al cabo de 3-5 días se desprende la totalidad de la capa compacta y la mayor parte de la capa esponjosa del endometrio, en lo que denominamos *menstruación*. Sin embargo, permanecen restos de las capas esponjosa y basal, y sobre ellos tiene lugar el proceso de regeneración durante la fase proliferativa subsiguiente del endometrio. A través de las descripciones que se acaban de realizar, se evidencia que la actividad hormonal cíclica del ovario está íntimamente relacionada con los cambios histológicos cíclicos del endometrio.

*Si se produce la fecundación:*

- Comienzan la segmentación del cigoto y la blastogénesis (formación del blastocisto).
- El blastocisto se implanta en el endometrio aproximadamente el día 6 de la fase luteínica (día 20 de un ciclo de 28 días).
- La gonadotropina coriónica humana, una hormona producida por el sincitiotrofoblasto (v. [fig. 2-19](#)), mantiene la secreción de estrógenos y progesterona por parte del cuerpo lúteo.
- Continúa la fase luteínica y no se produce la menstruación.

**Fase de embarazo.** Si se produce el embarazo, desaparecen los ciclos menstruales y el endometrio inicia la fase de embarazo. Cuando finaliza la gestación, se reanudan los ciclos ovárico y menstrual tras un período de tiempo variable (generalmente, 6 a 10 semanas en las mujeres que no dan de mamar a su hijo). Excepto durante las épocas de embarazo, los ciclos reproductivos continúan hasta la menopausia.

# Desplazamiento de los gametos

# Desplazamiento del ovocito

El ovocito secundario es expulsado del folículo ovárico durante la ovulación, acompañado de líquido folicular ([fig. 2-10C](#) y *D*). Durante la ovulación, el extremo fimbriado de la trompa uterina se aplica estrechamente sobre el ovario. Las prolongaciones de configuración digitiforme de la trompa, las **fimbrias**, se desplazan hacia delante y hacia atrás sobre el ovario. La acción de barrido de las fimbrias y las corrientes de líquido producidas por los cilios de las células mucosas de las fimbrias «barren» el ovocito secundario hacia el **infundíbulo** de la trompa uterina, que tiene una configuración de conducto. Después, el ovocito alcanza la ampolla de la trompa debido principalmente a los movimientos peristálticos de la pared tubárica que se caracterizan por fases alternadas de contracción y relajación; de esta manera, el ovocito alcanza el útero.

# Desplazamiento de los espermatozoides

Los espermatozoides se desplazan rápidamente desde el epidídimo hasta la uretra debido a las contracciones peristálticas de la cubierta muscular gruesa del conducto deferente ([fig. 2-12](#)). Las glándulas sexuales accesorias (glándulas o vesículas seminales, próstata y glándulas bulbouretrales) producen secreciones que se añaden al líquido en el que están contenidos los espermatozoides en el conducto deferente y en la uretra.

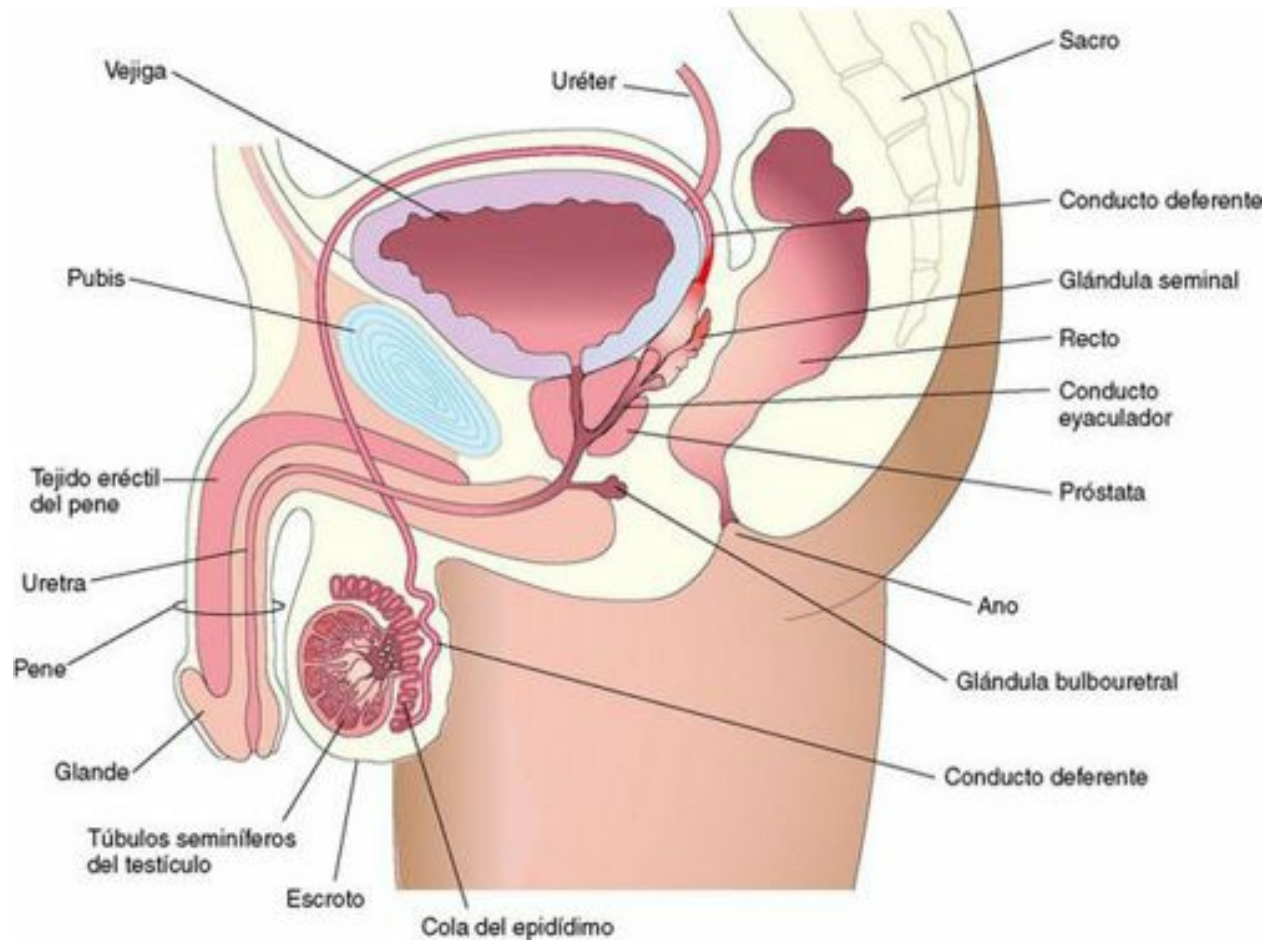


Figura 2-12 Sección sagital de la pelvis masculina con las diferentes partes del sistema reproductor masculino.

Durante el coito se depositan en el orificio externo del cérvix uterino y en el fondo del saco vaginal aproximadamente unos 200-600 millones de espermatozoides. Los espermatozoides atraviesan el conducto cervical debido a los movimientos de sus colas. La enzima *vesiculasa*, producida por las glándulas seminales, da lugar a la coagulación de parte del semen eyaculado y forma un tapón vaginal que puede impedir el retroceso del semen en la vagina. Cuando se produce la ovulación, aumenta el moco cervical y disminuye su viscosidad, lo que facilita el desplazamiento de los espermatozoides.

La eyaculación refleja del semen se puede dividir en dos fases:

- Emisión: el semen alcanza la uretra prostática a través de los conductos eyaculadores y debido al peristaltismo de los conductos deferentes; la emisión es una respuesta nerviosa simpática.
- Eyaculación: el semen sale de la uretra a través de su orificio externo, debido al cierre del esfínter

vesical en el cuello de la vejiga, a la contracción del músculo uretral y a la contracción de los músculos bulboesponjosos.

El paso de los espermatozoides a través del útero y hacia las trompas uterinas se debe principalmente a las contracciones musculares de las paredes de estos órganos. Se considera que las prostaglandinas existentes en el semen estimulan la motilidad uterina en el momento del coito facilitando así el desplazamiento de los espermatozoides hasta la zona de la fecundación, en la ampolla de la trompa uterina. La fructosa segregada por las glándulas seminales es una fuente de energía para los espermatozoides contenidos en el semen.

El eyaculado (espermatozoides mezclados con secreciones procedentes de las glándulas sexuales accesorias) tiene un volumen promedio de 3,5 ml y un rango de 2 a 6 ml. Los espermatozoides se desplazan a una velocidad de 2-3 mm por minuto, en función del pH del entorno. Carecen de motilidad durante su fase de almacenamiento en el epidídimo, pero adquieren esta facultad en el eyaculado. Se desplazan lentamente en el entorno ácido de la vagina, pero muestran una rapidez mayor en el entorno alcalino del útero. No sabemos cuánto tiempo tardan los espermatozoides en alcanzar la zona de fecundación en la ampolla, pero posiblemente el tiempo de desplazamiento es breve. Se han recuperado espermatozoides con motilidad en la ampolla 5 min después de haber sido depositados en la proximidad del orificio externo del cérvix uterino. No obstante, algunos espermatozoides necesitan hasta 45 min para completar este recorrido. El número de espermatozoides que alcanzan la zona de fecundación es tan sólo de 200 aproximadamente; la mayor parte de los espermatozoides sufren degeneración y son absorbidos en el tracto genital femenino.

# Maduración de los espermatozoides

Los espermatozoides recién eyaculados no son capaces de fecundar los ovocitos. Para ello es necesario que los espermatozoides experimenten un período de acondicionamiento (**capacitación**) que tiene una duración aproximada de 7 h. Durante este período se eliminan de la superficie del acrosoma del espermatozoide una cubierta glucoproteica y diversas proteínas seminales. Los componentes de la membrana de los espermatozoides experimentan cambios importantes. Los espermatozoides capacitados no muestran cambios morfológicos, pero presentan una actividad mayor. Habitualmente, los espermatozoides experimentan la capacitación en el útero o en las trompas uterinas, debido al efecto de sustancias segregadas por estas estructuras del tracto genital femenino. En el transcurso de la fecundación *in vitro* se induce la capacitación mediante la incubación de los espermatozoides en un medio específico durante varias horas (v. [fig. 2-15](#)). Tras la finalización de la capacitación, se produce la reacción acrosomal.

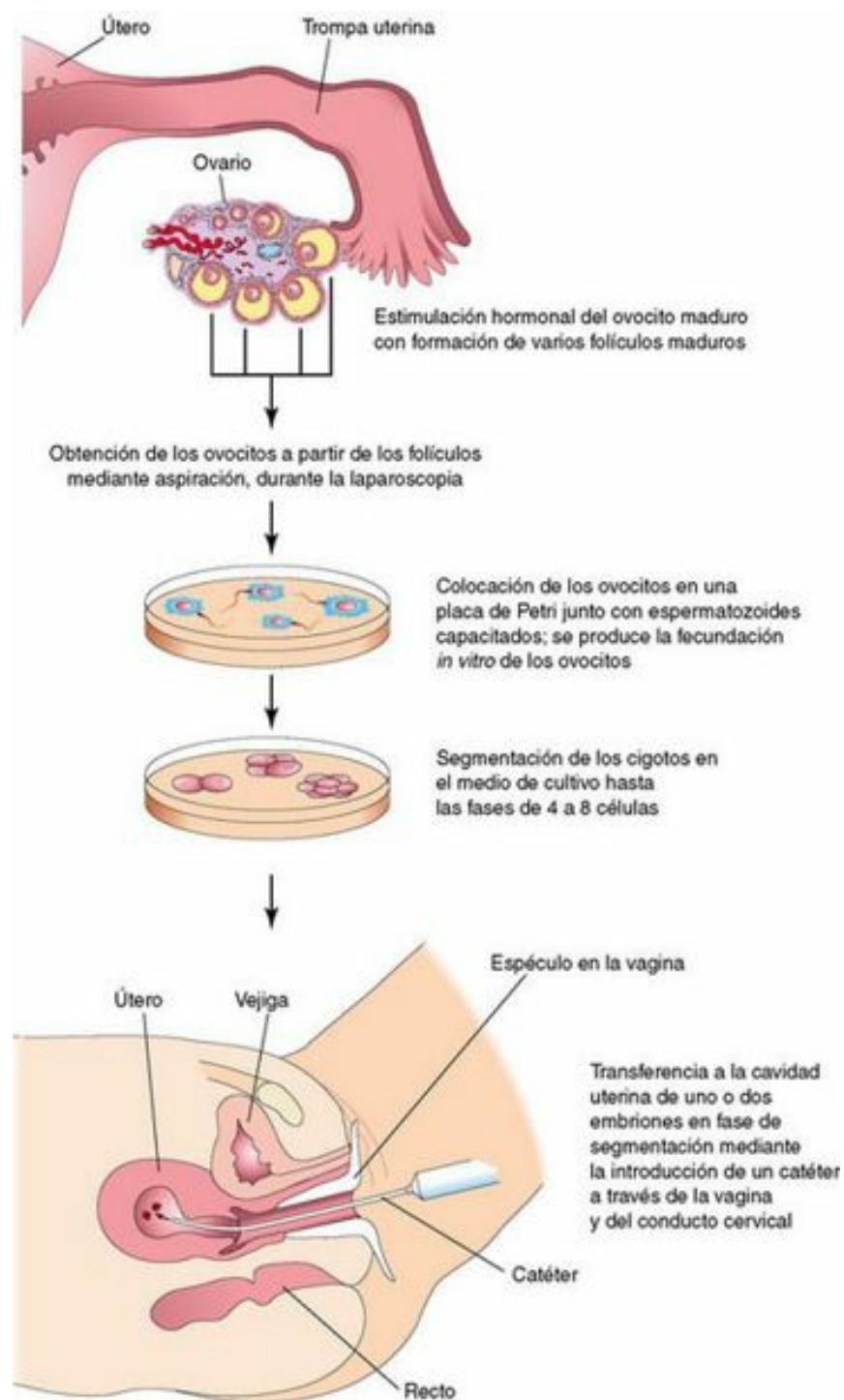


Figura 2-15 Procedimientos de la fecundación *in vitro* (FIV) y de la transferencia de embriones.

El **acrosoma** de los espermatozoides capacitados se une a una glucoproteína (ZP3) localizada en la zona pelúcida. En varios estudios se ha demostrado que la membrana plasmática del espermatozoide, los iones de calcio, las prostaglandinas y la progesterona desempeñan una función clave en la reacción acrosomal. Esta reacción es necesaria para que el espermatozoide pueda fusionarse con el ovocito. Cuando los espermatozoides capacitados entran en contacto con la corona radiada que rodea al ovocito secundario ([fig. 2-13](#)), muestran cambios moleculares complejos que dan lugar a la aparición de zonas de perforación en el acrosoma. Se generan múltiples puntos de fusión entre la membrana plasmática del espermatozoide y la membrana externa del acrosoma. La fragmentación de las membranas en estos puntos hace que aparezcan zonas de comunicación o abertura. Los cambios inducidos por la reacción acrosomal se asocian a la liberación de enzimas por parte del acrosoma, como la hialuronidasa y la acrosina, cuya función es facilitar la fecundación. *La capacitación y la reacción acrosomal parecen estar reguladas por una tirosina cinasa, la cinasa src.*



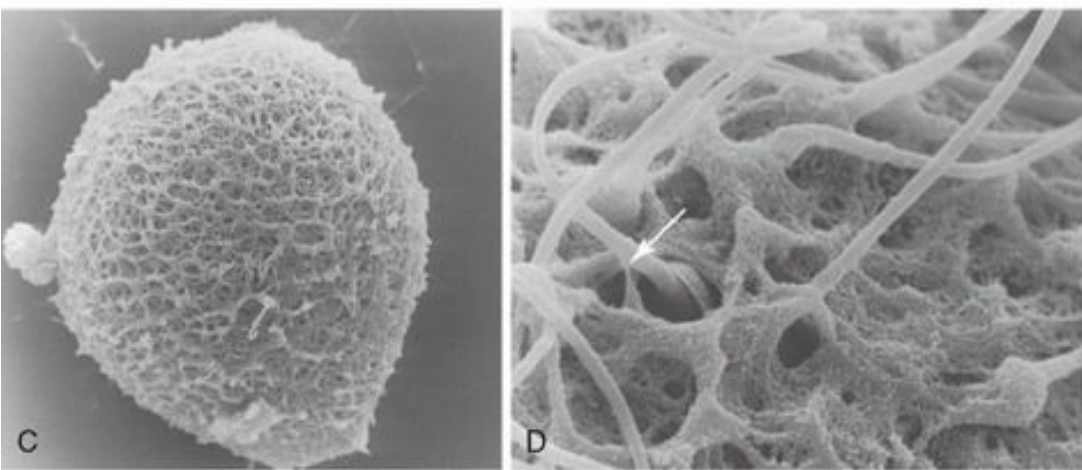
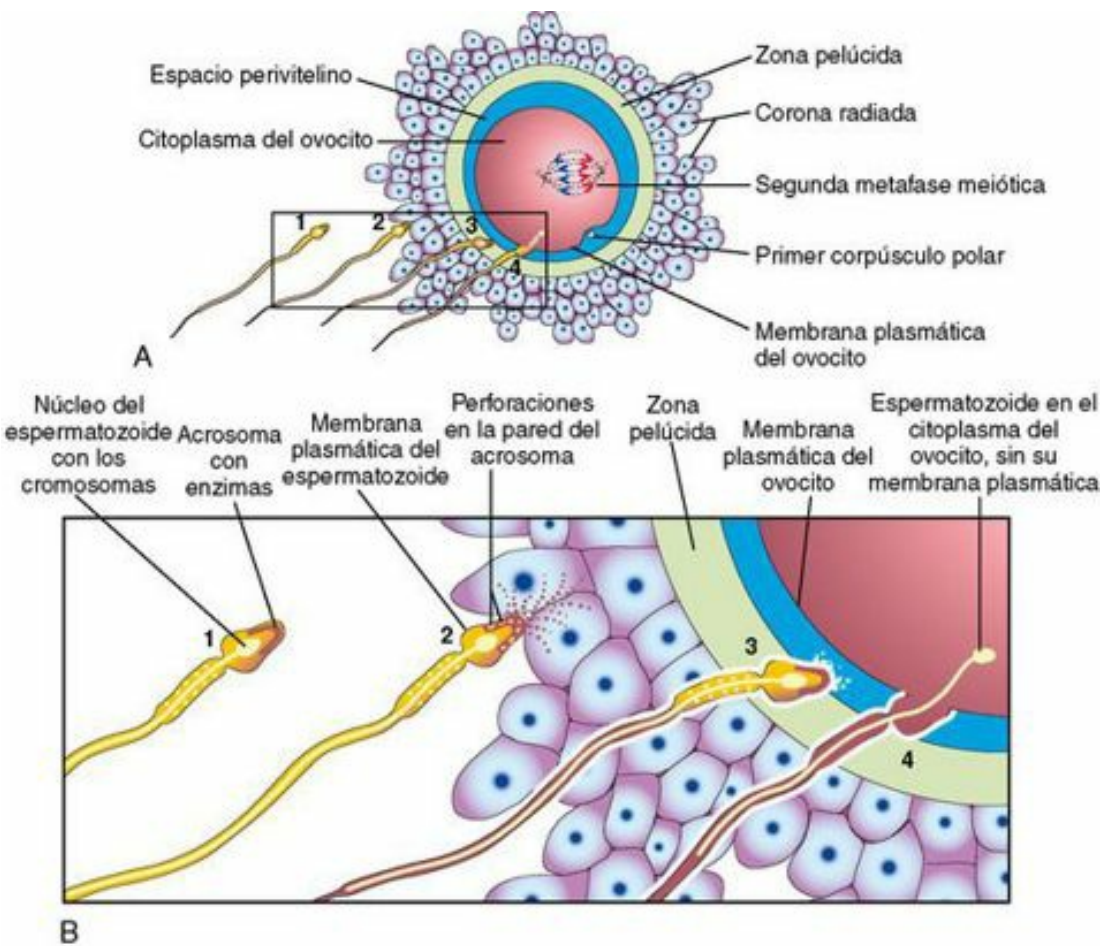


Figura 2-13 Reacción acrosomal y entrada del espermatozoide en un ovocito. El detalle de la zona cuadrangular correspondiente a **A** se muestra en **B**. 1, Espermatozoide durante la fase de capacitación, un período de acondicionamiento que tiene lugar en el tracto reproductor femenino. 2, Espermatozoide experimentando la reacción acrosomal, durante la cual se forman zonas de perforación en el acrosoma. 3, Espermatozoide abriéndose camino a través de la zona pelúcida por efecto de las enzimas liberadas a partir del acrosoma. 4, Espermatozoide introduciéndose en el citoplasma del ovocito. Se puede observar que las membranas plasmáticas del espermatozoide y del ovocito se han fusionado, y que la cabeza y la cola del espermatozoide se introducen en el ovocito, al tiempo que la membrana plasmática del espermatozoide queda unida a la membrana plasmática del ovocito. **C**, Imagen de microscopia electrónica de barrido correspondiente a un ovocito humano no fecundado que muestra una cantidad relativamente escasa de espermatozoides sobre la zona pelúcida. **D**, Imagen de microscopia electrónica de barrido correspondiente a un ovocito humano en el que se observa la penetración del espermatozoide (*flecha*) en la zona pelúcida.

## Fertilidad masculina

Durante la evaluación de la fertilidad masculina se lleva a cabo un análisis del semen. Los espermatozoides representan menos del 10% del semen. El resto del eyaculado está constituido por las secreciones de las glándulas seminales, la próstata y las glándulas bulbouretrales. Suele haber más de 100 millones de espermatozoides por cada mililitro de semen en el eyaculado de un hombre normal. A pesar de que existen grandes variaciones en los casos individuales, los hombres cuyo semen contiene 20 millones de espermatozoides por mililitro, o bien con 50 millones de espermatozoides en el espécimen total, posiblemente sean fértiles. Sin embargo, los hombres con menos de 10 millones de espermatozoides por mililitro de semen son generalmente estériles, en especial cuando el eyaculado contiene espermatozoides carentes de motilidad o anómalos. Para que sea posible la fertilidad, el 50% de los espermatozoides deben presentar motilidad al cabo de 2 h y todavía tiene que haber espermatozoides con motilidad al cabo de 24 h. La infertilidad masculina puede deberse a los factores siguientes: recuento bajo de espermatozoides, alteración en la motilidad de los espermatozoides, consumo de medicamentos y sustancias, trastornos endocrinos, exposición a tóxicos ambientales, consumo de cigarrillos, presencia de espermatozoides anómalos u obstrucción de un conducto genital, como el conducto deferente (v. [fig. 2-12](#)). En el 30-50% de las parejas que no pueden tener hijos hay un factor de infertilidad masculina.

---

---

## Vasectomía

El método más eficaz para la anticoncepción masculina permanente es la vasectomía, que consiste en la escisión de un segmento de cada uno de los conductos deferentes. Tras la vasectomía no aparecen espermatozoides en el semen ni en el eyaculado, pero el volumen del eyaculado es básicamente el mismo. La reversión de la vasectomía es técnicamente posible mediante procedimientos de tipo microquirúrgico; sin embargo, la tasa de buenos resultados respecto a la fertilidad es variable.

---

# Viabilidad de los gametos

En los estudios efectuados sobre las fases tempranas del desarrollo se ha observado que los **ovocitos humanos** son fecundados generalmente antes de transcurridas 12 horas de la ovulación. Las observaciones *in vitro* demuestran que el ovocito no puede ser fecundado a partir de las 24 h de la ovulación y que experimenta degeneración poco tiempo después de este período. Probablemente, la mayor parte de los **espermatozoides humanos** no sobreviven más de 48 h en el interior del tracto genital femenino. Tras la eyaculación, los espermatozoides se agrupan en los pliegues de la mucosa del cérvix uterino y son liberados gradualmente hacia el conducto cervical, después alcanzan la cavidad uterina y, finalmente, las trompas uterinas. El corto período de tiempo durante el que los espermatozoides se acumulan en el cérvix uterino facilita su liberación gradual hacia las trompas uterinas, incrementando así las posibilidades de fecundación. Es posible congelar y almacenar los espermatozoides y los ovocitos durante muchos años, y se pueden utilizar para la fecundación *in vitro*.

---

## Dispermia y triploidía

A pesar de que son varios los espermatozoides que se unen a la corona radiada y a la zona pelúcida, generalmente sólo uno de ellos se introduce en el ovocito y lo fecunda. Hay un proceso patológico que se denomina dispermia y que consiste en que participan en la fecundación dos espermatozoides, con formación de un cigoto que muestra un conjunto extra de cromosomas. Las **concepciones triploides** representan aproximadamente el 20% de los abortos espontáneos debido a alteraciones cromosómicas. Los embriones triploides (69 cromosomas) pueden presentar un aspecto normal, pero casi siempre finalizan en aborto o fallecen poco tiempo después del nacimiento.

---



# Fecundación

La fecundación tiene lugar habitualmente en la ampolla de la trompa uterina ([fig. 2-6B](#)). Si el ovocito no es fecundado en esta zona, atraviesa lentamente toda la trompa hasta alcanzar el cuerpo uterino, en donde experimenta degeneración y reabsorción. La fecundación puede ocurrir en otras partes de la trompa uterina, pero no se produce en el cuerpo del útero. Las señales químicas (factores de atracción) segregadas por el ovocito y por las células foliculares que lo rodean guían a los espermatozoides capacitados (quimiotaxis de los espermatozoides) hasta el ovocito.

La fecundación es una secuencia compleja de eventos moleculares coordinados que se inicia con el contacto entre un espermatozoide y un ovocito (v. [fig. 2-13](#)) y que finaliza con la mezcla de los cromosomas de orígenes materno y paterno en la metafase de la primera división meiótica del **cigoto**, que es un embrión unicelular ([fig. 2-14E](#)).

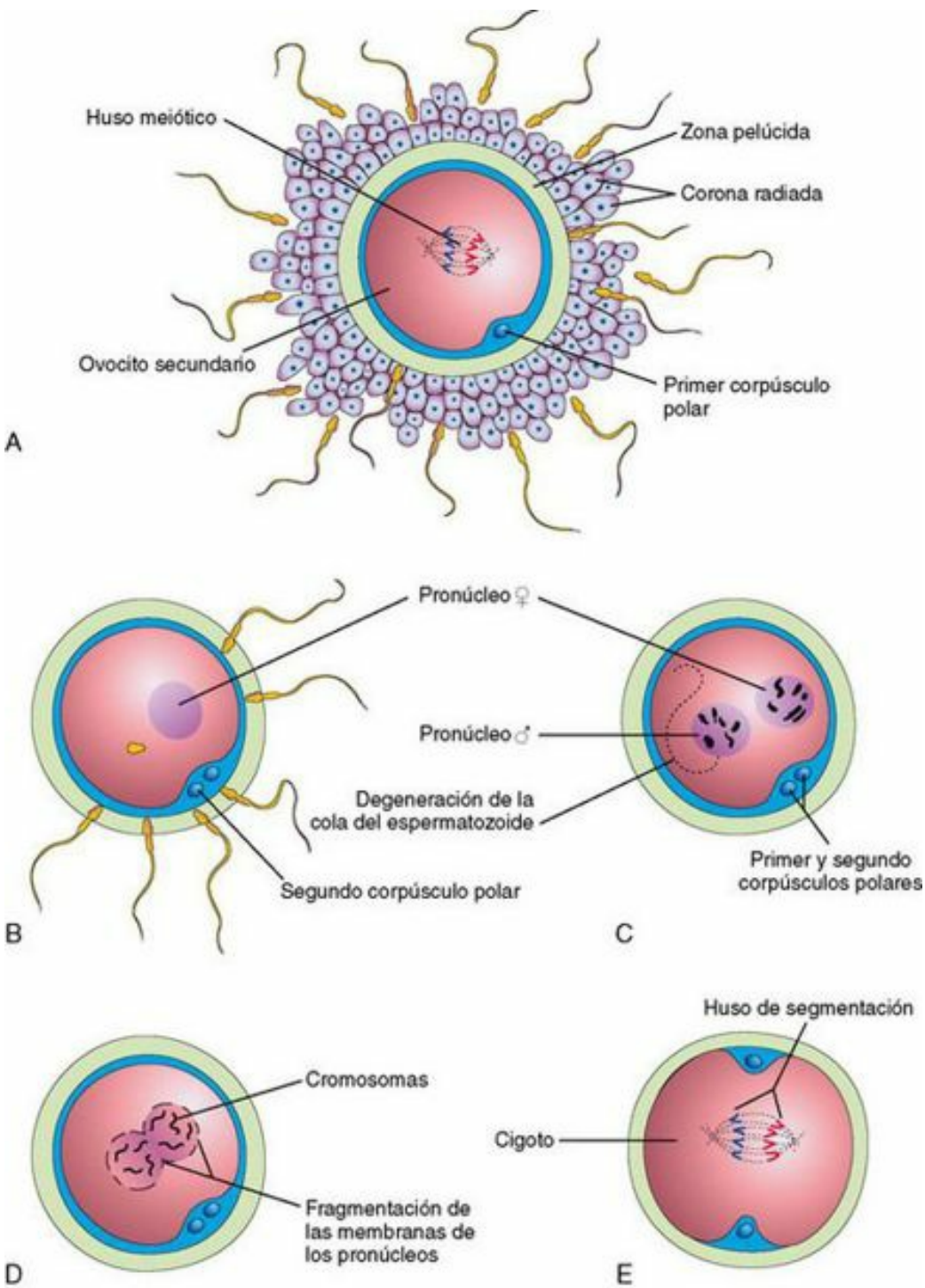


Figura 2-14 Ilustraciones de la fecundación, es decir, de la serie de acontecimientos que se inicia cuando el espermatozoide establece contacto con la membrana plasmática del ovocito secundario y que finaliza con la mezcla de los cromosomas maternos y paternos durante la metafase de la primera división meiótica del cigoto. **A**, Ovocito secundario rodeado por varios espermatozoides, dos de los cuales han atravesado la corona radiada. (Sólo se muestran cuatro de los 23 pares de cromosomas.) **B**, No se muestra la corona radiada; un espermatozoide se ha introducido en el ovocito y ha tenido lugar la segunda división meiótica con formación de un ovocito maduro. Ahora, el núcleo del ovocito es el pronúcleo femenino. **C**, La cabeza del espermatozoide ha aumentado de tamaño y forma el pronúcleo masculino. Esta célula, que ahora se denomina ovótido, contiene los pronúcleos masculino y femenino. **D**, Fusión de los pronúcleos. **E**, Se ha formado el cigoto, que contiene 46 cromosomas (el número diploide).

Los defectos en cualquiera de las fases de la secuencia de estos acontecimientos pueden dar lugar a la

muerte del cigoto. El proceso de fecundación requiere aproximadamente 24 h. En estudios realizados sobre ratones transgénicos con eliminación selectiva de genes se ha demostrado que las moléculas de unión a los hidratos de carbono y las proteínas específicas de los gametos localizadas en la superficie de los espermatozoides están implicadas en el reconocimiento del espermatozoide y el óvulo, y también en su unión.

# Fases de la fecundación

La fecundación es una secuencia de acontecimientos coordinados (v. [figs. 2-13](#) y [2-14](#)):

- **Paso de un espermatozoide a través de la corona radiada.** La dispersión de las células foliculares de la corona radiada que rodea al ovocito y a la zona pelúcida parece deberse principalmente al efecto de la enzima hialuronidasa liberada por el acrosoma del espermatozoide, aunque la evidencia respecto a ello no es inequívoca. Las enzimas segregadas por la mucosa tubárica también parecen facilitar este proceso de dispersión. Por otra parte, los movimientos de la cola del espermatozoide también son importantes para que pueda atravesar la corona radiada.
- **Penetración de la zona pelúcida.** El paso de un espermatozoide a través de la zona pelúcida es la fase más importante en el inicio de la fecundación. La formación de una vía de paso también se debe a la acción de las enzimas liberadas por el acrosoma. Las enzimas esterasas, acrosina y neuraminidasa parecen dar lugar a la lisis de la zona pelúcida, abriendo así un camino para que el espermatozoide se pueda introducir en el ovocito. La más importante de estas enzimas es la acrosina, que induce un efecto proteolítico. Una vez que el espermatozoide atraviesa la zona pelúcida tiene lugar una **reacción de zona** (un cambio en las propiedades de la zona pelúcida), que la hace impermeable al paso de otros espermatozoides. La composición de esta cubierta glucoproteica extracelular se modifica después de la fecundación. Se considera que la reacción de zona se debe a la acción de las enzimas lisosómicas liberadas por los gránulos corticales en la proximidad de la membrana plasmática del ovocito. El contenido de estos gránulos, que también es liberado hacia el espacio perivitelino (v. [fig. 2-13A](#)), da lugar asimismo a cambios en la membrana plasmática que la impermeabilizan frente al paso de otros espermatozoides.
- **Fusión de las membranas celulares del ovocito y el espermatozoide.** Las membranas celulares o plasmáticas del ovocito y del espermatozoide se fusionan y desaparecen individualmente en el área de fusión. La cabeza y la cola del espermatozoide se introducen en el citoplasma del ovocito, pero no ocurre así con la membrana celular (membrana plasmática) del espermatozoide ni con sus mitocondrias (v. [fig. 2-13B](#)).
- **Finalización de la segunda división meiótica del ovocito y formación del pronúcleo femenino.** La penetración del ovocito por un espermatozoide activa el ovocito para finalizar la segunda división meiótica y convertirse en un ovocito maduro y en un segundo corpúsculo polar (v. [fig. 2-14B](#)). Tras la descondensación de los cromosomas maternos, el núcleo del ovocito maduro se convierte en el pronúcleo femenino.
- **Formación del pronúcleo masculino.** En el interior del citoplasma del ovocito, el núcleo del espermatozoide aumenta de tamaño formando el pronúcleo masculino, al tiempo que la cola del espermatozoide experimenta degeneración ([fig. 2-14C](#)). Desde el punto de vista morfológico, los pronúcleos masculino y femenino son indistinguibles: durante el crecimiento de los pronúcleos se produce la replicación de su ADN  $1n$  (haploide),  $2c$  (dos cromátidas). El ovocito contiene ahora dos pronúcleos haploides y se denomina **ovótido**.
- **A medida que los pronúcleos se fusionan dando lugar a una agregación diploide única de cromosomas, el ovótido se convierte en un cigoto.** Los cromosomas del cigoto se disponen en un

huso de segmentación (v. [fig. 2-14E](#)) como forma de preparación para la segmentación del cigoto (v. [fig. 2-16](#)).

El cigoto es único desde el punto de vista genético debido a que la mitad de sus cromosomas proceden de la madre y la otra mitad del padre. El cigoto contiene una nueva combinación de cromosomas que es distinta de la existente en las células de cualquiera de los progenitores. Este mecanismo es el fundamento de la herencia biparental y de la variación en las especies humanas. La meiosis permite la mezcla independiente de los cromosomas maternos y paternos entre las células germinales (v. [fig. 2-2](#)). El cruzamiento de los cromosomas mediante la recolocación de los segmentos de los cromosomas maternos y paternos «baraja» los genes y así da lugar a una recombinación del material genético. El sexo cromosómico del embrión se determina en el proceso de fecundación y está en función del tipo de espermatozoide (X o Y) que origina la fecundación del ovocito. La fecundación por un espermatozoide portador del cromosoma X genera un cigoto 46,XX, que se convierte finalmente en un individuo femenino, mientras que la fecundación del ovocito por un espermatozoide portador del cromosoma Y da lugar a un cigoto 46,XY, que se convierte finalmente en un individuo masculino.



# Fecundación

- Estimula al ovocito penetrado por un espermatozoide para completar la segunda división meiótica.
  - Restablece el número diploide normal de cromosomas (46) en el cigoto.
  - Es el mecanismo en el que se fundamenta la variación en la especie humana a través de la mezcla de los cromosomas maternos y paternos.
  - Determina el sexo cromosómico del embrión.
  - Da lugar a la activación metabólica del **ovótido** (un ovocito casi maduro) e inicia la segmentación del cigoto.
- 

## Preselección del sexo del embrión

Dado que los espermatozoides con el cromosoma X y los espermatozoides con el cromosoma Y se forman en un número aproximadamente igual, la expectativa es la de que el cociente sexual en la fecundación (cociente sexual primario) sea de 1,00 (es decir, 100 niños por cada 100 niñas). Sin embargo, es bien conocido el hecho de que en todos los países nacen más niños de sexo masculino que de sexo femenino. Por ejemplo, en Norteamérica el cociente sexual en el momento del nacimiento (cociente sexual secundario) es de aproximadamente 1,05 (es decir, 105 niños por cada 100 niñas). Se han desarrollado varias técnicas microscópicas en el intento de separar los espermatozoides portadores del cromosoma X de los espermatozoides portadores del cromosoma Y (selección del sexo), utilizando para ello:

- Las capacidades distintas de desplazamiento de los espermatozoides X e Y.
- Las diferentes velocidades de migración de los espermatozoides en un campo eléctrico.
- Las diferencias de aspecto entre los espermatozoides X y los espermatozoides Y.
- La diferencia de ADN entre los espermatozoides X (un 2,8% más de ADN) y los espermatozoides Y.

El uso de una muestra seleccionada de espermatozoides en el contexto de la inseminación artificial puede dar lugar al embrión del sexo deseado.

---



## Segmentación del cigoto

El proceso de segmentación consiste en la aparición de divisiones mitóticas repetidas en el cigoto, lo que incrementa rápidamente su número de células (blastómeros). Estas células embrionarias son cada vez más pequeñas con cada división de segmentación sucesiva ([figs. 2-16](#) y [2-17](#)). La segmentación tiene lugar mientras el cigoto atraviesa la trompa uterina hacia el útero (v. [fig. 2-20](#)). Durante la segmentación, el cigoto permanece en el interior de la zona pelúcida. La división del cigoto en blastómeros se inicia aproximadamente 30 horas después de la fecundación. Las divisiones de segmentación subsiguientes se producen una tras otra, con formación de blastómeros progresivamente más pequeños. Tras la fase de nueve células, los blastómeros muestran un cambio de configuración y se alinean estrechamente entre sí para formar una masa redondeada y compacta de células. Este fenómeno, denominado **compactación**, posiblemente está mediado por glucoproteínas de adhesión de la superficie celular. La compactación facilita una mayor interacción entre las células y es un requisito imprescindible para la segregación de las células internas que forman la masa celular interna o embrioblasto del **blastocisto** ([fig. 2-16E](#) y [F](#)). Cuando ya se han formado entre 12 y 32 blastómeros, el ser humano en desarrollo se denomina **mórula**. Las células internas de la mórula están rodeadas por células trofoblásticas. La mórula se forma aproximadamente 3 días después de la fecundación, en el momento en el que se introduce en el útero ([fig. 2-16D](#)).

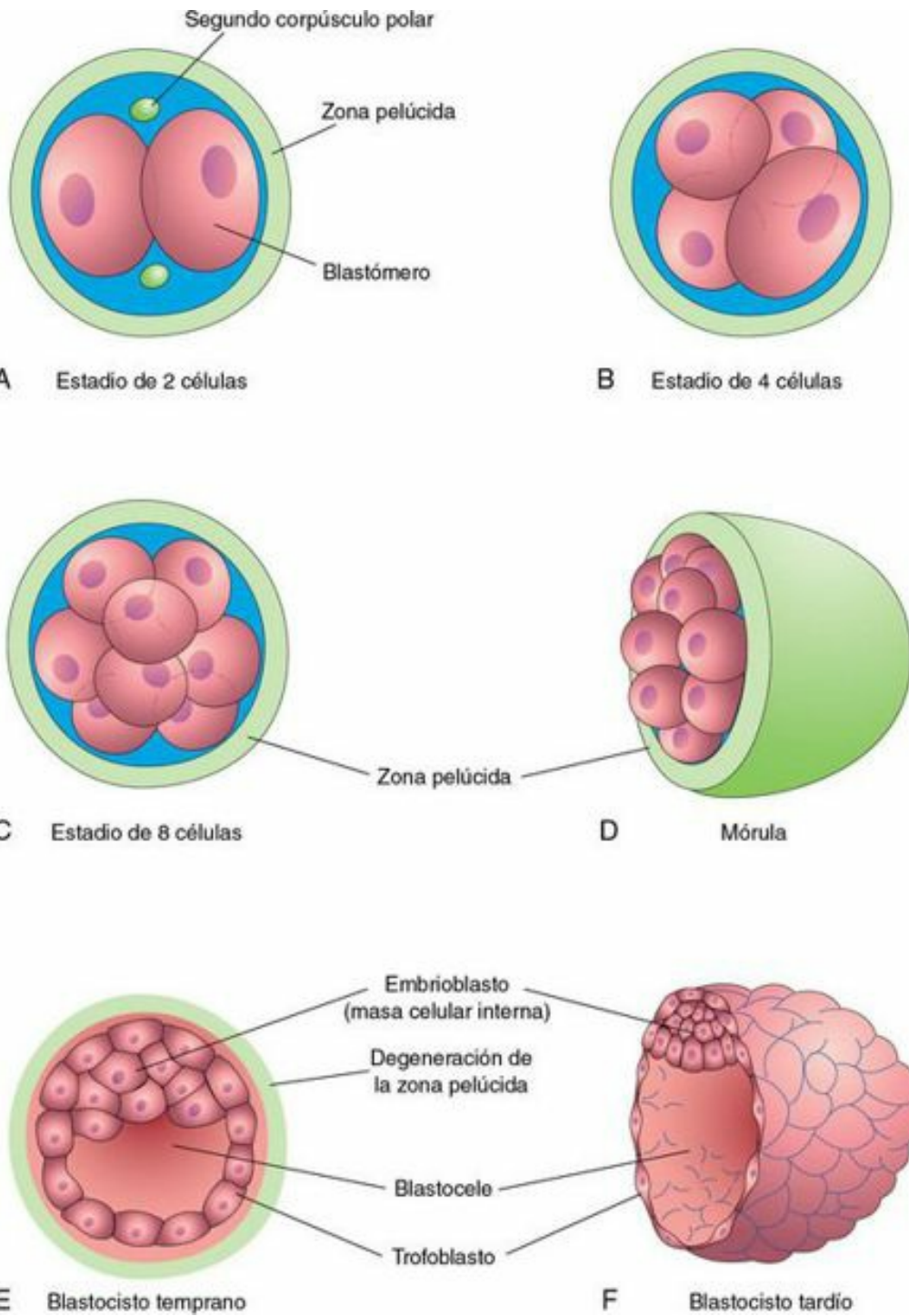


Figura 2-16 Ilustraciones de la segmentación del cigoto y de la formación del blastocisto. **A a D**, Las diferentes fases de la segmentación del cigoto. El período de mórula se inicia en la fase de 12 a 16 células y finaliza con la formación del blastocisto. **E y F**, Secciones de los blastocistos. La zona pelúcida ha desaparecido hacia la fase tardía del blastocisto (5 días). Los segundos corpúsculos polares que aparecen en **A** son pequeñas células no funcionales. La segmentación del cigoto y la formación de la mórula tienen lugar a medida que el cigoto en fase de división recorre la trompa uterina. La formación del blastocisto tiene lugar en el útero. A pesar de que el proceso de segmentación incrementa el número de blastómeros, se puede observar que las células hijas siempre son más pequeñas que las células madres. En consecuencia, no aumenta el tamaño del embrión hasta que degenera la zona pelúcida. Después, el blastocisto aumenta de tamaño considerablemente (**F**).

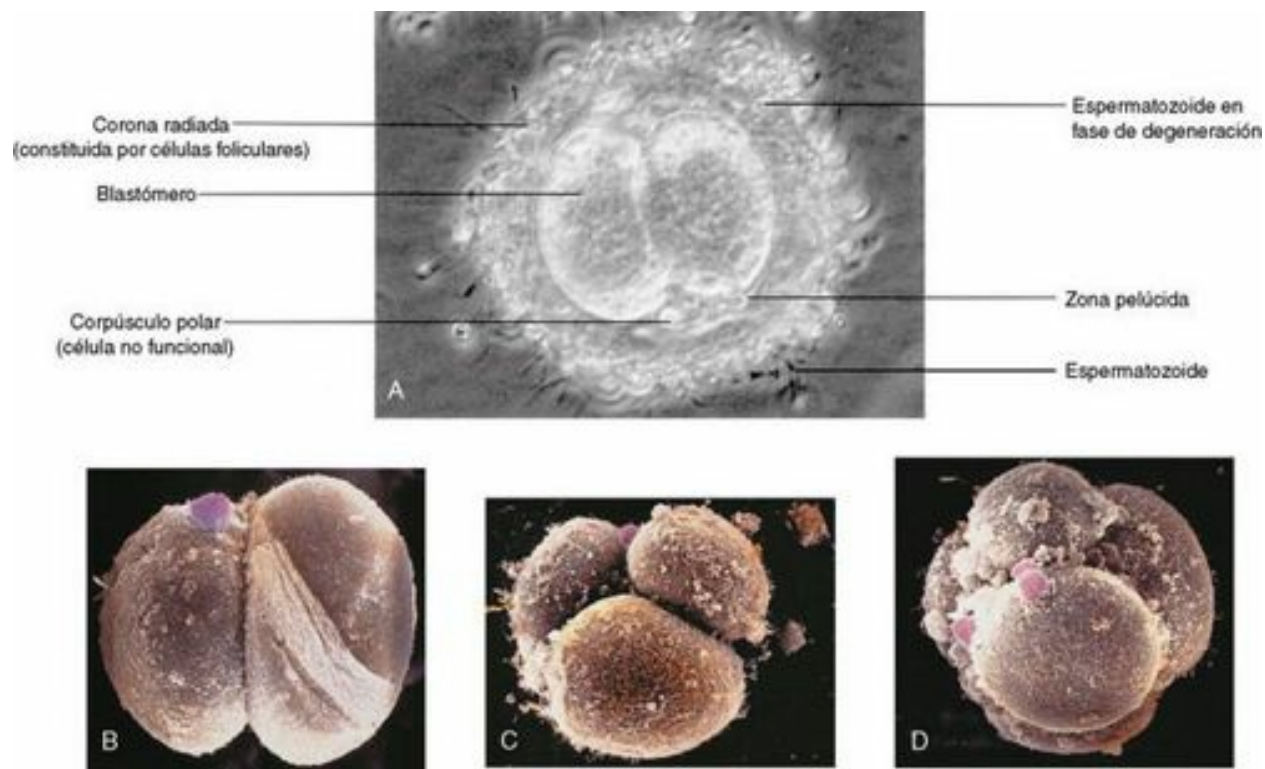


Figura 2-17 **A**, Estadio de 2 células de un cigoto en fase de segmentación desarrollado *in vitro*. Se puede observar que está rodeado por numerosos espermatozoides. **B**, Fecundación *in vitro*, embrión humano en estadio de 2 células. La zona pelúcida ha sido retirada. Todavía se observa en la superficie de un blastómero un pequeño corpúsculo polar redondeado (color rosa) (coloración artificial, microscopía electrónica de barrido,  $\times 1.000$ ). **C**, Embrión humano en estadio de 3 células, fecundación *in vitro* (microscopía electrónica de barrido,  $\times 1.300$ ). **D**, Embrión humano en estadio de 8 células, fecundación *in vitro* (microscopía electrónica de barrido,  $\times 1.100$ ). Se pueden observar los grandes blastómeros redondeados con varios espermatozoides adheridos.

(A, Por cortesía de M.T. Zenzes, In Vitro Fertilization Program, Toronto Hospital, Toronto, Ontario, Canadá; D, Tomado de Makabe S, Naguro T, Motta PM: Three-dimensional features of human cleaving embryo by ODO method and field emission scanning electron microscopy. En: Motta PM, ed. Microscopy of Reproduction and Development: A Dynamic Approach. Roma, Antonio Delfino Editore, 1997.)



## Formación del blastocisto

Poco tiempo después de la entrada de la mórula en el útero (aproximadamente, 4 días después de la fecundación) aparece en su interior un espacio relleno de líquido, el blastocele ([fig. 2-16E](#)). El líquido atraviesa la zona pelúcida procedente de la cavidad uterina y forma este espacio. A medida que aumenta la cantidad de líquido en el blastocele, separa los blastómeros en dos zonas:

- Una capa celular externa delgada, el trofoblasto (del griego *trophe*, nutrición), que origina la parte embrionaria correspondiente a la placenta.
- Un grupo de blastómeros localizados centralmente, el embrioblasto (la masa celular interna), que da lugar al embrión.

El **factor temprano del embarazo** es una proteína inmunosupresora secretada por las células trofoblásticas y que aparece en el suero materno a las 24-48 horas de la fecundación. El factor temprano del embarazo representa el fundamento de la prueba de embarazo realizada durante los primeros 10 días de desarrollo.

Durante esta fase del desarrollo, denominada blastogénesis, el producto de la concepción se denomina blastocisto ([fig. 2-18](#)). Ahora, el embrioblasto se proyecta en el blastocele y el trofoblasto forma la pared del blastocisto. Después de que el blastocisto permanece flotando en las secreciones uterinas durante unos 2 días, la zona pelúcida experimenta gradualmente degeneración y desaparece ([figs. 2-16F](#) y [2-18A](#)). La eliminación de la zona pelúcida y la incubación del blastocisto han sido observadas *in vitro*. La eliminación de la zona pelúcida permite que el blastocisto incubado aumente rápidamente de tamaño. Mientras flota en el útero, el embrión obtiene su nutrición a partir de las secreciones de las glándulas uterinas.

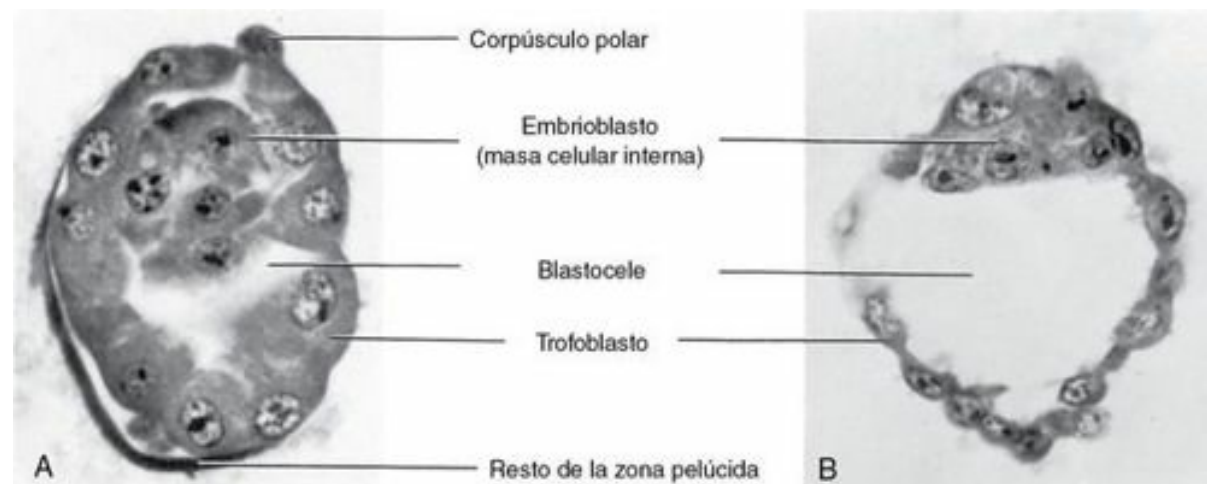


Figura 2-18 Microfotografías correspondientes a secciones de blastocistos humanos obtenidos de la cavidad uterina ( $\times 600$ ). **A**, A los 4 días: el blastocele está empezando a formarse y la zona pelúcida ya presenta deficiencia en parte del blastocisto. **B**, A los 4,5 días: el blastocele ha aumentado de tamaño y están claramente definidos el embrioblasto y el trofoblasto. La zona pelúcida ha desaparecido.

(Tomado de Hertig AT, Rock J, Adams EC: Am J Anat 98:435, 1956. Por cortesía de la Carnegie Institution of Washington.)

Aproximadamente 6 días después de la fecundación (día 20 de un ciclo menstrual de 28 días), el blastocisto se une al epitelio endometrial, en general mediante la zona adyacente al polo embrionario (fig. 2-19A). Tan pronto como se une al epitelio endometrial, el trofoblasto prolifera con rapidez y se diferencia en dos capas (fig. 2-19B):

- Una capa interna de **citotrofoblasto**.
- Una capa externa de **sincitiotrofoblasto** constituida por una masa protoplásmica multinucleada en la que no se disciernen los límites celulares.

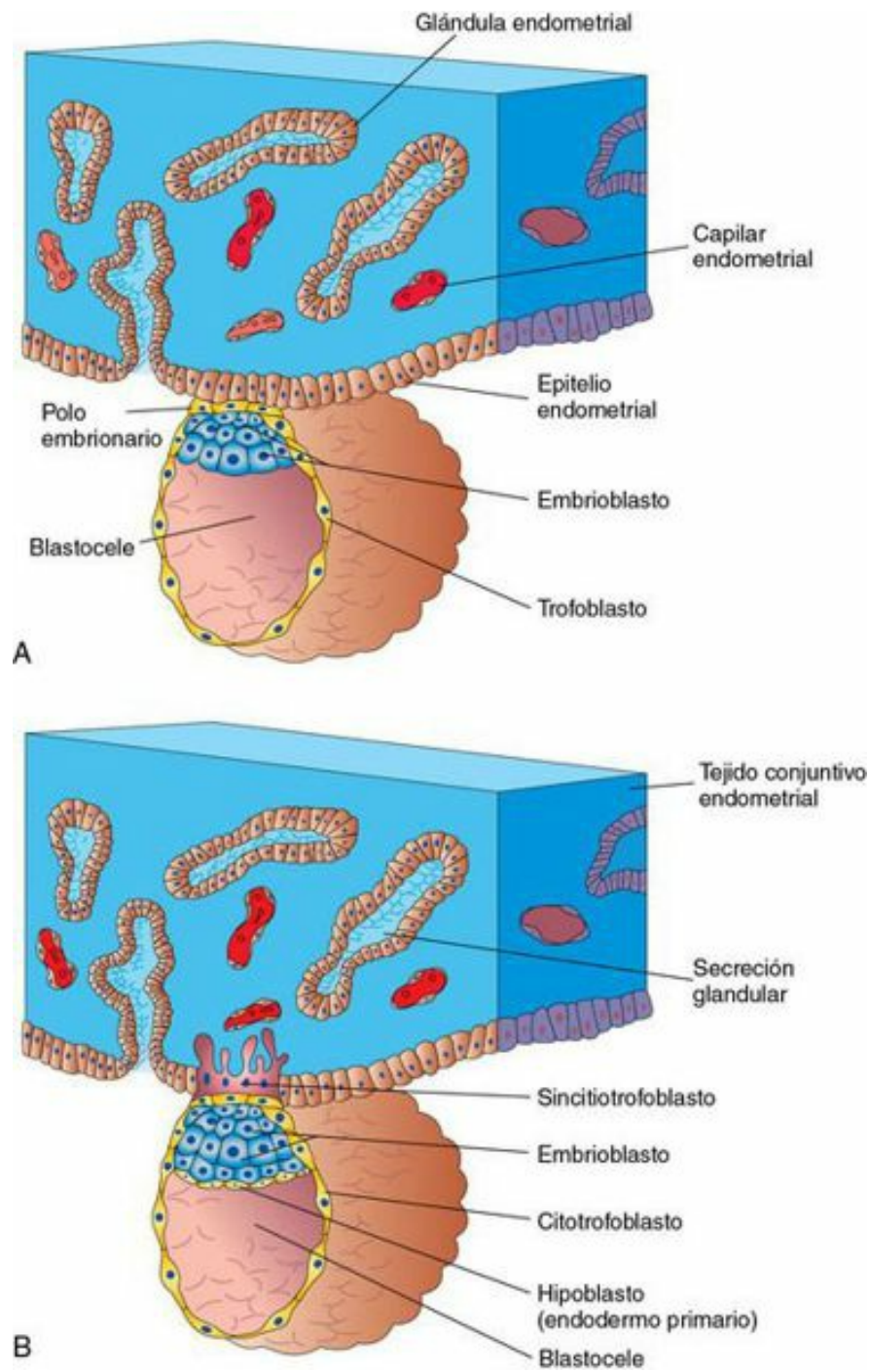


Figura 2-19 Unión del blastocisto al epitelio endometrial durante las fases iniciales de la implantación. **A**, A los 6 días: el trofoblasto se une al epitelio endometrial en el polo embrionario del blastocisto. **B**, A los 7 días: el sincitiotrofoblasto se ha introducido en el epitelio y ha comenzado a infiltrar el tejido conjuntivo endometrial. *Nota:* Algunos estudiantes tienen dificultades para

interpretar ilustraciones como ésta debido a que en los estudios histológicos lo habitual es dibujar el epitelio endometrial hacia arriba, mientras que en los estudios embriológicos se suele mostrar el embrión con su superficie dorsal hacia arriba. Dado que el embrión se implanta sobre su futura superficie dorsal, parece que el dibujo está al revés si se utiliza la convención histológica. En este libro se utiliza la convención histológica cuando la consideración principal se refiere al endometrio (p. ej., [fig. 2-6C](#)) y la convención embriológica cuando la consideración principal se refiere al embrión, como aparece en las ilustraciones adyacentes.

---

Tecnologías de la reproducción asistida

# Fecundación *in vitro* y transferencia embrionaria

Las técnicas de fecundación *in vitro* (FIV) de los ovocitos y de la transferencia al útero de los cigotos en fase de segmentación han ofrecido la oportunidad de ser madres a muchas mujeres estériles (p. ej., debido a una obstrucción tubárica). En 1978 nacieron los primeros niños concebidos con este tipo de técnicas. Desde entonces han nacido millones de niños mediante el uso del procedimiento de la FIV. Los pasos implicados en la FIV y en la transferencia embrionaria son los siguientes ([fig. 2-15](#)):

- Los folículos ováricos son estimulados para su crecimiento y maduración mediante la administración de citrato de clomifeno o de gonadotropinas (superovulación).
- Mediante laparoscopia, se realiza la aspiración de varios ovocitos maduros a partir de folículos ováricos maduros. Los ovocitos también pueden extraerse mediante una aguja guiada con ecografía e introducida a través de la pared vaginal hasta los folículos ováricos.
- Los ovocitos son colocados en una placa de Petri que contiene un medio de cultivo especial y espermatozoides capacitados.
- La fecundación de los ovocitos y la segmentación de los cigotos se controlan microscópicamente durante 3-5 días.
- En función de la edad de la madre, entre uno y tres de los embriones resultantes (estadio de 4 a 8 células, o blastocistos tempranos) son transferidos, mediante la introducción de un catéter a través de la vagina y del conducto cervical, hasta el útero. Cualquier embrión restante quedará almacenado en nitrógeno líquido para su utilización posterior.
- La paciente se coloca en decúbito supino (tumbada con la cara hacia arriba) durante varias horas. Las posibilidades de embarazo múltiple son mayores con la FIV, y también lo es la incidencia de aborto espontáneo.



# Criopreservación de los embriones

Los embriones tempranos resultantes de la FIV pueden conservarse durante largos períodos de tiempo mediante su congelación en nitrógeno líquido junto con una sustancia crioprotectora (p. ej., glicerol o dimetil sulfóxido [DMSO]). En la actualidad es habitual conseguir buenos resultados con la transferencia al útero de embriones de 4 a 8 células y de blastocistos tras su descongelación. El período más prolongado de criopreservación de los espermatozoides que ha permitido el nacimiento de un niño vivo ha sido de 21 años.

# **Inyección intracitoplásmica de espermatozoides**

Un espermatozoide puede ser inyectado directamente en el citoplasma de un ovocito maduro. Esta técnica ha dado buenos resultados en el tratamiento de las parejas en las que no ha habido éxito con la FIV y también en los casos en los que el hombre genera pocos espermatozoides.

# **Fecundación *in vivo* asistida**

Una técnica que facilita la fecundación en la trompa uterina es la denominada transferencia intratubárica de gametos. Implica la superovulación (similar a la que se utiliza en la FIV), la recuperación de los ovocitos, la recogida de los espermatozoides y la colocación de varios ovocitos y espermatozoides en las trompas uterinas mediante laparoscopia. Con esta técnica, la fecundación tiene lugar en la ampolla tubárica, que es su localización habitual.

# Madres de alquiler

Algunas mujeres producen ovocitos maduros pero no se quedan embarazadas, al igual que aquellas que han sido intervenidas mediante histerectomía (extirpación del útero). En estos casos se puede llevar a cabo la FIV y, después, los embriones son transferidos al útero de otra mujer para su desarrollo hasta el nacimiento.

---

---

## Mosaicismo

En los casos en los que tiene lugar la falta de disyunción (ausencia de separación de un par de cromosomas) durante una división de segmentación temprana de un cigoto, se forma un embrión con dos o más líneas celulares que presentan complementos cromosómicos distintos. Las personas con mosaicismo numérico se denominan mosaicos; por ejemplo, un cigoto con un cromosoma 21 adicional puede perder el cromosoma extra durante una división temprana del cigoto. En consecuencia, algunas células del embrión presentan un complemento cromosómico normal mientras que otras muestran un cromosoma 21 adicional. En general, las personas que son mosaicos para una trisomía dada, como el síndrome de Down mosaico, muestran una afectación menos intensa que las que sufren la enfermedad y no presentan mosaicismo.

---

Factores intrínsecos y de matriz extracelular modulan la diferenciación del trofoblasto a través de secuencias cronológicas cuidadosamente coordinadas. *El factor de crecimiento transformador beta (TGF- $\beta$ , transforming growth factor- $\beta$ ) regula la proliferación y la diferenciación del trofoblasto mediante la interacción del ligando con receptores de tipo I y de tipo II de las proteínas serina/treonina cinasa.* Aproximadamente a los 6 días, el sincitiotrofoblasto extiende hacia el epitelio endometrial una serie de prolongaciones de configuración digitiforme que infiltran el tejido conjuntivo. Hacia el final de la primera semana, el blastocisto está implantado superficialmente en la capa compacta del endometrio y se nutre de los tejidos maternos descamados parcialmente ([fig. 2-19B](#)). El sincitiotrofoblasto, fuertemente invasivo, amplía con rapidez la zona adyacente al embrioblasto, el área denominada **polo embrionario** ([fig. 2-19A](#)). El sincitiotrofoblasto produce enzimas que erosionan los tejidos maternos permitiendo al blastocisto «horadar» el endometrio. Aproximadamente a los 7 días, aparece en la superficie del embrioblasto y enfrentada al blastocele una capa celular denominada **hipoblasto** (endodermo primario) ([fig. 2-19](#)). La embriología comparativa demuestra que el hipoblasto se origina por la delaminación de los blastómeros en el embrioblasto.

---

## Diagnóstico genético preimplantacional

El diagnóstico genético preimplantacional se puede llevar a cabo a los 3-5 días de la FIV del ovocito. Se extraen una o dos células (blastómeros) del embrión con riesgo de un defecto genético único o de una anomalía cromosómica. Después, estas células se analizan antes de su transferencia al útero. También es posible determinar el sexo del embrión a partir de un blastómero obtenido en un cigoto de 6 a 8 células en fase de división, que se analiza mediante las técnicas de reacción en cadena de la

polimerasa y de hibridación *in situ* de fluorescencia (FISH, *fluorescence in situ hybridization*). Este procedimiento se ha utilizado para detectar los embriones de sexo femenino durante los procedimientos de FIV en casos en los que el embrión de sexo masculino presentaría riesgo de una enfermedad grave ligada al cromosoma X. También es posible estudiar el corpúsculo polar para detectar las enfermedades en los casos en los que la madre es portadora ([fig. 2-14A](#)).

---

---

## Embriones anómalos y abortos espontáneos

Muchos cigotos, mórulas y blastocistos experimentan un aborto espontáneo. La implantación temprana del blastocisto es un período crítico del desarrollo que puede no ocurrir debido a la producción insuficiente de progesterona y estrógenos por parte del cuerpo lúteo. En ocasiones, los ginecólogos atienden a pacientes que señalan que su última menstruación se retrasó en varios días y que el flujo menstrual fue inusualmente abundante. Es muy probable que estas pacientes hayan experimentado un aborto espontáneo temprano. Se considera que la tasa global de aborto espontáneo temprano es de aproximadamente el 45%. El aborto espontáneo temprano ocurre debido a varias razones; una de ellas es la presencia de alteraciones cromosómicas. Más de la mitad de todos los abortos espontáneos conocidos se deben a alteraciones de este tipo. La pérdida temprana de los embriones parece representar un proceso de eliminación de embriones anómalos que no se habrían desarrollado con normalidad; es decir, puede ser un proceso natural de selección de los embriones sin el cual la incidencia de niños nacidos con malformaciones congénitas sería mucho mayor.

---

## Resumen de la primera semana ([fig. 2-20](#))

- Los ovocitos son producidos por los ovarios (ovogénesis) y después expulsados de este órgano durante la ovulación. Las fimbrias de la trompa uterina desplazan el ovocito hacia la ampolla, en donde puede ser fecundado.
- Los espermatozoides son producidos en los testículos (espermatogénesis) y almacenados en el epidídimo. La eyaculación del semen da lugar al depósito de millones de espermatozoides en la vagina. Varios cientos de espermatozoides atraviesan el útero y alcanzan las trompas uterinas.
- Cuando un ovocito es penetrado por un espermatozoide, completa la segunda división meiótica, lo que da lugar a la formación de un ovocito maduro y de un segundo corpúsculo polar. El núcleo del ovocito maduro constituye el pronúcleo femenino.
- Después de que el espermatozoide se introduce en el ovocito, su cabeza se separa de la cola y aumenta de tamaño para convertirse en el pronúcleo masculino. La fecundación se completa cuando los pronúcleos masculino y femenino se unen y los cromosomas maternos y paternos se mezclan durante la metafase de la primera división mitótica del cigoto.
- A medida que discurre en la trompa uterina hacia el útero, el cigoto experimenta un proceso de segmentación (una serie de divisiones celulares mitóticas) mediante el cual se forma un cierto número de células más pequeñas, los blastómeros. Aproximadamente 3 días después de la fecundación, entra en el útero una masa celular redondeada y compacta constituida por 12 o más blastómeros (la mórula).
- Se forma una cavidad en el interior de la mórula, que se convierte en el blastocisto, constituido por el embrioblasto, el blastocele y el trofoblasto. El trofoblasto incluye el embrioblasto y el blastocele, y más adelante forma estructuras extraembrionarias y la parte embrionaria de la placenta.
- A los 4-5 días de la fecundación se desprende la zona pelúcida y el trofoblasto adyacente al embrioblasto se une al epitelio endometrial.
- El trofoblasto existente en el polo embrionario se diferencia con formación de dos capas, un sincitiotrofoblasto externo y un citotrofoblasto interno. El sincitiotrofoblasto infiltra el epitelio endometrial y el tejido conjuntivo subyacente. Al mismo tiempo, en la superficie profunda del embrioblasto se forma una capa cuboidea de hipoblasto. Hacia el final de la primera semana, el blastocisto está implantado superficialmente en el endometrio ([fig. 2-19B](#)).

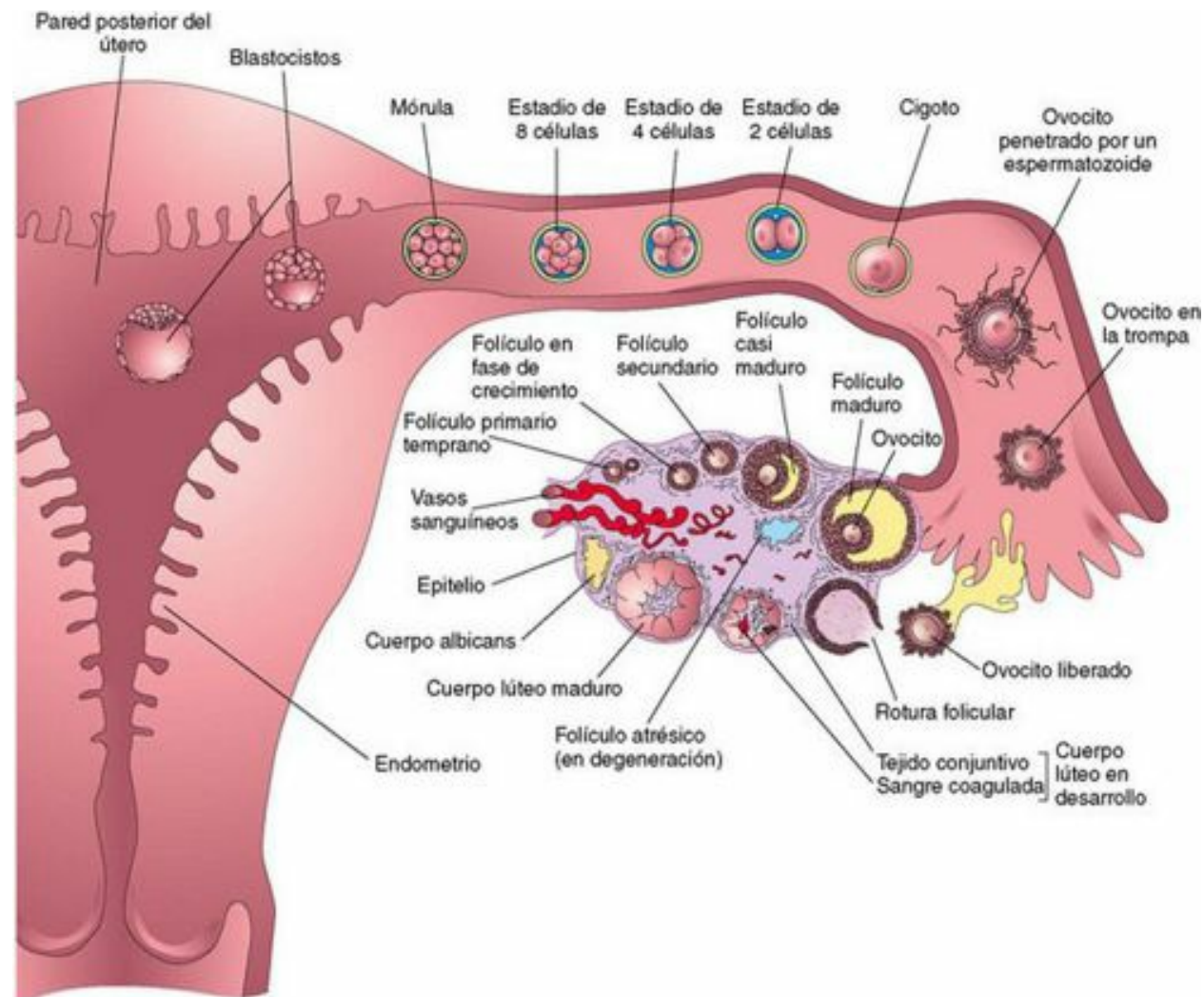


Figura 2-20 Resumen del ciclo ovárico, la fecundación y el desarrollo humano durante la primera semana. La fase 1 del desarrollo comienza con la fecundación en la trompa uterina y finaliza con la formación del cigoto. La fase 2 (días 2 a 3) se corresponde con los primeros estadios de segmentación (desde 2 hasta aproximadamente 32 células, la mórula). La fase 3 (días 4 a 5) corresponde al blastocisto libre (no implantado). La fase 4 (días 5 a 6) está representada por la unión del blastocisto a la pared posterior del útero, que es la zona habitual de implantación. Los blastocistos han sido seleccionados para mostrar su estructura interna.

# Problemas con orientación clínica

- ¿Cuál es la causa principal de las alteraciones en el número de los cromosomas? Defina este proceso. ¿Cuál es el resultado habitual de este tipo de alteración cromosómica?
- Durante la segmentación de un cigoto *in vitro*, todos los blastómeros de una mórula muestran un conjunto extra de cromosomas. Explique cómo se llega a ello. ¿Puede una mórula de estas características desarrollarse hacia la formación de un feto viable?
- En las parejas infértiles, la imposibilidad de tener hijos puede atribuirse a algún factor de la mujer o del hombre. ¿Cuál es la causa principal de la *a)* infertilidad femenina y *b)* de la infertilidad masculina?
- Algunas personas muestran una mezcla de células con 46 y 47 cromosomas (p. ej., algunos pacientes con síndrome de Down son mosaicos). ¿Cómo se forman los mosaicos? ¿Presentan los niños con mosaicismo y síndrome de Down las mismas alteraciones que otros lactantes con este síndrome? ¿En qué fase del desarrollo tiene lugar el mosaicismo? ¿Se puede diagnosticar esta alteración cromosómica antes del nacimiento?
- Una mujer joven que teme haberse quedado embarazada solicita información acerca de la denominada «píldora del día después» (anticonceptivos orales poscoitales). ¿Cómo se le podrían explicar los efectos de dicho medicamento?
- ¿Cuál es la alteración más frecuente que se observa en los embriones que experimentan un aborto temprano?
- Mary, de 26 años de edad, no ha podido quedarse embarazada tras cuatro años de matrimonio. Su marido, Jerry, de 32 años de edad, parece tener buena salud. Mary y Jerry consultan a su médico de familia, que les remite a una clínica de infertilidad. ¿Qué frecuencia tiene la infertilidad en las parejas que desean tener un hijo? ¿Cuál piensa el lector que puede ser el problema que presenta esta pareja? ¿Qué prueba o pruebas diagnósticas serían recomendables como paso inicial?

La discusión de estos problemas se recoge al final del libro.

## Bibliografía y lecturas recomendadas

Alfarawati S., Goodall N., Gordon T., et al. Cytogenetic analysis of human blastocysts with the use of FISH, CGH and aCGH: scientific data and technical evaluation. *Hum Reprod.* 2010;25(Suppl 1):i41.

American Society for Reproductive Medicine. Revised guidelines for human embryology and andrology laboratories. *Fertil Steril.* 2008;90(Supplement):s45.

Antonucci N., Stronati A., Manes S., et al. Setup of a novel in-vitro sperm head decondensation protocol for a rapid flow cytometric measurement of the DNA content. *Hum Reprod.* 2010;25(Suppl 1):i24.

Bouffard C., Viville S., Knoppers B.M. Genetic diagnosis of embryos: clear explanation, not rhetoric,



is needed. *CMAJ*. 2009;181:387.

Barratt C.L.R., Kay V., Oxenham S.K. The human spermatozoa—a stripped down but refined machine. *J Biol*. 2009;8:63.

Clermont Y., Trott M. Kinetics of spermatogenesis in mammals: seminiferous epithelium cycle and spermatogonial renewal. *Physiol Rev*. 1972;52:198.

Duggavathi R., Murphy B.D. Ovulation signals. *Science*. 2009;324:890.

Fragouli E., Lenzi M., Ross R., et al. Comprehensive molecular cytogenetic analysis of the human blastocyst stage. *Hum Reprod*. 2008;23:2596.

Frey K.A. Male reproductive health and infertility. *Prim Care Clin Office Prac*. 2010;37:643.

Hampton T. Researchers discover a range of factors undermine sperm quality, male fertility. *JAMA*. 2005;294:2829.

Harper J., ed. Preimplantation Genetic Diagnosis, 2nd ed, Cambridge: Cambridge University Press, 2009.

Hertig A.T., Rock J., Adams E.C., Menkin M.C. Thirty-four fertilized human ova, good, bad, and indifferent, recovered from 210 women of known fertility. *Pediatrics*. 1959;23:202.

Hillier S.G. Gonadotropic control of ovarian follicular growth and development. *Mol Cell Endocrinol*. 2001;179:39.

Gunby J., Bissonnette F., Librach C., Cowan L. Assisted reproductive technologies (ART) in Canada: 2007 results from the Canadian ART Register. *Fertil Steril*. 2011;95:542.

Kader A.A., Choi A., Orief Y., et al. Factors affecting the outcome of human blastocyst. *Reprod Biol Endocrin*. 2009;7:99.

Myers M., Pangas S.A. Regulatory roles of transforming growth factor beta family members in folliculogenesis. *WIREs Syst Biol Med*. 2010;2:117.

Nusbaum R.L., McInnes R.R., Willard H.F. *Thompson & Thompson Genetics in Medicine*, 6th ed. Philadelphia: WB Saunders; 2004.

Pauli S., Berga S.L., Shang W., et al. Current status of the approach to assisted reproduction. *Pediatr Clin North Am*. 2009;56:467.

Robertson S.A. Immune regulation of embryo implantation – all about quality control. *J Reprod Immun*. 2009;81:113.

Rock J., Hertig A.T. The human conceptus during the first two weeks of gestation. *Am J Obstet Gynecol*. 1948;55:6.

Shi L. Epigenetic regulation in mammalian preimplantation embryo development. *Rep Biol Endocrin.* 2009;7:59.

Stephens P.C., Edwards R.G. Birth after implantation of a human embryo. *Lancet.* 1978;2:36.

Wasserman P.M. Mammalian fertilization: the strange case of sperm protein 56. *Bioessays.* 2009;31:153.

Weremowicz S., Sandstrom D.J., Morton C.C., et al. Fluorescence in situ hybridization (FISH) for rapid detection of aneuploidy: experience in 911 prenatal cases. *Prenat Diagn.* 2001;21:262.

Wilmut I., Schnieke A.E., McWhir J., et al. Viable offspring derived from fetal and adult mammalian cells. *Nature.* 1997;385:810.

## Capítulo 3

### Segunda semana del desarrollo humano

[Finalización de la implantación del blastocisto](#)

[Formación de la cavidad amniótica, el disco embrionario y la vesícula umbilical](#)

[Desarrollo del saco coriónico](#)

[Sitios de implantación de los blastocistos](#)

[Resumen de la implantación](#)

[Resumen de la segunda semana](#)

[Problemas con orientación clínica](#)

A medida que se produce la implantación del blastocisto se dan cambios morfológicos en el embrioblasto que dan lugar a un disco embrionario bilaminar constituido por el epiblasto y por el hipoblasto ([fig. 3-1A](#)). El **disco embrionario** da origen a las tres capas germinales que forman los tejidos y órganos del embrión. Las estructuras extraembrionarias que se forman durante la segunda semana son la cavidad amniótica, el amnios, la vesícula umbilical (saco vitelino), el tallo de conexión y el saco coriónico.

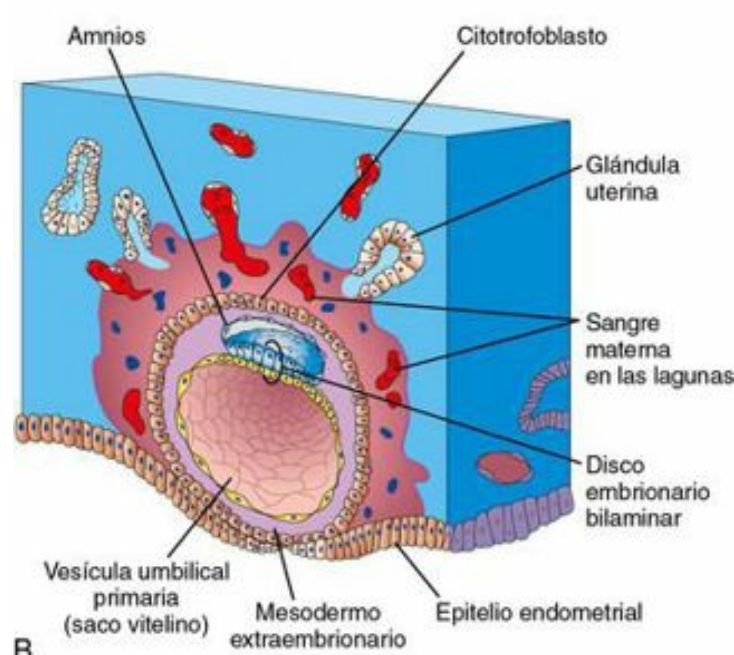
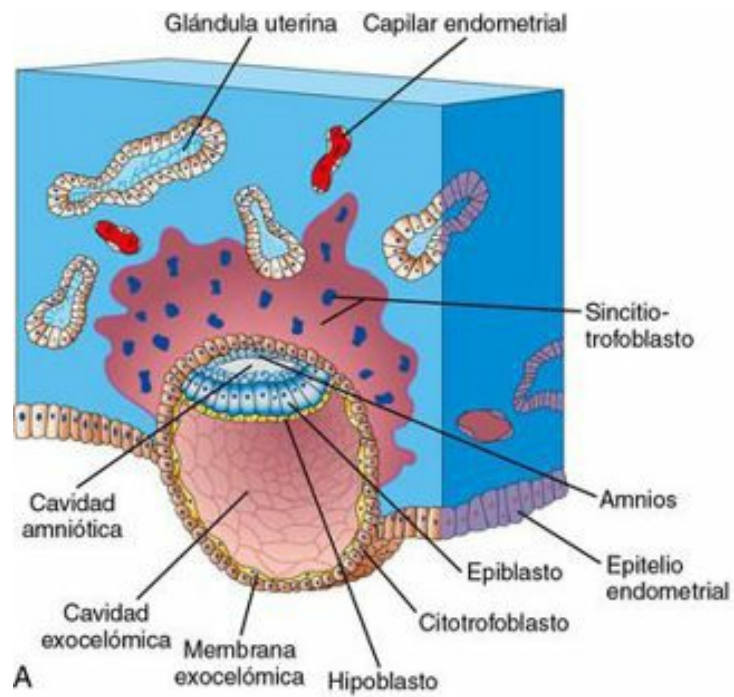


Figura 3-1 Implantación de un blastocisto en el endometrio. El tamaño real del producto de la concepción es de 0,1 mm, es decir, aproximadamente el tamaño del punto y seguido que hay al final de esta frase. **A**, Dibujo correspondiente a una sección a través de un blastocisto incluido parcialmente en el endometrio uterino (aproximadamente, 8 días). Se puede observar la cavidad amniótica con forma de hendidura. **B**, Dibujo correspondiente a una sección a través de un blastocisto de aproximadamente 9 días implantado en el endometrio. Se observa la aparición de lagunas en el sincitiotrofoblasto.

# Finalización de la implantación del blastocisto

La implantación del blastocisto se completa durante la segunda semana. Tiene lugar durante un período de tiempo específico correspondiente a los 6-10 días posteriores a la ovulación. A medida que se implanta el blastocisto ([fig. 3-1](#)) aumenta la cantidad de trofoblasto que establece contacto con el endometrio, al tiempo que el propio blastocisto se diferencia en dos capas:

- Una capa interna denominada citotrofoblasto que presenta actividad mitótica (es decir, muestra imágenes visibles de mitosis) y que origina la formación de células nuevas que migran hacia la masa cada vez mayor de sincitiotrofoblasto, en donde se fusionan con pérdida de sus membranas celulares.
- El sincitiotrofoblasto, una masa multinucleada que muestra expansión rápida y en la que no pueden discernirse los límites celulares.

El **sincitiotrofoblasto** erosivo infiltra el tejido conjuntivo endometrial y, así, el blastocisto queda incluido lenta y completamente en el interior del endometrio ([fig. 3-2](#)). Las células del sincitiotrofoblasto desplazan a las células endometriales en la zona de implantación. Las células endometriales sufren **apoptosis** (muerte celular programada), lo que facilita este proceso de infiltración.

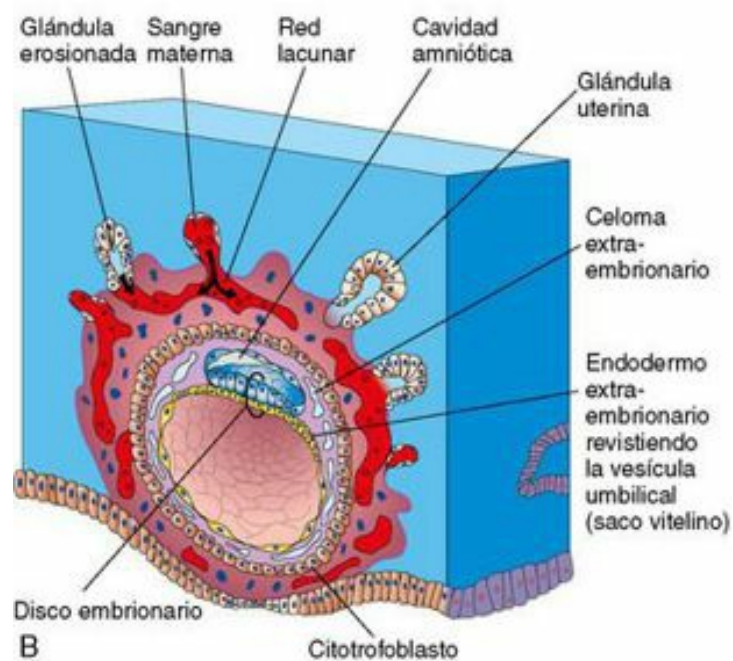
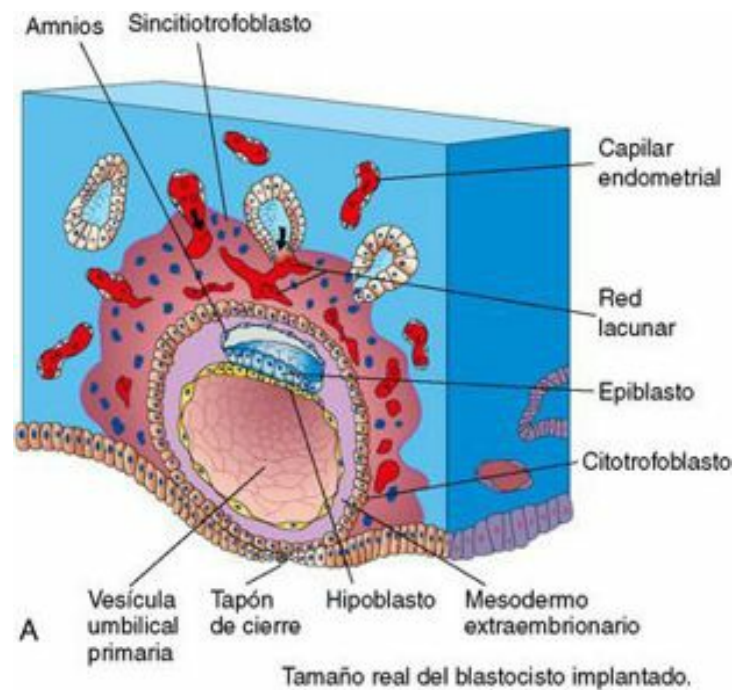


Figura 3-2 Blastocistos incluidos completamente en el endometrio. **A**, 10 días; **B**, 12 días. Esta fase del desarrollo se caracteriza por la comunicación de las redes lacunares rellenas de sangre. En **B** se puede observar que han aparecido espacios celómicos en el mesodermo extraembrionario, lo que constituye el inicio del celoma extraembrionario (cavidad).

Los mecanismos moleculares de la implantación requieren la sincronización entre el blastocisto infiltrante y un endometrio receptor. Las microvellosidades de las células endometriales, las moléculas de adhesión celular (integrinas), las citocinas, las prostaglandinas, diversas hormonas (gonadotropina coriónica humana [hCG, human chorionic gonadotropin] y progesterona), los factores de crecimiento y la matriz extracelular y sus enzimas (metaloproteinasas de matriz y proteína A cinasa) desempeñan una función en la capacitación del endometrio como estructura receptora. Las células del tejido conjuntivo que rodean al sitio de implantación acumulan glucógeno y lípidos, y tienen un aspecto poligonal. Algunas de estas células, las **células deciduales**, experimentan

degeneración en la zona adyacente al sincitiotrofoblasto infiltrante. El sincitiotrofoblasto utiliza estas células como una rica fuente de nutrición embrionaria.

El sincitiotrofoblasto elabora una hormona glucoproteica, la **gonadotropina coriónica humana** (hCG), que alcanza la sangre materna a través de cavidades aisladas (**lagunas**) existentes en el sincitiotrofoblasto ([fig. 3-1B](#)). La hCG mantiene la actividad hormonal del cuerpo lúteo en el ovario durante el embarazo. El cuerpo lúteo es una estructura glandular endocrina que segrega estrógenos y progesterona para mantener el embarazo. Existen técnicas de radioinmunoanálisis con un elevado nivel de sensibilidad que permiten detectar la hCG y que constituyen el fundamento de las *pruebas de embarazo*. Al final de la segunda semana, el sincitiotrofoblasto produce la cantidad suficiente de hCG como para ofrecer un resultado positivo en la prueba de embarazo, a pesar de que en ese momento la mujer todavía no es consciente de que está embarazada.

# Formación de la cavidad amniótica, el disco embrionario y la vesícula umbilical

A medida que progresa la implantación del blastocisto, aparece un espacio de tamaño pequeño en el embrioblasto. Este espacio es el primordio de la **cavidad amniótica** ([figs. 3-1A](#) y [3-2B](#)). Al poco tiempo, las células amniogénicas (formadoras del amnios) —los **amnioblastos**— se separan del epiblasto y forman el **amnios**, que rodea la cavidad amniótica. Simultáneamente se produce una serie de cambios morfológicos en el embrioblasto (el conjunto de células a partir del cual se desarrolla el embrión) con formación de una banda bilaminar, plana y casi circular de células que se denomina **disco embrionario** y que está constituida por dos capas ([fig. 3-2A](#) y [B](#)):

- **Epiblasto**, que es la capa más gruesa y que está constituida por células cilíndricas altas relacionadas con la cavidad amniótica.
- **Hipoblasto**, constituido por pequeñas células cuboideas adyacentes a la cavidad exocelómica.

El epiblasto forma el suelo de la cavidad amniótica y se continúa en la periferia con el amnios. El hipoblasto forma el techo de la **cavidad exocelómica** ([fig. 3-1A](#)) y se continúa con la fina **membrana exocelómica**. Esta membrana, junto con el hipoblasto, reviste la **vesícula umbilical primaria (saco vitelino)**. El disco embrionario se sitúa ahora entre la cavidad amniótica y la vesícula ([fig. 3-1B](#)). Las células del endodermo de la vesícula forman una capa de tejido conjuntivo que se denomina **mesodermo extraembrionario** ([fig. 3-2A](#)) y que rodea el amnios y la vesícula umbilical. La vesícula umbilical y la cavidad amniótica hacen posible los movimientos morfogenéticos de las células del disco embrionario.

A medida que se forman el amnios, el disco embrionario y la vesícula umbilical primaria, aparecen **lagunas** (espacios pequeños) en el sincitiotrofoblasto ([figs. 3-1A](#) y [3-2](#)). Las lagunas se rellenan de una mezcla de sangre materna procedente de los capilares endometriales rotos y de restos celulares procedentes de las glándulas uterinas erosionadas. El líquido de los espacios lacunares, denominado *embriotrofo*, llega al disco embrionario por difusión y proporciona material nutritivo al embrión.

La comunicación entre los capilares endometriales erosionados y las lagunas del sincitiotrofoblasto establece la **circulación uteroplacentaria primordial**. Cuando la sangre materna alcanza las **redes lacunares**, las sustancias nutritivas y el oxígeno pasan al embrión. La *sangre oxigenada* alcanza las lagunas procedente de las *arterias endometriales espirales*, mientras que la *sangre desoxigenada* es eliminada de las lagunas a través de las venas endometriales.

El **producto de la concepción humano de 10 días** (embrión y membranas extraembrionarias) está incluido de manera completa en el endometrio uterino ([fig. 3-2A](#)). Inicialmente hay una solución de continuidad en la superficie del epitelio endometrial que pronto queda ocluida por un **tapón de cierre** correspondiente a un coágulo de fibrina de la sangre. Hacia el día 12 el tapón de cierre está cubierto de manera casi completa por epitelio uterino regenerado (v. [fig. 3-3B](#)). Este proceso se debe en parte a las señales del adenosín-monofosfato cíclico y de la progesterona. A medida que tiene lugar la implantación del producto de la concepción, las células del tejido conjuntivo endometrial experimentan una transformación que se denomina **reacción decidual**. Estas células aumentan de



volumen debido a la acumulación de glucógeno y lípidos en su citoplasma, y se denominan **células deciduales**. La función principal de la reacción decidual es la nutrición del embrión inicial y la creación para el producto de la concepción de un sitio privilegiado desde el punto de vista inmunológico.




Figura 3-3 Fotografía de la superficie endometrial del cuerpo uterino, en la que se observa el sitio de implantación del embrión de 12 días que se muestra en la [figura 3-4](#). El producto de la concepción implantado da lugar a una pequeña elevación (*flecha*) ( $\times 8$ ).

(Tomado de Hertig AT, Rock J: Contrib Embryol Carnegie Inst 29:127, 1941. Por cortesía de la Carnegie Institution of Washington, DC.)

En el **embrión de 12 días**, las lagunas adyacentes del sincitiotrofoblasto se fusionan formando **redes lacunares** ([fig. 3-2B](#)), lo que le da al sincitiotrofoblasto un aspecto similar al de una esponja. Estas redes, que son especialmente prominentes alrededor del polo embrionario, representan el primordio de los espacios intervellous de la placenta (v. [cap. 7](#)). Los capilares endometriales que rodean al embrión implantado experimentan congestión y dilatación y se convierten en **sinusoides**, es decir, vasos terminales y de pared fina que tienen un calibre mayor que el de los capilares convencionales. La formación de los vasos sanguíneos en el estroma endometrial está bajo la influencia de los estrógenos y la progesterona. *La expresión de conexina 43 (Cx43), una proteína de las uniones comunicantes, desempeña una función clave para la angiogénesis en el sitio de implantación y también para el mantenimiento del embarazo.*

El sincitiotrofoblasto erosiona los sinusoides y, así, la sangre materna alcanza libremente las redes lacunares. El trofoblasto absorbe el líquido nutritivo procedente de las redes lacunares y lo transfiere al embrión. El crecimiento del disco embrionario bilaminar es lento en comparación con el del trofoblasto ([figs. 3-1](#) y [3-2](#)). El embrión de 12 días implantado induce una elevación mínima en la superficie endometrial, con protrusión en la cavidad endometrial ([figs. 3-3](#) y [3-4](#)).

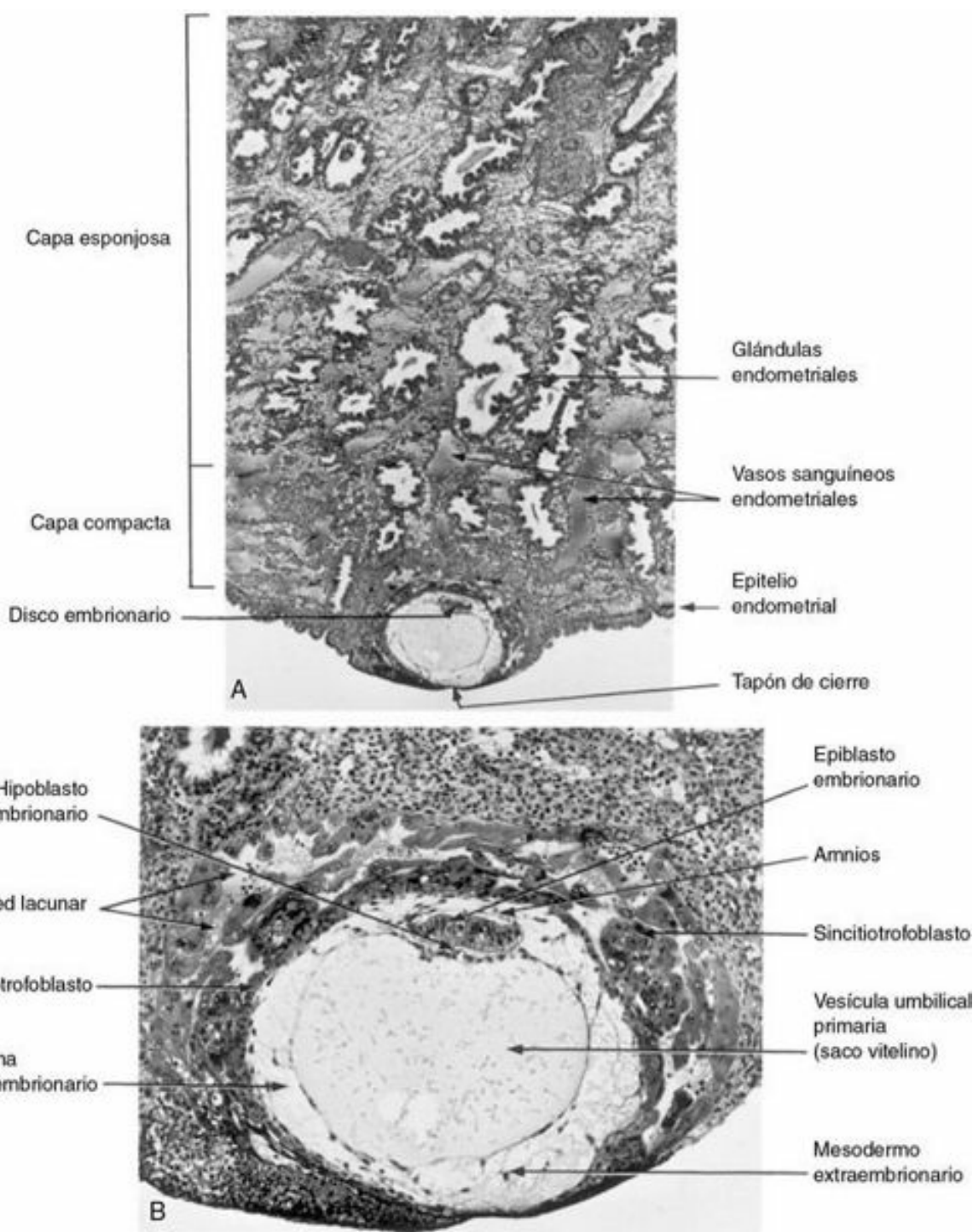
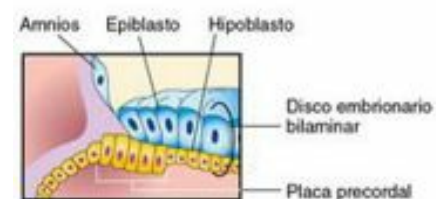
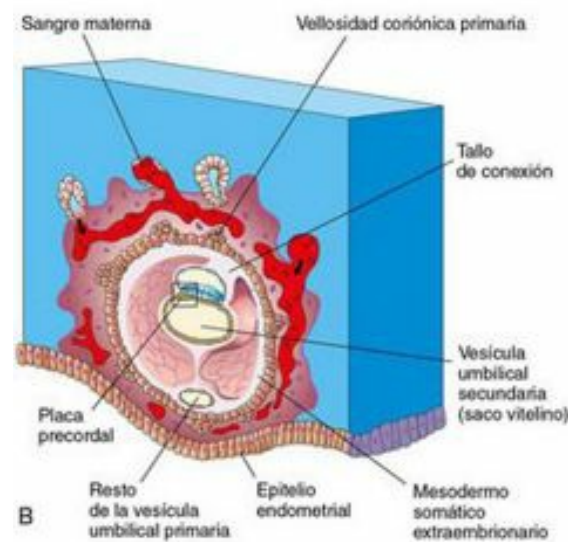
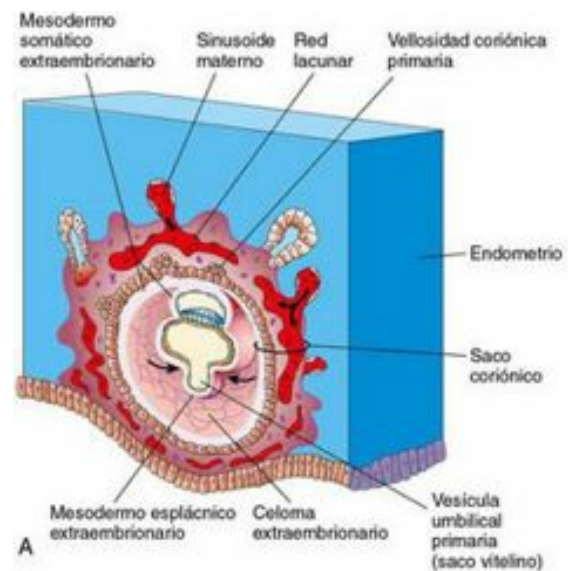


Figura 3-4 Blastocisto implantado. **A**, Sección a través del sitio de implantación del embrión de 12 días descrito en la [figura 3-3](#). El embrión está incluido superficialmente en la capa compacta del endometrio ( $\times 30$ ). **B**, Un aumento mayor del producto de la concepción (embrión y membranas asociadas) y del endometrio uterino que lo rodea ( $\times 100$ ). En el sincitiotrofoblasto se pueden observar lagunas que contienen sangre materna.

(Tomado de Hertig AT, Rock J: Contrib Embryol Carnegie Inst 29:127, 1941. Por cortesía de la Carnegie Institution of Washington, DC.)

A medida que se producen los distintos cambios en el trofoblasto y el endometrio, el mesodermo extraembrionario aumenta de volumen y aparecen **espacios celómicos extraembrionarios** aislados en su interior ([figs. 3-2](#) y [3-4](#)). Estos espacios se fusionan rápidamente formando una gran cavidad aislada, el **celoma extraembrionario** ([fig. 3-5A](#)). Esta cavidad rellena de líquido rodea el amnios y la

vesícula umbilical excepto en la zona en la que estas estructuras están unidas al **corion** por el **tallo de conexión**. A medida que se forma el celoma extraembrionario, la vesícula umbilical primaria disminuye de tamaño y se forma una **vesícula umbilical secundaria** más pequeña ([fig. 3-5B](#)). Esta vesícula de tamaño menor está formada por células endodérmicas extraembrionarias que migran desde el hipoblasto existente en el interior de la vesícula umbilical primaria ([fig. 3-6](#)). Durante la formación de la vesícula umbilical secundaria queda comprimida una parte importante de la vesícula umbilical primaria (v. [fig. 3-5B](#)). *La vesícula umbilical no contiene vitelo*; sin embargo, desempeña funciones importantes (p. ej., es el sitio de origen de las células germinales primordiales; v. [cap. 12](#)). También puede desempeñar una función en la transferencia selectiva de nutrientes al embrión.



C

Figura 3-5 Dibujos correspondientes a las secciones de embriones humanos implantados, fundamentados principalmente en [Hertig et al \(1956\)](#). Se puede observar: 1) que ha desaparecido el defecto en el epitelio endometrial; 2) que se ha formado una pequeña vesícula umbilical secundaria;

3) que ahora la vesícula umbilical y el amnios están rodeados por una cavidad grande, el celoma extraembrionario, excepto en la zona en la que el amnios se une al corion mediante el tallo de conexión, y 4) que el celoma extraembrionario desdobra el mesodermo extraembrionario en dos capas: el mesodermo somático extraembrionario que reviste el trofoblasto y cubre el amnios, y el mesodermo esplácnico extraembrionario que rodea la vesícula umbilical. **A**, Embrión de 13 días, con ilustración de la disminución del tamaño relativo de la vesícula umbilical primaria y de la aparición inicial de las vellosidades coriónicas primarias. **B**, Embrión de 14 días, con ilustración de la vesícula umbilical secundaria recién formada y de la localización de la placa precordial en su techo. **C**, Detalle de la placa precordial destacado en **B**.

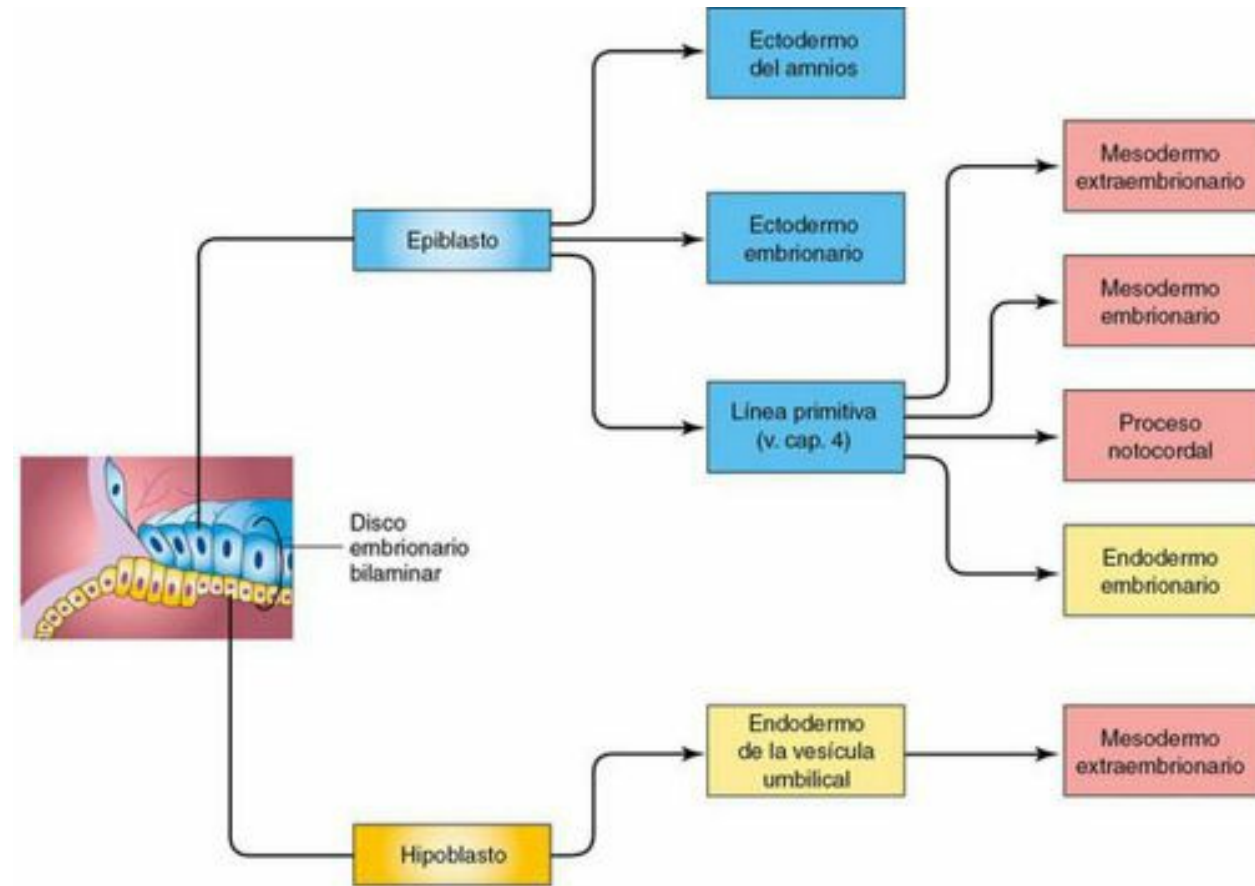


Figura 3-6 Origen de los tejidos embrionarios. Los colores de los rectángulos se utilizan en los dibujos correspondientes a las secciones de los productos de la concepción.

## Desarrollo del saco coriónico

El final de la segunda semana se caracteriza por la aparición de las **vellosidades coriónicas primarias** (fig. 3-5), que forman columnas cubiertas por sincitio. Las extensiones celulares crecen hacia el sincitiotrofoblasto y dicho crecimiento parece estar inducido por el **mesodermo somático extraembrionario** subyacente. Las proyecciones celulares forman las vellosidades coriónicas primarias, que representan la primera fase en el desarrollo de las vellosidades coriónicas de la placenta.

El celoma extraembrionario desdobra el mesodermo extraembrionario en dos capas (fig. 3-5A y B):

- El **mesodermo somático extraembrionario**, que reviste el trofoblasto y cubre el amnios.
- El **mesodermo esplácnico extraembrionario**, que rodea la vesícula umbilical.

El mesodermo somático extraembrionario y las dos capas de trofoblasto forman el **corion**. El corion forma la pared del **saco coriónico** (fig. 3-5A y B), dentro del cual el embrión, el saco amniótico y la vesícula umbilical (saco vitelino) están suspendidos por el tallo de conexión. Es preferible el término de *vesícula umbilical* debido a que en la vesícula humana no hay vitelo. El celoma extraembrionario se denomina ahora **cavidad coriónica**.

La ecografía transvaginal (ecografía endovaginal) se utiliza para medir el diámetro del saco coriónico (fig. 3-7). Esta medición es útil para evaluar el desarrollo embrionario temprano y la evolución del embarazo.

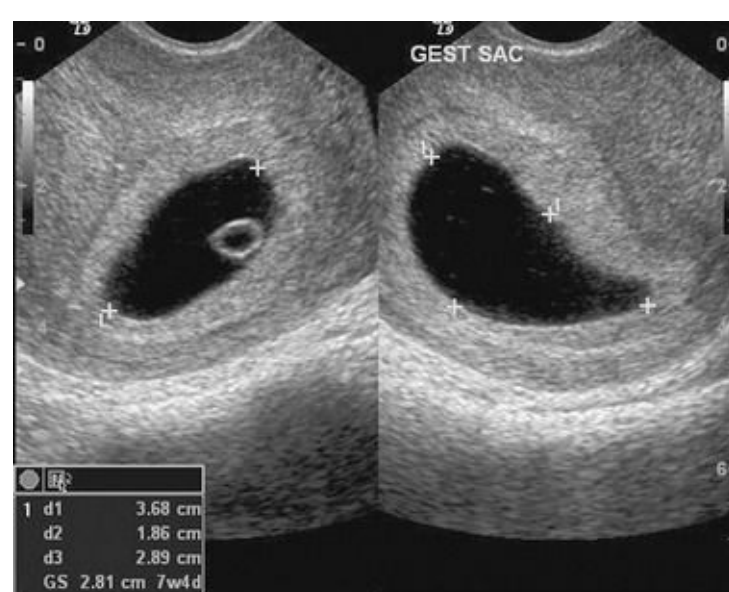


Figura 3-7 Imagen de una ecografía endovaginal (proyecciones sagital y axial) con visualización de un saco coriónico (gestacional) temprano (5 semanas) (+). El diámetro medio del saco coriónico se calcula a partir de tres mediciones ortogonales (d1, d2, d3), dividiendo el resultado por 3. También se puede observar la vesícula umbilical secundaria.

(Por cortesía del doctor en medicina E.A. Lyons, profesor de Radiología, Obstetricia y Ginecología, y Anatomía, Health Sciences Centre, University of Manitoba, Winnipeg, Manitoba, Canadá.)

El embrión de 14 días todavía tiene la forma del disco embrionario bilaminar plano ([fig. 3-8](#)), pero las células hipoblásticas de una zona localizada adquieren ahora una configuración cilíndrica y forman una zona circular gruesa que se denomina **placa precordial** ([fig. 3-5B y C](#)). La placa precordial indica la localización de la boca y es un elemento organizador importante en la región de la cabeza.

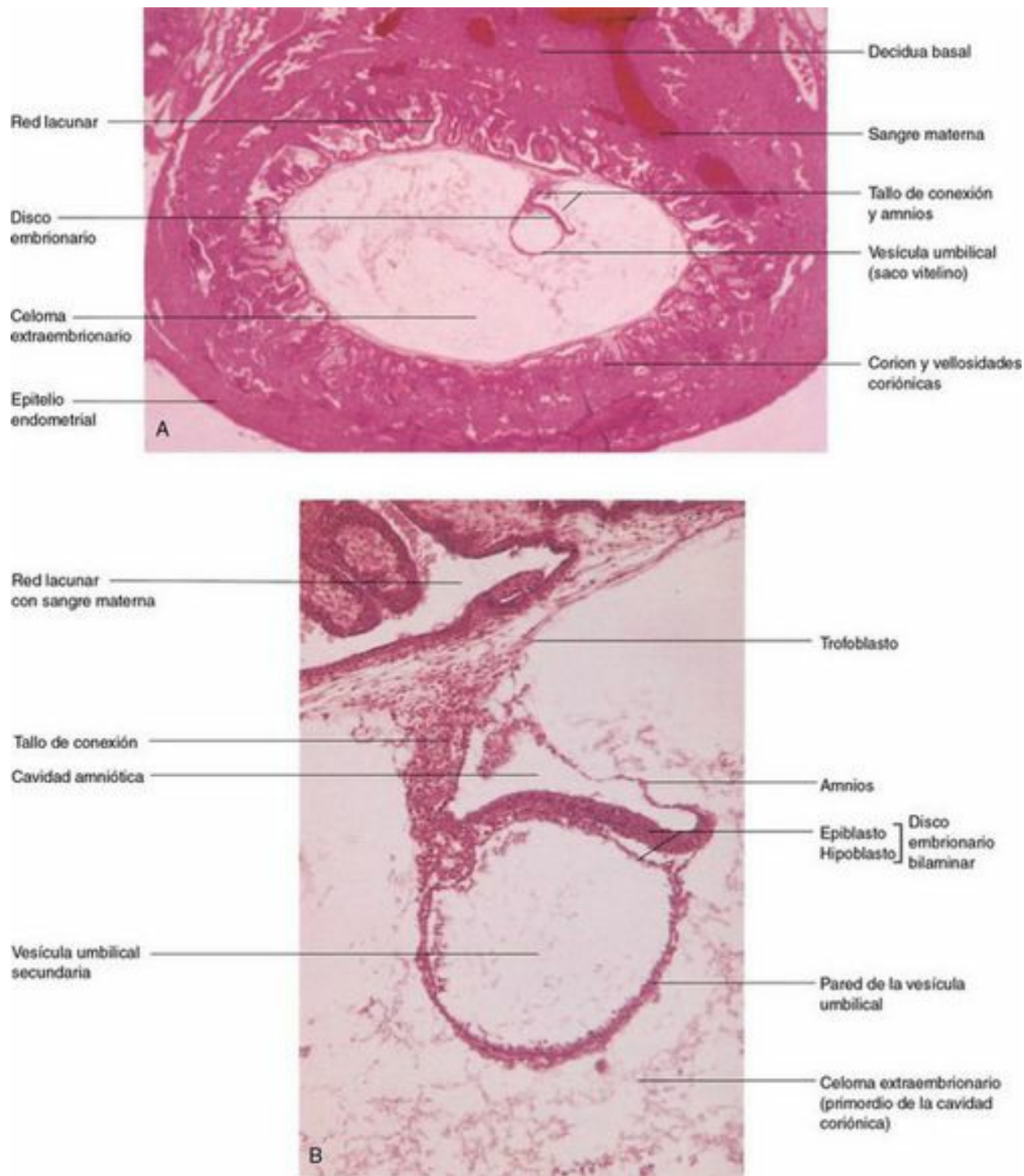


Figura 3-8 Microfotografías de secciones longitudinales de un embrión de 14 días incluido en el endometrio. Se puede observar el gran tamaño del celoma extraembrionario. **A**, Imagen a pequeño aumento ( $\times 18$ ). **B**, Imagen a gran aumento ( $\times 95$ ). El embrión está representado por el disco embrionario bilaminar constituido por el epiblasto y por el hipoblasto.

(Tomado de Nishimura H (ed.): Atlas of Human Prenatal Histology. Tokyo, Igaku-Shoin, 1983.)

# Sitios de implantación de los blastocistos

La implantación de los blastocistos suele ocurrir en el endometrio uterino, en la parte superior del cuerpo del útero, con una frecuencia ligeramente mayor en la pared posterior que en la anterior. La implantación de un blastocisto se puede detectar mediante ecografía y técnicas de radioinmunoanálisis de alta sensibilidad para la hCG ya desde el final de la segunda semana ([figs. 3-9 a 3-11](#)).

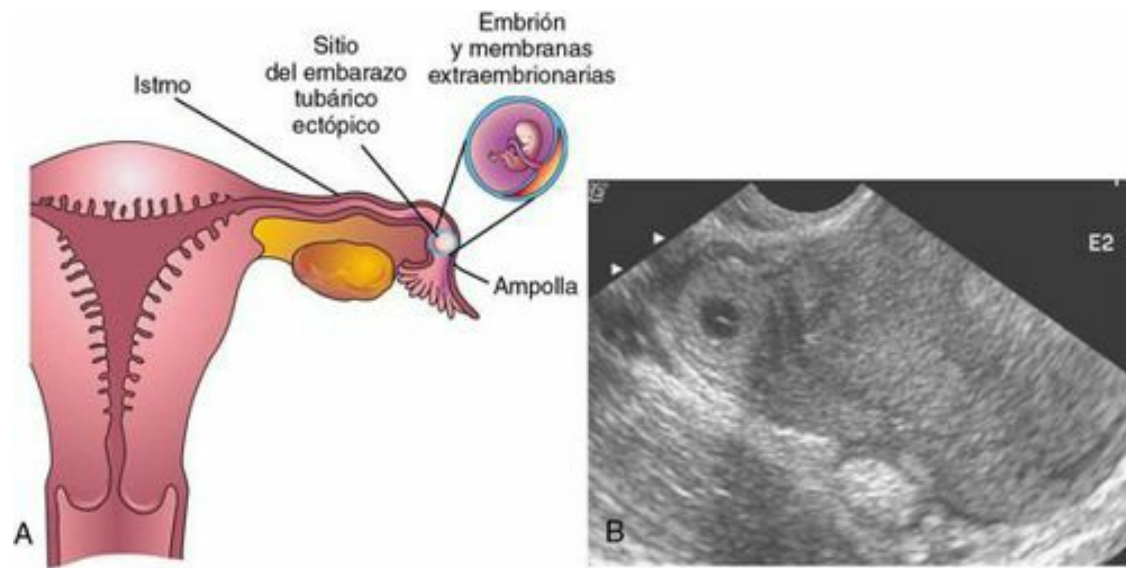


Figura 3-9 **A**, Dibujos de la sección frontal del útero y de la trompa uterina izquierda con ilustración de un embarazo ectópico en la ampolla tubárica. **B**, Embarazo ectópico tubárico. Imagen axial de una ecografía endovaginal correspondiente al fondo uterino y a la porción ístmica de la trompa derecha. La masa con configuración en anillo es un saco coriónico ectópico de 4 semanas localizado en la trompa.

(Por cortesía del doctor en medicina E.A. Lyons, profesor de Radiología, Obstetricia y Ginecología, y Anatomía, Health Sciences Centre, University of Manitoba, Winnipeg, Manitoba, Canadá.)

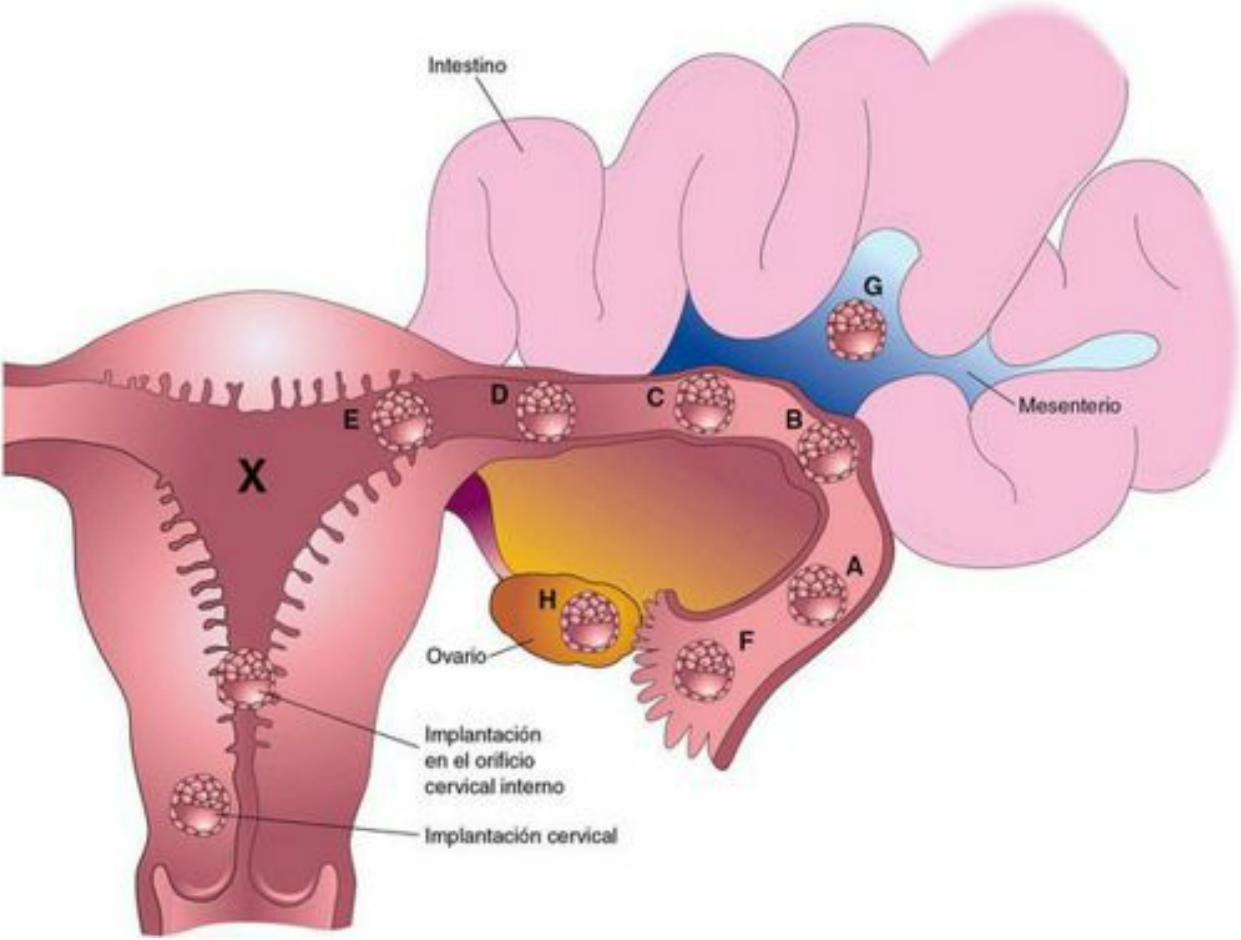


Figura 3-10 Sitios de implantación del blastocisto. La localización habitual en la pared posterior del cuerpo uterino está indicada por una «X». El orden aproximado de frecuencia de las implantaciones ectópicas está indicado con letras mayúsculas (A, el más frecuente; H, el menos frecuente). A a F, Embarazos tubáricos; G, Embarazo abdominal; H, Embarazo ovárico. Los embarazos tubáricos son el tipo más frecuente de embarazo ectópico. A pesar de que se incluye apropiadamente en el grupo de los sitios de embarazo uterino, el embarazo cervical suele considerarse un embarazo ectópico.

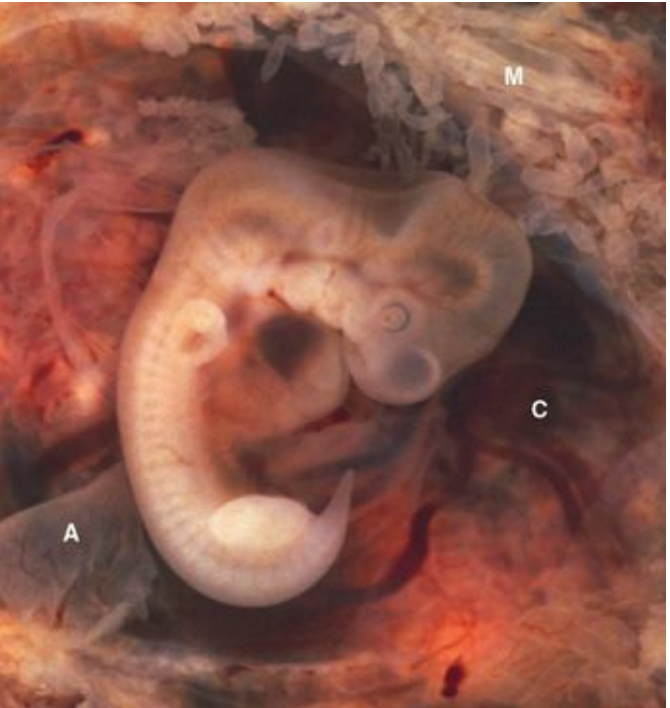



Figura 3-11 Embarazo tubárico. La trompa uterina ha sido extirpada quirúrgicamente y seccionada para mostrar el embrión de 5 semanas (longitud occipucio-coxis [LOC], 10 mm) en el interior del saco coriónico abierto (C). Se pueden observar los fragmentos del amnios (A) y los finos pliegues de la mucosa (M) de la trompa uterina que se proyectan hacia la luz tubárica.

(Por cortesía del doctor en medicina Ed Uthman, patólogo, Houston/Richmond, Texas.)

---

## Implantaciones extrauterinas

Los blastocistos se implantan en ocasiones fuera del útero. Estas implantaciones originan **embarazos ectópicos**; el 95-98% de las implantaciones ectópicas ocurren en las trompas uterinas, *fundamentalmente en la ampolla y en el istmo* (figs. 3-9 a 3-11). La incidencia del embarazo ectópico ha aumentado en la mayoría de los países y oscila entre un caso por cada 80 y un caso por cada 250 embarazos, en función del nivel socioeconómico del grupo de población evaluado. En Estados Unidos, la frecuencia del embarazo ectópico se aproxima al 2% de todos los embarazos; el embarazo tubárico es la causa principal de fallecimiento de la madre durante el primer trimestre.

Una mujer con un **embarazo tubárico** muestra signos y síntomas de embarazo (p. ej., desaparición de la menstruación). También puede presentar dolor y sensibilidad dolorosa a la palpación abdominales debido a la distensión de la trompa uterina, a la hemorragia patológica y a la irritación del peritoneo pélvico (peritonitis). El dolor se puede confundir con un cuadro de apendicitis y el embarazo se localiza en la trompa uterina derecha. Los embarazos ectópicos producen gonadotropina coriónica humana  $\beta$  con una velocidad menor que los embarazos normales y, en consecuencia, las concentraciones séricas de esta hormona pueden dar lugar a resultados falsamente negativos cuando se determinan demasiado pronto. La ecografía transvaginal tiene una gran utilidad para la detección temprana de los embarazos tubáricos ectópicos.

El embarazo tubárico tiene varias causas y está relacionado a menudo con factores que retrasan o impiden el desplazamiento del cigoto en proceso de segmentación hasta el útero; por ejemplo, las adherencias en la mucosa de la trompa uterina o el bloqueo de la trompa secundario al proceso cicatrizal que acompaña a la *enfermedad pélvica inflamatoria*. Los embarazos tubáricos ectópicos dan lugar generalmente a la rotura de la trompa uterina con hemorragia hacia la cavidad peritoneal durante las primeras 8 semanas, seguido de la muerte del embrión. La rotura y la hemorragia tubáricas constituyen una amenaza para la vida de la madre. En estos casos, el tratamiento habitual consiste en la extirpación quirúrgica de la trompa afectada y del producto de la concepción (fig. 3-11).

Cuando el blastocisto se implanta en el istmo de la trompa uterina (v. fig. 3-10D), la trompa suele romperse en una fase temprana debido a que este segmento tubárico estrecho tiene una capacidad de expansión relativamente escasa y a que a menudo se produce una hemorragia abundante, debido posiblemente a la gran cantidad de anastomosis existentes entre los vasos ováricos y uterinos que hay en esta área. Cuando el blastocisto se implanta en la parte uterina (intramural) de la trompa (fig. 3-10E) puede desarrollarse hasta más allá de las 8 semanas antes de que tenga lugar su expulsión. Si se rompe un embarazo tubárico intramural, generalmente se produce una hemorragia profusa.

El blastocisto que se implanta en la ampolla o en las fimbrias de la trompa uterina puede ser

expulsado hacia la cavidad peritoneal, en donde a menudo se implanta en el fondo de saco rectouterino (un repliegue formado por la acomodación del peritoneo al recto y el útero). En casos excepcionales, un **embarazo abdominal** puede llegar a término y el niño nace vivo mediante una incisión abdominal. No obstante, lo más habitual es que la placenta se adhiera a los órganos abdominales ([fig. 3-10G](#)) causando una hemorragia intraperitoneal considerable. En comparación con el embarazo intrauterino, el embarazo abdominal incrementa en 90 veces el riesgo de fallecimiento de la madre debido a hemorragia, y aumenta en siete veces este mismo riesgo en comparación con el embarazo tubárico. En casos muy infrecuentes, el producto de la concepción implantado en la cavidad abdominal muere y no es detectado; el feto se calcifica y forma lo que se ha denominado un «feto calcáreo» o litopedion (del griego, *lithos*, «piedra», y *paidion*, «niño»).

Los embarazos intrauterino y extrauterino simultáneos son infrecuentes y se observan en aproximadamente uno de cada 7.000 embarazos. El embarazo ectópico queda enmascarado inicialmente por la presencia del embarazo uterino. En general, el embarazo ectópico es eliminado quirúrgicamente con la extirpación de la trompa uterina afectada, sin interferir con el embarazo intrauterino ([fig. 3-11](#)).

*Las implantaciones cervicales son infrecuentes* ([fig. 3-10](#)); en algunos casos, la placenta se adhiere con firmeza a los tejidos fibrosos y musculares del cérvix y suele producir una hemorragia que obliga a llevar a cabo algún tipo de intervención quirúrgica como la *histerectomía* (escisión del útero).

---



# Resumen de la implantación

La implantación del blastocisto en el endometrio uterino comienza al final de la primera semana y finaliza al final de la segunda semana. Los acontecimientos celulares y moleculares relacionados con la implantación son complejos. La implantación se puede resumir de la forma siguiente:

- La zona pelúcida degenera (*día 5*). Su desaparición se debe al aumento de tamaño del blastocisto y a la degeneración causada por la lisis enzimática. Las enzimas líticas son liberadas por los acrosomas de los espermatozoides que rodean e infiltran parcialmente la zona pelúcida.
- El blastocisto se adhiere al epitelio endometrial (*día 6*).
- El trofoblasto se diferencia en dos capas: el sincitiotrofoblasto y el citotrofoblasto (*día 7*).
- El sincitiotrofoblasto erosiona los tejidos endometriales y, así, el blastocisto comienza a introducirse en el espesor del endometrio (*día 8*).
- Aparecen lagunas rellenas de sangre en el sincitiotrofoblasto (*día 9*).
- El blastocisto se hunde bajo el epitelio endometrial y la solución de continuidad correspondiente queda cubierta por un tapón de cierre (*día 10*).
- Se forman redes lacunares por la fusión de las lagunas adyacentes (*días 10 y 11*).
- El sincitiotrofoblasto erosiona los vasos sanguíneos endometriales permitiendo que la sangre materna entre y salga de las redes lacunares; de este modo se establece una circulación uteroplacentaria (*días 11 y 12*).
- El defecto en el epitelio endometrial queda reparado (*días 12 y 13*).
- Se desarrollan las vellosidades coriónicas primarias (*días 13 y 14*).

---

## Placenta previa

La implantación de un blastocisto en el segmento inferior del útero, en la proximidad del orificio cervical interno (el orificio de abertura del útero), da lugar a lo que se denomina placenta previa, es decir, una placenta que cubre parcial o totalmente dicho orificio ([fig. 3-10](#)). La placenta previa puede causar hemorragia debido a su desprendimiento prematuro durante el embarazo o en el momento del parto (v. [cap. 7](#)).

---

---

## Aborto espontáneo de embriones y fetos

El aborto temprano ocurre durante las primeras 12 semanas completas del embarazo, con una incidencia del 10-20%. La mayor parte de los abortos espontáneos correspondientes a embriones

tienen lugar durante las primeras 3 semanas. Los *abortos espontáneos esporádicos* y los *abortos recurrentes* son dos de los problemas ginecológicos más habituales. Es difícil determinar la frecuencia de los abortos espontáneos tempranos debido a que, a menudo, se producen antes de que la mujer sea consciente de que está embarazada. Es muy fácil confundir una menstruación retardada con el aborto espontáneo que tiene lugar varios días después de la falta de la primera menstruación.

Más del 50% de los abortos espontáneos conocidos se deben a alteraciones cromosómicas. Probablemente, la incidencia mayor de abortos espontáneos tempranos en las mujeres mayores se produce por el incremento en la frecuencia de *no disyunción* durante la ovogénesis (v. [cap. 2](#)). Se ha estimado que el 30-50% de todos los cigotos no llegan a desarrollarse hasta la fase de blastocisto ni tampoco se implantan. La falta de implantación del blastocisto puede deberse a un endometrio con desarrollo insuficiente; sin embargo, muchos casos de este tipo posiblemente se expliquen por la existencia de alteraciones cromosómicas letales en el embrión. Hay una incidencia mayor de abortos espontáneos de fetos con defectos del tubo neural, labio hendido y paladar hendido.

---

---

### Inhibición de la implantación

La administración de dosis relativamente elevadas de progestágenos, estrógenos o ambos (la «píldora del día después») durante varios días, comenzando al poco tiempo de un coito sin protección, no suele evitar la fecundación pero a menudo impide la implantación del blastocisto. La administración de una dosis elevada de *dietilestilbestrol*, diariamente durante 5-6 días, también puede acelerar el trayecto del cigoto en segmentación a través de la trompa uterina. Normalmente, el endometrio progresa hasta la fase luteínica del ciclo menstrual a medida que el cigoto se forma, experimenta segmentación y se introduce en el útero. La gran cantidad de estrógenos exógenos altera el equilibrio normal entre los estrógenos y la progesterona endógenos, un equilibrio que es necesario para la preparación del endometrio de cara a la implantación.

La colocación de un dispositivo intrauterino en el útero a través de la vagina y el cérvix suele interferir con la implantación al inducir una reacción inflamatoria local. Algunos dispositivos intrauterinos contienen progesterona, que es liberada lentamente y que interfiere con el desarrollo del endometrio, de manera que la implantación no tiene lugar.

---

# Resumen de la segunda semana

- La proliferación y la diferenciación rápidas del trofoblasto tienen lugar a medida que el blastocisto completa la implantación en el endometrio uterino.
- Los cambios endometriales que se derivan de la adaptación de estos tejidos como forma de preparación a la implantación se denominan en conjunto **reacción decidual**.
- Simultáneamente, se forma la *vesícula umbilical primaria* (saco vitelino) y se desarrolla el **mesodermo extraembrionario**. Se forma el celoma (cavidad) extraembrionario a partir de los espacios que se desarrollan en el mesodermo extraembrionario. Después, el celoma se convierte en la **cavidad coriónica**.
- La vesícula umbilical primaria disminuye de tamaño y desaparece gradualmente a medida que se desarrolla la **vesícula umbilical secundaria**.
- La **cavidad amniótica** aparece en forma de un espacio entre el citotrofoblasto y el embrioblasto.
- El **embrioblasto** evoluciona hacia un **disco embrionario bilaminar** constituido por el *epiblasto* (relacionado con la cavidad amniótica) y por el *hipoblasto* (adyacente a la cavidad blastocística).
- La **placa precordial** se desarrolla en forma de un engrosamiento localizado en el hipoblasto, indicando la futura región craneal del embrión y la localización futura de la boca; la placa precordial también es un elemento organizador importante de la región de la cabeza.

# Problemas con orientación clínica

---

## Caso 3-1

*El médico que se ocupa del caso considera que la paciente, una mujer de 22 años de edad que sufre un fuerte catarro, debe ser evaluada mediante una radiografía de tórax.*

- ¿Es aconsejable evaluar mediante una radiografía de tórax a una mujer sana durante la última fase de su ciclo menstrual?
- ¿Podrían aparecer malformaciones congénitas en su hijo en caso de que estuviera embarazada?

---

---

## Caso 3-2

*Una mujer que sufrió una agresión sexual mientras estaba en la fase fértil fue tratada mediante la administración de dosis elevadas de estrógenos en dos ocasiones a lo largo del mismo día con objeto de interrumpir un posible embarazo.*

- En el caso de que se hubiera producido la fecundación, ¿cuál piensa el lector que podría ser el mecanismo de acción de esta hormona?
- ¿Cómo se denomina popularmente este tratamiento médico? ¿Es esto lo que los medios de comunicación denominan «píldora abortiva»? En caso negativo, explique el método de acción del tratamiento hormonal.
- ¿A partir de qué momento se puede detectar un embarazo?

---

---



## Caso 3-3

*Una mujer de 23 años de edad consulta a su médico acerca de un cuadro de dolor intenso en la parte inferior derecha del abdomen. Señala que no ha tenido las dos últimas menstruaciones. Se establece un diagnóstico de embarazo ectópico.*

- ¿Qué técnicas se podrían utilizar para confirmar este diagnóstico?
- ¿Cuál es la localización más probable del embarazo extrauterino?
- ¿Cómo piensa el lector que podría tratar este problema el médico que atiende a la paciente?

---

---

## Caso 3-4

*Una mujer de 30 años de edad fue intervenida mediante apendicectomía mientras estaba en la fase final del ciclo menstrual; al cabo de ocho meses y medio tiene un hijo con una malformación cerebral congénita.*

- ¿Es posible que la causa de la malformación congénita del niño sea la cirugía previa?
- Razone su respuesta.

---

---

## Caso 3-5

*Una mujer de 42 años de edad se queda finalmente embarazada después de llevar muchos años intentándolo. Está preocupada por el desarrollo de su hijo.*

- ¿Qué podría decirle el médico a este respecto?
- ¿Pueden tener hijos sin anomalías las mujeres mayores de 40 años de edad?
- ¿Qué pruebas y técnicas diagnósticas se podrían realizar en este contexto?

---

La discusión de estos casos se recoge al final del libro.

### Bibliografía y lecturas recomendadas

Bianchi D.W., Wilkins-Haug L.E., Enders A.C., et al. Origin of extraembryonic mesoderm in experimental animals: relevance to chorionic mosaicism in humans. *Am J Med Genet.* 1993;46:542.

Cadmak H., Taylor H.S. Implantation failure: treatment and clinical implications. *Hum Reprod Update.* 2011;17:242.

Callen P.W. Obstetric ultrasound examination. In Callen P.W., ed.: *Ultrasonography in Obstetrics and Gynecology*, ed 5, Philadelphia: WB Saunders, 2008.

Cole L.A. New discoveries on the biology and detection of human chorionic gonadotropin. *Reprod Biol Endocrinol.* 2009;7:8.

Coulam C.B., Faulk W.P., McIntyre J.A. Spontaneous and recurrent abortions. In: Quilligan E.J., Zuspan F.P., eds. *Current Therapy in Obstetrics and Gynecology*, Vol 3. Philadelphia: WB Saunders; 1990.

Dickey R.P., Gasser R., Olar T.T., et al. Relationship of initial chorionic sac diameter to abortion and abortus karyotype based on new growth curves for the 16 to 49 post-ovulation day. *Hum Reprod.* 1994;9:559.

Enders A.C., King B.F. Formation and differentiation of extraembryonic mesoderm in the rhesus monkey. *Am J Anat.* 1988;181:327.

Hertig A.T., Rock J. Two human ova of the pre-villous stage, having a development age of about seven and nine days respectively. *Contrib Embryol Carnegie Inst.* 1945;31:65.

Hertig A.T., Rock J. Two human ova of the pre-villous stage, having a developmental age of about eight and nine days, respectively. *Contrib Embryol Carnegie Inst.* 1949;33:169.

Hertig A.T., Rock J., Adams E.C. A description of 34 human ova within the first seventeen days of development. *Am J Anat.* 1956;98:435.

Hertig A.T., Rock J., Adams E.C., et al. Thirty-four fertilized human ova, good, bad, and indifferent, recovered from 210 women of known fertility. *Pediatrics*. 1959;23:202.

Kodaman P.H., Taylor H.S. Hormonal regulation of implantation. *Obstet Gynecol Clin North Am*. 2004;31:745.

Lessey B.A. The role of the endometrium during embryo implantation. *Human Reprod*. 2000;15(Suppl 6):39.

Levine D. Ectopic pregnancy. In Callen P.W., ed.: *Ultrasonography in Obstetrics and Gynecology*, ed 5, Philadelphia: WB Saunders, 2008.

Lindsay D.J., Lovett I.S., Lyons E.A., et al. Endovaginal sonography: Yolk sac diameter and shape as a predictor of pregnancy outcome in the first trimester. *Radiology*. 1992;183:115.

Lipscomb G.H. Ectopic pregnancy. In Copeland L.J., Jarrell J.F., eds.: *Textbook of Gynecology*, ed 4, Philadelphia: WB Saunders, 2000.

Luckett W.P. Origin and differentiation of the yolk sac and extraembryonic mesoderm in presomite human and rhesus monkey embryos. *Am J Anat*. 1978;152:59.

Nogales F.F., ed. *The Human Yolk Sac and Yolk Sac Tumors*. New York: Springer-Verlag, 1993.

Sen C., Yayla M. Chromosomal abnormalities of the embryo. In: Kurjak A., Chervenak F.A., Carrera J.M., eds. *The Embryo as a Patient*. New York: Parthenon Publishing Group, 2001.

Staun-Ram E., Goldman S., Shalev E. Ets-2 and p53 mediate cAMP-induced MMP-2 expression, activity and trophoblast invasion. *Reprod Biol Endocrinol*. 2009;7:135.

Staun-Ram E., Shalev E. Human trophoblast function during the implantation process. *Reprod Biol Endocrinol*. 2005;3:56.

Streeter G.L. Developmental horizons in human embryos. Description of age group XI, 13 to 20 somites, and age group XII, 21 to 29 somites. *Contrib Embryol Carnegie Inst*. 1942;30:211.

Zorn A.M., Wells J.M. Vertebrate endoderm development and organ formation. *Annu Rev Cell Dev Biol*. 2009;25:221.

## Capítulo 4

### Tercera semana del desarrollo humano

#### Gastrulación: formación de las capas germinativas

##### Línea primitiva

###### Destino de la línea primitiva

##### Proceso notocordal y notocorda

##### Alantoides

#### Neurulación: formación del tubo neural

###### Placa neural y tubo neural

###### Formación de la cresta neural

##### Desarrollo de los somitas

##### Desarrollo del celoma intraembrionario

##### Desarrollo inicial del sistema cardiovascular

###### Vasculogénesis y angiogénesis

###### Sistema cardiovascular primordial

##### Desarrollo de las vellosidades coriónicas

##### Resumen de la tercera semana

##### Problemas con orientación clínica

El rápido desarrollo del embrión a partir del disco embrionario trilaminar durante la tercera semana se caracteriza por:

- Aparición de la línea primitiva.
- Desarrollo de la notocorda.
- Diferenciación de las tres capas germinativas.

La tercera semana del desarrollo coincide con la semana siguiente a la falta de la primera menstruación, es decir, cinco semanas después del primer día de la última menstruación normal. *La falta de la menstruación es a menudo el primer indicativo de que una mujer puede estar embarazada.* Aproximadamente cinco semanas después de la última menstruación normal ([fig. 4-1](#)) ya se puede detectar un embarazo normal mediante ecografía.

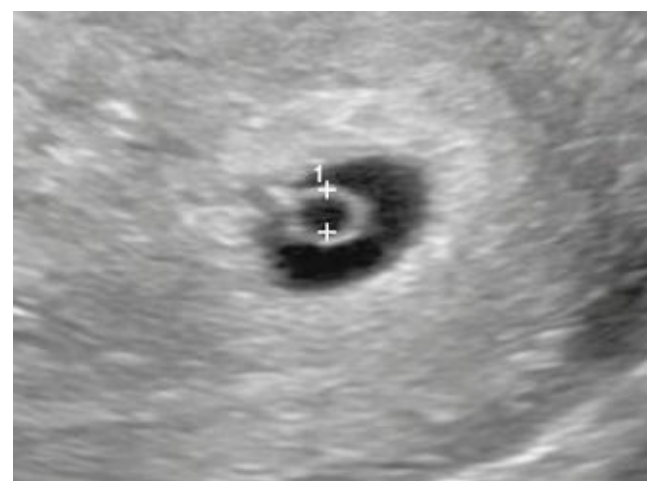

Figura 4-1 Imagen ecográfica de un producto de la concepción de 3,5 semanas. A su alrededor puede observarse la vesícula umbilical secundaria (calibradores) y el trofoblasto (anillo blanquecino de tejido).

(Por cortesía del doctor en medicina E.A. Lyons, profesor de Radiología, Obstetricia y Ginecología, Health Sciences Centre, University of Manitoba, Winnipeg, Manitoba, Canadá.)

---

## Síntomas del embarazo

Los síntomas más frecuentes del embarazo son las náuseas y los vómitos, que pueden aparecer hacia el final de la tercera semana; sin embargo, el momento de inicio de estos síntomas es variable. La aparición de una hemorragia vaginal en el momento esperado de la menstruación no descarta de manera absoluta el embarazo debido a que en ocasiones se produce una leve hemorragia a partir del sitio de implantación del blastocisto. La hemorragia asociada a la implantación se debe a la pérdida de sangre a través de un orificio en el tapón de cierre del epitelio endometrial, con salida de la sangre hacia la cavidad uterina procedente de las redes lacunares fragmentadas en el blastocisto implantado (v. [fig. 3-5A](#)). Cuando esta hemorragia se interpreta como una menstruación, se produce un error en la determinación de la fecha esperada del parto.

---



## Gastrulación: formación de las capas germinativas

La gastrulación es el proceso a través del cual: *a)* se forman en el embrión las tres capas germinativas, que son las estructuras precursoras de todos los tejidos embrionarios, y *b)* se establece la orientación axial.

Durante la gastrulación, el disco embrionario bilaminar se convierte en un **disco embrionario trilaminar**. Al proceso de la gastrulación contribuyen un elevado número de episodios de cambio de la configuración, reordenación y movimiento, así como diversas alteraciones en las propiedades de adherencia celulares.

La gastrulación representa el comienzo de la **morfogénesis** (desarrollo de la configuración o forma del cuerpo) y es el acontecimiento más importante durante la tercera semana. A lo largo de este período, el embrión puede denominarse gástrula. *Las proteínas morfogenéticas óseas y otras moléculas significativas como los factores de crecimiento fibroblástico (FGF, fibroblast growth factor), Shh (Sonic hedgehog), Tgif y Wnt desempeñan una función clave en la gastrulación.*

Cada una de las tres capas germinativas (ectodermo, mesodermo y endodermo) da lugar a tejidos y órganos específicos:

- El **ectodermo embrionario** origina la epidermis, los sistemas nerviosos central y periférico, los ojos y los oídos internos; también origina la formación de las células de la cresta neural y, a través de ellas, muchos de los tejidos conjuntivos de la cabeza.
- El **endodermo embrionario** es el origen de los revestimientos epiteliales de los tractos respiratorio y alimentario (gastrointestinal o digestivo), incluyendo las glándulas que se abren hacia el interior del tracto gastrointestinal y las células glandulares de los órganos asociados, como el hígado y el páncreas.
- El **mesodermo embrionario** da lugar a los músculos esqueléticos, las células de la sangre y los revestimientos de los vasos sanguíneos, el músculo liso visceral, los revestimientos serosos de todas las cavidades corporales, los conductos y los órganos de los sistemas reproductor y excretor, y la mayor parte del sistema cardiovascular. En el tronco, es el origen de todos los tejidos conjuntivos, incluyendo el cartílago, los huesos, los tendones, los ligamentos, la dermis y el estroma (tejido conjuntivo) de los órganos internos.

# Línea primitiva

El primer signo morfológico de la gastrulación es la formación de la **línea primitiva** en la superficie del **epiblasto** del disco embrionario ([fig. 4-2B](#)). Hacia el comienzo de la tercera semana aparece una banda lineal y gruesa de epiblasto —la **línea primitiva**— caudalmente en el plano medio de la parte dorsal del disco embrionario ([figs. 4-2C y 4-3](#)). La línea primitiva es el resultado de la proliferación y el movimiento de las células del epiblasto hacia el plano medio del disco embrionario. A medida que la línea primitiva aumenta su longitud a consecuencia de la adición de células en su extremo caudal, su extremo craneal prolifera y forma el **nodo primitivo** ([figs. 4-2F y 4-3](#)).

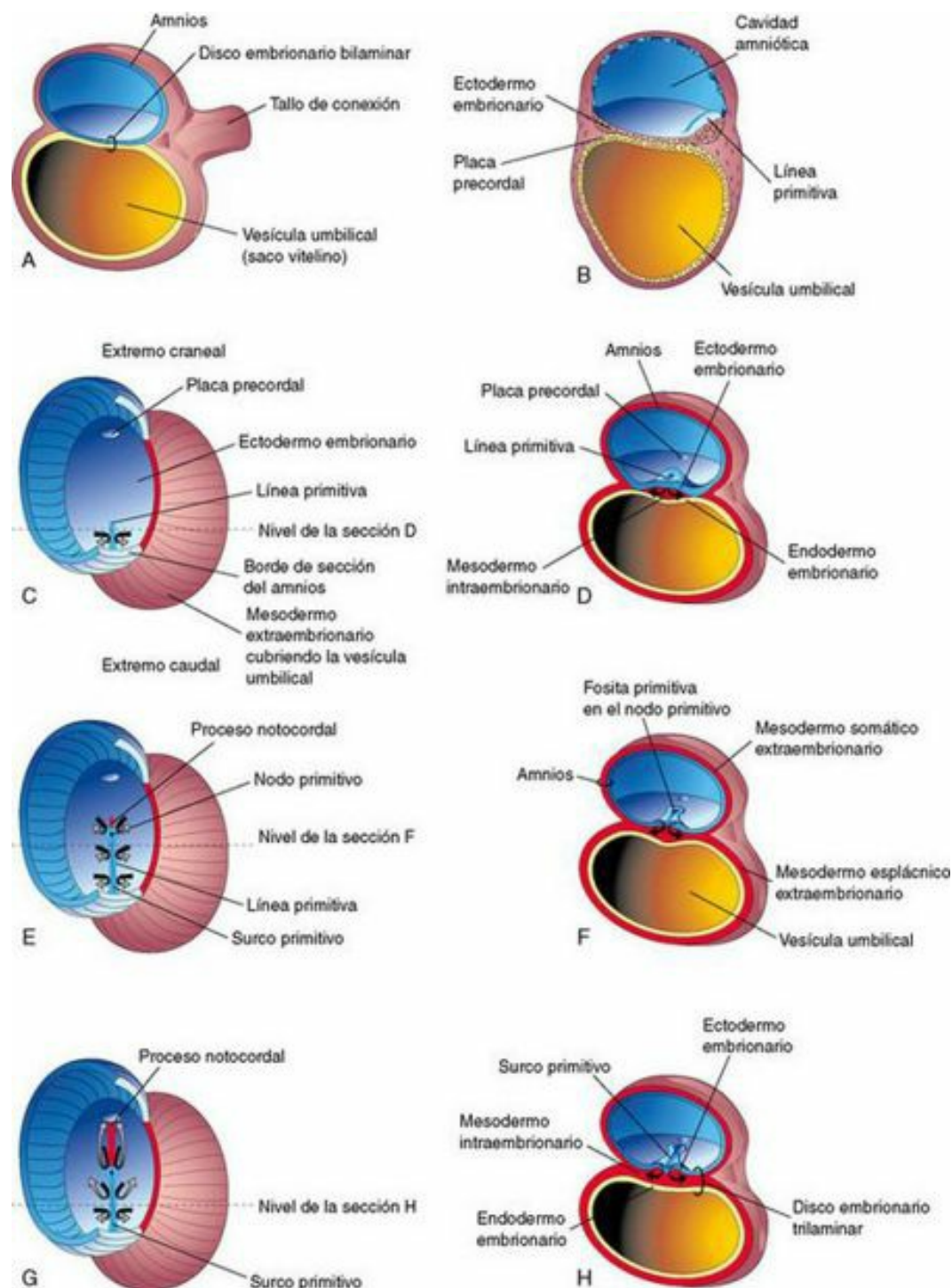


Figura 4-2 Ilustraciones correspondientes a la formación del disco embrionario trilaminar (días 15 o 16). Las flechas indican la invaginación y la migración de las células mesenquimales desde la línea



primitiva, entre el ectodermo y el endodermo. **C, E y G**, Vistas dorsales del disco embrionario trilaminar al comienzo de la tercera semana, tras la eliminación del amnios. **A, B, D, F y H**, Secciones transversales a través del disco embrionario. Los niveles de las secciones se indican en **C, E y G**. La placa precordial, correspondiente a la región de la cabeza en la [figura 4-2C](#), está indicada por un óvalo azul claro debido a que este engrosamiento del endodermo no se puede observar desde la superficie dorsal.

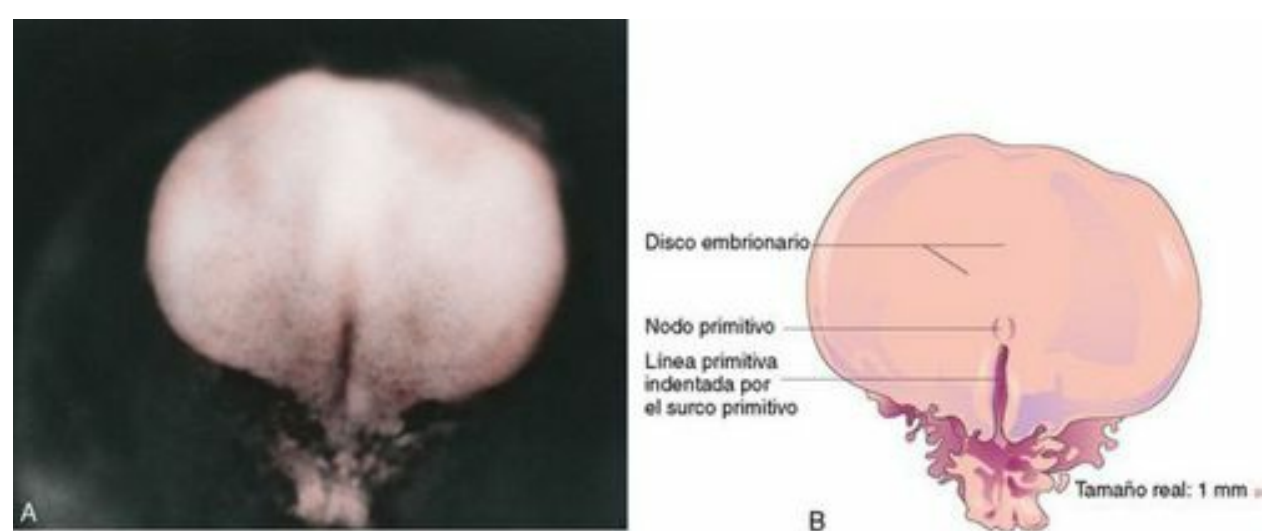


Figura 4-3 **A**, Vista dorsal de un embrión de aproximadamente 16 días. **B**, Esquema de las estructuras que aparecen en **A**.

(A, Tomado de Moore KL, Persaud TVN, Shiota K: Color Atlas of Clinical Embryology, 2.<sup>a</sup> ed. Filadelfia, WB Saunders, 2000.)

Simultáneamente, en la línea primitiva se desarrolla un surco estrecho —el **surco primitivo**— que muestra continuidad con una pequeña depresión existente en el nodo primitivo, la **fosita primitiva**. Tan pronto como aparece la línea primitiva es posible identificar en el embrión el eje craneocaudal, los extremos craneal y caudal, las superficies dorsal y ventral, y los lados derecho e izquierdo. El surco primitivo y la fosita primitiva proceden de la invaginación (movimiento hacia el interior) de las células del epiblasto, tal como indican las flechas en la [figura 4-2E](#).

Poco tiempo después de la aparición de la línea primitiva, las células abandonan su superficie profunda y se convierten en **células mesenquimatosas**. El mesénquima es un tejido conjuntivo embrionario constituido por células fusiformes y pequeñas que se disponen con una densidad celular baja en una matriz extracelular en la que hay también un número escaso de fibras de colágeno (reticular) ([fig. 4-4B](#)). Estas células mesenquimatosas forman los tejidos de soporte del embrión, como la mayor parte de los tejidos conjuntivos del cuerpo y la trama de tejido conjuntivo de las glándulas. Parte de este mesénquima forma el **mesoblasto** (mesodermo indiferenciado), que a su vez da lugar al *mesodermo embrionario* (intraembrionario) ([fig. 4-2D](#)).

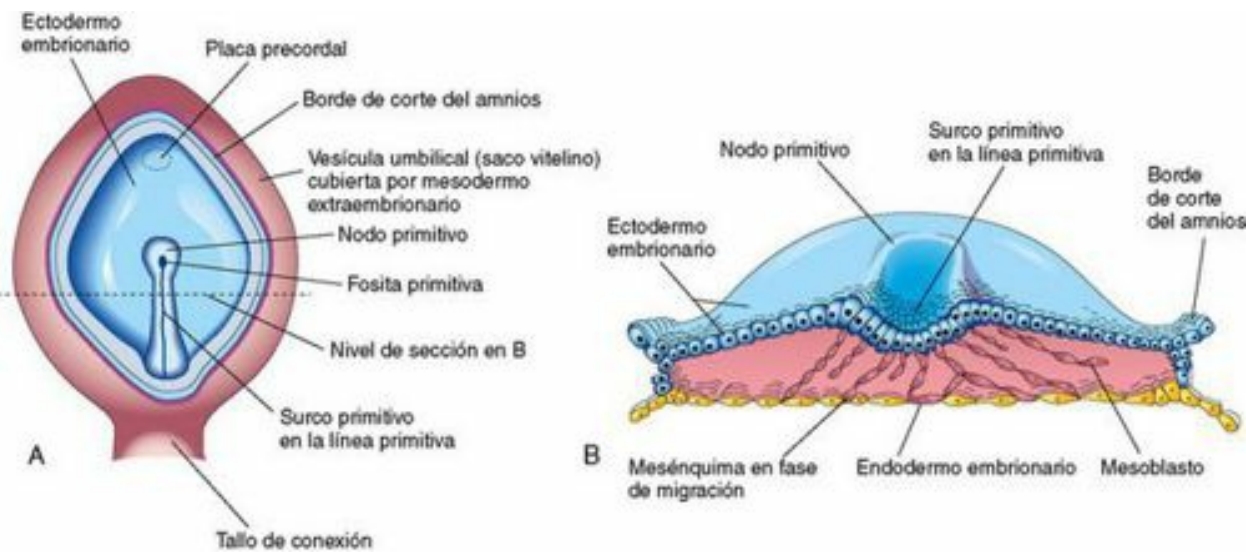


Figura 4-4 **A**, Esquema de la vista dorsal de un embrión de 16 días. Se ha eliminado el amnios para exponer el nodo primitivo, la fosita primitiva y la línea primitiva. **B**, Esquema de la mitad craneal del disco embrionario. Se ha seccionado transversalmente el disco embrionario trilaminar para mostrar la migración de las células mesenquimales desde la línea primitiva, para formar el mesoblasto, que al poco tiempo se organiza y constituye el mesodermo intraembrionario. Asimismo, esta ilustración demuestra que la mayor parte del endodermo embrionario también se origina a partir del epiblasto. La mayoría de las células del hipoblasto se desplazan hacia regiones extraembrionarias como la pared de la vesícula umbilical.

Las células procedentes del **epiblasto**, así como las que proceden del nodo primitivo y de otras partes de la línea primitiva, desplazan el hipoblasto formando el **endodermo embrionario** en el techo de la vesícula umbilical ([fig. 4-2H](#)). Las células que permanecen en el epiblasto forman el **ectodermo embrionario**.

*Los resultados obtenidos en distintos estudios de investigación sugieren que moléculas señalizadoras (factores nodales) de la superfamilia de los factores de crecimiento transformador beta inducen la formación del mesodermo. La acción concertada de otras moléculas señalizadoras (p. ej., Wnt3a, Wnt5a, FGF) también participa en la especificación del destino de la capa de células germinales. Por otra parte, el factor de crecimiento transformador beta (nodal), un factor de transcripción T-box (veg T) y la vía señalizadora de Wnt parecen estar implicados en la especificación del endodermo.*

Las células mesenquimales procedentes de la línea primitiva experimentan una migración muy amplia. Estas células pluripotenciales se diferencian hacia diversos tipos celulares como fibroblastos, condroblastos y osteoblastos (v. [cap. 5](#)). En resumen, a través del proceso de gastrulación las células del epiblasto dan lugar a las tres capas germinativas del embrión, en lo que representa el primordio o esbozo de todos sus tejidos y órganos.

# Destino de la línea primitiva

La línea primitiva forma activamente el mesodermo a través del ingreso de células hasta los primeros momentos de la cuarta semana; después, la producción del mesodermo se reduce. El tamaño relativo de la línea primitiva disminuye y se acaba convirtiendo en una estructura insignificante que se localiza en la región sacrococcígea del embrión ([fig. 4-5D](#)). Normalmente, la línea primitiva muestra cambios degenerativos y desaparece hacia el final de la cuarta semana.

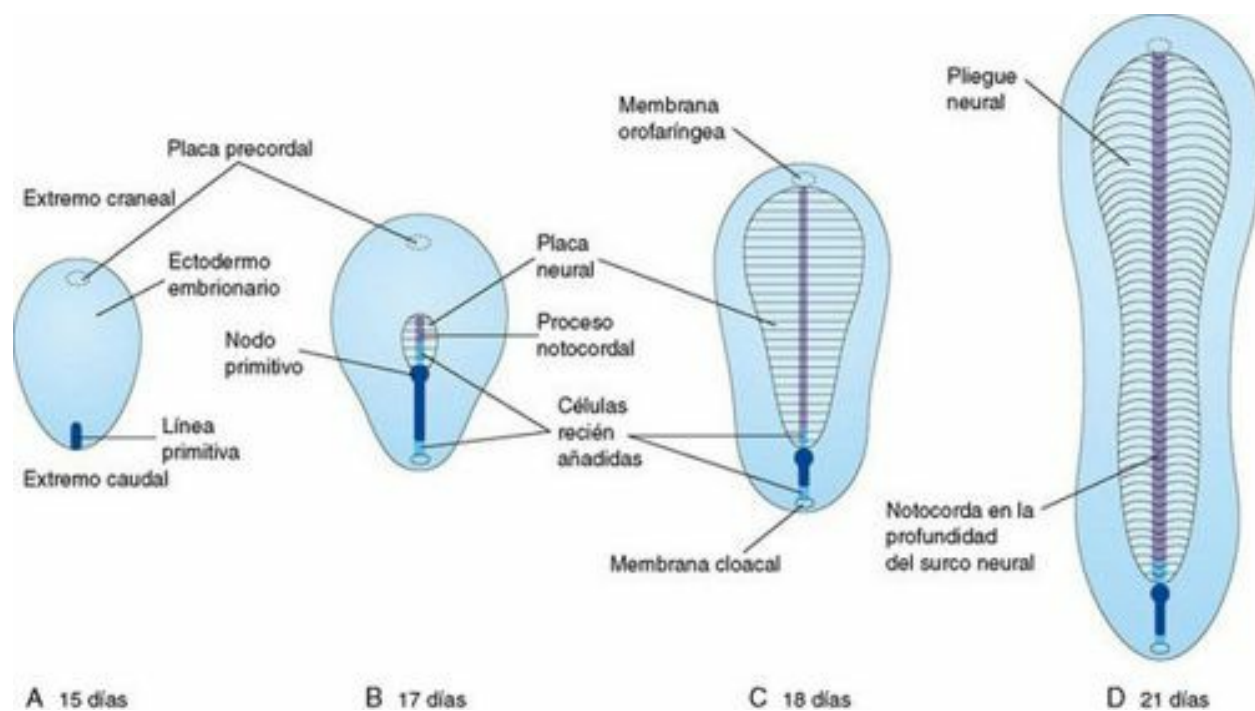


Figura 4-5 Esquemas correspondientes a las vistas dorsales del disco embrionario en las que se muestra su alargamiento y los cambios en su configuración durante la tercera semana. La línea primitiva se alarga debido a la adición de células en su extremo caudal, al tiempo que el proceso notocordal lo hace debido a la migración de las células a partir del nodo primitivo. El proceso notocordal y el mesodermo adyacente inducen la formación de la placa neural (el primordio del SNC) a partir del ectodermo embrionario suprayacente. Se puede observar que a medida que el proceso notocordal aumenta de longitud, la línea primitiva disminuye de tamaño. Al final de la tercera semana el proceso notocordal se ha transformado en la notocorda.

## Teratoma sacrococcígeo

Los restos de la línea primitiva pueden persistir y originar un **teratoma sacrococcígeo** ([fig. 4-6](#)). El teratoma es uno de los diversos tipos de tumores de células germinales. Dado que se originan a partir de células pluripotenciales de la línea primitiva, estos tumores contienen tejidos derivados de las tres capas germinativas en fases distintas de diferenciación. El teratoma sacrococcígeo es el tumor más frecuente del recién nacido y aparece con una incidencia aproximada de un caso por cada 35.000 recién nacidos; la mayor parte de los lactantes afectados (80%) son de sexo femenino. El teratoma sacrococcígeo se suele diagnosticar en la ecografía sistemática realizada antes del parto; en la mayor parte de los casos es un tumor benigno. Estos teratomas se suelen extirpar quirúrgicamente con rapidez y su pronóstico es bueno. Un teratoma presacro puede causar obstrucción intestinal o urinaria

en el recién nacido.

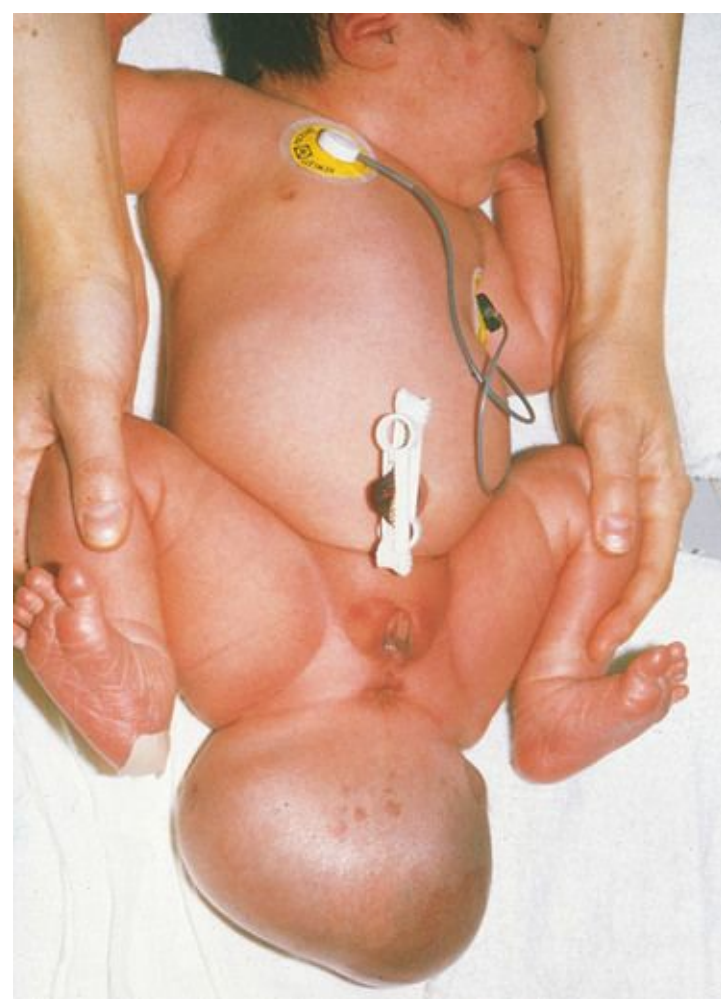

Figura 4-6 Lactante de sexo femenino con un gran teratoma sacrococcygeo que se ha desarrollado a partir de restos de la línea primitiva. El tumor, constituido por varios tipos diferentes de tejidos, fue extirpado quirúrgicamente.

(Por cortesía del doctor en medicina A.E. Chudley, Section of Genetics and Metabolism, Department of Pediatrics and Child Health, Children's Hospital and University of Manitoba, Winnipeg, Manitoba, Canadá.)

---

# Proceso notocordal y notocorda

Algunas células mesenquimales migran a través de la línea primitiva y, en consecuencia, se convierten en células del mesodermo. Después, estas células migran cranealmente desde el nodo primitivo y la fosita primitiva, formando un cordón celular de localización medial que se denomina **proceso notocordal** (fig. 4-7C). Al poco tiempo, este proceso muestra una luz en su interior, el **canal notocordal**.

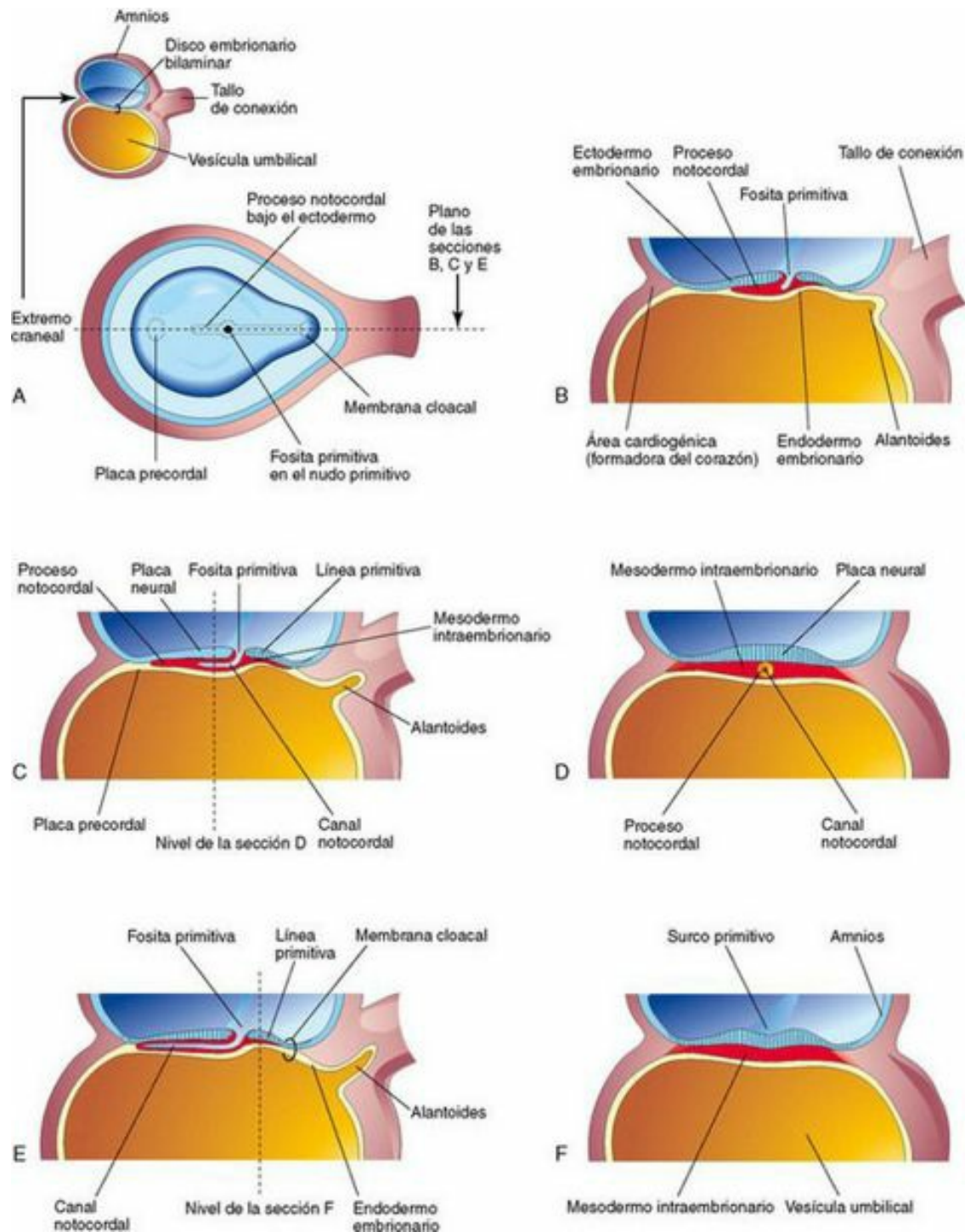


Figura 4-7 Ilustraciones correspondientes al proceso notocordal en fase de desarrollo. La pequeña ilustración que aparece en la parte superior izquierda se muestra por motivos de orientación. **A**, Vista dorsal del disco embrionario (aproximadamente, 16 días) expuesto tras la eliminación del amnios. El proceso notocordal se muestra como si fuera visible a través del ectodermo embrionario. **B**, **C** y **E**,

Secciones mediales en el plano que se muestra en **A**, con ilustración de las fases sucesivas en el desarrollo del proceso notocordal y del canal notocordal. Las fases que se muestran en **C** y **E** tienen lugar aproximadamente a los 18 días. **D** y **F**, Secciones transversales a través del disco embrionario, en los niveles que se muestran en **C** y **E**.

El proceso notocordal crece cranealmente entre el ectodermo y el endodermo hasta que alcanza la **placa precordial**, una pequeña zona circular constituida por células endodérmicas cilíndricas en la que se fusionan el ectodermo y el endodermo. El mesodermo precordial es un grupo celular mesenquimal situado rostralmente a la notocorda. La placa precordial origina el endodermo de la **membrana orofaríngea**, localizada en la zona de la futura cavidad oral ([fig. 4-8C](#)). La *placa precordial actúa como un centro de señales (Shh y PAX6) para el control del desarrollo de las estructuras craneales, incluyendo el prosencéfalo y los ojos.*

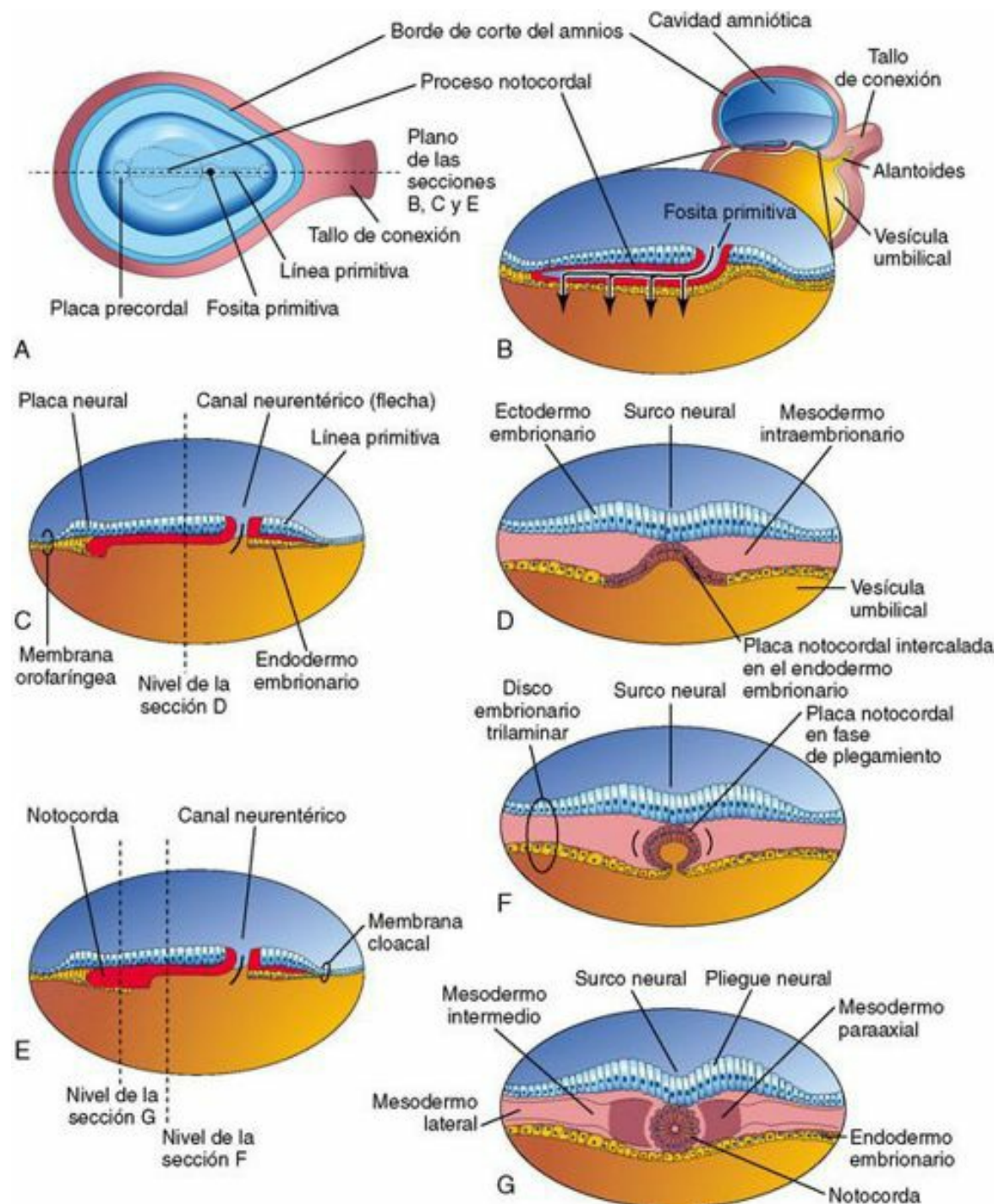


Figura 4-8 Ilustraciones correspondientes al desarrollo de la notocorda a partir de la transformación

del proceso notocordal. **A**, Vista dorsal del disco embrionario bilaminar a los 18 días, expuesto tras la eliminación del amnios. **B**, Sección medial tridimensional del embrión. **C** y **E**, Secciones similares en embriones ligeramente mayores. **D**, **F** y **G**, Secciones transversales del disco embrionario trilaminar en los niveles mostrados en **C** y **E**.

Las células mesenquimales procedentes de la línea primitiva y del proceso notocordal migran lateral y cranealmente, entre otras células mesodérmicas y también entre el ectodermo y el endodermo, hasta que alcanzan los bordes del disco embrionario. Estas células se continúan con el mesodermo extraembrionario que cubre el amnios y la vesícula umbilical ([fig. 4-2C](#) y [D](#)). Algunas de las células mesenquimales procedentes de la línea primitiva y que finalmente se van a convertir en mesodermo muestran migración craneal a cada lado del proceso notocordal y alrededor de la placa precordal. En esta zona se unen cranealmente formando el mesodermo cardiogénico en el **área cardiogénica**, en donde al final de la tercera semana se inicia el **primordio o esbozo cardíaco** (v. [fig. 4-11B](#)).

Caudalmente a la línea primitiva hay un área circular —la **membrana cloacal**— que corresponde a la zona en la que aparecerá el ano ([fig. 4-7E](#)). El disco embrionario sigue siendo bilaminar en esta zona y en la **membrana orofaríngea** debido a que en esta área el ectodermo y el endodermo están fusionados y ello impide la migración de las células mesenquimales entre ambos ([fig. 4-8C](#)). Hacia la mitad de la tercera semana el mesodermo intraembrionario separa el ectodermo y el endodermo en todas las zonas, excepto:

- Cranealmente, en la membrana orofaríngea.
- En el plano medio, craneal al nodo primitivo, donde se localiza el proceso notocordal.
- Caudalmente, en la membrana cloacal.

Las señales de instrucción procedentes de la región de la línea primitiva inducen a las células precursoras de la notocorda a formar la **notocorda**, una estructura celular en forma de varilla. *Entre los mecanismos moleculares que generan la inducción de dichas células están al menos las señales *Shh* procedentes de la placa del suelo del tubo neural.* La notocorda:

- Define el eje longitudinal primordial del embrión y le otorga una cierta rigidez.
- Genera señales que son necesarias para el desarrollo de las estructuras musculoesqueléticas axiales y del sistema nervioso central (SNC).
- Contribuye a la formación de los discos intervertebrales.

La notocorda se desarrolla de la siguiente manera:

- La longitud del **proceso notocordal** aumenta debido a la invaginación de células procedentes de la fosita primitiva.
- La fosita primitiva se extiende hasta el proceso notocordal, creando un **canal notocordal** ([fig. 4-7C](#)).
- Ahora, el proceso notocordal es un tubo celular que se extiende cranealmente desde el nodo

primitivo hasta la placa precordial.

- El suelo del proceso notocordal se fusiona con el endodermo embrionario subyacente ([fig. 4-7E](#)).
- Las capas fusionadas experimentan una degeneración gradual con formación de zonas de abertura en el suelo del proceso notocordal, lo que permite la comunicación del canal notocordal con la vesícula umbilical ([fig. 4-8B](#)).
- Estas aberturas confluyen rápidamente y al final desaparece el suelo del canal notocordal ([fig. 4-8C](#)); los restos del proceso notocordal forman una estructura aplanada y con forma de surco que se denomina **placa notocordal** ([fig. 4-8D](#)).
- Comenzando en el extremo craneal del embrión, las células notocordales proliferan y la placa notocordal se pliega para formar la **notocorda** ([fig. 4-8F](#) y [G](#)).
- La parte proximal del canal notocordal persiste temporalmente como *canal neuroentérico* ([fig. 4-8C](#) y [E](#)), que establece una comunicación transitoria entre las cavidades amniótica y la vesícula umbilical. Cuando finaliza el desarrollo de la notocorda, el canal neuroentérico suele obliterarse.
- La notocorda se separa del endodermo de la vesícula umbilical que, de nuevo, se convierte en una capa continua ([fig. 4-8G](#)).

La notocorda se extiende desde la membrana orofaríngea hasta el nodo primitivo. Degenera a medida que se forman los cuerpos de las vértebras, aunque persiste a modo de grupos celulares pequeños formando el *núcleo pulposo* de cada disco intervertebral.

*La notocorda actúa como inductor principal (centro señalizador) en el embrión inicial.* La notocorda en fase de desarrollo induce el engrosamiento del ectodermo embrionario suprayacente que acaba generando la **placa neural** ([fig. 4-8C](#)), es decir, el primordio o esbozo del SNC.

---

### Restos del tejido notocordal

A partir de los restos vestigiales del tejido notocordal se pueden formar tumores benignos y malignos (**cordoma**). Alrededor de la tercera parte de los cordomas se localizan en la base del cráneo y se extienden hacia la nasofaringe. Los cordomas crecen lentamente y las formas malignas infiltran el hueso.

---



# Alantoides

La alantoides aparece aproximadamente el día 16 en forma de un pequeño divertículo (evaginación) en la pared caudal de la vesícula umbilical que se extiende hasta el tallo de conexión ([figs. 4-7B, C y E, y 4-8B](#)).

En los reptiles, los pájaros y la mayoría de los mamíferos, este saco endodérmico desempeña durante la vida embrionaria una función respiratoria, de reservorio de la orina, o ambas. En el ser humano, el saco alantoideo tiene un tamaño muy pequeño, pero el mesodermo de la alantoides se expande bajo el corion y forma vasos sanguíneos que nutren la placenta. La parte proximal del divertículo alantoideo original persiste a través de la mayor parte del desarrollo como un tallo denominado **uraco**, que se extiende desde la vejiga hasta la región umbilical. El uraco está representado en el adulto por el **ligamento umbilical medio**. Los vasos sanguíneos del tallo alantoideo se convierten en las *arterias umbilicales* (v. [fig. 4-12](#)). La parte intraembrionaria de las venas umbilicales tiene un origen distinto.

---

## Quistes alantoideos

Los quistes alantoideos son restos de la porción extraembrionaria de la alantoides y se localizan generalmente entre los vasos umbilicales fetales; se pueden detectar mediante ecografía. Aparecen con mayor frecuencia en la parte proximal del cordón umbilical, en la proximidad de su inserción en la pared abdominal anterior. Estos quistes suelen ser asintomáticos hasta la niñez o la adolescencia, cuando pueden infectarse o inflamarse.

---

## **Neurulación: formación del tubo neural**

Los procesos implicados en la formación de la placa neural y de los pliegues neurales, así como en el proceso de cierre de los pliegues neurales para formar el tubo neural, se denominan **neurulación**. La neurulación se completa hacia el final de la cuarta semana, cuando el neuroporo caudal se cierra (v. [cap. 5](#)).

# Placa neural y tubo neural

A medida que se desarrolla, la notocorda da lugar a la inducción del ectodermo embrionario suprayacente que se localiza en la línea media o adyacente a ésta, con engrosamiento y formación de una **placa neural** alargada constituida por células epiteliales de gran tamaño. El neuroectodermo de la placa neural origina el **SNC**, es decir, el encéfalo y la médula espinal. El **neuroectodermo** también origina otras estructuras, por ejemplo, la retina. En un primer momento, la placa neural tiene la misma longitud que la notocorda subyacente. Es rostral (extremo de la cabeza) al nodo primitivo y dorsal (posterior) a la notocorda y al mesodermo adyacente ([fig. 4-5B](#)). A medida que aumenta la longitud de la notocorda, la placa neural experimenta un ensanchamiento y, finalmente, se extiende en dirección craneal hasta la membrana orofaríngea ([figs. 4-5C](#) y [4-8C](#)). Por último, la placa neural llega más allá que la notocorda.

Aproximadamente, el día 18 la placa neural muestra una invaginación en todo su eje central formando un **surco neural** longitudinal medial que presenta a cada lado pliegues neurales ([fig. 4-8G](#)). Los **pliegues neurales** son especialmente prominentes en el extremo craneal del embrión y representan los primeros signos del desarrollo del encéfalo. Hacia el final de la tercera semana, los pliegues neurales comienzan a desplazarse de manera conjunta y a fusionarse, convirtiendo la placa neural en el **tubo neural**, es decir, el primordio de las vesículas cerebrales y de la médula espinal ([figs. 4-9](#) y [4-10](#)). Poco tiempo después, el tubo neural se separa del ectodermo de superficie a medida que los pliegues neurales establecen contacto entre sí. Las **células de la cresta neural** experimentan una transición epitelio-mesenquimatosa y migran hacia zonas alejadas a medida que los pliegues neurales se fusionan entre sí y los bordes libres del ectodermo de superficie (ectodermo no neural) se fusionan, haciendo que esta capa tenga continuidad en todo el tubo neural y en la parte posterior del embrión ([fig. 4-10E](#) y [F](#)). Más adelante, el ectodermo de superficie se diferencia hacia la epidermis. La neurulación finaliza durante la cuarta semana. La formación del tubo neural es un proceso celular complejo y multifactorial en el que está implicada una secuencia de *mecanismos moleculares* y de factores extrínsecos (v. [cap. 17](#)).

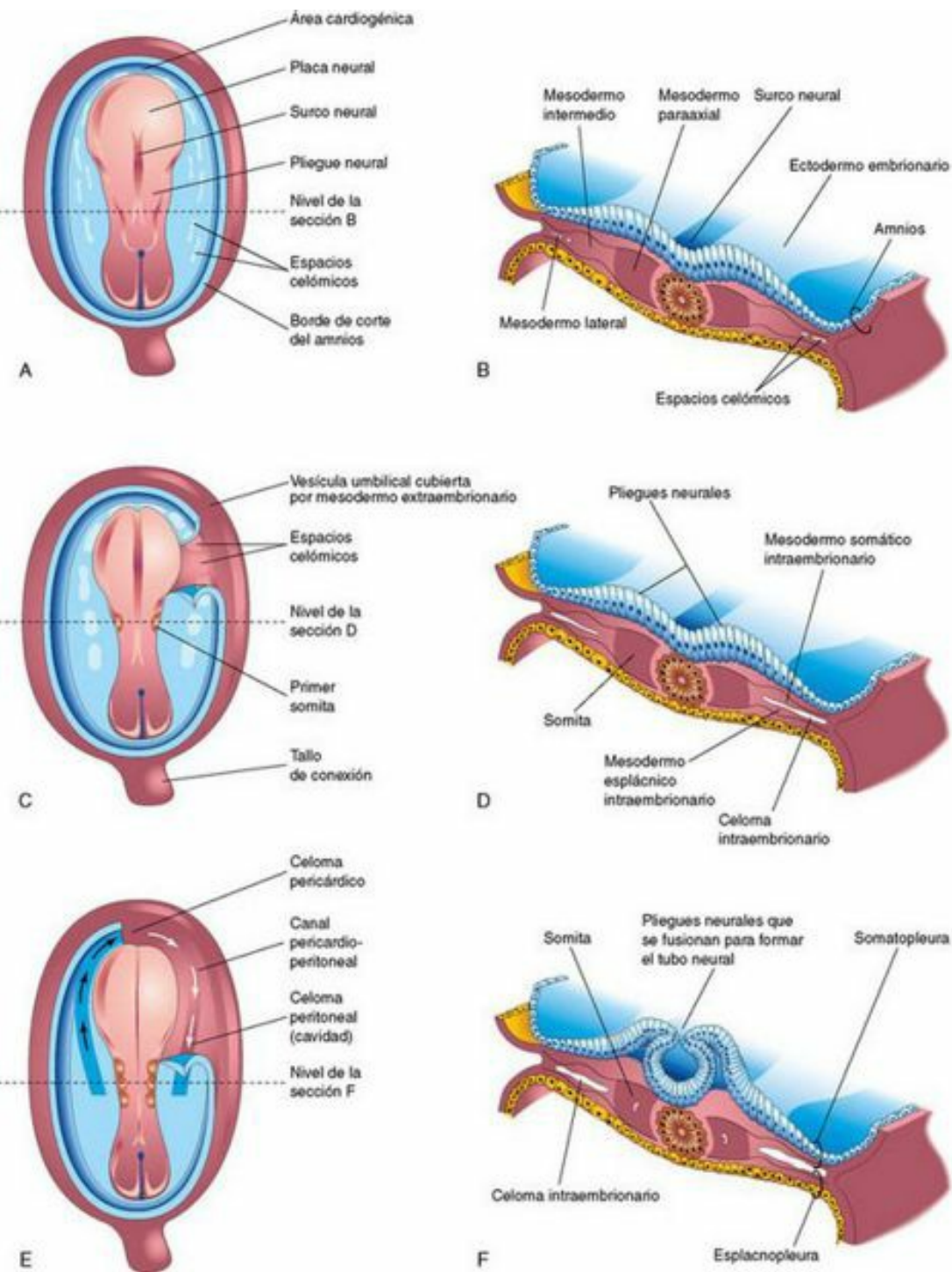


Figura 4-9 Esquemas correspondientes a embriones de 19 a 21 días, con ilustración del desarrollo de los somitas y del celoma intraembrionario. **A, C y E,** Vistas dorsales del embrión, expuesto mediante la eliminación del amnios. **B, D y F,** Secciones transversales a través del disco embrionario trilaminar en los niveles mostrados. **A,** Embrión presomítico de aproximadamente 18 días. **C,** Un embrión de aproximadamente 20 días en el que se observa el primer par de somitas; se ha retirado parte de la somatopleura que aparece a la derecha para mostrar los espacios celómicos en el mesodermo lateral. **E,** Un embrión con tres pares de somitas (aproximadamente, 21 días) en el que se observa el celoma intraembrionario con forma de herradura, expuesto a la derecha mediante la eliminación de parte de la somatopleura.

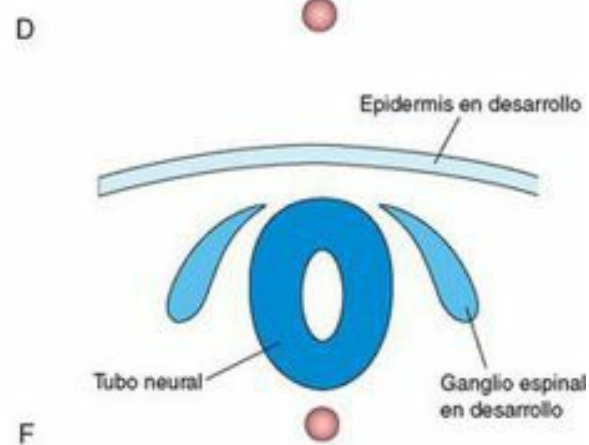
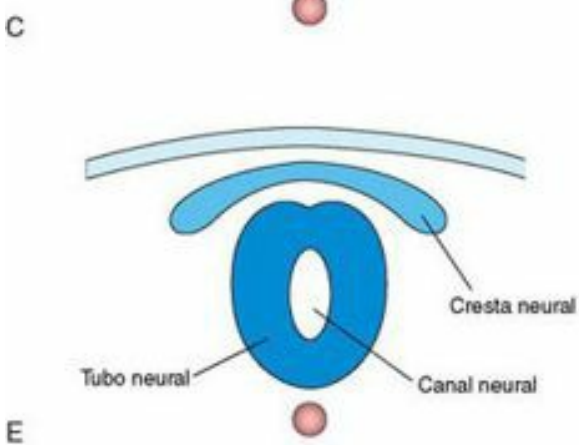
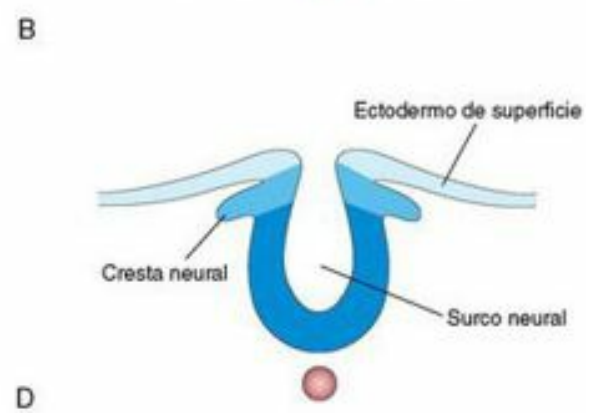
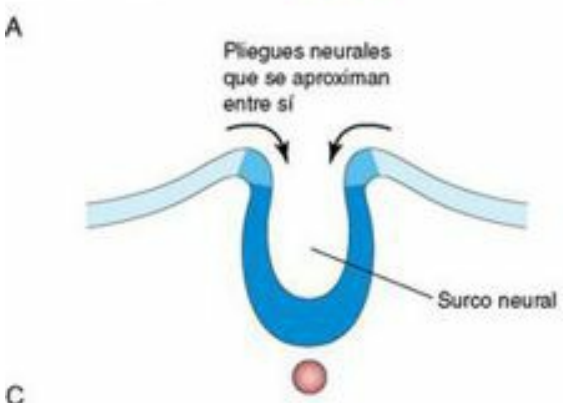
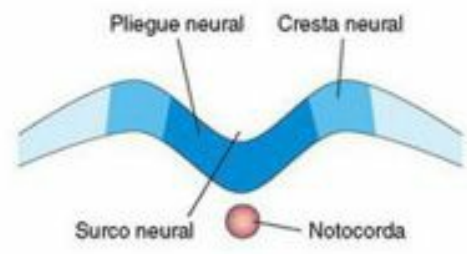
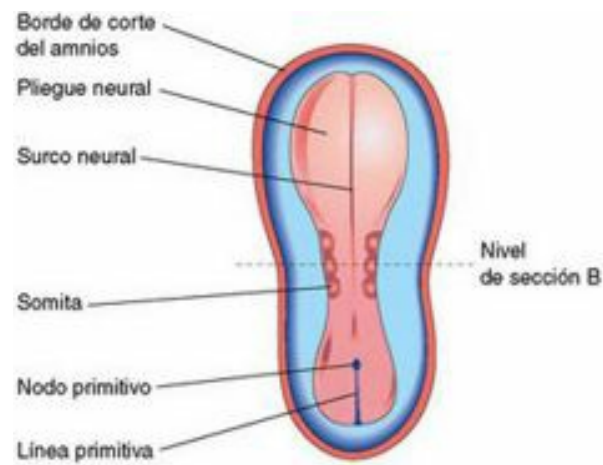


Figura 4-10 Representaciones esquemáticas de secciones transversales a través de embriones progresivamente mayores, con ilustración de la formación del surco neural, los pliegues neurales, el tubo neural y la cresta neural. **A**, Vista dorsal de un embrión de aproximadamente 21 días.

# Formación de la cresta neural

A medida que los pliegues neurales se fusionan para formar el tubo neural, parte de las células neuroectodérmicas que revisten el borde interno de cada pliegue neural pierden sus afinidades epiteliales y se unen a las células adyacentes ([fig. 4-10](#)). Cuando el tubo neural se separa del ectodermo de superficie, las **células de la cresta neural** forman una masa irregular y aplanada, la **cresta neural**, entre el tubo neural y el ectodermo de superficie suprayacente ([fig. 4-10E](#)). *La señal Wnt/ $\beta$ -catenina activa el gen homeobox Gbx2, que es esencial para el desarrollo de la cresta neural.* Poco tiempo después, la cresta neural se desdobra en dos partes, derecha e izquierda, repositionando las zonas dorsolaterales del tubo neural, dando lugar en esta zona a los ganglios sensitivos (de la raíz posterior) de la médula espinal y a los nervios craneales. Más tarde, las células de la cresta neural se desplazan hacia la superficie de los somitas. Aunque es difícil identificar estas células, la aplicación de técnicas de marcaje especiales ha revelado que las células de la cresta neural se diseminan ampliamente, aunque casi siempre a lo largo de vías predefinidas. *Los procesos de diferenciación y migración de las células de la cresta neural están regulados por interacciones moleculares de genes específicos (p. ej., FoxD3, Snail2, Sox9 y Sox10), moléculas señalizadoras y factores de transcripción.*

Las células de la cresta neural originan los ganglios espinales (ganglios de las raíces dorsales) y los ganglios del sistema nervioso autónomo. Los ganglios de los nervios craneales V, VII, IX y X también proceden en parte de las células de la cresta neural. Además de formar las células ganglionares, las células de la cresta neural originan las vainas del neurolema de los nervios periféricos y contribuyen a la formación de las leptomeninges, es decir, la aracnoides y la piamadre (v. [cap. 17](#)). Finalmente, las **células de la cresta neural** también contribuyen a la formación de células pigmentadas, de la médula suprarrenal y de muchos componentes del tejido conjuntivo que se localizan en la cabeza (v. [cap. 9](#)).

En estudios de laboratorio se ha demostrado que las interacciones celulares en el interior del epitelio de superficie y entre dicho epitelio y el mesodermo subyacente son necesarias para establecer los límites de la placa neural y para especificar las zonas donde se va a producir la transformación epitelio-mesenquimatoso. Dichas interacciones están mediadas por los sistemas de señalización correspondientes a las proteínas morfogenéticas óseas y por los sistemas señalizadores Wnt, Notch y FGF. Por otra parte, moléculas como las efrinas son importantes para guiar las oleadas concretas de células de la cresta neural en fase de migración. Muchas enfermedades del ser humano se deben a alteraciones en los procesos de migración, diferenciación, o ambos, de las células de la cresta neural.

---

## Malformaciones congénitas secundarias a la neurulación anómala

Dado que la placa neural (el primordio del SNC) aparece durante la tercera semana y que da origen a los pliegues neurales y al inicio del tubo neural, las alteraciones de la neurulación pueden dar lugar a malformaciones congénitas graves del encéfalo y la médula espinal (v. [cap. 17](#)). Los **defectos del tubo neural** están entre las malformaciones congénitas más frecuentes. La meroencefalia (ausencia parcial del encéfalo) es el defecto del tubo neural más grave y también la anomalía más frecuente que afecta al SNC. Aunque se utiliza generalmente el término de anencefalia (del griego *an*, «sin», y *enkephalos*, «encéfalo») para describir otra malformación congénita del SNC, ésta es una denominación incorrecta debido a que en dicha malformación permanece una parte del encéfalo. La evidencia existente sugiere

que el trastorno primario asociado a la anencefalia (p. ej., el uso de un medicamento teratogénico; v. [cap. 20](#)) afecta a la diferenciación celular, la adhesión celular y el mecanismo de cierre del tubo neural, todo lo cual hace que no se fusionen los pliegues neurales y no se forme el tubo neural. Los defectos del tubo neural también pueden ser secundarios a lesiones que alteran el grado de flexión de la placa neural durante el plegamiento del embrión.

---



## Desarrollo de los somitas

Aparte de la notocorda, las células derivadas del nodo primitivo forman el **mesodermo paraaxial**. Esta población celular aparece en forma de columna densa y longitudinal de células en la proximidad del nodo primitivo ([figs. 4-8G](#) y [4-9B](#)). Cada columna se continúa lateralmente con el **mesodermo intermedio**, que experimenta un adelgazamiento paulatino hasta convertirse en una capa del mesodermo lateral. El **mesodermo lateral** se continúa con el mesodermo extraembrionario, cubriendo la vesícula umbilical y el amnios. Hacia el final de la tercera semana se diferencia el **mesodermo paraaxial**, que después se condensa y comienza a dividirse en cuerpos cuboideos emparejados que se denominan **somitas** (del griego *soma*, «cuerpo») y que se disponen en una secuencia craneocaudal. Estos bloques de mesodermo se localizan a cada lado del tubo neural en desarrollo ([fig. 4-9C a F](#)). Durante el *período somítico del desarrollo humano* (días 20 a 30) se forman unos 38 pares de somitas. Hacia el final de la quinta semana hay de 42 a 44 pares de somitas. Los somitas generan zonas de protrusión bien definidas en la superficie del embrión y tienen una configuración relativamente triangular en las secciones transversales ([fig. 4-9C a F](#)). Dado que los somitas son tan prominentes durante la cuarta y quinta semanas, representan uno de los diferentes criterios utilizados para determinar la edad del embrión (v. [cap. 5](#), [tabla 5-1](#)).

Los somitas aparecen inicialmente en la futura región occipital del embrión. Al poco tiempo comienzan a desarrollarse en dirección craneocaudal y originan la mayor parte del *esqueleto axial* y de la musculatura asociada, así como también la dermis cutánea adyacente. El primer par de somitas aparece muy cerca del sitio donde se forma la placoda ótica, caudalmente a ésta ([fig. 4-9C](#)). Los axones motores de la médula espinal inervan las células musculares de los somitas a través de un proceso que requiere la guía adecuada de los axones desde la médula espinal hasta las células diana apropiadas.

La formación de los somitas a partir del mesodermo paraaxial implica la expresión de genes de la vía Notch (vía de señalización Notch), genes Hox y otros factores señalizadores. Por otra parte, la formación de los somitas a partir del mesodermo paraaxial está precedida por la expresión de los factores de transcripción en cabeza de tenedor FoxC1 y FoxC2, al tiempo que el patrón craneocaudal segmentario de los somitas está regulado por la señal Delta-Notch. Se ha propuesto la existencia de un oscilador o reloj molecular que sería el elemento responsable del ordenado proceso de secuenciación de los somitas.



## Desarrollo del celoma intraembrionario

El primordio del celoma intraembrionario (cavidad corporal embrionaria) aparece en forma de *espacios celómicos* aislados en el mesodermo lateral y en el mesodermo cardiogénico (formador del corazón) ([fig. 4-9A](#)). Estos espacios muestran coalescencia al poco tiempo, formando una cavidad única y con una configuración en herradura, el **celoma intraembrionario** ([fig. 4-9E](#)), que divide el mesodermo lateral en dos capas ([fig. 4-9D](#)):

- Una capa somática o parietal de mesodermo lateral localizada bajo el epitelio ectodérmico y que se continúa con el mesodermo extraembrionario que cubre el amnios.
- Una capa esplácnica o visceral de mesodermo lateral adyacente al endodermo y que se continúa con el mesodermo extraembrionario que cubre la vesícula umbilical (saco vitelino).

El mesodermo somático y el ectodermo embrionario suprayacente constituyen la pared del cuerpo embrionario, o **somatopleura** ([fig. 4-9F](#)), mientras que el mesodermo esplácnico y el endodermo embrionario subyacente forman el intestino embrionario, o **esplacnopleura**. Durante el segundo mes, el celoma intraembrionario se divide en tres tipos de cavidades corporales: cavidad pericárdica, cavidades pleurales y cavidad peritoneal. En el [capítulo 8](#) se incluye la descripción de estas divisiones del celoma intraembrionario.

# Desarrollo inicial del sistema cardiovascular

Al final de la segunda semana, el embrión se nutre a partir de la sangre materna mediante difusión a través del celoma extraembrionario y de la vesícula umbilical. Al comienzo de la tercera semana, en el mesodermo extraembrionario de la vesícula umbilical, en el tallo embrionario y en el corion se inician los procesos de *vasculogénesis* y de *angiogénesis* (formación de los vasos sanguíneos) ([fig. 4-11](#)). Los vasos sanguíneos embrionarios comienzan a desarrollarse aproximadamente 2 días después. La formación inicial del sistema cardiovascular se correlaciona con la necesidad urgente de que los vasos sanguíneos aporten al embrión oxígeno y nutrientes procedentes de la circulación materna, a través de la placenta. Durante la tercera semana se desarrolla el primordio de la circulación uteroplacentaria ([fig. 4-12](#)).

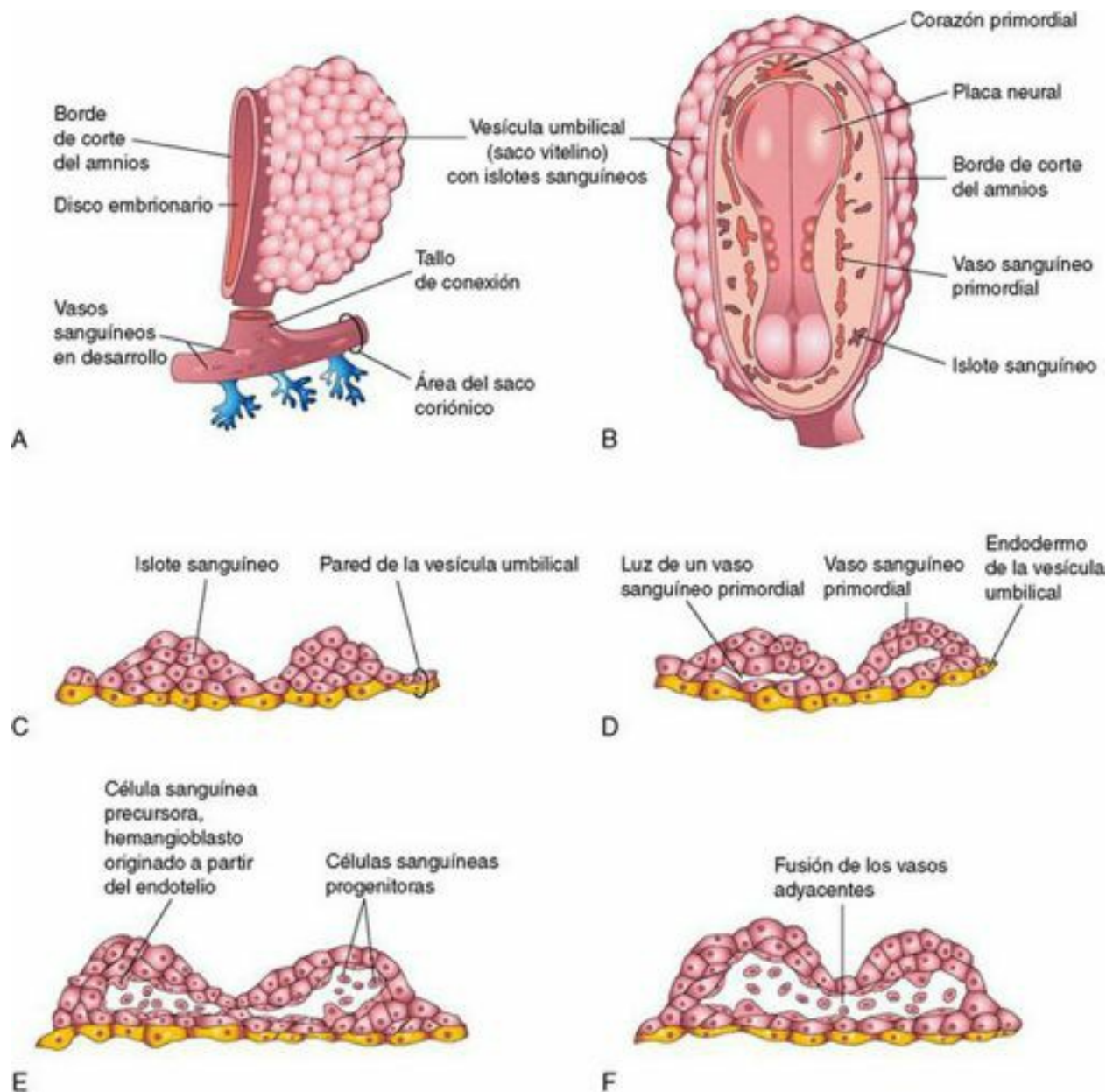


Figura 4-11 Fases sucesivas en el desarrollo de la sangre y los vasos sanguíneos. **A**, Vista lateral de la vesícula umbilical y de parte del saco coriónico (aproximadamente, 18 días). **B**, Vista dorsal del embrión expuesto mediante la eliminación del amnios (aproximadamente, 20 días). **C a F**, Secciones de los islotes sanguíneos donde se muestran las fases sucesivas en el desarrollo de la sangre y de los vasos sanguíneos.

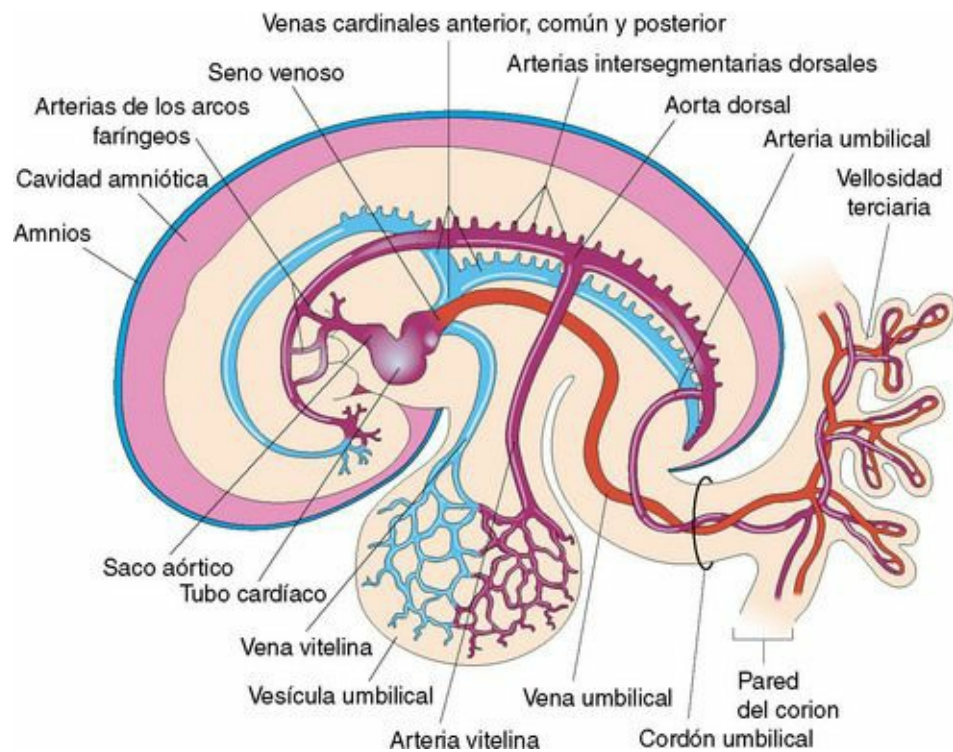


Figura 4-12 Esquema correspondiente al sistema cardiovascular primordial en un embrión de aproximadamente 21 días, visto desde el lado izquierdo. Se puede observar la fase transitoria de los vasos simétricos y pares. Cada tubo cardíaco se continúa dorsalmente con la aorta dorsal, que discurre caudalmente. Las ramas de las aortas son: 1) las arterias umbilicales que establecen conexión con los vasos del corion; 2) las arterias vitelinas que alcanzan la vesícula umbilical, y 3) las arterias intersegmentarias dorsales que se distribuyen en el cuerpo del embrión. Los vasos de la vesícula umbilical forman un lecho vascular que está conectado con los tubos cardíacos a través de las venas vitelinas. Las venas cardinales devuelven la sangre procedente del cuerpo del embrión. La vena umbilical transporta sangre oxigenada y nutrientes hasta el corion, que proporciona la nutrición al embrión. Las arterias transportan sangre escasamente oxigenada y productos de desecho hacia las vellosidades coriónicas para su transferencia a la sangre de la madre.

# Vasculogénesis y angiogénesis

La formación del sistema vascular embrionario ocurre a través de dos procesos: la *vasculogénesis* y la *angiogénesis*. La **vasculogénesis** consiste en la formación de nuevos canales vasculares a través del ensamblaje de células precursoras individuales denominadas angioblastos. La **angiogénesis** es la formación de nuevos vasos sanguíneos a través del crecimiento y la ramificación de los vasos preexistentes. La formación de los vasos sanguíneos (*vasculogénesis*) en el embrión y en las membranas extraembrionarias durante la tercera semana se puede resumir de la manera siguiente (v. [fig. 4-11](#)):

- Las células mesenquimales se diferencian hacia precursores de las células endoteliales que se denominan **angioblastos** (células formadoras de vasos sanguíneos) y que se agrupan creando cúmulos celulares angiogénicos aislados denominados **islotos sanguíneos**, que están relacionados con la vesícula umbilical o con los cordones endoteliales existentes en el interior del embrión.
- Debido a la confluencia de las hendiduras intracelulares, en el interior de los islotes sanguíneos y los cordones endoteliales aparecen pequeñas cavidades.
- Los angioblastos se aplanan y se transforman en células endoteliales que se disponen alrededor de las cavidades de los islotes sanguíneos, formando el endotelio.
- Poco tiempo después, estas cavidades revestidas por endotelio se fusionan y forman redes de canales endoteliales (*vasculogénesis*).
- Los vasos crecen hacia las áreas adyacentes mediante un proceso de ramificación y fusión con otros vasos (*angiogénesis*).
- Las células mesenquimales que rodean los vasos sanguíneos endoteliales primordiales se diferencian hacia los elementos musculares y del tejido conjuntivo de los vasos.

Las **células sanguíneas** se desarrollan a partir de las células endoteliales de los vasos, a medida que éstos crecen en la vesícula umbilical y en la alantoides al final de la tercera semana ([fig. 4-11E](#) y [F](#)) y, más adelante, en sitios especializados a lo largo de la aorta dorsal. La formación de la sangre (**hematogénesis**) no comienza en el embrión hasta la quinta semana. Se inicia a lo largo de la aorta, y después tiene lugar en diferentes partes del mesénquima embrionario, principalmente en el hígado y más tarde en el bazo, la médula ósea y los ganglios linfáticos. Los eritrocitos fetales y del adulto proceden de las diversas células progenitoras hematopoyéticas (*hemangioblastos*).

# Sistema cardiovascular primordial

El **corazón** y los **grandes vasos** se forman a partir de las células mesenquimales del área cardiogénica ([fig. 4-11B](#)). Durante la tercera semana se desarrollan canales pares y longitudinales que están revestidos por endotelio —los **tubos cardíacos endocárdicos**—, que finalmente se fusionan y forman un **tubo cardíaco primordial**. El corazón tubular establece conexiones con los vasos sanguíneos del embrión, el tallo de conexión, el corion y la vesícula umbilical, formando así un sistema cardiovascular primordial (v. [fig. 4-12](#)). Hacia el final de la tercera semana ya hay una circulación sanguínea y el corazón comienza a latir aproximadamente los días 21 o 22.

*El sistema cardiovascular es el primero que alcanza el estado funcional. El latido cardíaco embrionario se puede detectar mediante ecografía Doppler durante la quinta semana, aproximadamente 7 semanas después de la última menstruación normal ([fig. 4-13](#)).*

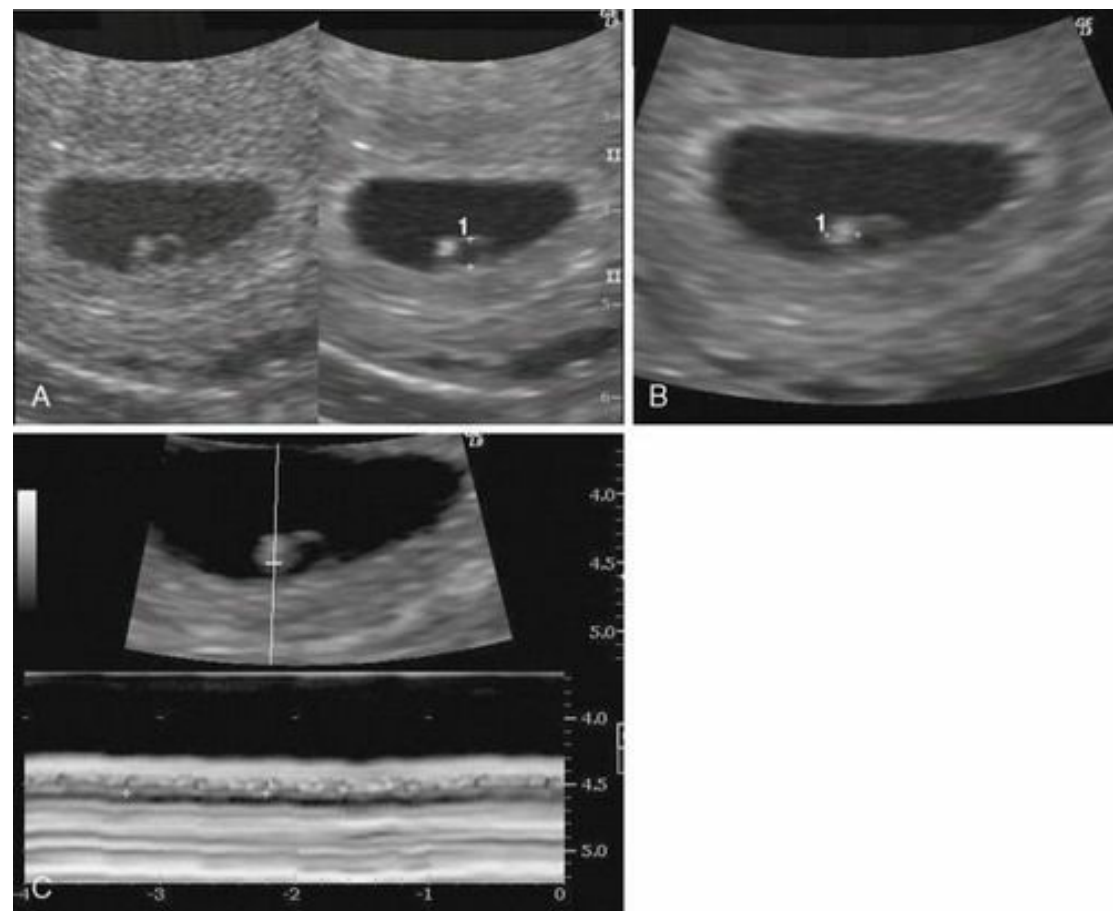


Figura 4-13 Ecografía endovaginal correspondiente a un embrión de 4 semanas. **A**, Vesícula umbilical secundaria (calibradores, 2 mm). **B**, Embrión de 4 semanas con aspecto brillante (ecogénico) (calibradores, 2,4 mm). **C**, Actividad cardíaca de 116 lat./min demostrada mediante el modo de movimiento. Los calibradores se utilizan para abarcar 2 latidos.

(Por cortesía del doctor en medicina E.A. Lyons, profesor de Radiología, Obstetricia y Ginecología, Health Sciences Centre, University of Manitoba, Winnipeg, Manitoba, Canadá.)

# Desarrollo de las vellosidades coriónicas

Las **vellosidades coriónicas primarias** comienzan a ramificarse poco tiempo después de su aparición, al final de la segunda semana. Al principio de la tercera semana el mesénquima crece hacia estas vellosidades primarias formando una zona central de tejido mesenquimal. Las vellosidades de esta fase, denominadas **vellosidades coriónicas secundarias**, cubren toda la superficie del saco coriónico ([fig. 4-14A y B](#)). Algunas células mesenquimales de las vellosidades se diferencian al poco tiempo con la formación de capilares y de células sanguíneas ([fig. 4-14C y D](#)). Se denominan **vellosidades coriónicas terciarias** cuando ya son visibles los vasos sanguíneos en su interior.

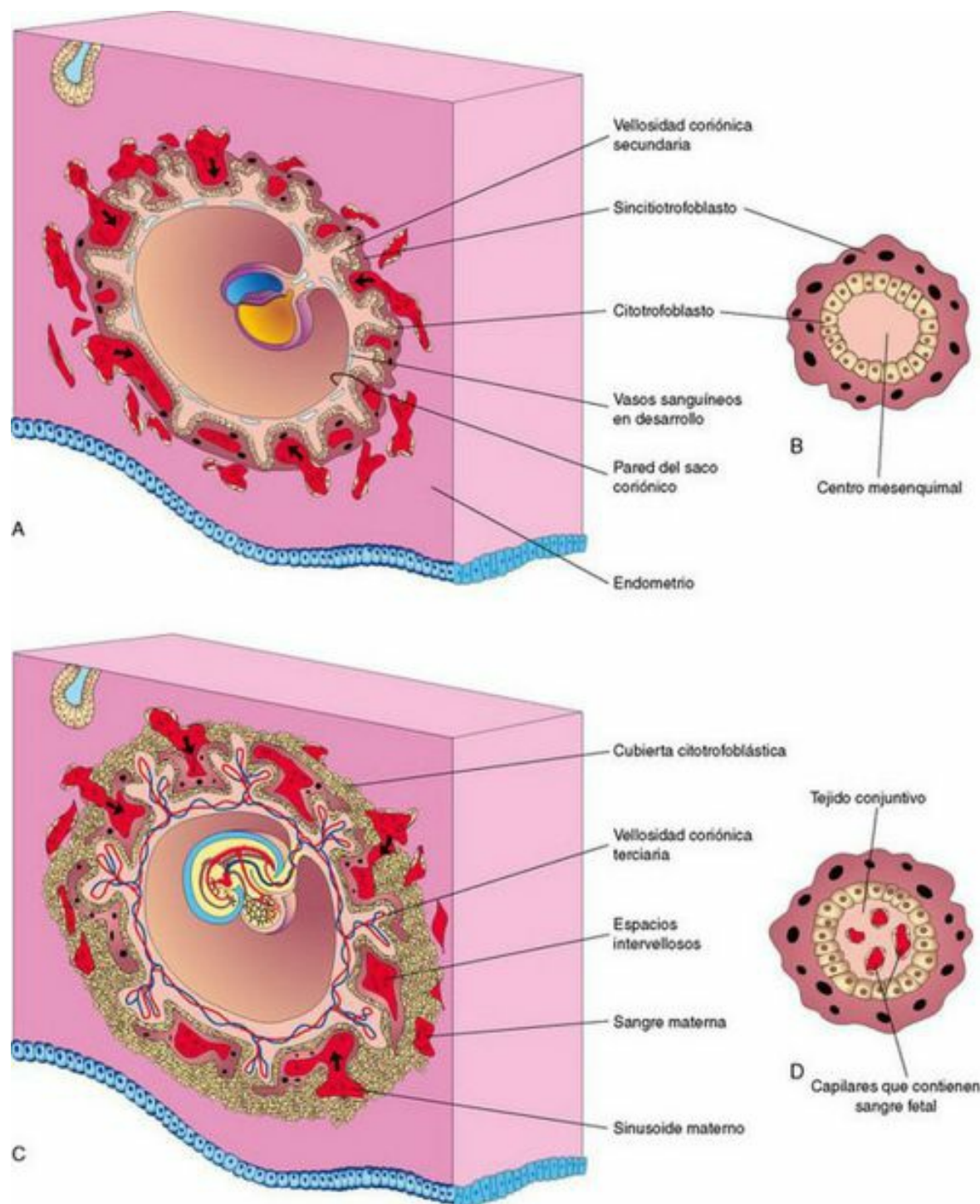


Figura 4-14 Esquemas ilustrativos de la transformación de las vellosidades coriónicas secundarias en vellosidades coriónicas terciarias. También se muestra la formación inicial de la placenta. **A**, Sección sagital de un embrión (aproximadamente, 16 días). **B**, Sección de una vellosidad coriónica secundaria.

**C**, Sección de un embrión implantado (aproximadamente, 21 días). **D**, Sección de una vellosidad coriónica terciaria. La sangre fetal existente en los capilares está separada de la sangre materna que rodea a la vellosidad por el endotelio del capilar, el tejido conjuntivo embrionario, el citotrofoblasto y el sincitiotrofoblasto.

Los capilares de las vellosidades coriónicas se fusionan y forman **redes arteriocardilares**, que al poco tiempo conectan con el corazón embrionario a través de los vasos que se diferencian en el mesénquima del corion y del tallo de conexión (v. [fig. 4-12](#)). Hacia el final de la tercera semana comienza a fluir lentamente la sangre embrionaria a través de los capilares de las vellosidades coriónicas. El oxígeno y los nutrientes de la sangre materna existente en el espacio intervelloso muestran difusión a través de las paredes de las vellosidades y alcanzan la sangre del embrión ([fig. 4-14C](#) y [D](#)). Por otra parte, el dióxido de carbono y los productos de desecho se difunden hasta la sangre materna desde la sangre de los capilares fetales y a través de la pared de las vellosidades coriónicas. Al mismo tiempo, las células del citotrofoblasto de las vellosidades coriónicas proliferan y se extienden en el sincitiotrofoblasto, formando una **cubierta citotrofoblástica** extravellositaria ([fig. 4-14C](#)) que rodea gradualmente el saco coriónico y que lo une al endometrio.

---

### Crecimiento anómalo del trofoblasto

En ocasiones, el embrión muere y las vellosidades coriónicas ([fig. 4-14A](#)) no completan su desarrollo; es decir, no experimentan la vascularización ni se convierten en vellosidades terciarias. Estas vellosidades de carácter degenerativo dan lugar a formaciones quísticas (**mola hidatidiforme**) que tienen un aspecto que recuerda al de un racimo de uvas. Las distintas formas de mola hidatidiforme muestran grados variables de proliferación del trofoblasto y producen cantidades excesivas de gonadotropina coriónica humana. Algunas molas aparecen tras un aborto espontáneo mientras que otras lo hacen tras un parto normal. El 3-5% de las molas se transforman en un proceso trofoblástico maligno denominado **coriocarcinoma**.

El coriocarcinoma metastatiza (se disemina) de manera invariable a través del torrente sanguíneo y hasta diversas localizaciones como los pulmones, la vagina, el hígado, los huesos, el intestino y el cerebro.

Los mecanismos principales del desarrollo de la **mola hidatidiforme completa** son los siguientes:

Fecundación de un ovocito vacío (sin pronúcleo o con un pronúcleo inactivo) por parte de un espermatozoide, seguido de una duplicación (mola monospermica).

Fecundación de un ovocito vacío por dos espermatozoides (mola dispermica).

La mola hidatidiforme parcial (dispermica) se debe generalmente a la fecundación de un ovocito por parte de dos espermatozoides (dispermia). La mayor parte de las molas hidatidiformes completas son monospermicas. En ambos tipos el origen genético del ADN nuclear es paterno.

---

Las vellosidades que se unen a los tejidos maternos a través de la cubierta citotrofoblástica son las **vellosidades coriónicas troncales** (vellosidades de anclaje). Por su parte, las vellosidades que crecen

a partir de las zonas laterales de las vellosidades troncales se denominan **vellosidades coriónicas ramificadas**. Es precisamente a través de las paredes de las vellosidades ramificadas donde se produce el intercambio principal de material entre la sangre de la madre y el embrión. Las vellosidades ramificadas están bañadas por la sangre materna del espacio intervelloso y cuya composición muestra cambios continuos ([fig. 4-14C](#)).



# Resumen de la tercera semana

- El *disco embrionario bilaminar* se convierte en un *disco embrionario trilaminar* durante la **gastrulación**. Estos cambios comienzan con la aparición de la *línea primitiva*, lo que tiene lugar al comienzo de la tercera semana en forma de un engrosamiento del epiblasto en el extremo caudal del disco embrionario.
- La **línea primitiva** procede de la migración de las células del epiblasto hasta el plano medial del disco. La invaginación de las células epiblasticas a partir de la línea primitiva da lugar a las células mesenquimales que migran ventral, lateral y cranealmente entre el **epiblasto** y el **hipoblasto**.
- Tan pronto como la línea primitiva comienza a producir células mesenquimales, el epiblasto se denomina **ectodermo embrionario**. Algunas células del epiblasto desplazan el hipoblasto y forman el **endodermo embrionario**. Las células mesenquimales producidas por la línea primitiva se organizan al poco tiempo formando una tercera capa germinal, el **mesodermo intraembrionario o embrionario**, que ocupa la zona entre el hipoblasto previo y las células del epiblasto. Las células del mesodermo migran hasta los bordes del disco embrionario, donde se unen al mesodermo extraembrionario que cubre el amnios y la vesícula umbilical.
- Al final de la tercera semana, el embrión es un disco embrionario plano y ovoideo ([fig. 4-2H](#)). El mesodermo se localiza entre el ectodermo y el endodermo del disco en todas las zonas excepto en la **membrana orofaríngea**, en el plano medial ocupado por la notocorda y en la **membrana cloacal**.
- Al comienzo de la tercera semana, las células mesenquimales procedentes de la línea primitiva forman el **proceso notocordal** entre el ectodermo y el endodermo embrionarios. El proceso notocordal se extiende desde el nodo primitivo hasta la **placa precordal**. En el suelo del *canal notocordal* aparecen una serie de zonas de abertura que poco tiempo después presentan coalescencia y dan lugar a la **placa notocordal**. Esta placa se pliega formando la **notocorda**, que representa el eje primordial del embrión alrededor del cual se forma el esqueleto axial (es decir, la columna vertebral).
- La **placa neural** aparece en forma de un engrosamiento del ectodermo embrionario inducido por la notocorda en desarrollo. En la placa neural aparece un **surco neural** longitudinal que está rodeado por los **pliegues neurales**. La fusión de estos pliegues forma el **tubo neural**, es decir, el primordio del SNC.
- A medida que los pliegues neurales se fusionan para formar el tubo neural, las células neuroectodérmicas forman una **cresta neural** entre el ectodermo de superficie y el tubo neural.
- El mesodermo existente a cada lado de la notocorda se condensa formando columnas longitudinales de mesodermo paraaxial; al final de la tercera semana estas columnas dan lugar a los **somitas**.
- El **celoma** (cavidad) existente en el interior del embrión aparece inicialmente en forma de espacios aislados en el mesodermo lateral y en el mesodermo cardiogénico. Después, las vesículas celómicas muestran coalescencia formando una cavidad única con forma de herradura, que en última instancia es el origen de las *cavidades corporales*.

- Los **vasos sanguíneos** aparecen inicialmente en la pared de la vesícula umbilical (saco vitelino), la alantoides y el corion, y al poco tiempo se desarrollan en el interior del embrión. Los eritrocitos fetales y del adulto proceden de los diferentes precursores hematopoyéticos.
- El **corazón** primordial está representado por los dos **tubos cardíacos endocárdicos**. Hacia el final de la tercera semana los tubos cardíacos se fusionan y forman un corazón tubular que está conectado con los vasos del embrión, la vesícula umbilical, el corion y el tallo de conexión, constituyendo un **sistema cardiovascular primordial**.
- Las **vellosidades coriónicas primarias** se convierten en **vellosidades coriónicas secundarias** a medida que adquieren zonas centrales constituidas por mesénquima. Antes del final de la tercera semana aparecen capilares en las vellosidades coriónicas secundarias, lo que las transforma en **vellosidades coriónicas terciarias**. Las extensiones del citotrofoblasto procedentes de estas vellosidades troncales se fusionan y forman una **cubierta citotrofoblástica** que representa el elemento de anclaje del saco coriónico al endometrio.

# Problemas con orientación clínica

---

## Caso 4-1

*Una mujer de 30 años de edad se queda embarazada 2 meses después de dejar de tomar anticonceptivos orales. Aproximadamente, 3 semanas después presenta un aborto espontáneo temprano.*

- ¿Cómo influyen las hormonas de los anticonceptivos orales en los ciclos ovárico y menstrual?
- ¿Cuál podría ser la causa de este aborto espontáneo?
- ¿Qué le diría, probablemente, el médico a esta paciente?

---

---

## Caso 4-2

*Una mujer de 25 años de edad con antecedentes de ciclos menstruales regulares muestra un retraso de 5 días en el inicio de la menstruación. Debido a la preocupación que atenaza a la paciente por la ausencia de menstruación y por la posibilidad de un embarazo no deseado, el médico decide llevar a cabo una evacuación uterina. Se evalúa el tejido extraído para comprobar si hay signos de embarazo.*

- ¿Qué método de radioinmunoanálisis de alta sensibilidad permite detectar el embarazo en esta fase tan temprana?
- ¿Qué hallazgos indicarían la existencia de un embarazo temprano?
- ¿Qué edad tendría en este momento el producto de la concepción?

---

---

## Caso 4-3

*Una mujer que está en situación de amenorrea se muestra preocupada por el hecho de que la semana pasada tomó un vaso de vino y por la posibilidad de que ello pudiera haber perjudicado al embrión.*

- ¿Qué órgano o sistema se desarrolla durante la tercera semana?
- ¿Qué malformación congénita grave podría deberse al efecto de factores teratogénicos (v. [cap. 20](#)) durante esta fase del desarrollo?

---

---

## Caso 4-4

*Una recién nacida presenta un tumor de gran tamaño localizado entre el ano y el sacro. Se establece un diagnóstico de teratoma sacrococcígeo y se lleva a cabo la extirpación quirúrgica del tumor.*

- ¿Cuál es el probable origen embriológico de este tumor?
- Explique las razones por las que estos tumores contienen a menudo tipos diversos de tejidos derivados de las tres capas germinativas.
- ¿Influye el sexo del recién nacido en la probabilidad de que pueda desarrollar alguno de estos tumores?

---

---

## Caso 4-5

Una mujer con antecedentes de abortos espontáneos tempranos es evaluada mediante ecografía para determinar si ya se ha producido la implantación del embrión.

- ¿Tiene la ecografía algún valor para evaluar el embarazo durante la tercera semana?
  - ¿Qué estructuras podrían identificarse?
  - En el caso de que la prueba de embarazo fuera negativa, ¿sería seguro asumir que la mujer no está embarazada?
  - ¿Podría presentar un embarazo extrauterino?
- 

La discusión de estos problemas se recoge al final del libro.

### Bibliografía y lecturas recomendadas

Barembaum M., Bronner-Fraser M. Early steps in neural crest specification. *Semin Cell Dev Biol.* 2005;16:642.

De Val S. Key transcriptional regulators of early vascular development. *Arterioscler Thromb Vasc Biol.* 2011;31:1469.

Downs K.M. The enigmatic primitive streak: prevailing notions and challenges concerning the body axis of mammals. *Bioessays.* 2009;31:892.

Drake C.J. Embryonic and adult vasculogenesis. *Birth Defects Res C Embryo Today.* 2003;69:73.

Dubrulle J., Pourquie O. Coupling segmentation to axis formation. *Development.* 2004;131:5783.

Flake A.W. The fetus with sacrococcygeal teratoma. In Harrison M.R., Evans M.I., Adzick N.S., Holzgrev W., eds.: *The Unborn Patient: The Art and Science of Fetal Therapy*, ed 3, Philadelphia: WB Saunders, 2001.

Gasser R.F. Evidence that some events of mammalian embryogenesis can result from differential growth, making migration unnecessary. *Anat Rec B New Anat.* 2006;289B:53.

Gibb S., Maroto M., Dale J.K. The segmentation clock mechanism moves up a notch. *Trends Cell Biol.* 2010;20:593.

Hall B.K. *Bones and Cartilage: Developmental Skeletal Biology.* Philadelphia: Elsevier; 2005.

Hardin J., Walston T. Models of morphogenesis: the mechanisms and mechanics of cell rearrangement. *Curr Opin Genet Dev.* 2004;14:399.

Harvey N.L., Oliver G. Choose your fate: artery, vein or lymphatic vessel? *Curr Opin Genet Dev.*



2004;14:499.

Hollway G., Currie P. Vertebrate myotome development. *Birth Defects Res C Embryo Today*. 2005;75:172.

Hur E.-M., Zhou F.-Q. GSK3 signalling in neural development. *Nature Rev Neurosci*. 2010;11:539.

Lewis J., Hanisch A., Holder M. Notch signaling, the segmentation clock, and the patterning of vertebrate somites. *J Biol*. 2009;8:44.

Liu W., Komiya Y., Mezzacappa C., et al. MIM regulates vertebrate neural tube closure. *Development*. 2011;138:2035.

Monsoro-Burq A.H. Sclerotome development and morphogenesis: when experimental embryology meets genetics. *Int J Dev Biol*. 2005;49:301.

Ohls R.K., Christensen R.D. Development of the hematopoietic system. In Behrman R.E., Kliegman Jenson H.B., eds.: *Nelson Textbook of Pediatrics*, ed 17, Philadelphia: Elsevier/Saunders, 2004.

Robb L., Tam P.P. Gastrula organiser and embryonic patterning in the mouse. *Semin Cell Dev Biol*. 2004;15:543.

Slack J.M.W. *Essential Developmental Biology*, ed 2. Oxford: Blackwell Publishing; 2006.

Tovar J.A. The neural crest in pediatric surgery. *J Ped Surg*. 2007;42:915.

Wang Y., Steinbeisser H. Molecular basis of morphogenesis during vertebrate gastrulation. *Cell Mol Life Sci*. 2009;66:2263.

Zorn A.M., Wells J.M. Vertebrate endoderm development and organ formation. *Annu Rev Cell Dev Biol*. 2009;25:221.

## Capítulo 5

### Cuarta a octava semana del desarrollo humano

#### [Fases del desarrollo embrionario](#)

#### [Plegamiento del embrión](#)

[Plegamiento del embrión en el plano medio](#)

[Plegamiento del embrión en el plano horizontal](#)

#### [Derivados de las capas germinativas](#)

#### [Control del desarrollo embrionario](#)

#### [Aspectos destacados de la cuarta a la octava semana](#)

[Cuarta semana](#)

[Quinta semana](#)

[Sexta semana](#)

[Séptima semana](#)

[Octava semana](#)

#### [Estimación de la edad embrionaria](#)

#### [Resumen de la cuarta a la octava semana](#)

#### [Problemas con orientación clínica](#)

Todas las estructuras externas e internas principales quedan establecidas durante las semanas cuarta a octava. Al final de este período ya se han empezado a desarrollar los órganos y sistemas más importantes. A medida que se forman los tejidos y los órganos se modifica la forma del embrión, de manera que hacia el final de la semana octava ya tiene un aspecto claramente humano.

Dado que los tejidos y los órganos se diferencian con rapidez, la exposición del embrión a factores teratogénicos durante este período puede dar lugar a malformaciones congénitas importantes. Los **teratógenos** son factores como los medicamentos y los virus, que causan malformaciones congénitas directamente o que incrementan la incidencia de este problema (v. [cap. 20](#)).

# Fases del desarrollo embrionario

El desarrollo humano se puede dividir en tres fases que en alguna medida están relacionadas entre sí:

- La primera fase es la del **crecimiento**, que implica la división celular y la elaboración de los productos celulares.
- La segunda fase es la de **morfogénesis** (el desarrollo de la forma, el tamaño y otras características de un órgano concreto, una parte del cuerpo o el cuerpo entero). La morfogénesis es un proceso molecular complejo controlado por la expresión y la regulación de genes específicos, a través de una secuencia ordenada. Los cambios en el destino, la configuración y los movimientos de las células les permiten presentar interacciones entre sí durante la formación de los tejidos y los órganos.
- La tercera fase es la de la **diferenciación**. La finalización de la diferenciación da lugar a la organización de las células en un patrón preciso de tejidos y órganos que pueden llevar a cabo las distintas funciones especializadas.



# Plegamiento del embrión

Un acontecimiento significativo en el establecimiento de la configuración corporal es el plegamiento del disco embrionario trilaminar plano con formación de un embrión de configuración cilíndrica ([fig. 5-1](#)). El plegamiento tiene lugar en los planos medio y horizontal, y se debe al rápido crecimiento del embrión. La velocidad de crecimiento en las partes laterales del disco embrionario no mantiene el ritmo de la velocidad de crecimiento en el eje longitudinal, a medida que el embrión aumenta rápidamente su longitud. El plegamiento de los extremos craneal y caudal tiene lugar simultáneamente al de las partes laterales del embrión. Al mismo tiempo, se produce una constricción relativa en la zona de unión del embrión y la vesícula umbilical (saco vitelino).

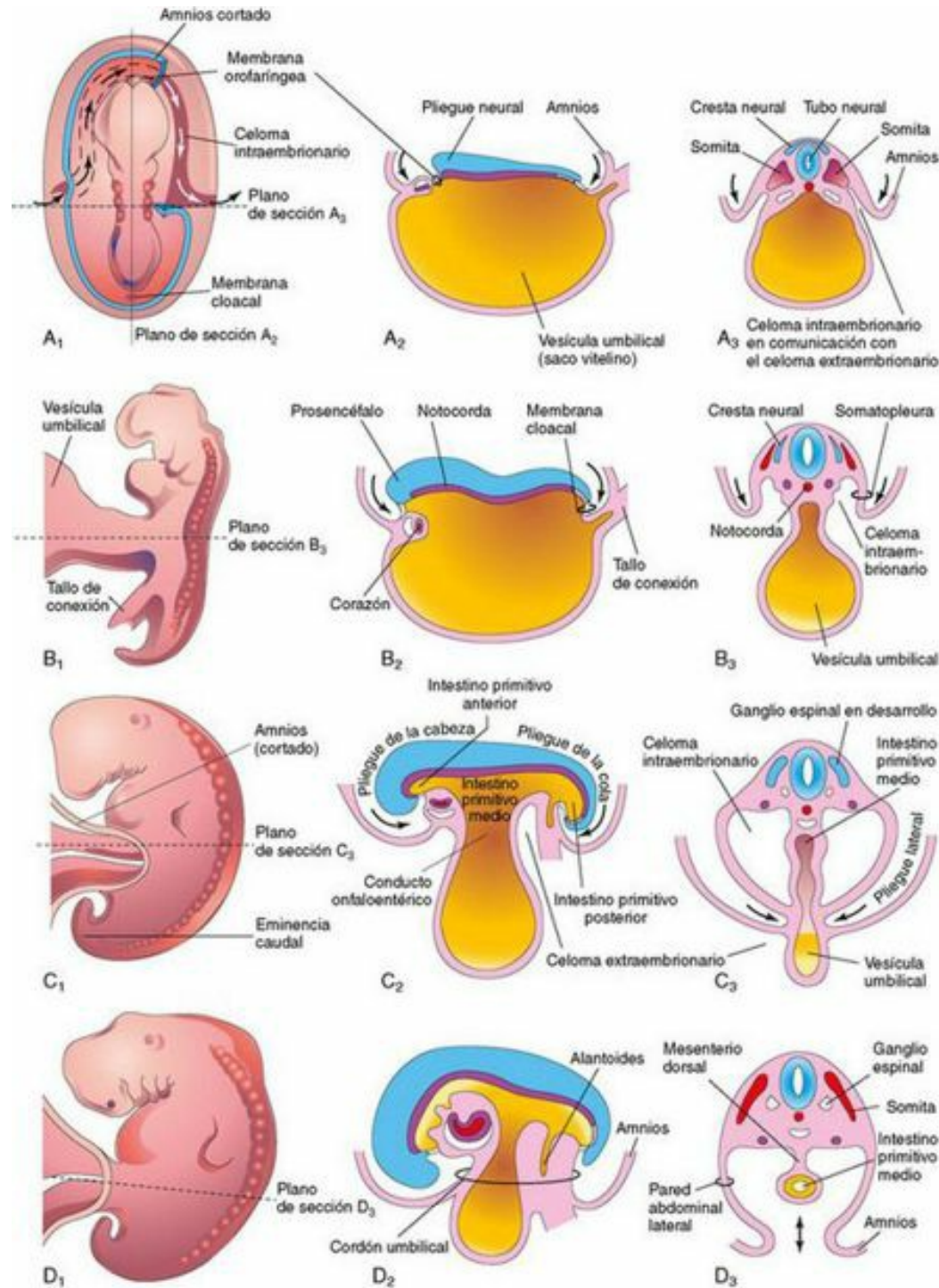


Figura 5-1 Esquemas de los embriones en fase de plegamiento durante la cuarta semana. **A<sub>1</sub>**, Visión

dorsal de un embrión al comienzo de la cuarta semana. Pueden observarse tres pares de somitas. La continuidad del celoma intraembrionario y del celoma extraembrionario queda ilustrada en el lado derecho tras la eliminación de una parte del ectodermo y el mesodermo embrionarios. **B<sub>1</sub>**, **C<sub>1</sub>** y **D<sub>1</sub>**, Vistas laterales de embriones de 22, 26 y 28 días, respectivamente. **A<sub>2</sub>** a **D<sub>2</sub>**, Cortes sagitales en el plano mostrado en **A<sub>1</sub>**. **A<sub>3</sub>** a **D<sub>3</sub>**, Cortes transversales en los niveles indicados en **A<sub>1</sub>** a **D<sub>1</sub>**.

# Plegamiento del embrión en el plano medio

El plegamiento de los extremos del embrión en la dirección ventral da lugar a los pliegues de la cabeza y la cola, que hacen que las regiones craneal y caudal se desplacen ventralmente a medida que el embrión aumenta su longitud craneal y caudalmente ([fig. 5-1A<sub>2</sub>](#) a [D<sub>2</sub>](#)).

## Pliegue cefálico

Al comienzo de la cuarta semana los pliegues neurales de la región craneal aumentan de grosor formando el esbozo del encéfalo. Inicialmente, el encéfalo en desarrollo muestra una proyección dorsal hacia la cavidad amniótica. Más adelante, el prosencéfalo en desarrollo crece cranealmente más allá de la membrana orofaríngea y sobresale por encima del corazón en desarrollo (v. [fig. 5-2C](#)). Al mismo tiempo, el **septo transverso**, el corazón primordial, el celoma pericárdico y la membrana orofaríngea se desplazan hacia la superficie ventral del embrión ([fig. 5-2](#)). Durante el proceso de plegamiento, parte del endodermo de la vesícula umbilical queda incorporado en el embrión en forma del **intestino primitivo anterior** (primordio de la faringe, el esófago, la parte inferior del sistema respiratorio, etc.; v. [cap. 11](#)). El intestino primitivo anterior se sitúa entre el encéfalo y el corazón, y la **membrana orofaríngea** separa el intestino primitivo anterior del estomodeo, que es el **primordio de la boca** ([fig. 5-2C](#)). Tras el plegamiento de la cabeza, el septo transverso queda situado por debajo del corazón, donde más adelante se transforma en el tendón central del diafragma (v. [cap. 8](#)). El plegamiento de la cabeza también influye en la disposición del celoma embrionario (primordio de las cavidades corporales). Antes del plegamiento, el celoma está constituido por una cavidad aplanada y con forma de herradura ([fig. 5-1A<sub>1</sub>](#)). Después del plegamiento, el celoma pericárdico queda situado ventralmente respecto al corazón y cranealmente respecto al septo transverso ([fig. 5-2C](#)). En esta fase, el celoma intraembrionario muestra a cada lado una comunicación amplia con el celoma extraembrionario ([figs. 5-1A<sub>3</sub>](#) y [5-3](#)).

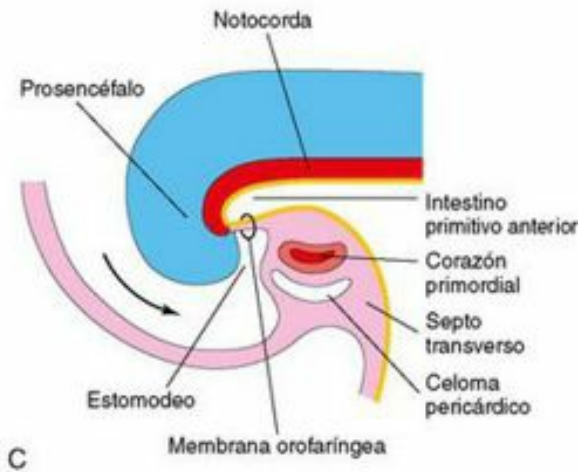
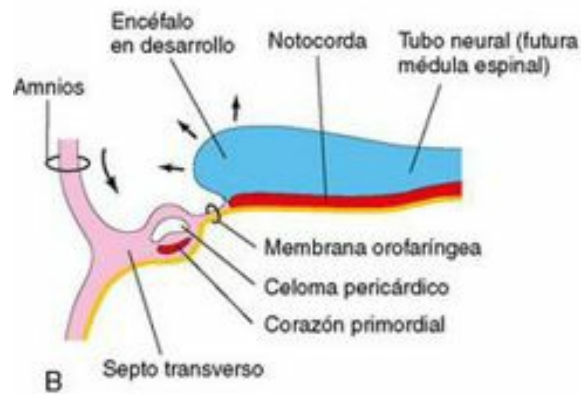
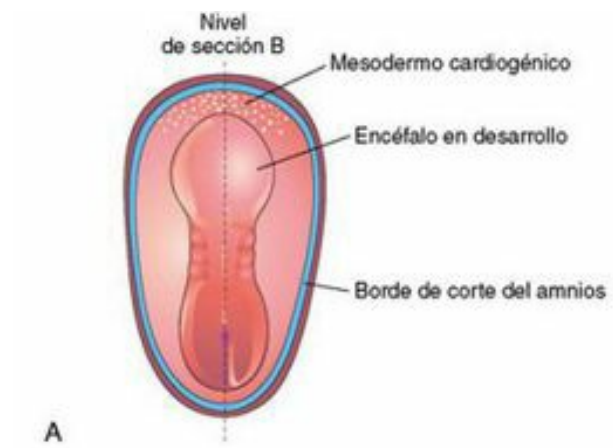


Figura 5-2 Plegamiento del extremo craneal del embrión. **A**, Vista dorsal de un embrión de 21 días. **B**, Sección sagital de la parte craneal del embrión en el plano mostrado en **A**. Se puede observar el desplazamiento ventral del corazón. **C**, Sección sagital de un embrión de 26 días. Se puede observar que el septo transverso, el corazón primordial, el celoma pericárdico y la membrana orofaríngea se han desplazado hacia la superficie ventral del embrión. También se puede observar que parte de la vesícula umbilical queda incorporada en el propio embrión, a modo de intestino primitivo anterior.

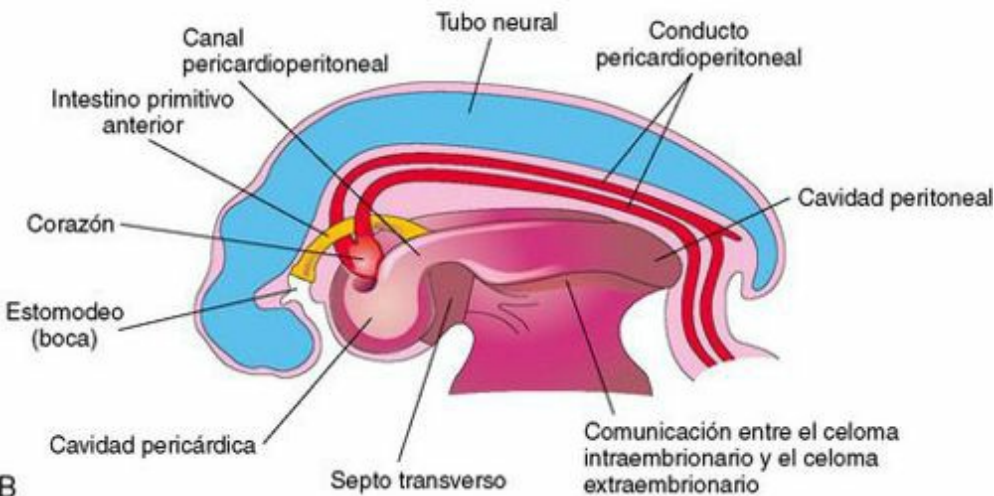
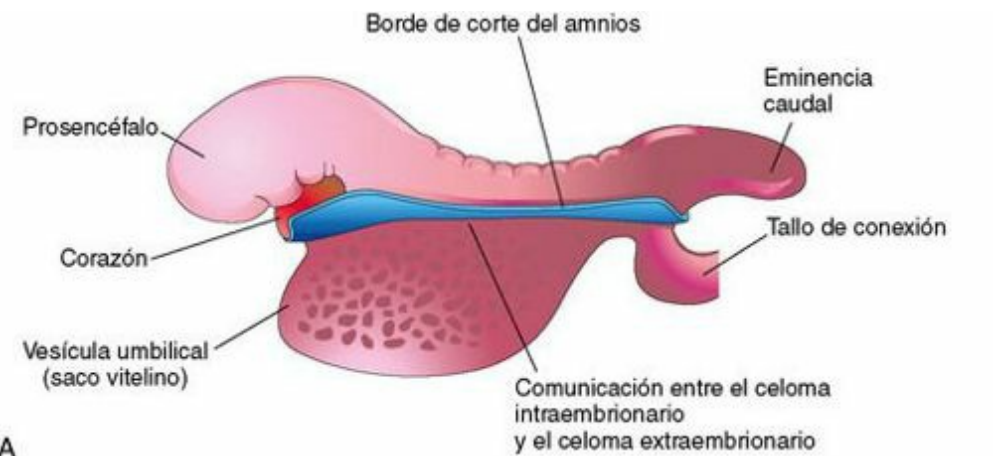


Figura 5-3 Esquemas correspondientes al efecto del pliegue de la cabeza sobre el celoma intraembrionario. **A**, Vista lateral de un embrión (24 a 25 días) durante el plegamiento, con demostración del prosencéfalo de gran tamaño, de la posición ventral del corazón y de la comunicación existente entre las partes intra y extraembrionaria del celoma. **B**, Representación esquemática de un embrión (26 a 27 días) después del plegamiento, con demostración de la cavidad pericárdica en la parte ventral, de los canales pericardioperitoneales que discurren dorsalmente a cada lado del intestino primitivo anterior, y del celoma intraembrionario en comunicación con el celoma extraembrionario.

## Pliegue caudal

El plegamiento del extremo caudal del embrión se debe principalmente al crecimiento de la parte distal del tubo neural, que es el primordio de la médula espinal (fig. 5-4). A medida que crece el embrión, la **eminencia caudal** (región de la cola) se proyecta sobre la **membrana cloacal** (la localización futura del ano). Durante el plegamiento, parte de la capa germinativa endodérmica queda incorporada en el embrión formando el **intestino primitivo posterior** (primordio del colon descendente y del recto). La parte terminal del intestino primitivo posterior se dilata ligeramente al poco tiempo formando la **cloaca** (el primordio de la vejiga urinaria y del recto; v. caps. 11 y 12). Antes del plegamiento, la **línea primitiva** se sitúa cranealmente respecto a la membrana cloacal (fig. 5-4A); después del plegamiento, queda por debajo de ella (fig. 5-4B). El **tallo de conexión** (el primordio del cordón umbilical) queda unido ahora a la superficie ventral del embrión y la **alantoides** (un divertículo de la vesícula umbilical) queda incorporada parcialmente en el embrión.



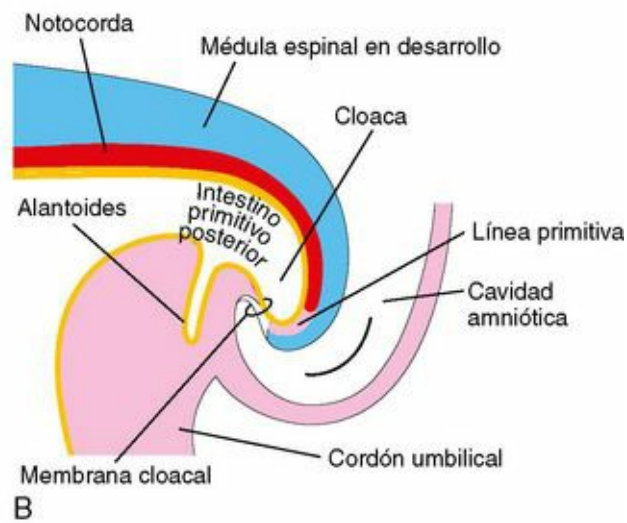
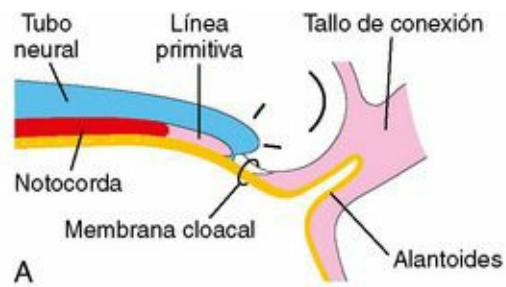


Figura 5-4 Plegamiento del extremo caudal del embrión. **A**, Sección sagital de la parte caudal del embrión al comienzo de la cuarta semana. **B**, Sección similar al final de la cuarta semana. Se puede observar que parte de la vesícula umbilical queda incorporada en el propio embrión a modo de intestino primitivo posterior, y que la parte terminal del intestino primitivo posterior se dilata formando la cloaca. También se puede observar el cambio de posición de la línea primitiva, la alantoides, la membrana cloacal y el tallo de conexión.

# Plegamiento del embrión en el plano horizontal

El plegamiento de las partes laterales del embrión da lugar a los **pliegues laterales** derecho e izquierdo ([fig. 5-1A<sub>3</sub>](#) a [D<sub>3</sub>](#)). El plegamiento lateral se debe al crecimiento rápido de la médula espinal y de los somitas. El primordio de la pared ventrolateral se pliega hacia el plano medio y hace rodar ventralmente los bordes del disco embrionario, con lo que se origina un embrión de configuración aproximadamente cilíndrica. A medida que se forman las paredes abdominales, parte de la capa germinativa endodérmica queda incorporada en el embrión a modo de **intestino primitivo medio** (el primordio del intestino delgado; v. [fig. 5-1C<sub>2</sub>](#) y [cap. 11](#)). Inicialmente hay una conexión amplia entre el intestino primitivo medio y la vesícula umbilical ([fig. 5-1A<sub>2</sub>](#)); sin embargo, tras el plegamiento lateral se reduce la conexión hasta lo que representa el **conducto onfaloentérico** ([fig. 5-1C<sub>2</sub>](#)). La zona de unión del amnios a la superficie ventral del embrión también queda reducida a una región umbilical relativamente estrecha ([fig. 5-1D<sub>2</sub>](#) y [D<sub>3</sub>](#)). A medida que se forma el cordón umbilical a partir del tallo de conexión, la fusión ventral de los pliegues laterales reduce la región de comunicación entre las cavidades celómicas intra y extraembrionaria hasta que queda limitada a una estrecha comunicación ([fig. 5-1 C<sub>2</sub>](#)). Al tiempo que la cavidad amniótica se expande y da lugar a la obliteración de la mayor parte del celoma extraembrionario, el amnios forma la cubierta epitelial del cordón umbilical ([fig. 5-1D<sub>2</sub>](#)).

# Derivados de las capas germinativas

Las tres capas germinativas (ectodermo, mesodermo y endodermo) que se forman durante la gastrulación (v. [cap. 4](#)) dan lugar al primordio de todos los tejidos y órganos. Sin embargo, la especificidad de las capas germinativas no está predeterminada de manera rígida. Las células de cada una de las capas germinativas experimentan procesos de división, migración, agregación y diferenciación con patrones bastante precisos a medida que forman los diferentes órganos y sistemas. Los derivados principales de las capas germinativas son los siguientes ([fig. 5-5](#)):

- El **ectodermo** da lugar al sistema nervioso central y el sistema nervioso periférico; el epitelio sensitivo de los ojos, los oídos y la nariz; la epidermis y sus anejos (pelo y uñas); las glándulas mamarias; la hipófisis; las glándulas subcutáneas, y el esmalte dentario. Las **células de la cresta neural**, que constituyen el neuroectodermo, originan las células de la médula espinal, los nervios craneales (V, VII, IX y X) y los ganglios del sistema nervioso autónomo; las células que rodean los axones que constituyen el sistema nervioso periférico; las células pigmentadas de la dermis; los tejidos conjuntivos y los huesos de origen en los arcos faríngeos; la médula suprarrenal, y las meninges (cubiertas) del cerebro y la médula espinal.
- El **mesodermo** origina el tejido conjuntivo; el cartílago; el hueso; los músculos estriado y liso; el corazón y los vasos sanguíneos y linfáticos; los riñones; los ovarios; los testículos; los conductos genitales; las membranas serosas que revisten las cavidades corporales (pericardio, pleura y peritoneo); el bazo, y la corteza de las glándulas suprarrenales.
- El **endodermo** da lugar al epitelio de revestimiento de los tractos digestivo y respiratorio, el parénquima de las amígdalas, las glándulas tiroideas y paratiroides, el timo, el hígado y el páncreas, el revestimiento epitelial de la vejiga urinaria y de la mayor parte de la uretra, así como el revestimiento epitelial de la cavidad timpánica, el antro timpánico y la trompa faringotimpánica.

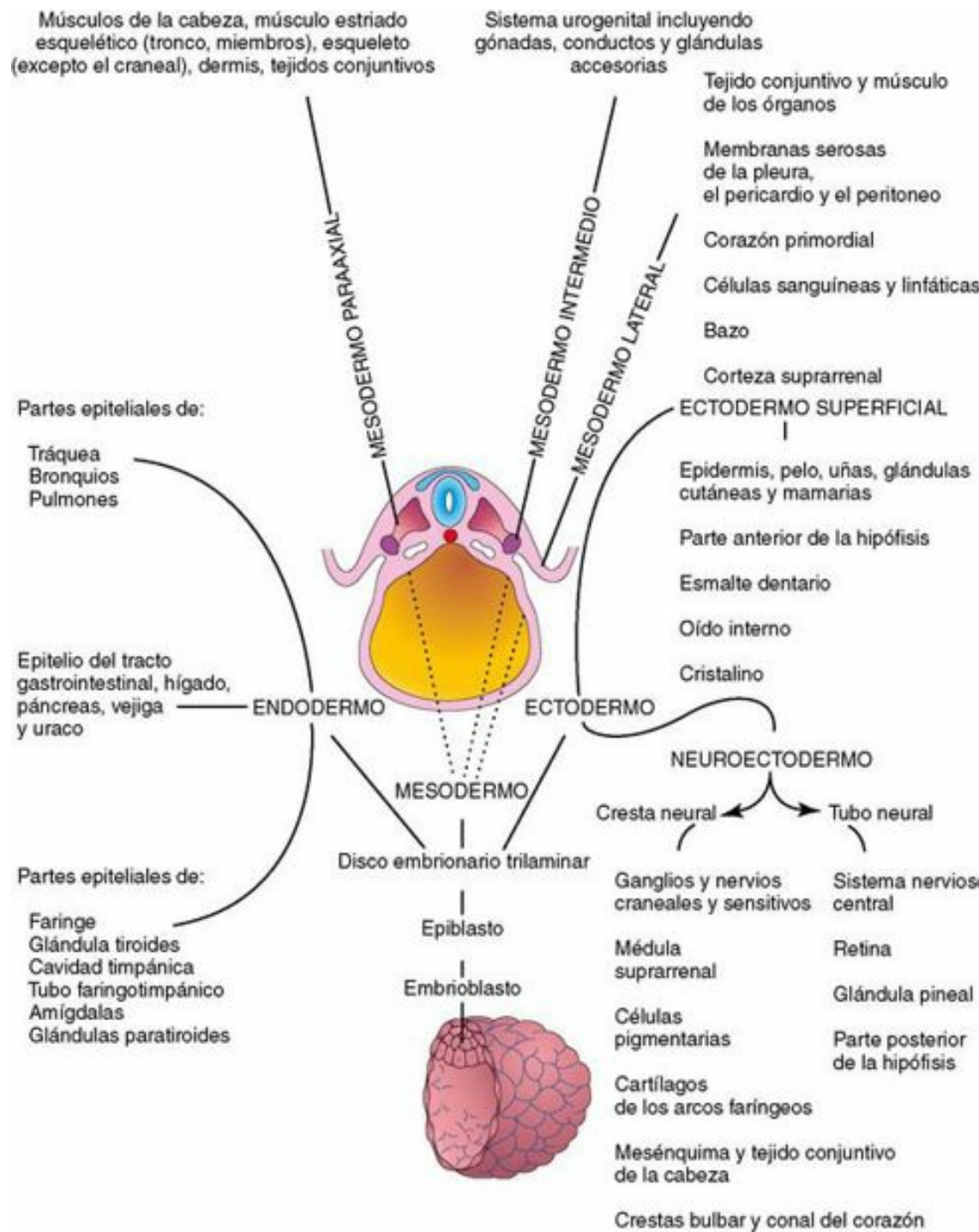


Figura 5-5 Representación esquemática de los derivados de las tres capas germinativas: ectodermo, endodermo y mesodermo. Las células procedentes de estas capas contribuyen a la formación de los diferentes tejidos y órganos; por ejemplo, el endodermo forma el revestimiento epitelial del tracto gastrointestinal y el mesodermo origina los tejidos conjuntivos y los músculos.

# Control del desarrollo embrionario

El desarrollo embrionario es el resultado de los planes genéticos que están incorporados en los cromosomas. En la actualidad hay un conocimiento cada vez mayor de los genes que controlan el desarrollo humano (v. [cap. 21](#)). La mayor parte de la información relativa a los procesos del desarrollo se ha obtenido en estudios efectuados en otros organismos, especialmente *Drosophila* (la mosca de la fruta) y el ratón, dados los problemas éticos asociados al uso de embriones humanos para estudios de laboratorio. La mayoría de los procesos relacionados con el desarrollo dependen de la interacción coordinada de manera muy precisa entre los factores genéticos y los factores ambientales. Hay varios mecanismos de control que guían la diferenciación y que garantizan un desarrollo sincronizado, como las interacciones tisulares, la migración regulada de las células y de las colonias celulares, la proliferación controlada y la muerte celular programada. Cada sistema del cuerpo presenta su patrón de desarrollo específico.

El desarrollo embrionario es básicamente un proceso de crecimiento y de aumento de la complejidad de las estructuras y de las funciones. El crecimiento se lleva a cabo mediante las mitosis junto con la producción de la matriz extracelular (sustancia que rodea a las células), mientras que la complejidad se consigue a través de la morfogénesis y de la diferenciación. Las células que constituyen los tejidos de los embriones muy iniciales son pluripotenciales y, en diversas circunstancias, son capaces de seguir más de una vía de desarrollo. Este amplio potencial de desarrollo queda progresivamente restringido a medida que los tejidos adquieren las características especializadas necesarias para aumentar el grado de sofisticación de su estructura y su función. Dicha restricción exige un proceso de selección para conseguir la diversificación tisular. En el momento presente, la mayor parte de la evidencia indica que los procesos de selección están determinados y que no son consecuencia del linaje celular sino que dependen de las respuestas a los datos que proceden del entorno inmediato, incluyendo los tejidos adyacentes. A consecuencia de ello, la precisión y la coordinación arquitectónicas, que a menudo son necesarias para la función normal de un órgano, parecen estar fundamentadas en la interacción de sus partes constituyentes durante el desarrollo.

La interacción de los tejidos durante el desarrollo es una cuestión fundamental en embriología. Las interacciones que en el curso del desarrollo originan una modificación en al menos uno de los elementos que interactúan se denominan **inducciones**. En la bibliografía hay abundantes ejemplos de estas interacciones inductivas; por ejemplo, durante el *desarrollo del ojo* la vesícula óptica induce el desarrollo del cristalino a partir del ectodermo de superficie de la cabeza. En los casos en los que no existe la vesícula óptica, no se desarrolla el ojo. Por otra parte, si se extirpa la vesícula óptica y se injerta en la proximidad del ectodermo de superficie que habitualmente no está implicado en el desarrollo del ojo, son posibles las inducciones del cristalino. Por tanto, el desarrollo del cristalino depende, claramente, de que el ectodermo interactúe con un segundo tejido. En presencia del neuroectodermo de la vesícula óptica, el ectodermo de superficie de la cabeza adopta una vía de desarrollo que en otras circunstancias no habría seguido. De la misma forma, muchos de los movimientos tisulares morfogenéticos que desarrollan funciones de gran importancia en la configuración del embrión también potencian las asociaciones tisulares cambiantes que son fundamentales para las *interacciones tisulares inductivas*.

El hecho de que un tejido pueda influir en la *vía de desarrollo* seguida por otro tejido implica la

existencia de una señal que pasa entre los dos tejidos que interactúan. El análisis de los defectos moleculares en cepas de mutantes que muestran interacciones tisulares anómalas durante el desarrollo embrionario, así como los resultados obtenidos en estudios efectuados sobre el desarrollo de embriones con mutaciones genéticas predeterminadas, han empezado a revelar los *mecanismos moleculares de la inducción*. El mecanismo de la transferencia de señalización parece ser distinto según los tejidos implicados de manera específica. En algunos casos, la señal parece adoptar la forma de una molécula difusible, como la producida por el gen *Sonic hedgehog*, que pasa desde el tejido inductor hasta el tejido que reacciona. En otros casos, el mensaje parece estar mediado a través de una matriz extracelular no difusible que es segregada por el tejido inductor y con la cual entra en contacto el tejido que reacciona. Finalmente, hay otros casos en los que la señal parece requerir el contacto físico entre los tejidos inductor y receptor. Con independencia del mecanismo implicado en la transferencia intercelular, la señal se traduce en un mensaje intracelular que influye en la actividad genética de las células que responden a ella.

La señal puede ser relativamente inespecífica en algunas interacciones. Se ha demostrado que la función del inductor natural en diversas interacciones es imitada por diversas fuentes tisulares heterólogas y, en algunos casos, incluso por diversas preparaciones acelulares. En varios estudios se ha propuesto la posibilidad de que la especificidad de una inducción concreta sea una propiedad del tejido que reacciona, más que del tejido inductor. Las inducciones no deberían contemplarse como fenómenos aislados. A menudo tienen lugar de manera secuencial y esto origina el desarrollo ordenado de una estructura compleja; por ejemplo, tras la inducción del cristalino por parte de la vesícula óptica, el cristalino induce a su vez el desarrollo de la córnea a partir del ectodermo de superficie y del mesénquima adyacentes. Así, se garantiza la formación de componentes que tienen el tamaño y la relación apropiados para la función final del órgano. En otros sistemas hay evidencia de que las interacciones entre los tejidos son recíprocas. Por ejemplo, durante el *desarrollo del riñón*, el esbozo del uréter (divertículo metanéfrico) induce la formación de túbulos en el mesodermo metanéfrico (v. [cap. 12](#)). A su vez, el mesodermo metanéfrico induce la ramificación del divertículo con el desarrollo de los túbulos colectores y de los cálices renales.

Para ser capaces de responder a un estímulo inductor, las células del sistema que reacciona deben expresar el receptor adecuado para la molécula señalizadora inductora específico, los componentes de la *vía intracelular transductora de la señal* concreta y los *factores de transcripción* que median en dicha respuesta. La evidencia experimental sugiere que la adquisición de competencia por parte del tejido que responde depende a menudo de sus interacciones previas con otros tejidos. Por ejemplo, la respuesta de formación del cristalino por parte del ectodermo de la cabeza frente al estímulo proporcionado por la vesícula óptica parece depender de una asociación previa entre el ectodermo de la cabeza y la placa neural anterior.

La capacidad de un sistema reactivo para responder frente a un estímulo inductor no es ilimitada. La mayor parte de los tejidos inducibles parecen atravesar un estado fisiológico transitorio, aunque más o menos bien definido, en el que son competentes para responder a una señal inductiva procedente de un tejido vecino. Dado que este estado de receptividad es limitado en el tiempo, el retraso en el desarrollo de uno o más componentes de un sistema de interacción puede producir la falta de una interacción inductiva. Con independencia de los mecanismos de señal implicados, los sistemas inductivos parecen tener la característica común de una proximidad estrecha entre los tejidos que interactúan. La

evidencia experimental ha demostrado que las interacciones pueden fallar si los elementos que interactúan están demasiado separados. En consecuencia, los procesos inductivos parecen presentar limitaciones tanto en lo que se refiere al espacio como en lo relativo al tiempo. Dado que la inducción tisular desempeña un papel fundamental en la formación ordenada de las estructuras precisas, se puede esperar que la pérdida de interacciones tenga consecuencias drásticas en el desarrollo (p. ej., malformaciones congénitas como la ausencia del cristalino).

# Aspectos destacados de la cuarta a la octava semana

En las descripciones que se recogen a continuación se resumen los acontecimientos y cambios principales del desarrollo en la forma externa del embrión que tienen lugar entre las semanas cuarta y octava. Los criterios principales para estimar las fases del desarrollo en el embrión humano se recogen en la [tabla 5-1](#).

Tabla 5-1 Criterios para estimar las fases del desarrollo en los embriones humanos

EDAD (DÍAS)	FIGURAS DE REFERENCIA	ESTADIO DE CARNEGIE	NÚMERO DE SOMITAS	LONGITUD (MM)*	CARACTERÍSTICAS EXTERNAS PRINCIPALES†
20-21	5-1A <sub>1</sub>	9	1-3	1,5-3,0	Disco embrionario plano. Surco neural profundo y pliegues neurales prominentes. Están presentes entre uno y tres pares de somitas. Es evidente el pliegue de la cabeza.
22-23	5-8A <sub>1</sub> 5-9A <sub>1,2</sub>	10	4-12	3,0-3,5	El embrión es recto o está ligeramente incurvado. El tubo neural se está formando o ya se han formado las somitas contralaterales, pero están ampliamente abiertos los neuroporos rostral y caudal. Son visibles los arcos faríngeos primero y segundo.
24-25	5-8C <sub>1</sub> 5-10	11	13-20	2,5-4,5	El embrión está incurvado debido a los pliegues de la cabeza y la cola. El neuroporo rostral se está cerrando. Están presentes las placodas óticas. Se han formado las vesículas óticas.
26-27	5-8D <sub>1</sub> 5-11	12	21-29	3,0-5,0	Aparecen los esbozos de los miembros superiores. El neuroporo rostral se ha cerrado. El neuroporo caudal está en fase de cierre. Son visibles tres pares de arcos faríngeos. Es bien visible la prominencia cardíaca. Están presentes las fosas óticas.
28-30	5-8E <sub>1</sub> 5-12	13	30-35	4,0-6,0	El embrión tiene forma de «C». El neuroporo caudal se ha cerrado. Los esbozos de los miembros superiores tienen forma de ala. Son visibles cuatro pares de arcos faríngeos. Aparecen los esbozos de los miembros inferiores. Están presentes las vesículas óticas. Son evidentes las placodas cristalinas. Se observa una eminencia caudal en forma de cola.
31-32	5-15 <sub>1</sub> 5-16	14	†	5,0-7,0	Los esbozos de los miembros superiores tienen forma de pala. Son visibles las fosas cristalinas y nasal. Están presentes las copas óticas.
33-36		15		7,0-9,0	Se han formado las placas de las manos y son visibles los rayos digitales. Están presentes las vesículas cristalinas. Son prominentes las fosas nasales. Los miembros inferiores tienen forma de pala. Son visibles los arcos cervicales.
37-40		16		8,0-11,0	Se han formado las placas de los pies. La retina muestra pigmento visible. Los montículos de las orejas están en fase de desarrollo.
41-43	5-17	17		11,0-14,0	Son claramente visibles los rayos digitales en las placas de las manos. Los montículos auriculares indican la futura caja del oído externo. El tronco se empieza a enderezar. Son prominentes las vesículas cerebrales.
44-46		18		13,0-17,0	Son claramente visibles los rayos digitales en las placas de los pies. Es visible la región del codo. Los párpados se están formando. Se observan espacios abiertos entre los rayos digitales de las manos. Son visibles los pezones.
47-48	5-18	19		16,0-19,0	Los miembros muestran extensión ventral. El tronco se alarga y se endereza. Es prominente la herniación del intestino primitivo medio.
49-51	5-19C	20		18,0-22,0	Los miembros superiores se alargan y flexionan en los codos. Los dedos se separan claramente pero están unidos por membranas. Aparecen espacios entre los rayos digitales de los pies. Aparece el plexo vascular del cuerno cerebeloso.
52-53	5-19	21		22,0-24,0	Las manos y los pies se aproximan entre sí. Los dedos de las manos están individualizados y son largos. Los dedos de los pies se pueden diferenciar pero permanecen unidos por membranas.
54-55		22		23,0-28,0	Los dedos de los pies están completamente individualizados y son largos. Los párpados y las orejas están más desarrolladas.
56	5-20 <sub>1</sub> 5-21	23		27,0-31,0	La cabeza es más redondeada y muestra características humanas. Los genitales externos todavía tienen un aspecto indistinto. Aún se observa una protrusión masculina en el cordón umbilical debido a la herniación de las asas intestinales. Ha desaparecido la eminencia caudal (-la cola-).

\* Las longitudes de los embriones indican el rango habitual. En los estadios 9 y 10, la medición es la longitud mayor; en los estadios subsiguientes, la medición corresponde a la distancia entre el occipucio y el cóccix (v. [fig. 5-20](#)).

† Basado en [Nishimura et al. \(1974\)](#), [O’Rahilly y Müller \(1987\)](#), [Shiota \(1991\)](#) y [Gasser \(2004\)](#).

‡ En este estadio y en los subsiguientes es difícil determinar el número de somitas y, por tanto, éste no es un criterio de utilidad para determinar el estadio del desarrollo.



# Cuarta semana

En esta semana se producen cambios importantes en la configuración corporal. Al principio, el embrión es una estructura casi recta que presenta entre 4 y 12 somitas que dan lugar a elevaciones conspicuas en la superficie. El **tubo neural** se forma opuesto a los somitas pero muestra aberturas amplias en los neuroporos rostral y caudal ([fig. 5-6](#)). Hacia el día 24 son visibles los dos primeros arcos faríngeos. El primer arco faríngeo (arco mandibular) es muy manifiesto ([fig. 5-7](#)). La parte principal del primer arco da lugar a la mandíbula y una extensión rostral de dicho arco (prominencia maxilar) contribuye a la formación del maxilar. Ahora, el embrión está ligeramente incurvado debido a los pliegues cefálico y caudal. El corazón origina una prominencia ventral de gran tamaño y bombea la sangre.

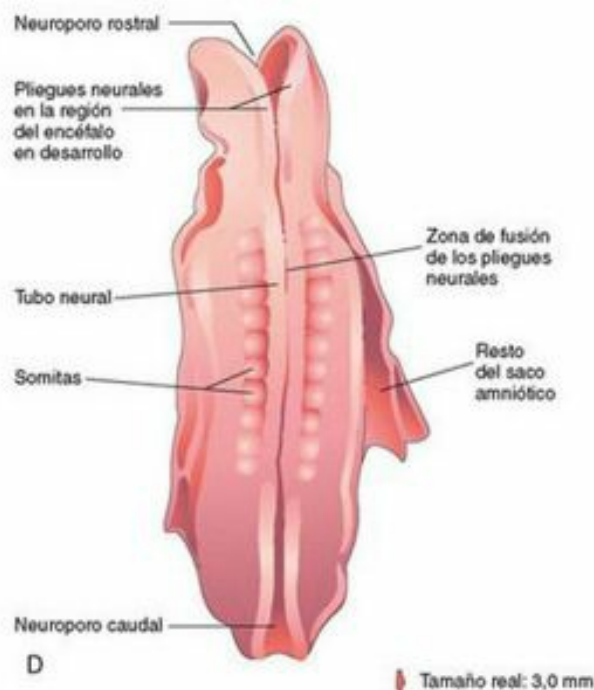
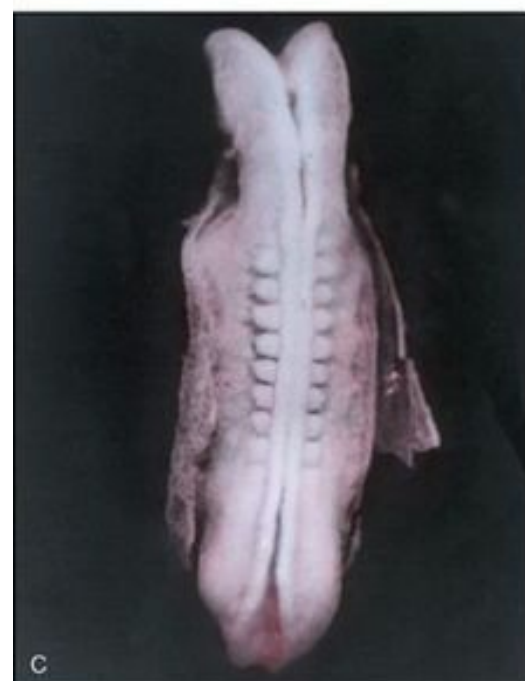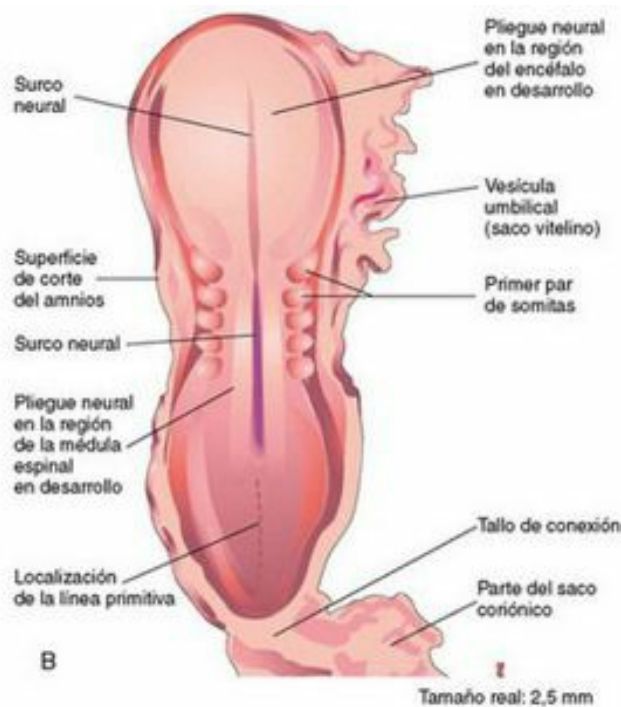

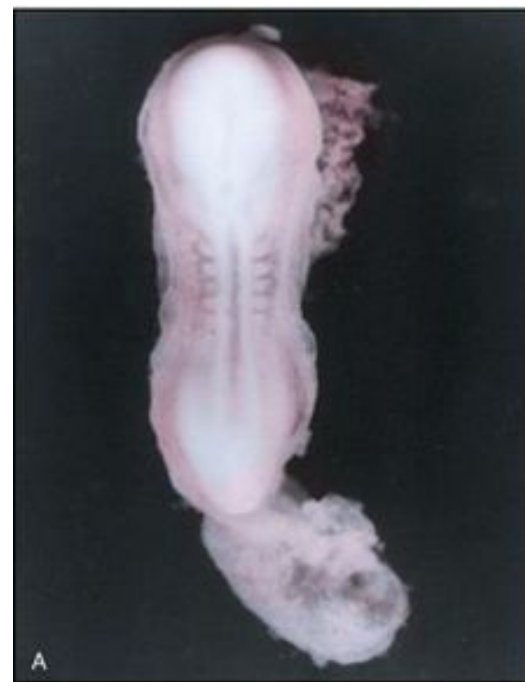
Figura 5-6 A, Vista dorsal de un embrión de cinco somitas (estadio 10 de Carnegie), con una edad

aproximada de 22 días. Se pueden observar los pliegues neurales y el profundo surco neural. Los pliegues neurales de la región craneal muestran engrosamientos y forman el primordio del encéfalo. **B**, Representación esquemática de las estructuras que se muestran en **A**. La mayor parte de los sacos amniótico y coriónico ha sido eliminada para exponer el embrión. **C**, Vista dorsal de un embrión de ocho somitas (estadio 10 de Carnegie). El tubo neural mantiene una comunicación abierta con la cavidad amniótica en los extremos craneal y caudal, a través de los neuroporos rostral y caudal, respectivamente. **D**, Representación esquemática de las estructuras que se muestran en **C**. Los pliegues neurales se han fusionado en la parte opuesta a los somitas, formando el tubo neural (el primordio de la médula espinal en esta región).

(**A** y **C**, Tomados de Moore KL, Persaud TVN, Shiota K: Color Atlas of Clinical Embryology, 2.<sup>a</sup> ed. Filadelfia, WB Saunders, 2000.)

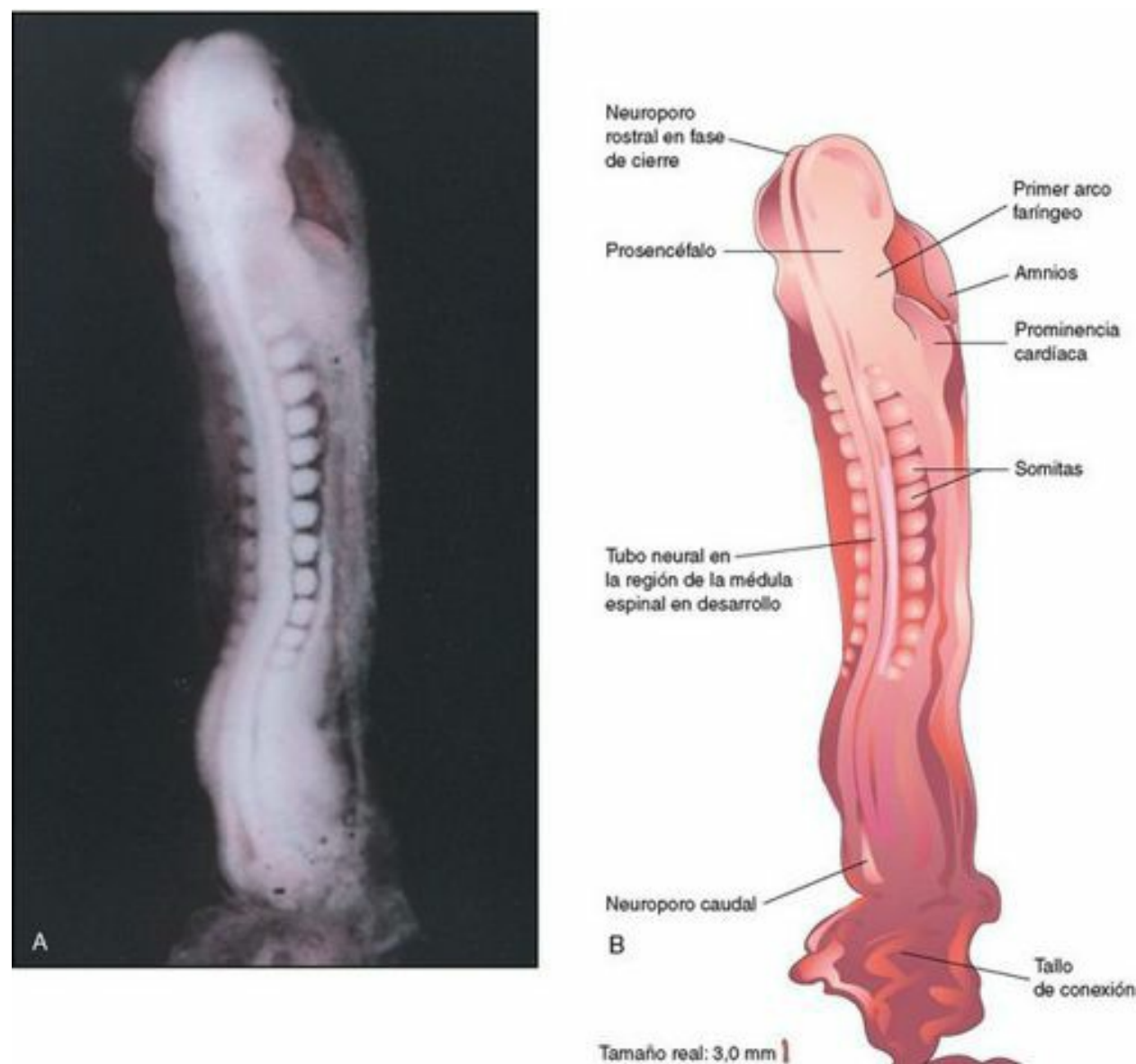


Figura 5-7 **A**, Vista dorsal de un embrión de 13 somitas (estadio 11 de Carnegie), con aproximadamente 24 días. El neuroporo rostral está en fase de cierre, pero el caudal se mantiene completamente abierto. **B**, Ilustración de las estructuras que se muestran en **A**. El embrión está ligeramente incurvado debido al plegamiento de los extremos craneal y caudal.

(**A**, Tomado de Moore KL, Persaud TVN, Shiota K: Color Atlas of Clinical Embryology, 2.<sup>a</sup> ed.

El día 26 pueden observarse tres pares de **arcos faríngeos** (fig. 5-8) y se cierra el neuroporo rostral. El **proscéfalo** causa una elevación prominente de la cabeza y el plegamiento del embrión hace que presente una incurvación en forma de «C». Los días 26 y 27 se reconocen los **esbozos de los miembros superiores** en forma de pequeñas protrusiones en las paredes ventrolaterales del cuerpo. Las **placodas óticas**, que son los primordios de los oídos internos, también son visibles. A los lados de la cabeza pueden verse los engrosamientos ectodérmicos (placodas cristalinas) indicativos de los futuros cristalinios oculares. El cuarto par de arcos faríngeos y los esbozos de los miembros inferiores son visibles al final de la cuarta semana, momento en el que también es característica una **eminencia caudal** similar a una cola larga (figs. 5-8 a 5-10). Se establecen los rudimentos de muchos de los órganos y sistemas, especialmente del *sistema cardiovascular* (fig. 5-11). *Hacia el final de la cuarta semana se cierra generalmente el neuroporo caudal.*

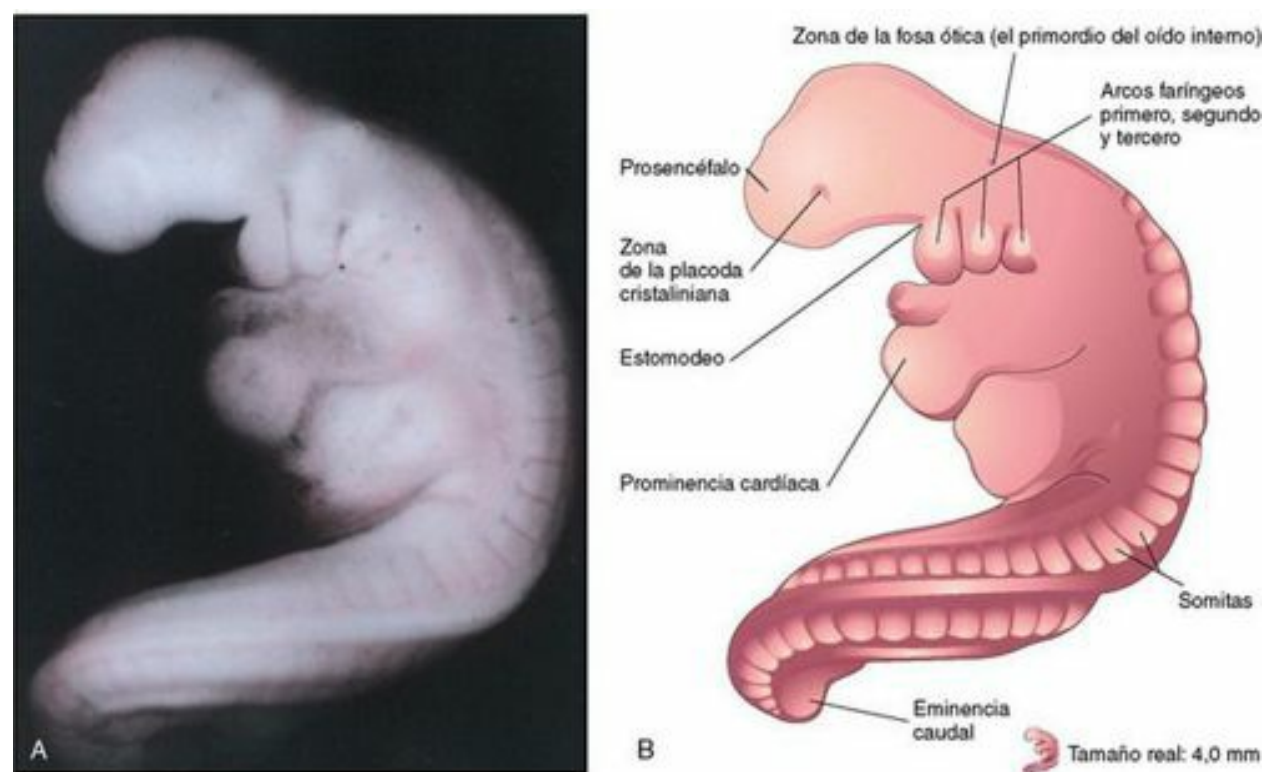


Figura 5-8 **A**, Vista lateral de un embrión de 27 somitas (estadio 12 de Carnegie), con aproximadamente 26 días. El embrión está incurvado, especialmente en su eminencia caudal similar a la cola. Se observan la placoda cristalina (el primordio del cristalino ocular) y la fosa ótica que indica el desarrollo temprano del oído interno. **B**, Ilustración de las estructuras que se muestran en **A**. El neuroporo rostral está cerrado y se pueden observar tres pares de arcos faríngeos.

(**A**, Tomado de Nishimura H, Semba R, Tanimura T, Tanaka O: Prenatal Development of the Human with Special Reference to Craniofacial Structures: An Atlas. Washington, DC, National Institutes of Health, 1977.)

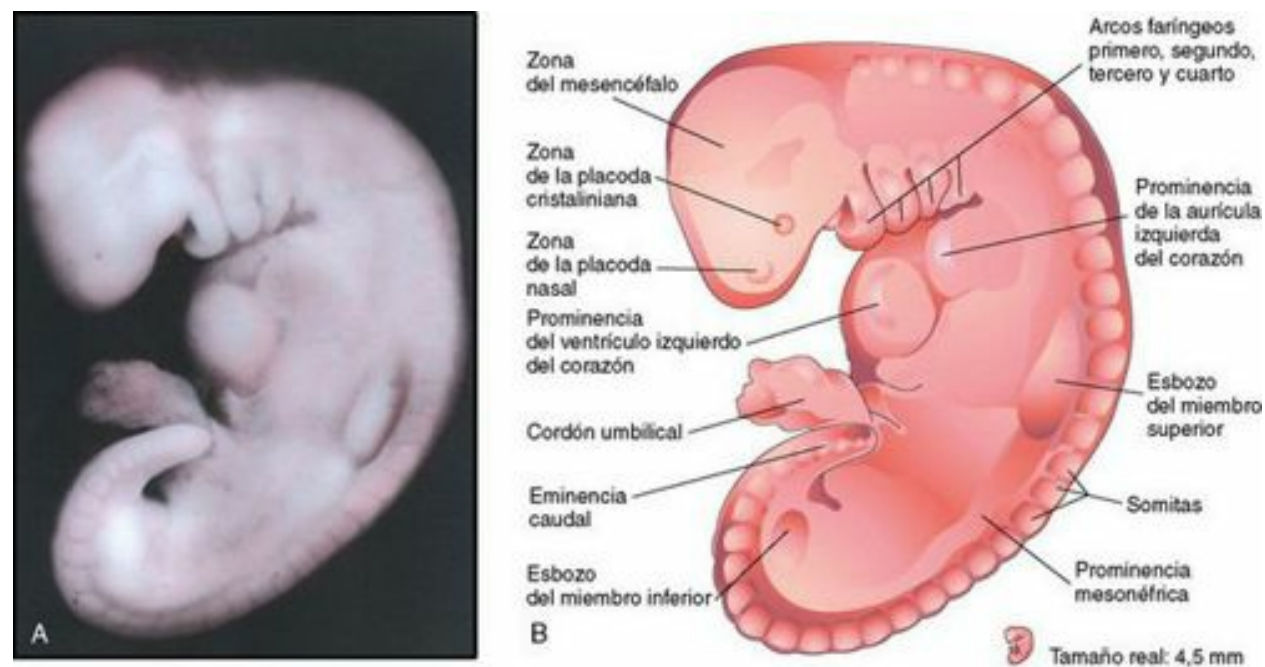


Figura 5-9 **A**, Vista lateral de un embrión en el estadio 13 de Carnegie, con aproximadamente 28 días. El corazón primitivo es grande y se puede observar su división en una aurícula y un ventrículo primitivos. Los neuroporos rostral y caudal están cerrados. **B**, Esquema en el que aparecen las estructuras que se muestran en **A**. El embrión muestra una curvatura característica en «C», cuatro arcos faríngeos y los esbozos de los miembros superiores e inferiores.

(**A**, Tomado de Nishimura H, Semba R, Tanimura T, Tanaka O: Prenatal Development of the Human with Special Reference to Craniofacial Structures: An Atlas. Washington, DC, National Institutes of Health, 1977.)

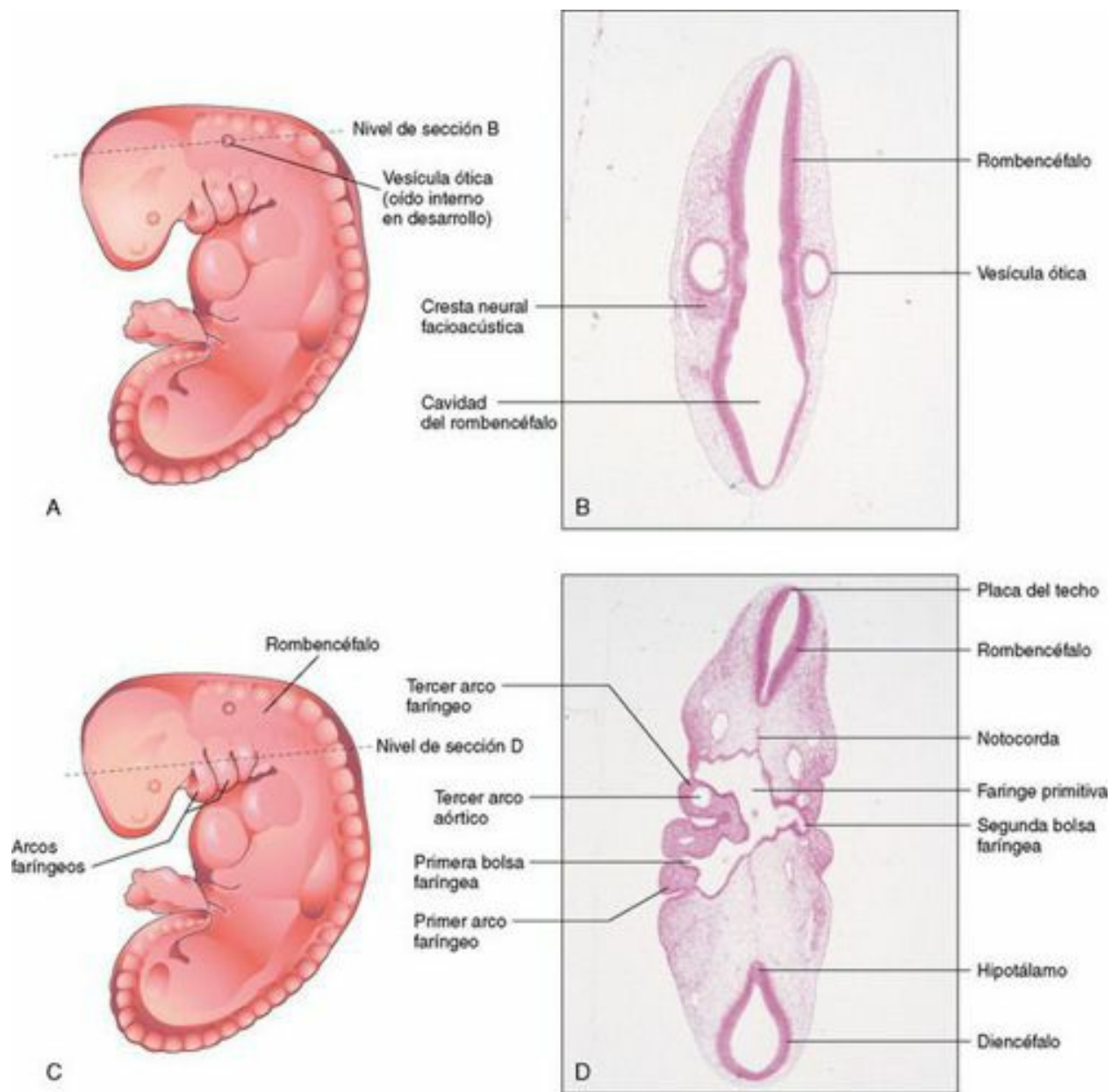


Figura 5-10 **A**, Representación esquemática de un embrión en el estadio 13 de Carnegie, con aproximadamente 28 días. **B**, Microfotografía de una sección del embrión en el nivel que se muestra en **A**. Se puede observar el rombencéfalo y la vesícula ótica (el primordio del oído interno). **C**, Representación esquemática del mismo embrión, en el nivel de sección **D**. Pueden diferenciarse la faringe primordial y los arcos faríngeos.

(**B** y **D**, Tomados de Moore KL, Persaud TVN, Shiota K: Color Atlas of Clinical Embryology, 2.<sup>a</sup> ed. Filadelfia, WB Saunders, 2000.)

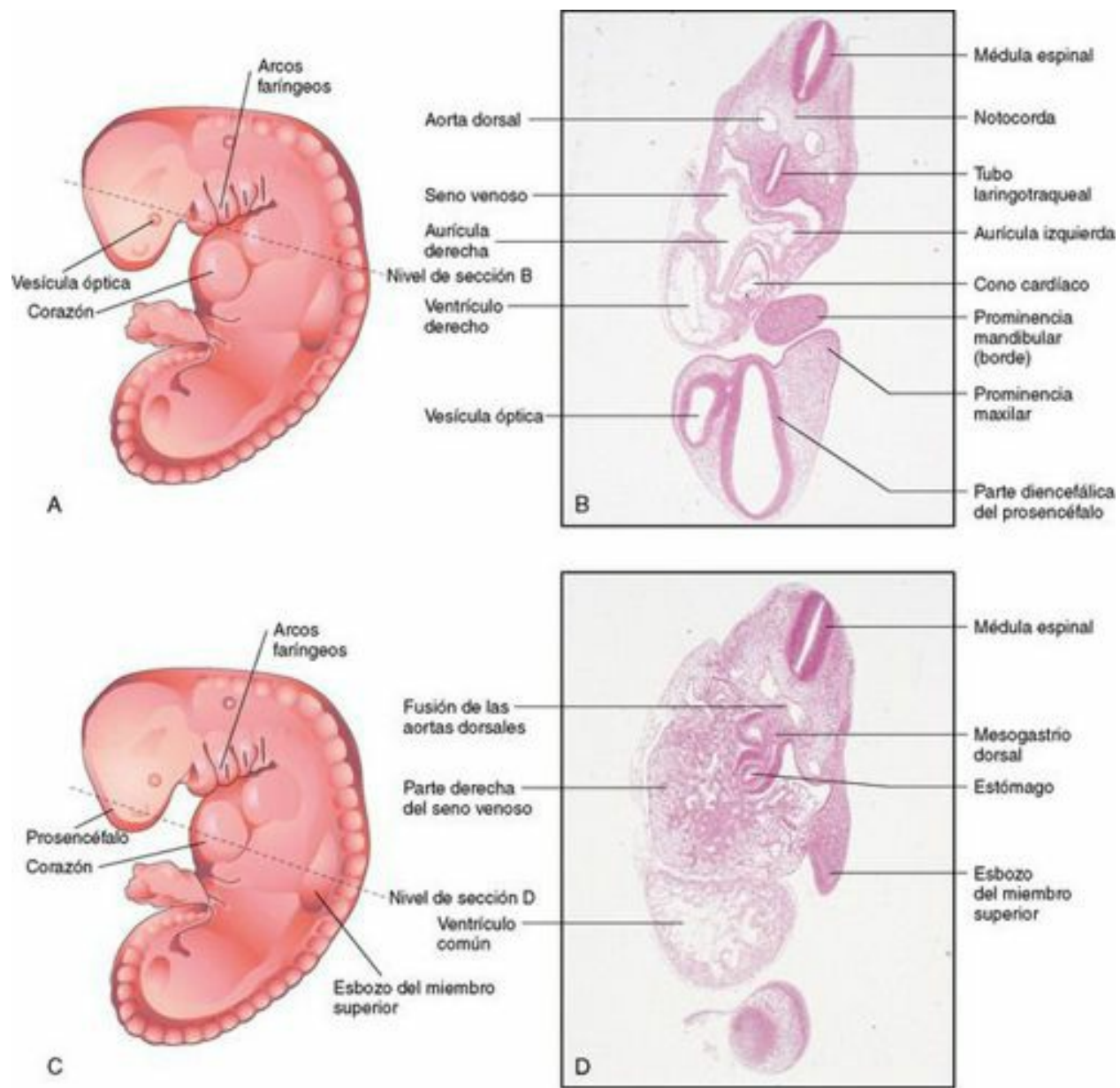


Figura 5-11 **A**, Representación esquemática de un embrión en estadio 13 de Carnegie, con aproximadamente 28 días. **B**, Microfotografía de una sección del embrión en el nivel mostrado en **A**. Se pueden observar las distintas partes del corazón primitivo. **C**, Representación esquemática del mismo embrión en el nivel de sección **D**. Se pueden observar el corazón y el estómago primitivos.

(**B** y **D**, Tomados de Moore KL, Persaud TVN, Shiota K: Color Atlas of Clinical Embryology, 2.<sup>a</sup> ed. Filadelfia, WB Saunders, 2000.)

## Quinta semana

Comparados con los que se producen a lo largo de la cuarta semana, durante la quinta semana los cambios en la configuración corporal son menores, pero el crecimiento de la cabeza supera al del resto de las regiones ([figs. 5-12](#) y [5-13](#)). El aumento de tamaño de la cabeza se debe principalmente al rápido desarrollo del encéfalo y de las prominencias faciales. Al poco tiempo, la cara establece contacto con la prominencia del corazón. El rápido crecimiento del segundo arco faríngeo hace que supere en tamaño al tercer y cuarto arco, formando una depresión lateral a cada lado, el **seno cervical**. Las crestas mesonéfricas indican la localización de los riñones mesonéfricos, unos órganos que en el ser humano llevan a cabo una función excretora provisional ([fig. 5-13B](#)).

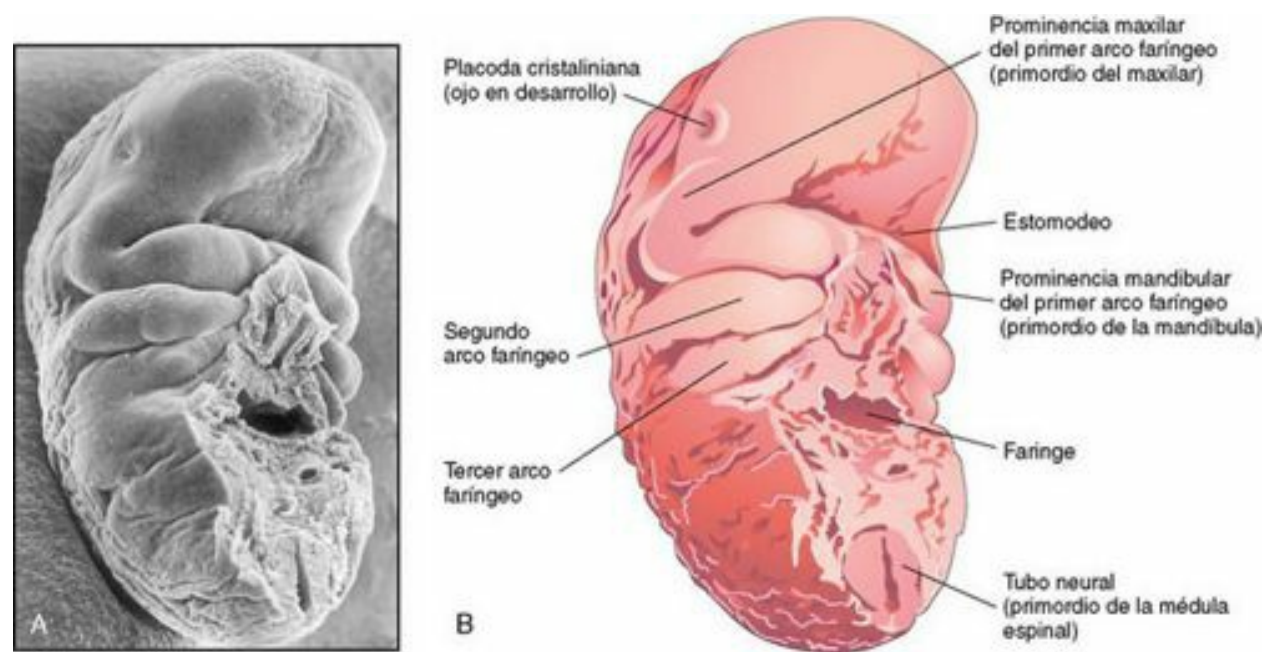


Figura 5-12 **A**, Micrografía electrónica de barrido correspondiente a la región craneofacial de un embrión humano de aproximadamente 32 días (estadio 14 de Carnegie, con 6,8 mm). Se observan tres pares de arcos faríngeos. Están claramente definidas las prominencias maxilar y mandibular del primer arco aórtico. Se puede observar la gran boca localizada entre las prominencias maxilares y las prominencias mandibulares fusionadas. **B**, Representación esquemática de la micrografía electrónica de barrido con ilustración de las estructuras que se muestran en **A**.

(**A**, Por cortesía del profesor [ya fallecido] K. Hinrichsen, Ruhr-Universität Bochum, Bochum, Alemania.)

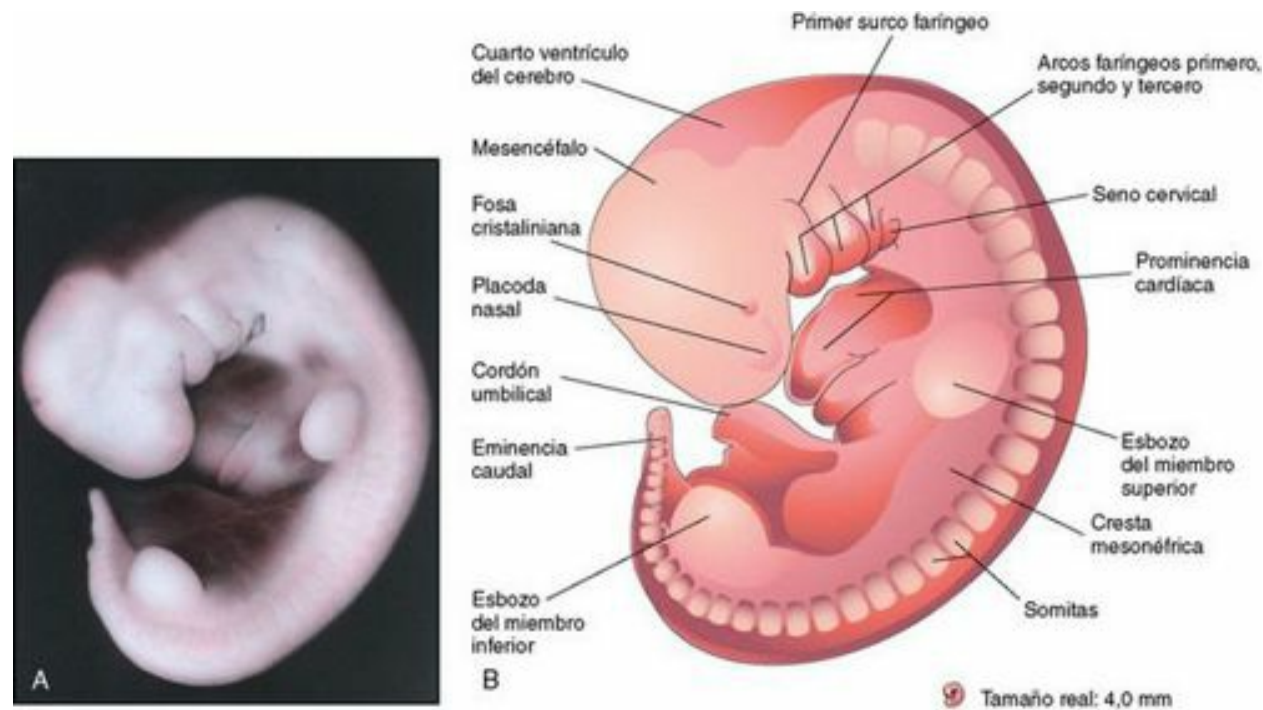


Figura 5-13 **A**, Vista lateral de un embrión en estadio 14 de Carnegie, con aproximadamente 32 días. El segundo arco faríngeo ha crecido por encima del tercer arco, formando el seno cervical. La cresta mesonéfrica indica la localización del riñón mesonéfrico, una estructura de carácter transicional (v. [cap. 12](#)). **B**, Ilustración de las estructuras mostradas en **A**. Los esbozos de los miembros superiores tienen forma de pala y los de los inferiores, forma de aleta.

(**A**, Tomado de Nishimura H, Semba R, Tanimura T, Tanaka O: Prenatal Development of the Human with Special Reference to Craniofacial Structures: An Atlas. Washington, DC, National Institutes of Health, 1977.)



## Sexta semana

Hacia el final de la sexta semana, los embriones pueden presentar una respuesta refleja frente al contacto. Los miembros superiores comienzan a mostrar una diferenciación regional a medida que se desarrollan los codos y las grandes **manos** (fig. 5-14). Los primordios de los dedos de las manos, denominados **rayos digitales**, comienzan a formarse en las manos.

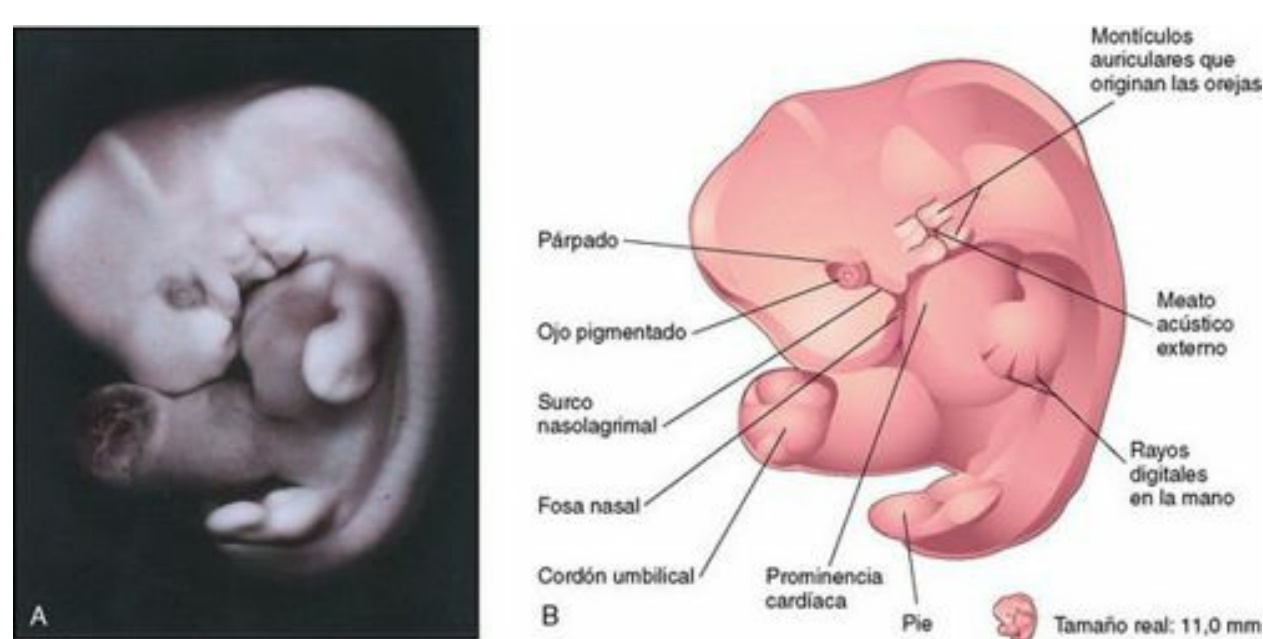


Figura 5-14 **A**, Vista lateral de un embrión en estadio 17 de Carnegie, con aproximadamente 42 días. En la mano son visibles los rayos digitales, que señalan la localización futura de los dedos. **B**, Representación esquemática de las estructuras mostradas en **A**. Ahora son obvios el ojo, los montículos correspondientes a las orejas y el meato acústico externo.

(**A**, Tomado de Moore KL, Persaud TVN, Shiota K: Color Atlas of Clinical Embryology, 2.<sup>a</sup> ed. Filadelfia, WB Saunders, 2000.)

A lo largo de la sexta semana, los embriones muestran movimientos espontáneos como los de contracción del tronco y los miembros. El desarrollo de los miembros inferiores tiene lugar 4-5 días después del desarrollo de los miembros superiores. Alrededor del surco faríngeo que queda entre los dos primeros arcos faríngeos aparecen varias protrusiones pequeñas, los **montículos auriculares** (fig. 5-14B). Este surco se convierte finalmente en el **conducto auditivo externo**. Los montículos auriculares contribuyen a la formación de las orejas, que son la parte con forma de concha del oído externo. En este momento, los ojos resultan obvios debido a que se ha formado el pigmento retiniano. Asimismo, la cabeza es muy grande en relación con el tronco y permanece inclinada sobre la **prominencia cardíaca**. Esta posición de la cabeza se debe a la flexión de la región del cuello (cervical). El tronco y el cuello han comenzado a enderezarse. Los intestinos se introducen en el celoma extraembrionario, en la parte proximal del cordón umbilical. Esta herniación umbilical es un proceso normal en el embrión. La herniación tiene lugar debido a que la cavidad abdominal es a esta edad demasiado pequeña para acoger el intestino, que crece con gran rapidez.

## Séptima semana

Los miembros experimentan cambios considerables durante la séptima semana. Aparecen zonas de separación o muescas entre los rayos digitales de las placas de las manos, y dichos espacios definen con claridad los dedos de las manos y —más adelante— de los pies (fig. 5-15). Ahora, la comunicación entre el intestino primordiar y la vesícula umbilical queda reducida a un conducto relativamente fino, el conducto onfaloentérico (fig. 5-1C<sub>2</sub>). Hacia el final de la séptima semana se inicia la osificación de los huesos de los miembros superiores.

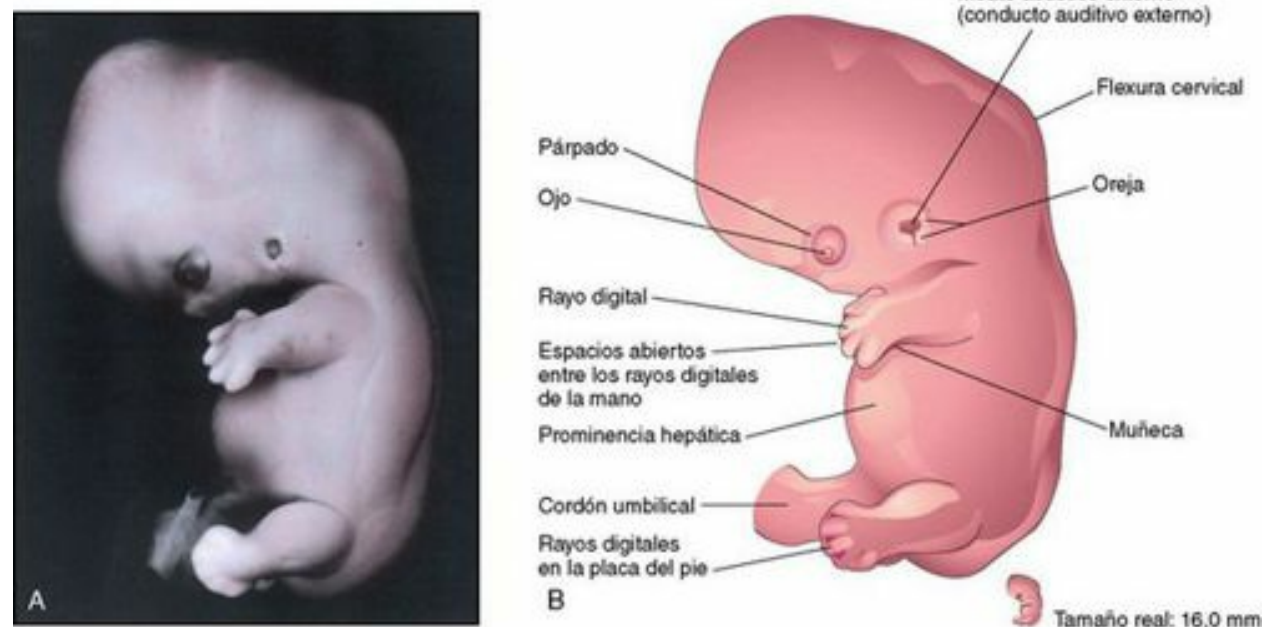


Figura 5-15 **A**, Vista lateral de un embrión en estadio 19 de Carnegie, con aproximadamente 48 días. Ahora son claramente visibles la oreja y el conducto auditivo externo. Se puede observar la posición relativamente baja de la oreja en esta fase. Los rayos digitales son visibles en el pie. La prominencia del abdomen se debe principalmente al gran tamaño del hígado. **B**, Representación esquemática en la que se observan las estructuras mostradas en **A**. La mano es grande y muestra espacios abiertos entre los rayos digitales, lo que indica claramente el desarrollo de los dedos.

(**A**, Tomado de Moore KL, Persaud TVN, Shiota K: Color Atlas of Clinical Embryology, 2.<sup>a</sup> ed. Filadelfia, WB Saunders, 2000.)

# Octava semana

Al comienzo de la octava semana, que representa el final del período embrionario (organogénético), los dedos de las manos están separados pero aún aparecen unidos visiblemente por membranas ([fig. 5-16](#)). Ahora son claramente visibles las muescas o espacios de separación entre los rayos digitales de los pies. La eminencia caudal todavía está presente, pero ya es muy pequeña. Ha aparecido el **lecho vascular del cuero cabelludo**, que forma una banda característica alrededor de la cabeza. Hacia el final de la octava semana son aparentes todas las regiones de los miembros, al tiempo que los dedos han experimentado un alargamiento y están completamente separados ([fig. 5-17](#)). Los primeros movimientos deliberados con los miembros ocurren durante esta semana. Se inicia la osificación de los fémures. Hacia el final de la octava semana desaparece cualquier signo de la eminencia caudal. Las manos y los pies se aproximan entre sí ventralmente. Avanzada la octava semana el embrión muestra características claramente humanas ([fig. 5-18](#)); sin embargo, la cabeza es todavía desproporcionadamente grande y constituye casi la mitad del embrión. Se establece la región cervical y los párpados son más obvios. El embrión cierra los párpados y hacia el final de la octava semana los párpados comienzan a unirse mediante fusión epitelial. Las asas intestinales todavía se localizan en la porción proximal del cordón umbilical.

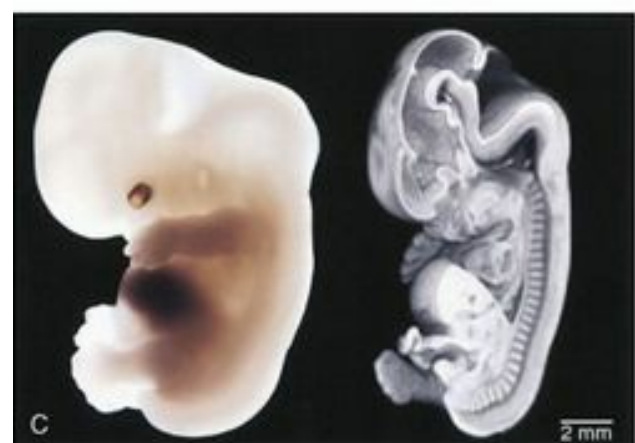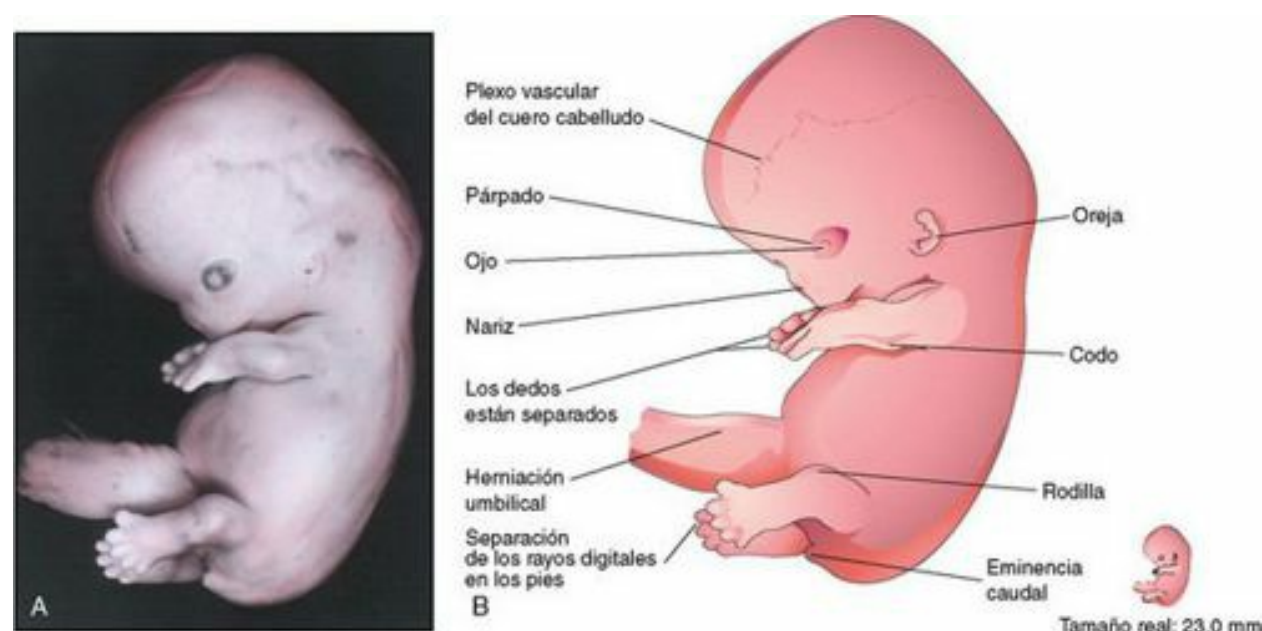


Figura 5-16 A, Vista lateral de un embrión en estadio 21 de Carnegie, con aproximadamente 52 días. Se puede observar que los pies tienen forma de abanico. Ahora, el lecho vascular del cuero cabelludo

forma una banda característica que rodea la cabeza. La nariz es corta y el ojo está fuertemente pigmentado. **B**, Ilustración de las estructuras mostradas en **A**. Los dedos de las manos ya están separados y los de los pies están comenzando a separarse. **C**, Un embrión humano en estadio 20 de Carnegie, con aproximadamente 50 días desde la ovulación, visto con microscopía óptica (*izquierda*) y con microscopía mediante resonancia magnética (*derecha*). Se ha editado el conjunto de datos tridimensionales de la microscopía con resonancia magnética para revelar el detalle anatómico en el plano sagital medio.

(**A**, Tomado de Nishimura H, Semba R, Tanimura T, Tanaka O: Prenatal Development of the Human with Special Reference to Craniofacial Structures: An Atlas. Washington, DC, National Institutes of Health, 1977; **B**, Tomado de Moore KL, Persaud TVN, Shiota K: Color Atlas of Clinical Embryology, 2.<sup>a</sup> ed. Filadelfia, WB Saunders, 2000; **C**, Por cortesía del doctor Bradley R. Smith, University of Michigan, Ann Arbor, MI.)

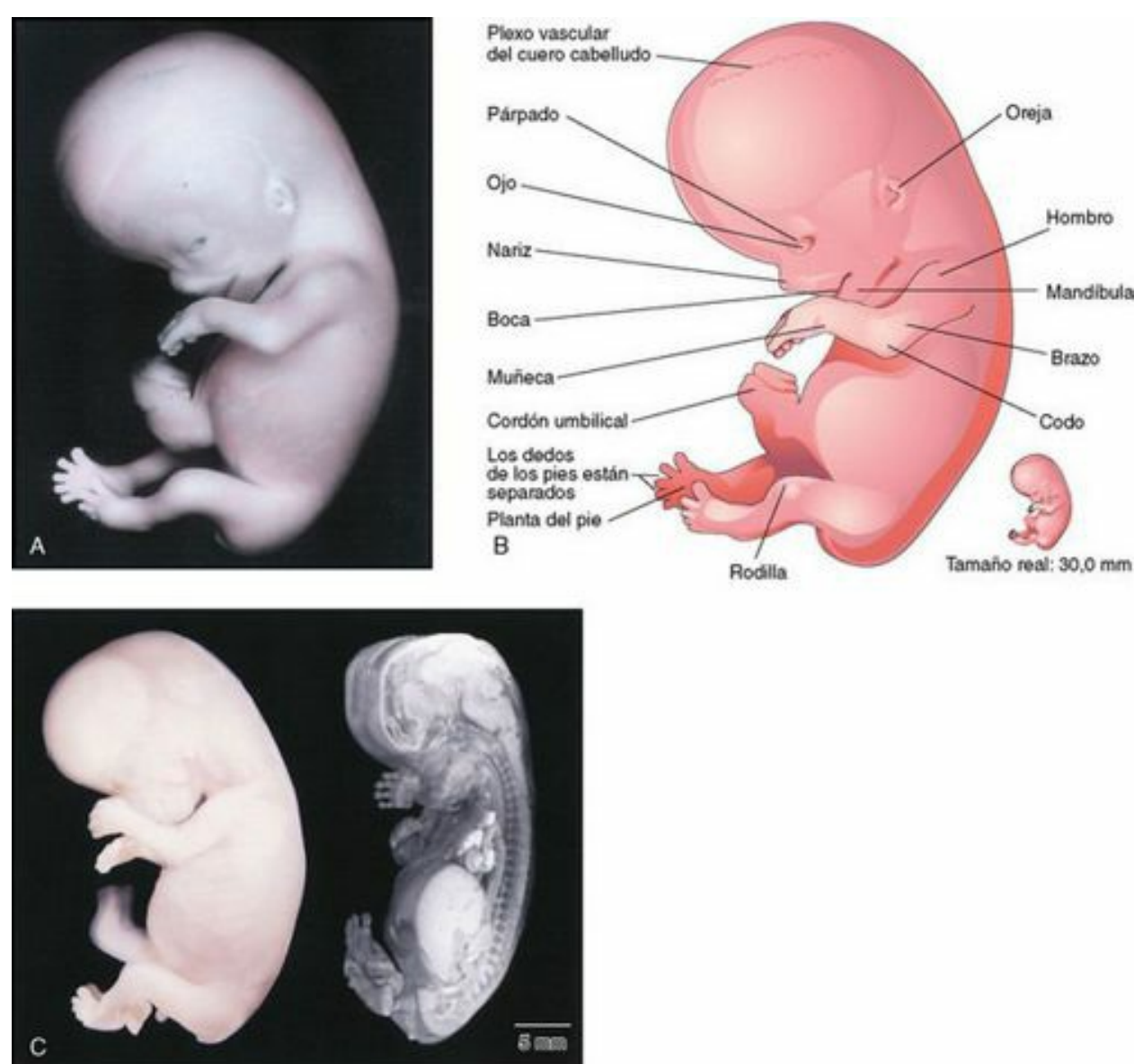


Figura 5-17 **A**, Vista lateral de un embrión en estadio 23 de Carnegie, con aproximadamente 56 días. El embrión tiene un aspecto claramente humano. **B**, Ilustración de las estructuras mostradas en **A**. **C**, Un embrión en estadio 23 de Carnegie, con aproximadamente 56 días desde la ovulación, visto mediante microscopía óptica (*izquierda*) y mediante microscopía con resonancia magnética (*derecha*).

(**A**, Tomado de Nishimura H, Semba R, Tanimura T, Tanaka O: Prenatal Development of the Human with Special Reference to Craniofacial Structures: An Atlas. Washington, DC, National Institutes of Health, 1977; **B**, Tomado de Moore KL, Persaud TVN, Shiota K: Color Atlas of Clinical Embryology, 2.<sup>a</sup> ed. Filadelfia, WB Saunders, 2000; **C**, Por cortesía del doctor Bradley R. Smith, University of Michigan, Ann Arbor, MI.)

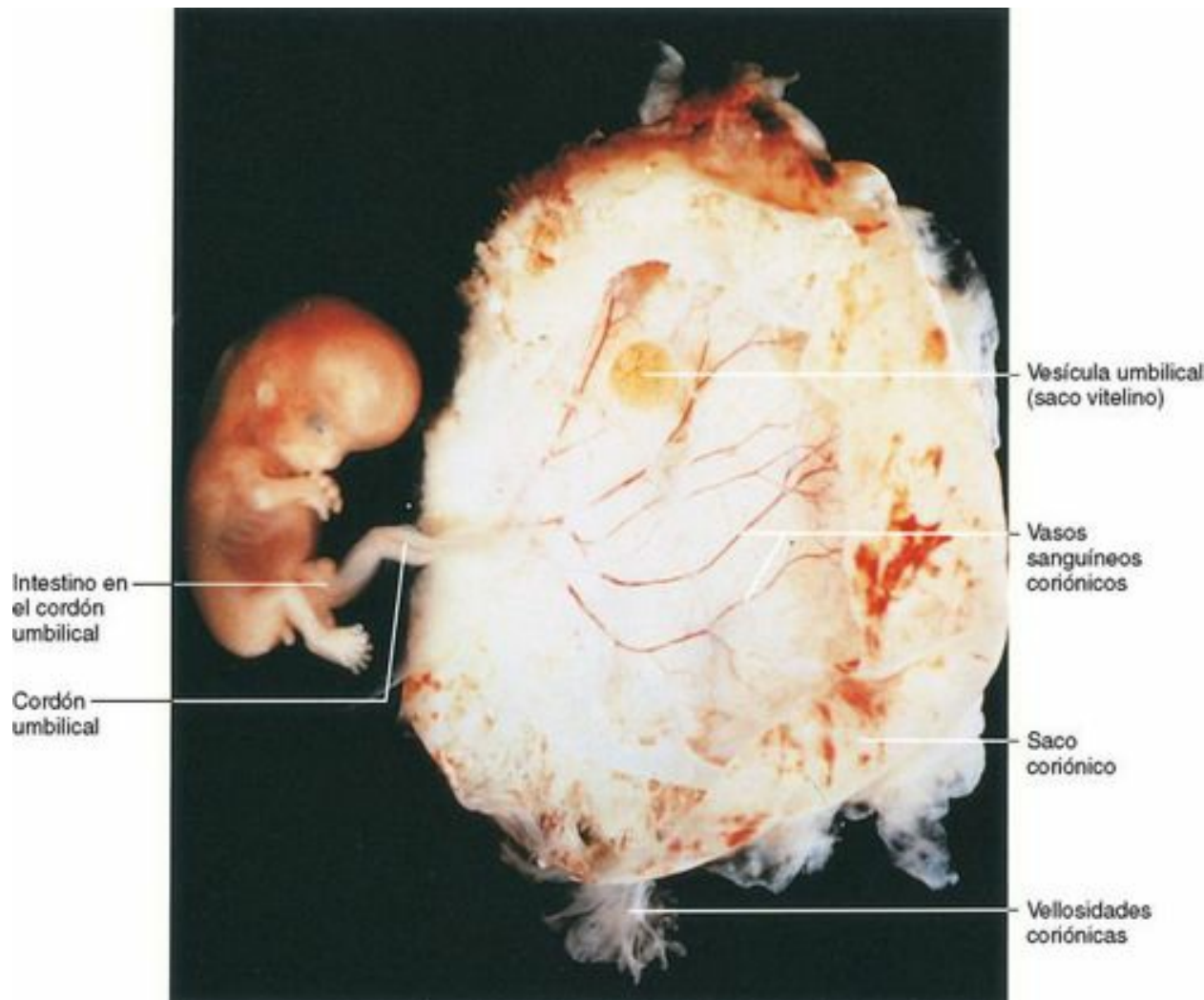


Figura 5-18 Vista lateral de un embrión en estadio 23 de Carnegie y de su saco coriónico, con aproximadamente 56 días. Se puede observar el aspecto humano del embrión.

(Tomado de Nishimura H, Semba R, Tanimura T, Tanaka O: Prenatal Development of the Human with Special Reference to Craniofacial Structures: An Atlas. Washington, DC, National Institutes of Health, 1977.)

A pesar de que hay diferencias entre ambos sexos en el aspecto de los genitales externos, no son todavía lo suficientemente distintivas como para permitir una identificación sexual precisa durante la octava semana (v. [cap. 12](#)).

---

### Estimación de las edades gestacional y edad embrionaria

Por convención, los obstetras determinan la edad del embarazo a partir del primer día de la última menstruación normal (UMN), en lo que representa la edad gestacional. La edad embrionaria comienza

en el momento de la fecundación, es decir, aproximadamente 2 semanas después de la UMN. La fecha de la fecundación se utiliza en las mujeres que han sido sometidas a procedimientos de fecundación *in vitro* o de inseminación artificial (v. [cap. 2](#)).

El conocimiento de la edad embrionaria es importante debido a que influye en el control clínico, especialmente cuando es necesaria la realización de procedimientos de carácter invasivo como la biopsia de las vellosidades coriónicas y la amniocentesis (v. [cap. 6](#)). En algunas mujeres puede no ser fiable la estimación de la edad gestacional a partir de la historia menstrual como dato único. La probabilidad de error en el establecimiento de la UMN es mayor en las mujeres que se quedan embarazadas después de interrumpir el consumo de anticonceptivos orales, debido a que el intervalo entre la interrupción del tratamiento hormonal y la reanudación de la ovulación es bastante variable. En otros casos, la hemorragia uterina ligera («manchado») que tiene lugar en ocasiones durante la implantación del blastocisto puede ser considerada de manera errónea por la mujer como una menstruación de escaso volumen. Otros factores que contribuyen a la falta de fiabilidad en la determinación del UMN son la oligomenorrea (menstruación escasa), el embarazo durante el período posparto (es decir, varias semanas después del parto) y el uso de dispositivos intrauterinos. A pesar de las posibles fuentes de error, la UMN es un criterio fiable en la mayoría de los casos. La evaluación ecográfica del tamaño de la cavidad coriónica y de su contenido embrionario (v. [fig. 5-19](#)) permite al clínico estimar con precisión la fecha de la fecundación.

El día en que tiene lugar la fecundación es el punto de referencia más preciso para estimar la edad; generalmente, se calcula a partir de la fecha estimada de la ovulación debido a que el ovocito suele ser fecundado antes de transcurridas 12 h de la ovulación. Cualquier determinación de la edad debe indicar el punto de referencia utilizado, es decir, los días transcurridos desde la UMN o desde la fecha estimada de fecundación.

---

# Estimación de la edad embrionaria

La estimación relativa a la edad de los embriones procedentes, por ejemplo, de abortos espontáneos se determina a partir de sus características externas y de su longitud ((v. [figs. 5-19](#) y [5-20](#); v. [tabla 5.1](#)). La longitud corporal como criterio único puede no ser fiable debido a que algunos embriones experimentan una disminución progresiva de la tasa de crecimiento antes de morir. El aspecto de los miembros en desarrollo es un criterio útil para estimar la edad embrionaria. Dado que los embriones de la tercera y cuarta semana son rectos (v. [fig. 5-20A](#)), sus mediciones indican la longitud mayor. La longitud occipucio-cóccix (LOC) es el parámetro utilizado con mayor frecuencia en los embriones de mayor edad (v. [fig. 5-20B](#)). Dado que no hay ningún marcador anatómico que indique claramente cuál es el occipucio y cuál es el cóccix, asumimos que la LOC mayor es la más precisa. En ocasiones, en los embriones de 8 semanas se utiliza la longitud occipucio-talón, o la longitud completa en bipedestación. Sin embargo, la longitud de un embrión es tan sólo uno de los criterios para determinar su edad (v. [tabla 5-1](#)). El Carnegie Embryonic Staging System se utiliza internacionalmente y permite establecer comparaciones entre los hallazgos observados en los distintos embriones.

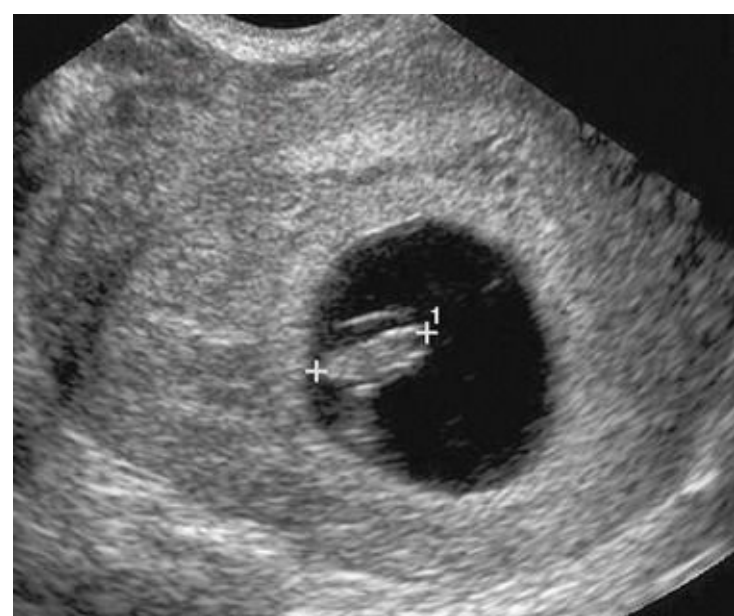

Figura 5-19 Ecografía transvaginal de un embrión de 7 semanas (calibradores, LOC de 10 mm) rodeado por la membrana amniótica en el interior de la cavidad coriónica (región oscura).

(Por cortesía del doctor E.A. Lyons, profesor of Radiología, Obstetricia y Ginecología, y Anatomía, Health Sciences Centre and University of Manitoba, Winnipeg, Manitoba.)

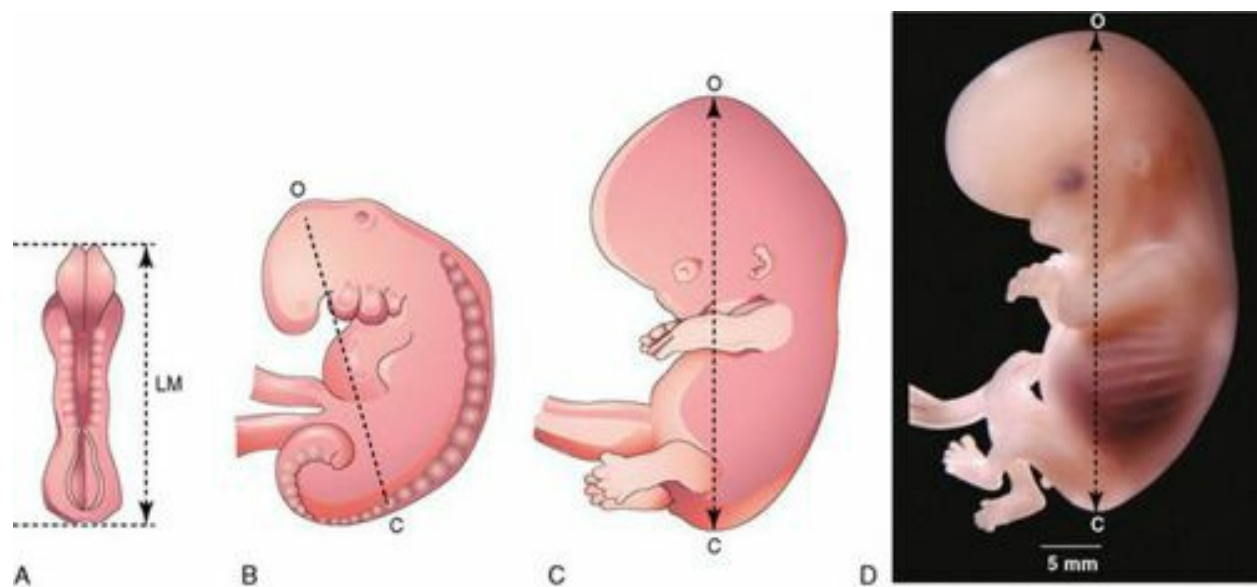


Figura 5-20 Ilustraciones de los métodos utilizados para medir la longitud de los embriones. **A**, Longitud mayor (LM). **B**, **C** y **D**, Longitud occipucio-cóccix (LOC). **D**, Fotografía de un embrión de 8 semanas.

(**D**, Por cortesía del doctor Bradley R. Smith, University of Michigan, Ann Arbor, MI.)

## Evaluación ecográfica de los embriones

En la mayoría de las mujeres que reciben asistencia obstétrica se realiza al menos una evaluación ecográfica durante el embarazo, debido a una o más de las razones siguientes:

- Estimación de la edad gestacional para confirmar las fechas clínicas.
- Evaluación del crecimiento embrionario en los casos de sospecha de retraso del crecimiento intrauterino.
- A modo de guía para la obtención de una biopsia de las vellosidades coriónicas o de una muestra del líquido amniótico (v. [cap. 6](#)).
- Evaluación de una masa pélvica detectada clínicamente.
- Sospecha de embarazo ectópico (v. [cap. 6](#)).
- Posible malformación uterina.
- Detección de malformaciones congénitas.

Los datos actuales indican que la ecografía no produce efectos biológicos confirmados sobre los embriones ni los fetos, cuando se utiliza por motivos diagnósticos.

El tamaño de un embrión en una mujer embarazada puede estimarse a través de las mediciones ecográficas. La ecografía transvaginal ofrece una medición más temprana y precisa de la LOC en las fases iniciales del embarazo. Al comienzo de la quinta semana el embrión tiene una longitud de 4-



7 mm (v. [fig. 5-13](#)). Durante las semanas sexta y séptima es posible visualizar algunas estructuras embrionarias (p. ej., partes de los miembros) y las mediciones de la longitud occipucio-cóccix efectuadas en este momento tienen carácter predictivo respecto a la edad embrionaria, con una precisión de 1-4 días. Por otra parte, después de la sexta semana es posible determinar las dimensiones de la cabeza y el tronco, y estas cifras se utilizan para evaluar la edad embrionaria. No obstante, hay una variabilidad considerable en todo lo relativo al crecimiento y el desarrollo tempranos del embrión. Las diferencias son mayores antes del final de la cuarta semana de desarrollo, pero se mantienen hasta el final del período embrionario.

---

# Resumen de la cuarta a la octava semana

- Al comienzo de la cuarta semana, el *plegamiento en los planos medio y horizontal* convierte el disco embrionario trilaminar plano en un embrión con configuración cilíndrica y forma de «C». La formación de la cabeza, de la eminencia caudal y de los pliegues laterales es una secuencia continua de acontecimientos que da lugar a la aparición de una constricción entre el embrión y la vesícula umbilical.
- A medida que la cabeza se pliega ventralmente, parte del endodermo queda incorporado a modo de *intestino primitivo anterior* en la región de la cabeza embrionaria en desarrollo. El plegamiento de la región de la cabeza también da lugar al *desplazamiento ventral de la membrana orofaríngea y del corazón*, al tiempo que el encéfalo en desarrollo se convierte en la parte más craneal del embrión.
- Según la eminencia caudal se pliega ventralmente, parte de la capa germinal endodérmica queda incorporada en el extremo caudal del embrión, a modo de *intestino primitivo posterior*. La parte terminal del intestino primitivo posterior se expande formando la *cloaca*. El plegamiento de la región caudal también origina la membrana cloacal, la alantoides y el tallo de conexión, que se desplaza hacia la superficie ventral del embrión.
- El plegamiento del embrión en el plano horizontal incorpora parte del endodermo en el propio embrión, a modo de *intestino primitivo medio*.
- La vesícula umbilical permanece unida al intestino primitivo medio a través del estrecho conducto onfaloentérico (tallo vitelino). Durante el plegamiento del embrión en el plano horizontal se forman los *primordios de las paredes corporales lateral y ventral*. A medida que se expande, el amnios cubre el tallo de conexión, el conducto onfaloentérico y la alantoides, formando así una cubierta epitelial para el cordón umbilical.
- Las *tres capas germinativas se diferencian con la formación de los distintos tejidos y órganos*, de manera que hacia el final del período embrionario ya se han establecido los esbozos de los principales órganos y sistemas.
- El aspecto externo del embrión está influido por la formación del encéfalo, el corazón, el hígado, los somitas, los miembros, las orejas, la nariz y los ojos.
- Dado que entre la cuarta y la octava semana se forman los esbozos de la mayor parte de las estructuras externas e internas esenciales, *éste es el período más crítico del desarrollo*. Las alteraciones del desarrollo durante este período pueden tener como consecuencia malformaciones congénitas importantes.
- Es posible establecer estimaciones razonables de la edad de los embriones a partir del día de inicio de la última menstruación normal, del momento estimado de la fecundación, de las mediciones ecográficas relativas al saco coriónico y al embrión, y del estudio de las características externas del embrión.

# Problemas con orientación clínica

---

## Caso 5-1

*A una mujer de 28 años de edad, gran fumadora de cigarrillos desde su adolescencia, se le informa de que se encuentra en el segundo mes de gestación.*

- ¿Qué podría decirle el médico a esta mujer respecto a su tabaquismo y al uso de otras sustancias (p. ej., el alcohol)?

---

---

## Caso 5-2

*Los médicos comentan habitualmente con sus pacientes todo lo relativo al período crítico del desarrollo.*

- ¿Por qué es el período embrionario una fase tan crítica en el desarrollo?

---

---

## Caso 5-3

*Una paciente está preocupada a causa de informaciones recientes aparecidas en la prensa relativas a los efectos de los medicamentos sobre los animales de laboratorio.*

- ¿Es posible predecir los posibles efectos perjudiciales de los medicamentos sobre los embriones humanos a partir de los resultados obtenidos en estudios efectuados sobre animales de laboratorio?
  - Exponga la formación de las capas germinativas y la organogénesis.
- 
-

## Caso 5-4

*Una mujer de 30 años de edad manifiesta dudas sobre la fecha de su última menstruación normal. Señala que sus períodos eran irregulares.*

- ¿Por qué puede no ser fiable la información ofrecida por una paciente respecto a la fecha de inicio de su embarazo?
- ¿Qué métodos clínicos hay en la actualidad para evaluar la edad embrionaria?

---

---

## Caso 5-5

*Una mujer que se acaba de quedar embarazada le dice a su médico que ha tomado una píldora sonnífera que le dio una amiga. Está preocupada por la posibilidad de que este medicamento pueda ser perjudicial para el desarrollo de los miembros de su hijo.*

- ¿Por qué un medicamento que sabemos que causa malformaciones congénitas graves en los miembros puede dar lugar a estas anomalías cuando lo consume la madre durante la octava semana de la gestación?
- Exponga los mecanismos de acción de estos teratógenos (v. [cap. 20](#)).

---

La discusión de estos problemas se recoge al final del libro.

### Bibliografía y lecturas recomendadas

Ashe H.L., Briscoe J. The interpretation of morphogen gradients. *Development*. 2006;133:385.

Barnea E.R., Hustin J., Jauniaux E., eds. *The First Twelve Weeks of Gestation*. Berlin: Springer-Verlag, 1992.

Callen P.W. Obstetric ultrasound examination. In Callen P.W., ed.: *Ultrasonography in Obstetrics and Gynecology*, ed 5, Philadelphia: WB Saunders, 2008.

Dickey R.P., Gasser R.F. Computer analysis of the human embryo growth curve: Differences between published ultrasound findings on living embryos in utero and data on fixed specimens. *Anat Rec*. 1993;237:400.

Dickey R.P., Gasser R.F. Ultrasound evidence for variability in the size and development of normal human embryos before the tenth post-insemination week after assisted reproductive technologies. *Hum Reprod*. 1993;8:331.

Gasser R. *Virtual Human Embryo DREM Project*. Louisiana State University: New Orleans; 2007.

Gilbert S.F. *Developmental Biology*, ed 9. Sunderland: Sinauer; 2010.

Hardin J., Walston T. Models of morphogenesis: The mechanisms and mechanics of cell rearrangement. *Curr Opin Genet Dev*. 2004;14:399.

Iffy L., Shepard T.H., Jakobovits A., et al. The rate of growth in young human embryos of Streeter's horizons XIII and XXIII. *Acta Anat*. 1967;66:178.

Iwarsson E., Malmgren H., Blennow E. Preimplantation genetic diagnosis: twenty years of practice. *Semin Fetal Neonatal Med*. 2011;16:74.

Jirásek J.E. *An Atlas of Human Prenatal Developmental Mechanics: Anatomy and Staging*. London



and New York: Taylor & Francis; 2004.

Kliegman R.M. Intrauterine growth restriction. In Martin R.J., Fanaroff A.A., Walsh M.C., eds.: *Fanaroff and Martin's Neonatal-Perinatal Medicine: Diseases of the Fetus and Infant*, ed 8, Philadelphia: Mosby, 2006.

Laing F.C., Frates M.C., Benson C.B. Ultrasound evaluation during the first trimester. In Callen P.W., ed.: *Ultrasonography in Obstetrics and Gynecology*, ed 5, Philadelphia: WB Saunders, 2008.

Moore K.L., Persaud T.V.N., Shiota K. *Color Atlas of Clinical Embryology*, ed 2. Philadelphia: WB Saunders; 2000.

Nishimura H., Tanimura T., Semba R., Uwabe C. Normal development of early human embryos: Observation of 90 specimens at Carnegie stages 7 to 13. *Teratology*. 1974;10:1.

O'Rahilly R., Müller F. *Developmental Stages in Human Embryos*. Washington, DC: Carnegie Institute of Washington; 1987.

Persaud T.V.N., Hay J.C. Normal embryonic and fetal development. In Reece E.A., Hobbins J.C., eds.: *Clinical Obstetrics: The Fetus and Mother*, ed 3, Oxford: Blackwell Publishing, 2006.

Pooh R.K., Shiota K., Kurjak A. Imaging of the human embryo with magnetic resonance imaging microscopy and high-resolution transvaginal 3-dimensional sonography: human embryology in the 21st century. *Am J Obstet Gynecol*. 2011;204:77.e1.

Shiota K. Development and intrauterine fate of normal and abnormal human conceptuses. *Congen Anom*. 1991;31:67.

Steding G. *The Anatomy of the Human Embryo. A Scanning Electron-Microscopic Atlas*. Basel: Karger; 2009.

Streeter G.L. Developmental horizons in human embryos: Description of age groups XV, XVI, XVII, and XVIII. *Contrib Embryol Carnegie Inst*. 1948;32:133.

Streeter G.L. Developmental horizons in human embryos: Description of age group XI, 13 to 20 somites, and age group XII, 21 to 29 somites. *Contrib Embryol Carnegie Inst*. 1942;30:211.

Streeter G.L. Developmental horizons in human embryos: Description of age group XIII, embryos of 4 or 5 millimeters long, and age group XIV, period of identification of the lens vesicle. *Contrib Embryol Carnegie Inst*. 1945;31:27.

Streeter G.L., Heuser C.H., Corner G.W. Developmental horizons in human embryos: Description of age groups XIX, XX, XXI, XXII, and XXIII. *Contrib Embryol Carnegie Inst*. 1951;34:165.

Yamada S., Samtani R.R., Lee E.S., et al. Developmental atlas of the early first trimester human embryo. *Dev Dyn*. 2010;239:1585.

Whitworth M., Bricker L., Neilson J.P., et al. Ultrasound for fetal assessment in early pregnancy. *Cochrane Database Syst Rev.* 2010;4:CD007058.

Zhang J., Merialdi M., Platt L.D., et al. Defining normal and abnormal fetal growth: promises and challenges. *Am Obstet Gynecol.* 2010;202:522.

## Capítulo 6

Novena semana hasta el nacimiento

el período fetal

[Estimación de la edad fetal](#)

[Trimestres del embarazo](#)

[Mediciones y características del feto](#)

[Aspectos destacados del período fetal](#)

[Semanas 9 a 12](#)

[Semanas 13 a 16](#)

[Semanas 17 a 20](#)

[Semanas 21 a 25](#)

[Semanas 26 a 29](#)

[Semanas 30 a 34](#)

[Semanas 35 a 38](#)

[Fecha estimada del parto](#)

[Factores que influyen en el crecimiento fetal](#)

[Tabaquismo](#)

[Embarazo múltiple](#)

[Consumo de alcohol y drogas](#)

[Alteración del flujo sanguíneo uteroplacentario y fetoplacentario](#)

[Factores genéticos y retraso del crecimiento](#)

[Procedimientos para evaluar el estado fetal](#)

[Ecografía](#)

[Amniocentesis diagnóstica](#)

[Determinación de la alfa-fetoproteína](#)

[Estudios espectrofotométricos](#)

[Biopsia de las vellosidades coriónicas](#)

[Patrones de la cromatina sexual](#)

[Cultivos celulares y análisis cromosómico](#)

[Transfusión fetal](#)

[Fetoscopia](#)

[Obtención percutánea de muestras de sangre del cordón umbilical](#)

[Resonancia magnética](#)

[Monitorización fetal](#)

[Resumen del período fetal](#)

## Problemas con orientación clínica

La transformación de un embrión en un feto tiene lugar de manera gradual, pero el cambio de denominación es significativo debido a que implica que el embrión se ha desarrollado hasta adquirir un aspecto claramente humano y que se han formado los primordios de todos los sistemas importantes. El desarrollo durante el período fetal está relacionado con el rápido crecimiento del cuerpo y con la diferenciación de los tejidos, los órganos y los sistemas. Un cambio notable durante el período fetal es la ralentización relativa del crecimiento de la cabeza, en comparación con el del resto del cuerpo. El crecimiento corporal durante el período fetal es muy rápido ([tabla 6-1](#)) y el incremento del peso corporal durante las semanas terminales es extraordinario. Los períodos de crecimiento continuado normal se alternan con intervalos prolongados de ausencia de crecimiento.

Tabla 6-1 Criterios para estimar la edad desde la fecundación durante el período fetal

EDAD (SEMANAS)	LONGITUD OCCIPUCIO-CÓCCIX (mm)*	LONGITUD DEL PIE (mm)*	PESO CORPORAL DEL FETO (g)†	CARACTERÍSTICAS EXTERNAS PRINCIPALES
<b>Fetos no viables</b>				
9	50	7	8	Los párpados se cierran o están cerrados. La cabeza es grande y más redondeada. Los genitales externos no pueden diferenciarse en masculinos y femeninos. Algunas asas intestinales se localizan en la parte proximal del cordón umbilical. Las orejas presentan una implantación baja.
10	61	9	14	Las asas intestinales se localizan en el abdomen. Desarrollo inicial de las uñas de los dedos de las manos.
12	87	14	45	Los genitales externos permiten diferenciar los sexos masculino y femenino. El cuello está bien definido.
14	120	20	110	La cabeza se mantiene erecta. Los ojos miran en dirección anterior. Las orejas están cerca de su posición definitiva. Los miembros inferiores están bien desarrollados. Desarrollo inicial de las uñas de los dedos de los pies.
16	140	27	200	Las orejas sobresalen de la cabeza.
18	160	33	320	El vértex cae sobre la piel. La madre percibe los primeros movimientos del feto.
20	190	39	460	Es visible el pelo de la cabeza y del cuerpo (lanugo).
<b>Fetos viables‡</b>				
22	210	45	630	La piel es tersa, translúcida y de coloración rosada o roja.
24	230	50	820	Están presentes las uñas de los dedos de las manos. El cuerpo es enjuto.
26	250	55	1.000	Los párpados están parcialmente abiertos. Se observan las pestañas.
28	270	59	1.300	Los ojos están completamente abiertos. En ocasiones se observa una cantidad considerable de pelo en el cuero cabelludo. La piel está ligeramente arrugada.
30	280	63	1.700	Se observan las uñas de los dedos de los pies. Cuerpo rollizo. Testículos en fase de descenso.
32	300	68	2.100	Las uñas de los dedos de las manos alcanzan las yemas de los dedos de las manos. La piel es lisa.
36	340	79	2.900	El cuerpo es generalmente rollizo. Casi no hay lanugo (pelo). Las uñas de los dedos de los pies alcanzan las yemas de los dedos de los pies. Miembros en flexión, agarre firme.
38	360	83	3.400	Tórax prominente; protrusión de las manos. Los testículos están en el escroto o son palpables en los conductos inguinales. Las uñas de los dedos de las manos sobrepasan las yemas de los dedos de las manos.

\* Estas medidas son cifras promedio y pueden no aplicarse a los casos individuales; las variaciones en las dimensiones aumentan con la edad.

† Estos pesos se refieren a fetos que han permanecido fijados en formalina al 10% durante 2 semanas; el peso de los especímenes no fijados es generalmente un 5% inferior.

‡ No hay un límite bien establecido del desarrollo, la edad o el peso corporal a partir del cual el feto sea automáticamente viable o por encima del cual esté garantizada su supervivencia; sin embargo, la experiencia ha demostrado que es poco habitual la supervivencia de los fetos con un peso corporal inferior a 500 g y de los fetos con una edad desde la fecundación inferior a 22 semanas. Incluso los fetos de 26 a 28 semanas tienen dificultades para sobrevivir, debido principalmente a que sus sistemas respiratorio y nervioso central no están completamente diferenciados.

## Viabilidad de los fetos

La viabilidad se define como la capacidad de los fetos para sobrevivir en el ambiente extrauterino (es decir, después del parto). La mayor parte de los fetos con un peso corporal inferior a 500 g en el

momento del parto no sobreviven. En muchos casos, el peso bajo de los recién nacidos a término se debe a un problema de **restricción del crecimiento intrauterino** (RCIU). En consecuencia, si reciben cuidados posnatales adecuados, algunos fetos con un peso corporal inferior a 500 g pueden sobrevivir; estos casos corresponden a los **lactantes inmaduros** o con un peso corporal extremadamente bajo en el momento de nacer.

La mayor parte de los fetos con un peso corporal de 750 a 1.500 g sobreviven, pero pueden aparecer complicaciones; son los **lactantes prematuros**. Cada año nacen en Estados Unidos aproximadamente 500.000 prematuros. Muchos de estos prematuros presentan complicaciones médicas importantes o fallecen al poco tiempo de nacer. El uso de esteroides antes del parto y la administración posnatal de surfactante endotraqueal han reducido de manera importante la morbilidad aguda y a largo plazo. La prematuridad es una de las causas más frecuentes de morbilidad y mortalidad perinatales.

---

# Estimación de la edad fetal

Las mediciones ecográficas de la longitud occipucio-cóccix (LOC) permiten determinar el tamaño y la probable edad del feto, al tiempo que ofrecen una predicción de la *fecha esperada del parto*. Las mediciones de la cabeza fetal y de la longitud del fémur también se utilizan para evaluar la edad. La *edad gestacional* se utiliza a menudo desde el punto de vista clínico, aunque este parámetro puede inducir confusión debido a que su denominación parece hacer referencia a la edad real del feto desde el momento de la fecundación del ovocito. En realidad, el concepto de edad gestacional se utiliza más habitualmente como sinónimo de la edad en relación con la última menstruación normal (UMN). Es importante que el especialista que prescribe la ecografía y el que la realiza utilicen la misma terminología.

El **período intrauterino** se puede dividir en días, semanas o meses ([tabla 6-2](#)), pero puede haber confusión cuando no se indica si la edad se calcula a partir del inicio de la UMN o del día estimado de la fecundación del ovocito. La incertidumbre respecto a la edad se manifiesta cuando se utilizan los meses, especialmente si no se indica si corresponden a meses de calendario (28-31 días) o a meses lunares (28 días). *Salvo indicación contraria, el concepto de edad fetal utilizado en este libro se calcula a partir de la fecha estimada de la fecundación.*

Tabla 6-2 Comparación de las unidades del tiempo gestacional y de la fecha de parto

PUNTO DE REFERENCIA	DÍAS	SEMANAS	MESES DE CALENDARIO	MESES LUNARES
Fecundación	266	38	8,75	9,50
UMN	280	40	9,25	10

La regla habitual para determinar la fecha estimada del parto (regla de Nägele) consiste en descontar 3 meses desde el primer día de la UMN y añadir un año y 7 días.

La regla habitual para determinar la fecha estimada del parto (regla de Nägele) consiste en descontar 3 meses desde el primer día de la UMN y añadir un año y 7 días.

# Trimestres del embarazo

Desde el punto de vista clínico, el período gestacional se divide en tres trimestres. Al final del primer trimestre ya se han desarrollado todos los sistemas principales ([fig. 6-1B](#)). A lo largo del segundo, el feto adquiere un tamaño suficiente para que en la ecografía sea posible visualizar un detalle anatómico importante. Durante este período se pueden detectar la mayoría de las malformaciones congénitas mediante la ecografía de alta resolución en tiempo real. Hacia el comienzo del tercer trimestre el feto ya puede sobrevivir incluso si nace prematuramente. El feto alcanza un hito importante del desarrollo a las 35 semanas de la gestación y cuando adquiere un peso corporal aproximado de 2.500 g, lo que se utiliza para definir el grado de madurez fetal. En esta fase, el feto suele sobrevivir incluso si el parto tiene lugar de forma prematura.

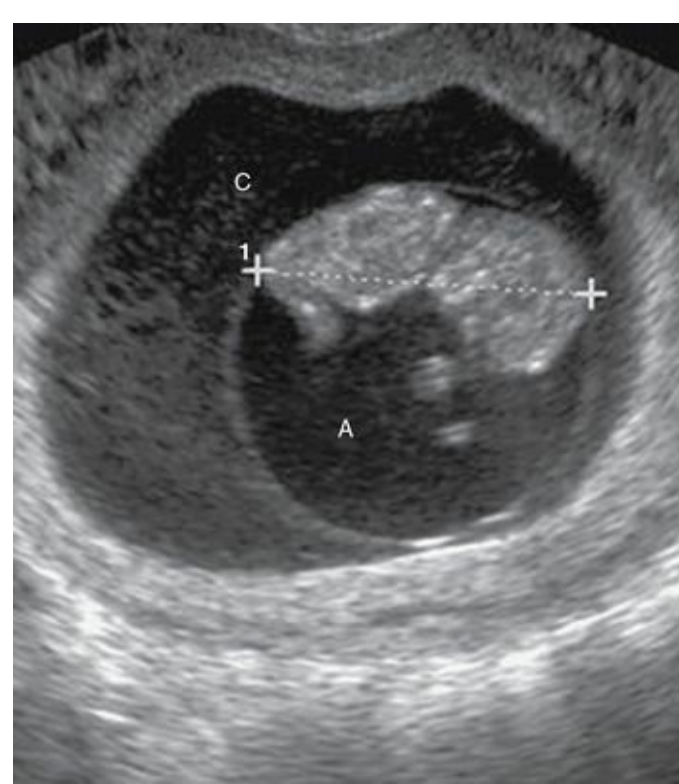


Figura 6-1 Imagen ecográfica de un feto de 9 semanas (11 semanas de edad gestacional). Se pueden observar el amnios, la cavidad amniótica (A) y la cavidad coriónica (C). LOC, 4,2 cm (*calibradores*).

(Por cortesía del doctor E.A. Lyons, profesor de Radiología, Obstetricia y Ginecología, y Anatomía, Health Sciences Centre and University of Manitoba, Winnipeg, Manitoba, Canadá.)

# Mediciones y características del feto

Hay varios parámetros y características externas útiles para estimar la edad fetal (v. [tabla 6-1](#)). La LOC es el método de elección para estimarla hasta el final del primer trimestre, dado que la variabilidad en el tamaño fetal durante este período es muy escasa. En los trimestres segundo y tercero es posible identificar varias estructuras que se pueden medir en la ecografía, pero los parámetros más utilizados son el diámetro *biparietal* (el diámetro de la cabeza entre las dos eminencias parietales), el *perímetro craneal*, el perímetro abdominal, la longitud del fémur y la longitud del pie. El peso corporal es a menudo un criterio útil para estimar la edad, aunque puede haber discrepancias entre la edad y el peso corporal especialmente cuando la madre presenta alguna enfermedad metabólica (como la diabetes mellitus) durante el embarazo. En estos casos, el peso corporal supera a menudo los valores considerados normales para la LOC correspondiente.

Las dimensiones fetales obtenidas mediante las mediciones ecográficas se aproximan notablemente a las mediciones de la LOC obtenidas en fetos que han sufrido un aborto espontáneo. La determinación del tamaño del feto, especialmente de su cabeza, tiene utilidad para que los obstetras puedan tratar a sus pacientes.



# Aspectos destacados del período fetal

No hay ningún sistema de estadificación formal para el período fetal; sin embargo, es útil describir los cambios que ocurren en períodos de 4 a 5 semanas.

## Semanas 9 a 12

Al comienzo de la novena semana la cabeza constituye aproximadamente la mitad de la LOC del feto ([figs. 6-1](#) y [6-2A](#)). Más adelante, el crecimiento de la longitud corporal se acelera, de manera que hacia el final de la semana 12 la LOC es más del doble ([fig. 6-1B](#); v. [tabla 6-1](#)). A pesar de que el crecimiento de la cabeza se reduce, todavía es desproporcionadamente grande en comparación con el resto del cuerpo.

A las 9 semanas la cara es ancha, los ojos están ampliamente separados, las orejas muestran una implantación baja y los párpados están fusionados ([fig. 6-2B](#)). Al final de la semana 12 aparecen los *centros de osificación primaria* en el esqueleto, en especial en el cráneo y los huesos largos. Al comienzo de la novena semana las piernas son cortas y los muslos relativamente pequeños. Hacia el final de la semana 12 los miembros superiores casi han alcanzado su longitud relativa final, pero los miembros inferiores todavía no están bien desarrollados y su tamaño es algo inferior a su longitud relativa final.

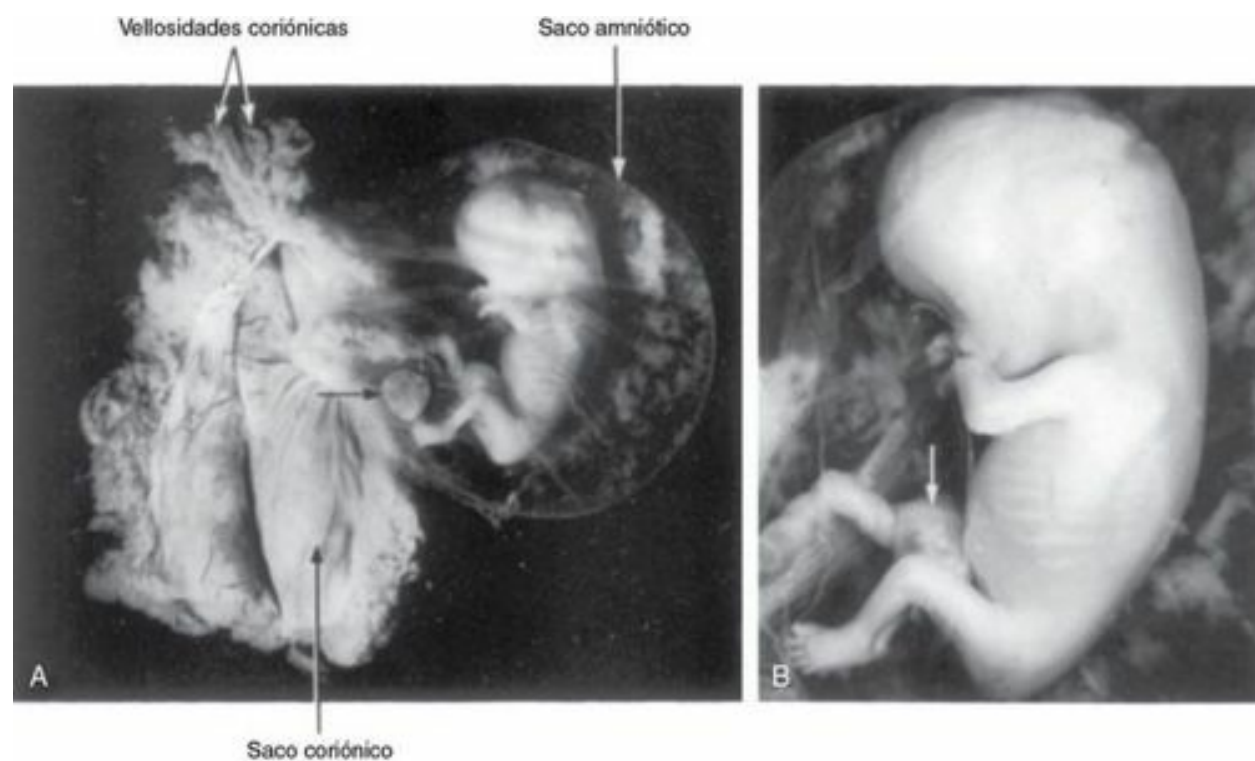


Figura 6-2 Feto de 9 semanas en el saco amniótico, expuesto tras la eliminación del saco coriónico. **A**, Tamaño real. El resto de la vesícula umbilical está indicado por una flecha. **B**, Fotografía de aumento correspondiente al feto ( $\times 2$ ). Se pueden observar las características siguientes: cabeza grande, párpados fusionados, costillas cartilagosas e intestino en el cordón umbilical (*flecha*).

(Por cortesía del profesor Jean Hay [jubilado], Department of Human Anatomy and Cell Science, University of Manitoba, Winnipeg, Manitoba, Canadá.)

Los genitales externos de los fetos masculino y femenino tienen características similares hasta el final de la novena semana. Su forma fetal madura no queda establecida hasta la semana 12. En el extremo proximal del cordón umbilical pueden observarse asas intestinales hasta la mitad de la semana 10 (v. [fig. 6-2B](#)). Hacia la semana 11 las asas intestinales ya han vuelto al abdomen ([fig. 6-3](#)).

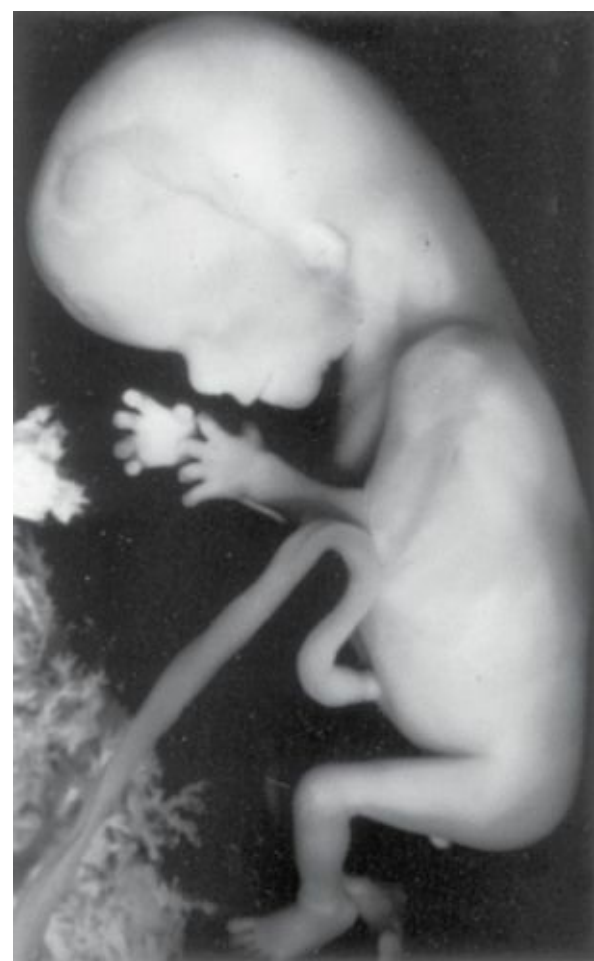

Figura 6-3 Feto de 11 semanas ( $\times 1,5$ ). Se puede observar la cabeza relativamente grande, además del hecho de que las asas intestinales ya no se localizan en el cordón umbilical.

(Por cortesía del profesor Jean Hay [jubilado], Department of Human Anatomy and Cell Science, University of Manitoba, Winnipeg, Manitoba, Canadá.)

A las 9 semanas el hígado es el órgano principal en el que tiene lugar la *eritropoyesis* (formación de los hematíes). Hacia el final de la semana 12 la eritropoyesis se ha reducido en el hígado y ha comenzado en el bazo. La *formación de orina* comienza entre las semanas 9 y 12; la orina es eliminada a través de la uretra hacia el líquido amniótico. El feto reabsorbe parte del líquido amniótico tras deglutirlo. Los productos de desecho fetales son transferidos a la circulación materna tras atravesar la membrana placentaria (v. [cap. 7](#)).

## Semanas 13 a 16

Durante este período el crecimiento es rápido (figs. 6-4 y 6-5; v. tabla 6-1). Hacia la semana 16 la cabeza es relativamente pequeña en comparación con la del feto de 12 semanas, y los miembros inferiores han aumentado su longitud. Los movimientos de los miembros, que se inician al final del período embrionario, muestran coordinación hacia la semana 14, aunque todavía son demasiado débiles para que la madre pueda percibirlos. Los movimientos de los miembros son visibles en el estudio ecográfico.

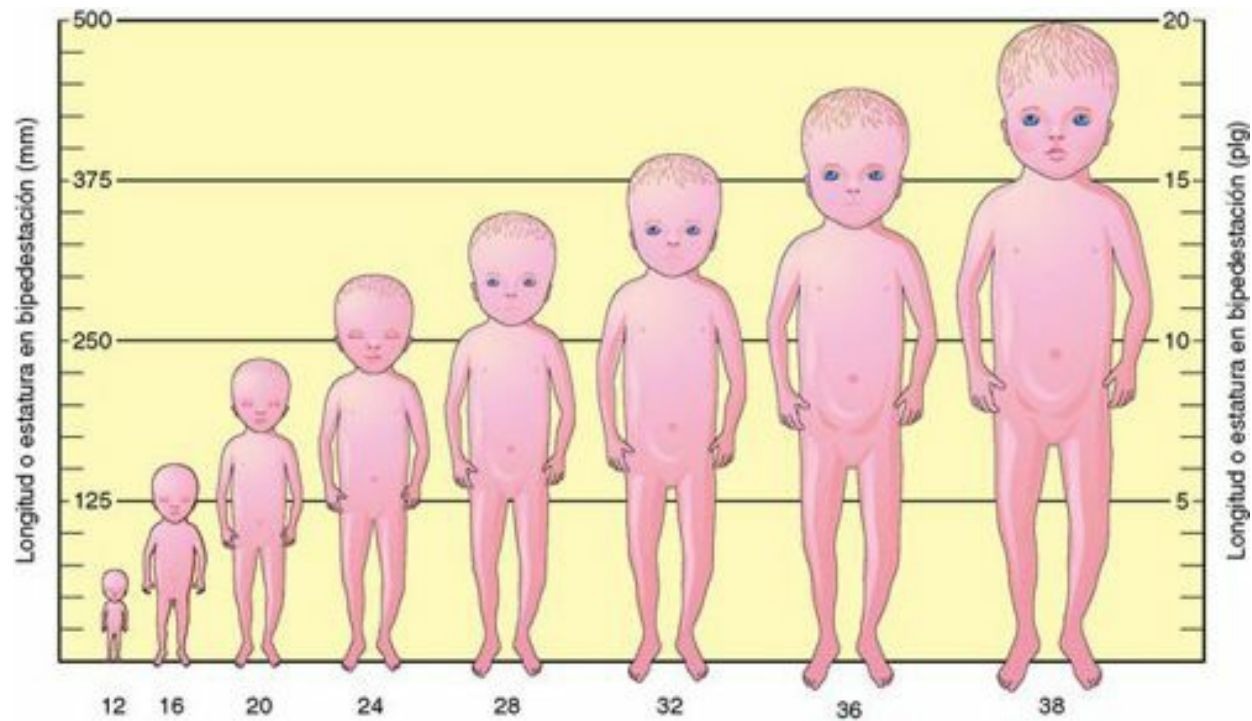


Figura 6-4 Diagrama a escala con ilustración de los cambios que tienen lugar en el tamaño del feto humano.

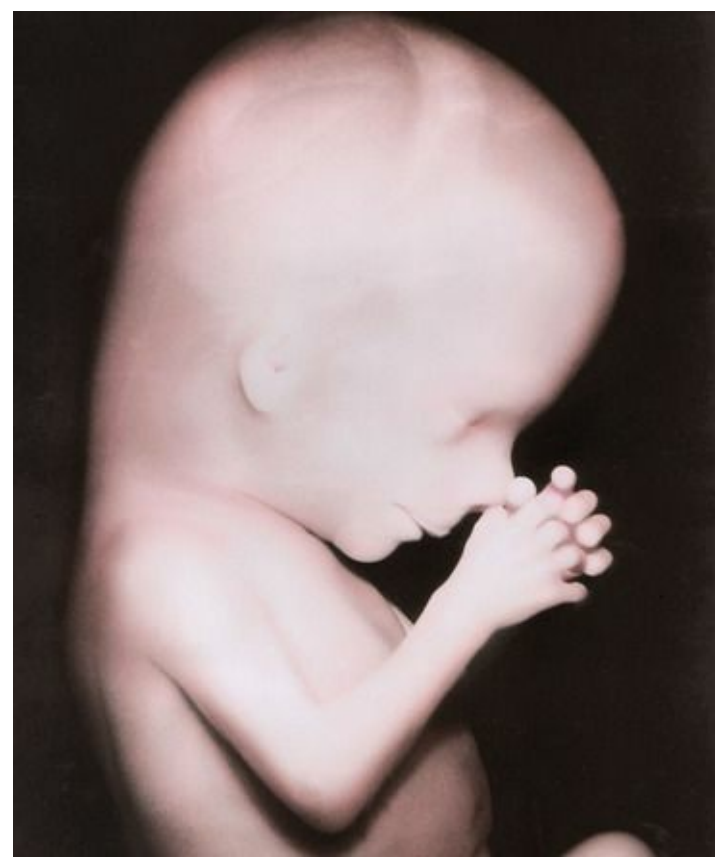

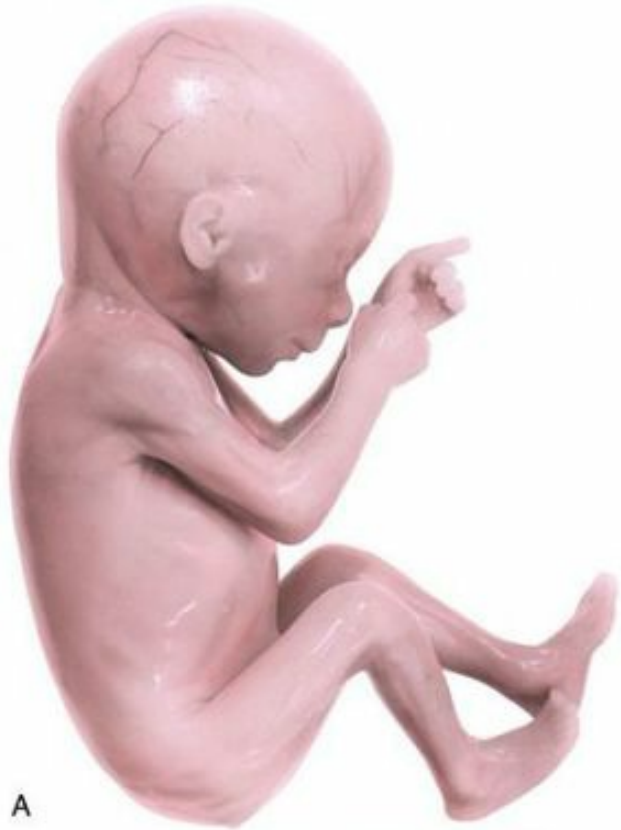Figura 6-5 Fotografía de aumento de la cabeza y de la parte superior del tronco de un feto de 13 semanas.

(Por cortesía del profesor Jean Hay [jubilado], Department of Human Anatomy and Cell Science, University of Manitoba, Winnipeg, Manitoba, Canadá.)

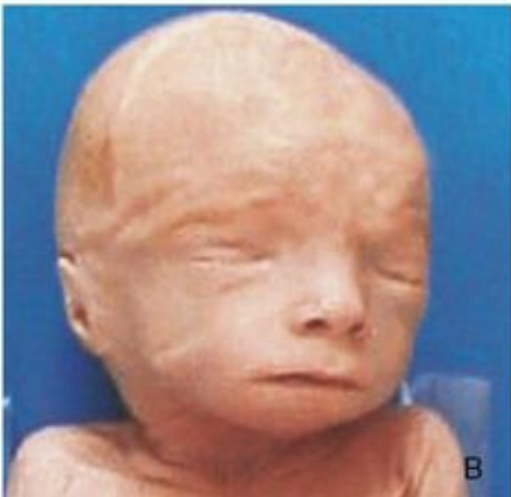La *osificación del esqueleto fetal* se mantiene activa durante este período y los huesos son claramente visibles en las imágenes ecográficas obtenidas al comienzo de la semana 16. A las 14 semanas aparecen *movimientos oculares lentos*. El patrón del pelo del cuero cabelludo también queda determinado durante este período. Hacia la semana 16 los ovarios se diferencian y contienen folículos primordiales que, a su vez, contienen ovogonias (v. [cap. 12](#)). Los genitales de estos fetos pueden reconocerse hacia las semanas 12 a 14. Hacia la semana 16, los ojos miran hacia delante, más que hacia los lados. Por otra parte, las orejas ya están cerca de su posición definitiva en las partes laterales de la cabeza.

## Semanas 17 a 20

El crecimiento se reduce durante este período, aunque la LOC todavía se incrementa en aproximadamente 50 mm ([figs. 6-4 y 6-6](#); v. [tabla 6-1](#)). La madre suele percibir los **primeros movimientos fetales**. Ahora, la piel está cubierta por un material grasiento y pastoso, el **vérnix caseoso**. Este material consiste en una mezcla de células epidérmicas muertas y de material adiposo (secreción) procedente de las glándulas sebáceas. El vérnix caseoso protege la delicada piel del feto frente a las abrasiones, las grietas y el endurecimiento que pueden acompañar la exposición al líquido amniótico.



A



B

Figura 6-6 **A**, Feto de 17 semanas. A consecuencia de la escasez de tejido adiposo subcutáneo y de la finura de la piel, son visibles los vasos del cuero cabelludo. Los fetos de esta edad no pueden sobrevivir fuera de la cavidad uterina en los casos de parto prematuro, debido principalmente a que su sistema respiratorio es inmaduro. **B**, Vista frontal de un feto de 17 semanas. Se puede observar que en esta fase los párpados están cerrados.

(**A**, Tomado de Moore KL, Persaud TVN, Shiota K: Color Atlas of Clinical Embryology, 2.<sup>a</sup> ed. Filadelfia, WB Saunders, 2000; **B**, Por cortesía del doctor Robert Jordan, St. George's University Medical School, Grenada.)

Las cejas y el pelo de la cabeza son visibles en la semana 20. Con frecuencia, el feto está completamente cubierto por un pelo fino y aterciopelado, el **lanugo**, que facilita la retención del vernix caseoso sobre la piel. Durante este período se forma la **grasa parda** cuya función es la producción de calor, especialmente en el recién nacido. Este tejido adiposo especializado, que se localiza sobre todo en la raíz del cuello, por detrás del esternón y en el área perirrenal, produce calor a través de la oxidación de los ácidos grasos.

Hacia la semana 18 se forma el útero fetal y se inicia la canalización de la vagina, al tiempo que son visibles muchos folículos ováricos primordiales que contienen ovogonias. Hacia la semana 20 ya se ha iniciado el descenso de los testículos, que todavía se localizan en la pared abdominal posterior, en una posición muy similar a la de los ovarios en los fetos femeninos.

## Semanas 21 a 25

Durante este período se produce un incremento sustancial del peso corporal y el feto está mejor proporcionado ([fig. 6-7](#)). La piel suele estar arrugada y es más translúcida, especialmente durante la primera parte de este período. Tiene un color rosado o rojo debido a que la sangre que discurre a través de los capilares es visible. Hacia la semana 21 se inician los movimientos oculares rápidos y, en este sentido, se han observado respuestas de sobresalto con parpadeo a las 22-23 semanas. Las células epiteliales secretoras (neumocitos tipo II) de las paredes intraalveolares de los pulmones comienzan a secretar **surfactante**, un material lipídico que actúa en la superficie y que mantiene la permeabilidad de los alveolos pulmonares en fase de desarrollo (v. [cap. 10](#)). Las uñas aparecen hacia la semana 24. A pesar de que un feto nacido prematuramente entre las 22 y las 25 semanas puede sobrevivir si recibe cuidados intensivos (v. [fig. 6-7](#)), también puede fallecer debido a la inmadurez del sistema respiratorio. En los lactantes nacidos antes de la semana 26 de gestación hay un riesgo elevado de discapacidad por inmadurez nerviosa.

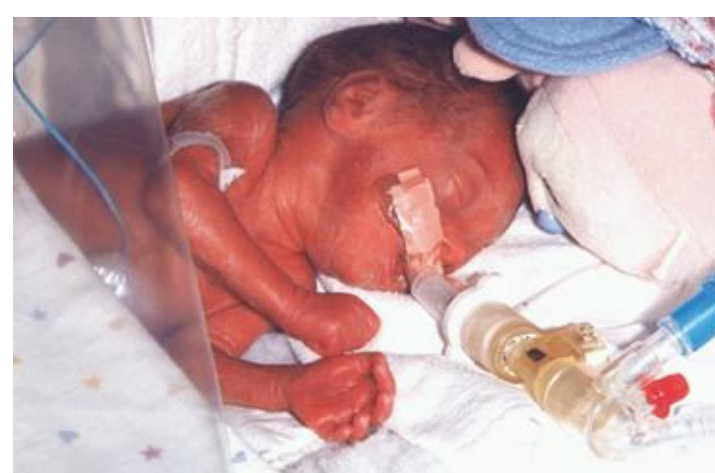

Figura 6-7 Recién nacido normal de 25 semanas de gestación y de sexo femenino, con un peso corporal de 725 g.

(Por cortesía de Dean Barringer y Marnie Danzinger.)



## Semanas 26 a 29

Si el parto prematuro tiene lugar durante este período, es habitual que el feto sobreviva siempre y cuando reciba cuidados intensivos ([fig. 6-8](#)). Los *pulmones y la vascularización pulmonar* se han desarrollado en grado suficiente como para permitir un intercambio adecuado de gases. Por otra parte, el sistema nervioso central ha madurado hasta un nivel en el que puede dirigir los movimientos respiratorios rítmicos y controlar la temperatura corporal. La tasa más elevada de mortalidad neonatal se produce en los lactantes clasificados en los grupos de peso corporal bajo ( $\leq 2.500$  g) y muy bajo ( $\leq 1.500$  g).

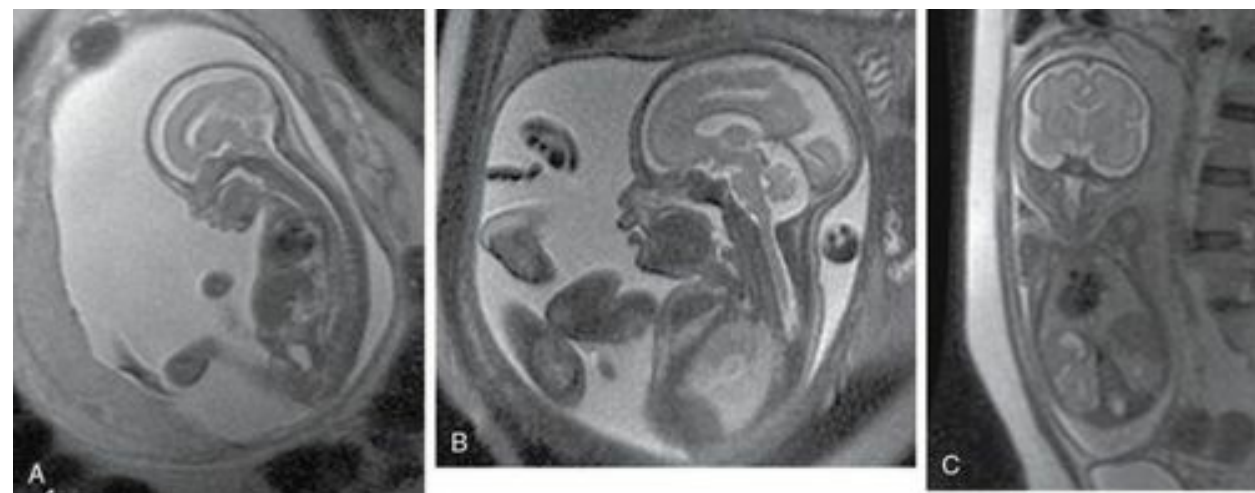


Figura 6-8 Imágenes de resonancia magnética (RM) de fetos normales. **A**, A las 18 semanas (20 semanas de edad gestacional). **B**, A las 26 semanas. **C**, A las 28 semanas.

(Por cortesía de la doctora Deborah Levine, directora de Ecografía Obstétrica y Ginecológica, Beth Israel Deaconess Medical Center, Boston, MA.)

Los *párpados se abren* durante la semana 26, al tiempo que el lanugo y el pelo de la cabeza ya están bien desarrollados. Las uñas de los dedos de los pies son visibles y ahora hay una cantidad apreciable de tejido adiposo subcutáneo bajo la piel, lo que hace desaparecer muchas de las arrugas cutáneas. Durante este período aumenta la cantidad de tejido adiposo blanco hasta constituir aproximadamente el 3,5% del peso corporal. El bazo fetal se ha convertido en un órgano importante para la **eritropoyesis** (producción de los hematíes). Este proceso finaliza a las 28 semanas, en un momento en el que la médula ósea ya se ha convertido en el órgano principal de la eritropoyesis.

## **Semanas 30 a 34**

El *reflejo pupilar* (la modificación del diámetro de la pupila en respuesta al estímulo luminoso) se puede inducir a las 30 semanas. Generalmente, al final de este período la piel tiene una coloración rosada y es lisa, y las extremidades superiores e inferiores muestran un aspecto regordete. A esta edad, el tejido adiposo blanco representa aproximadamente el 8% del peso corporal total. Los fetos de 32 o más semanas sobreviven generalmente en los casos de parto prematuro.

## Semanas 35 a 38

Los fetos que nacen a las 35 semanas presentan un agarre firme y muestran orientación espontánea a la luz. A medida que el embarazo se aproxima a su término, el sistema nervioso adquiere el grado de madurez suficiente como para llevar a cabo algunas funciones de integración. La mayoría de los fetos tienen un aspecto rollizo durante este «período final» ([fig. 6-9](#)). A las 36 semanas, los perímetros de la cabeza y el abdomen son aproximadamente iguales. Después de este período, el perímetro abdominal puede ser mayor que el craneal. A las 37 semanas, la **longitud del pie** fetal es ligeramente mayor que la longitud del fémur y representa un parámetro alternativo para confirmar la edad del feto ([fig. 6-10](#)). A medida que se aproxima el parto tiene lugar una disminución en la velocidad de crecimiento ([fig. 6-11](#)).

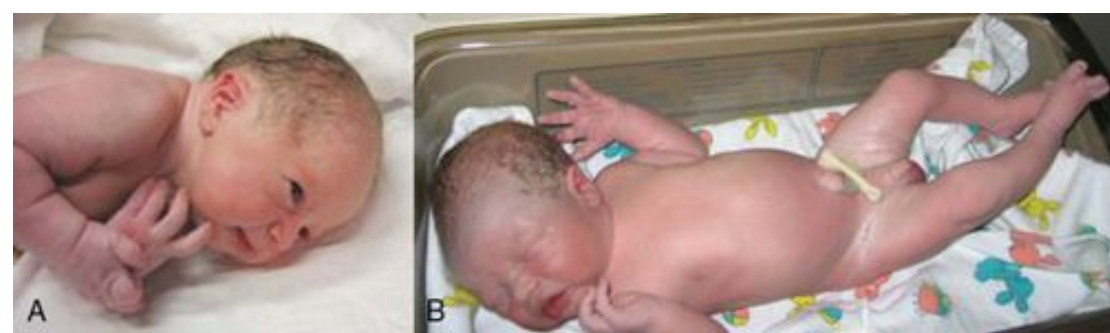

Figura 6-9 Recién nacidos sanos. **A**, A las 34 semanas (36 semanas de edad gestacional). **B**, A las 38 semanas (40 semanas de edad gestacional).

(**A**, Por cortesía de Michael y Michele Rice; **B**, Por cortesía del doctor Jon y de la señora Margaret Jackson.)

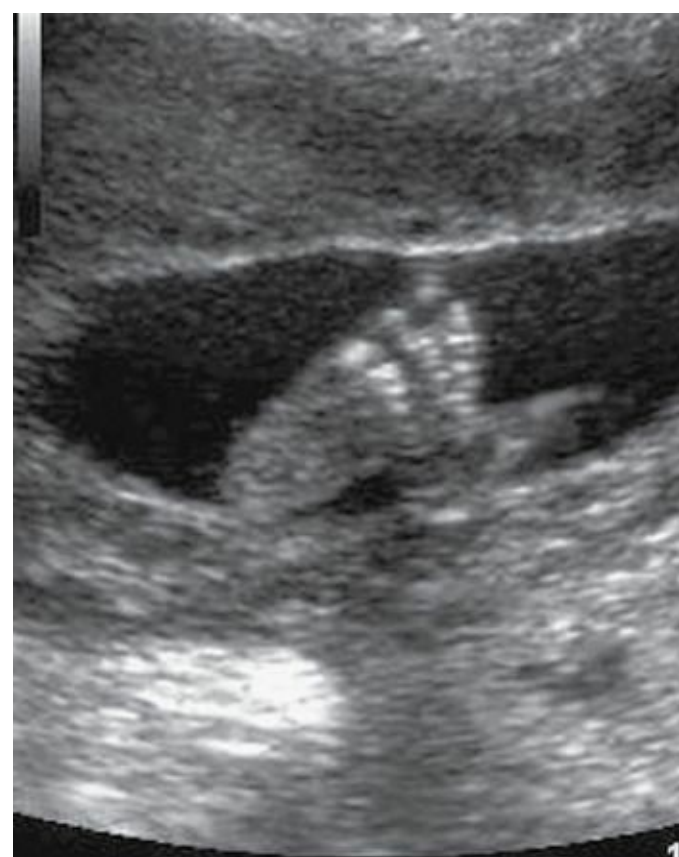

Figura 6-10 Ecografía en la que se observa el pie de un feto de 19 semanas.

(Por cortesía del doctor E.A. Lyons, profesor de Radiología, Obstetricia y Ginecología, y Anatomía, Health Sciences Centre and University of Manitoba, Winnipeg, Manitoba, Canadá.)

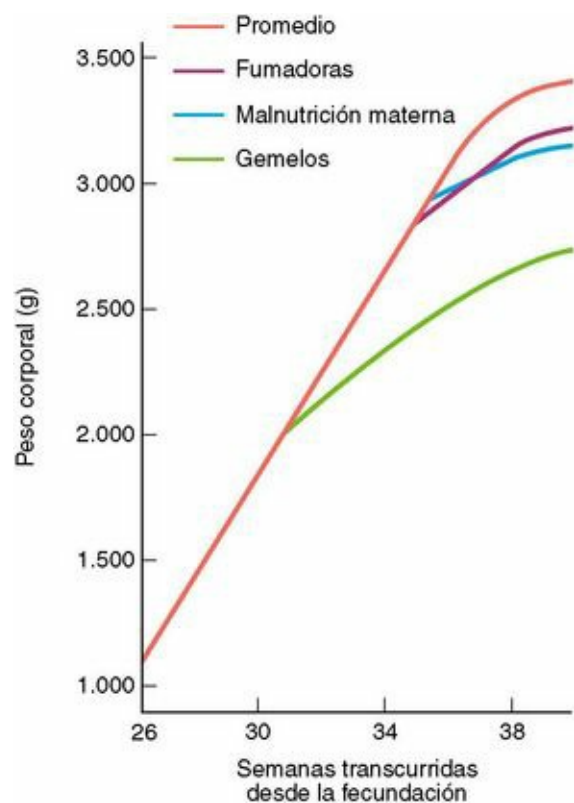


Figura 6-11 Gráfica en la que se muestra la velocidad del crecimiento fetal durante el tercer trimestre (los últimos 3 meses). El valor promedio se refiere a los niños nacidos en Estados Unidos. Después de la semana 36 la velocidad de crecimiento se desvía respecto a la línea media. Esta reducción, sobre todo después de la fecha del término del embarazo (38 semanas), posiblemente refleja la nutrición fetal inadecuada secundaria a cambios en la placenta.

(Adaptado de Gruenwald P: Growth of the human fetus. I. Normal growth and its variation. Am J Obstet Gynecol. 1966;94:1112.)

En el embarazo a término, la mayoría de los fetos alcanzan una LOC de 360 mm y un peso corporal aproximado de 3.400 g. El tejido adiposo blanco constituye aproximadamente el 16% del peso corporal. Durante estas últimas semanas el feto aumenta diariamente su cantidad de tejido adiposo en unos 14 g. El tórax es prominente y las mamas muestran a menudo una ligera protrusión en los fetos de ambos sexos. Los testículos se suelen localizar en el escroto en los lactantes de sexo masculino a término; sin embargo, los prematuros muestran a menudo ausencia de descenso testicular. A pesar de que en el feto a término la cabeza es más pequeña en relación con el resto del cuerpo, en comparación con lo que ocurre en etapas anteriores de la vida fetal, al final del embarazo sigue siendo una de las estructuras de mayor tamaño. En general, en el momento del parto los fetos de sexo masculino tienen una longitud y un peso corporal mayores que los de sexo femenino.

---

Peso corporal bajo al nacer

No todos los recién nacidos con peso corporal bajo al nacer son prematuros. Aproximadamente, la tercera parte de los lactantes con un peso corporal de 2.500 g o menos en el momento del nacimiento son realmente casos de lactantes pequeños respecto a la edad gestacional. Estos lactantes «pequeños para la edad gestacional» pueden tener un peso corporal bajo debido a un problema de insuficiencia placentaria (v. [cap. 7](#)). Las placentas muestran a menudo tamaño pequeño o bien están fijadas inadecuadamente a la pared uterina o han experimentado cambios degenerativos que reducen progresivamente el aporte de oxígeno y nutrientes al feto.

Es importante diferenciar, por un lado, los **lactantes a término** que presentan un peso corporal bajo en el momento del nacimiento debido a un problema de restricción del crecimiento intrauterino (RCIU), y, por otro, los **lactantes prematuros** que tienen un peso corporal bajo en el momento de nacer debido a que su gestación se ha acortado (es decir, son prematuros respecto a la duración de la gestación). El RCIU puede deberse a insuficiencia placentaria, preeclampsia (hipertensión), gestación múltiple (p. ej., trillizos), enfermedades infecciosas, anomalías cardiovasculares, nutrición materna inadecuada y efectos de las hormonas maternas y fetales. Los «teratógenos» (medicamentos, sustancias químicas y virus) y los factores genéticos también son causas conocidas de RCIU (v. [cap. 20](#)). Los lactantes con RCIU muestran característicamente una disminución del tejido adiposo subcutáneo y su piel está arrugada, lo que sugiere que ha habido una pérdida del tejido adiposo subcutáneo.

---

# Fecha estimada del parto

La fecha estimada del parto de un feto es de 266 días, o bien 38 semanas, desde la fecundación; es decir, 280 días o 40 semanas después de la UMN (v. [tabla 6-2](#)). Aproximadamente, el 12% de los niños nacen entre 1 y 2 semanas después de la fecha esperada de parto.

---

## Síndrome posmadurez

La prolongación del embarazo durante 3 o más semanas por encima de la fecha esperada del parto tiene lugar en el 5-6% de las mujeres. Algunos de los lactantes que sufren esta experiencia desarrollan el denominado síndrome posmadurez y muestran un aumento en el riesgo de mortalidad. Debido a ello, a menudo se lleva a cabo la inducción del parto (v. [cap. 7](#)). Estos fetos presentan una piel seca y con áreas parcheadas; a menudo muestran un peso corporal excesivo y carecen de lanugo; por otra parte, el vérnix caseoso está disminuido o es inexistente, las uñas son largas y el recién nacido muestra un nivel elevado de alerta.

---

# Factores que influyen en el crecimiento fetal

El feto necesita sustratos (nutrientes) para su crecimiento y para la producción de energía. Los gases y los nutrientes pasan libremente desde la madre hasta el feto a través de la **membrana placentaria** (v. [cap. 7](#)). La **glucosa** es una fuente primaria de energía para el metabolismo y el crecimiento fetales; también son necesarios los *aminoácidos*. Todos estos compuestos pasan desde la sangre de la madre hasta el feto a través de la membrana placentaria. El páncreas fetal segrega la insulina necesaria para el metabolismo de la glucosa; la insulina materna no llega al feto en cantidades significativas debido a que la membrana placentaria es relativamente impermeable a esta hormona. La insulina, los factores de crecimiento similares a la insulina, la hormona de crecimiento humana y algunos polipéptidos pequeños (como la somatomedina C) parecen estimular el crecimiento fetal.

Hay distintos factores que pueden influir en el crecimiento prenatal: maternos, fetales y ambientales. Algunos factores que actúan a lo largo de todo el embarazo, como la enfermedad vascular materna, la infección intrauterina y el consumo de cigarrillos y de alcohol tienden a causar *restricción del crecimiento intrauterino (RCIU)* o a hacer que el lactante sea *pequeño respecto a la edad gestacional (PEG)*, mientras que los factores que actúan durante el tercer trimestre, como la malnutrición materna, generalmente hacen que el lactante tenga un peso corporal bajo pero con una longitud corporal y un tamaño de la cabeza normales. Los términos RCIU y PEG están relacionados, pero no son sinónimos.

La RCIU se refiere a un proceso que da lugar a la reducción del patrón esperado de crecimiento fetal y también a una disminución del potencial de crecimiento del feto. Por otra parte, los lactantes PEG muestran un peso corporal en el momento del nacimiento inferior a un valor umbral predeterminado y correspondiente a una edad gestacional concreta (<2 desviaciones estándar por debajo de la media, o un valor inferior al percentil 3). La malnutrición materna grave debida al consumo de una dieta de mala calidad es una causa conocida de restricción del crecimiento fetal (v. [fig. 6-11](#)).

# Tabaquismo

El consumo de cigarrillos es una causa bien demostrada de RCIU. La tasa de crecimiento de los fetos de mujeres que fuman es inferior a la normal durante las 6-8 semanas últimas del embarazo (v. [fig. 6-11](#)). En promedio, el peso corporal de los hijos de grandes fumadoras durante el embarazo es inferior en 200 g al valor normal, al tiempo que en esta situación aumenta la *morbilidad perinatal* (*complicaciones médicas*) en los casos en los que no hay una asistencia médica adecuada. El efecto del tabaquismo materno es mayor en los casos en los que, además, la nutrición de la madre es inadecuada.



# Embarazo múltiple

Los fetos correspondientes a embarazos múltiples suelen tener un peso corporal considerablemente inferior al de los embarazos únicos (v. [fig. 6-11](#)). Es evidente que los requerimientos metabólicos totales de dos o más fetos superan el aporte nutricional que puede atravesar la placenta durante el tercer trimestre.

# Consumo de alcohol y drogas

Los lactantes de madres alcohólicas muestran RCIU como parte del *síndrome alcohólico fetal* (v. [cap. 20](#)). Asimismo, el consumo de marihuana y de otras drogas (p. ej., cocaína) puede dar lugar a RCIU y a otras complicaciones obstétricas.

# **Alteración del flujo sanguíneo uteroplacentario y fetoplacentario**

La circulación placentaria materna se puede reducir en situaciones en las que disminuye el flujo sanguíneo uterino (p. ej., vasos coriónicos pequeños, hipotensión materna intensa y nefropatía). La reducción crónica del flujo sanguíneo uterino puede dar lugar a inanición fetal con RCIU. Las situaciones de disfunción o alteraciones placentarias (p. ej., infarto; v. [cap. 7](#)) también pueden causar RCIU. El efecto neto de estas alteraciones es la disminución del área total de intercambio de los nutrientes entre las circulaciones sanguíneas fetal y materna. Es muy difícil separar los efectos de estos cambios placentarios de los efectos secundarios a la disminución del flujo sanguíneo materno hacia la placenta. En algunos casos de enfermedad materna crónica, las alteraciones vasculares uterinas maternas son el factor primario y las alteraciones placentarias, un factor secundario.

# Factores genéticos y retraso del crecimiento

Está bien demostrado que los factores genéticos pueden causar RCIU. La existencia de casos repetidos de este problema en un grupo familiar indica que la causa del crecimiento anómalo puede ser la presencia de genes de transmisión recesiva. También se ha demostrado que las alteraciones cromosómicas, tanto estructurales como numéricas, se asocian a retraso del crecimiento fetal. El RCIU es frecuente en los lactantes con síndrome de Down y es muy característico de los fetos con el síndrome de la trisomía 18 (v. [cap. 20](#)).

# Procedimientos para evaluar el estado fetal

Al acogerse en el útero de su madre, el feto también asume los riesgos asociados a las enfermedades o la malnutrición maternas, al tiempo que se ve obligado a ajustarse a sus características bioquímicas, inmunológicas y hormonales.

George W. Corner, renombrado embriólogo norteamericano, 1888-1981

La **perinatología** es la rama de la medicina implicada en el bienestar del feto y del recién nacido, y en general cubre el período que va aproximadamente desde las 26 semanas desde la fecundación hasta las 4 semanas posteriores al parto. Esta subespecialidad médica combina diversos aspectos de la obstetricia y de la pediatría.

# Ecografía

La ecografía es la técnica de imagen principal para la evaluación del feto debido a que es un método de elevada disponibilidad y de coste bajo que carece de efectos adversos conocidos. La ecografía permite la visualización del saco coriónico y de su contenido durante los períodos embrionario y fetal. También permite definir el tamaño de la placenta y del feto, así como las situaciones de embarazo múltiple, las alteraciones de la configuración placentaria y la presentación anómala del feto. La **ecografía** ofrece una medición precisa del diámetro biparietal del cráneo fetal, un dato a partir del cual es posible realizar estimaciones de la edad y la longitud corporal del feto. Las [figuras 6-10](#) y [6-12](#) ilustran el modo en que pueden observarse en la ecografía los detalles anatómicos del feto. La ecografía también es útil para el diagnóstico de los embarazos patológicos en una fase muy temprana. Los rápidos avances de la técnica ecográfica han hecho de ella una herramienta de gran importancia para el diagnóstico prenatal de las alteraciones fetales. La ecografía también permite guiar la biopsia de los tejidos fetales, como la piel, el hígado, el riñón y el músculo.

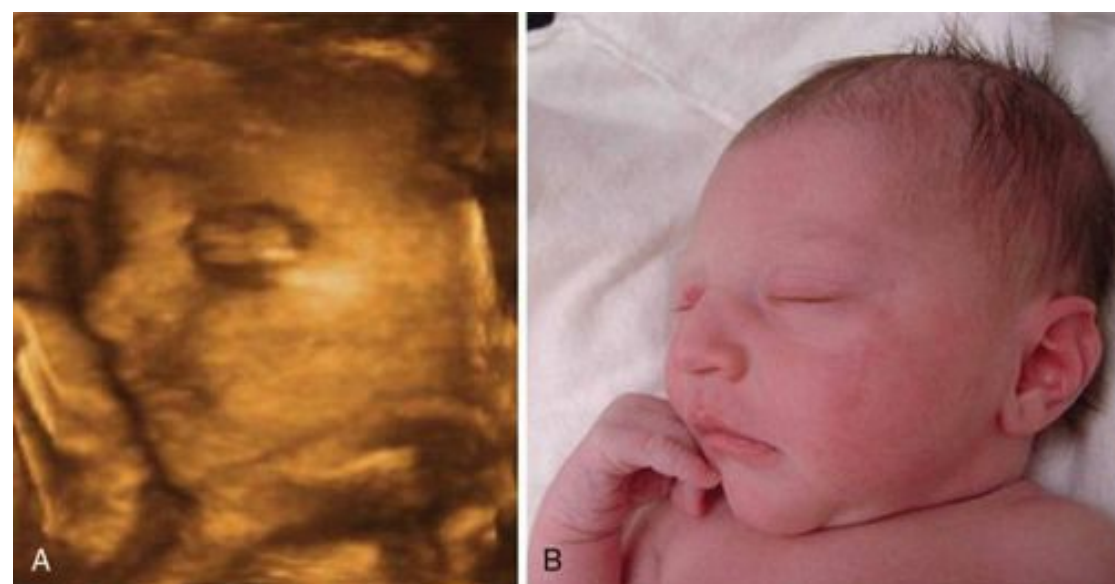

Figura 6-12 **A**, Imagen ecográfica tridimensional de un feto de 28 semanas, en la que se observa su cara. Las características superficiales son claramente reconocibles. **B**, Fotografía del recién nacido correspondiente a **A**, 3 horas después del parto.

(Por cortesía del doctor E.A. Lyons, profesor de Radiología, Obstetricia y Ginecología, y Anatomía, Health Sciences Centre and University of Manitoba, Winnipeg, Manitoba, Canadá.)

# Amniocentesis diagnóstica

La amniocentesis es un procedimiento diagnóstico prenatal de carácter invasivo que se lleva a cabo con relativa frecuencia, generalmente entre las semanas 15 y 18 de gestación. La muestra de líquido amniótico se obtiene mediante la introducción de una aguja con un calibre de 22 G a través de las paredes abdominal y uterina anteriores de la madre, hasta alcanzar la cavidad amniótica atravesando el corion y el amnios ([fig. 6-13A](#)). Dado que antes de la semana 14 la cantidad de líquido amniótico es relativamente escasa, hasta que no se alcanza dicha fecha es difícil llevar a cabo la amniocentesis. El volumen de líquido amniótico es de aproximadamente 200 ml y es posible extraer con seguridad entre 15 y 20 ml. La amniocentesis es un procedimiento que carece relativamente de riesgos, en especial cuando lo realiza un médico con experiencia y bajo guía ecográfica en tiempo real para determinar la localización del feto y de la placenta.

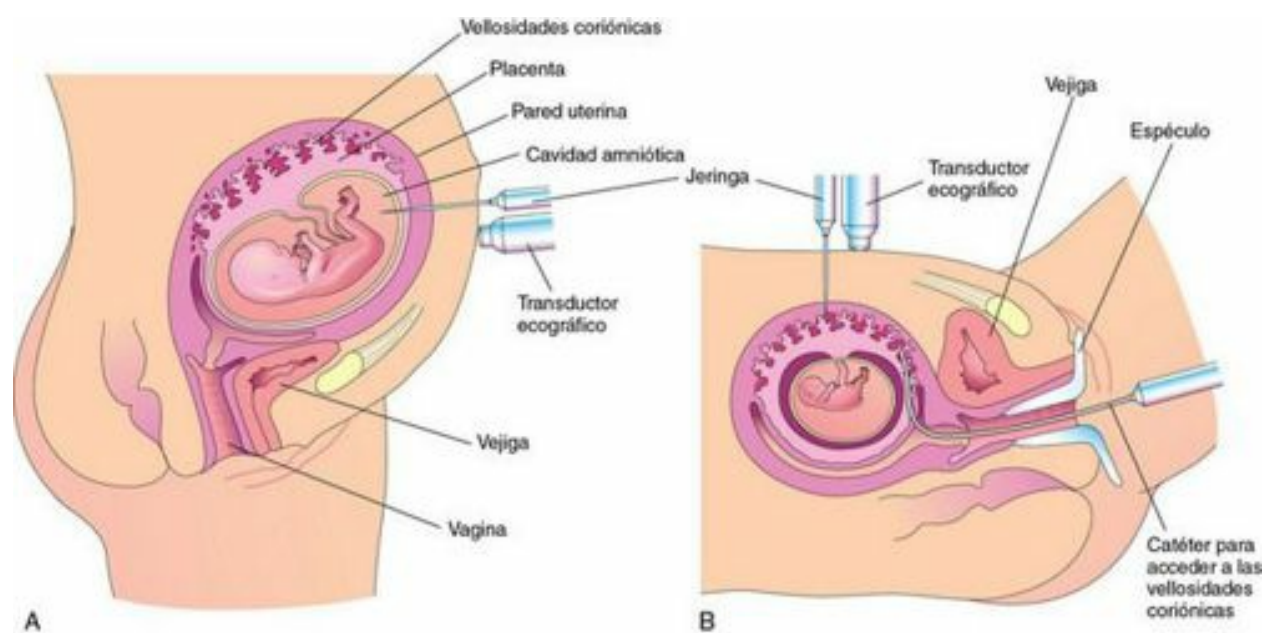


Figura 6-13 **A**, Ilustración de la amniocentesis. Se introduce una aguja a través de las paredes abdominal y uterina, hasta la cavidad amniótica. Después, se aplica una jeringa y se extrae una muestra de líquido amniótico para la realización de pruebas diagnósticas. **B**, Representación esquemática de la biopsia de las vellosidades coriónicas. Se ilustran dos vías distintas: a través de la pared abdominal anterior materna, con una aguja, y a través de la vagina y del canal cervical mediante un catéter flexible. El espéculo es un instrumento que permite la exposición de la vagina.

---

## Valor diagnóstico de la amniocentesis

La amniocentesis es un método utilizado con frecuencia para la detección de trastornos genéticos (p. ej., síndrome de Down). Las indicaciones más habituales para la amniocentesis son las siguientes:

- Edad materna avanzada (38 o más años).
- Alumbramiento previo de un niño con trisomía (p. ej., síndrome de Down).
- Existencia de alteraciones cromosómicas en cualquiera de los progenitores (p. ej., una traslocación

cromosómica; v. [cap. 20](#)).

- Mujeres portadoras de genes causantes de trastornos recesivos ligados al cromosoma X (p. ej., la hemofilia).
  - Antecedentes familiares de defectos del tubo neural (p. ej., espina bífida quística; v. [cap. 20](#)).
  - Mujeres portadoras de genes que codifican errores innatos del metabolismo.
-



# Determinación de la alfa-fetoproteína

La alfa-fetoproteína (AFP) es una glucoproteína sintetizada por el hígado, la vesícula umbilical y el intestino fetales. La AFP presenta concentraciones elevadas en el suero del feto y alcanza sus valores máximos durante la semana 14 tras la UMN. Normalmente, pequeñas cantidades de AFP alcanzan el líquido amniótico.

---

## Alfa-fetoproteína y anomalías fetales

La concentración de la AFP está elevada en el líquido amniótico que rodea a los fetos que presentan alteraciones graves en el sistema nervioso central y en la pared abdominal ventral. La concentración de la AFP en el líquido amniótico se determina mediante inmunoanálisis y, cuando se lleva a cabo una evaluación ecográfica, es posible establecer un diagnóstico prenatal en aproximadamente el 99% de los fetos con estos defectos graves. Si un feto muestra un defecto del tubo neural abierto también es probable que aumente la concentración de la AFP en el suero materno. La concentración sérica de la AFP en la madre es inferior a la normal en los casos en los que el feto presenta síndrome de Down (trisomía 21), trisomía 18 u otros defectos cromosómicos.

---

# Estudios espectrofotométricos

El estudio de líquido amniótico mediante este método puede tener utilidad para valorar el grado de eritroblastosis fetal, también denominada *enfermedad hemolítica del recién nacido* (EHRN). Esta enfermedad se debe a la destrucción de los hematíes fetales por efecto de los anticuerpos maternos (v. [cap. 7](#)).

# Biopsia de las vellosidades coriónicas

Las biopsias del tejido trofoblástico (5-20 mg) se pueden obtener mediante la introducción de una aguja a través de las paredes abdominal y uterina de la madre (vía transabdominal) hasta alcanzar la cavidad uterina, todo ello bajo guía ecográfica (v. [fig. 6-13B](#)). La biopsia de las vellosidades coriónicas (BVC) también se puede practicar por vía transcervical mediante la introducción de un catéter de polietileno a través del cuello uterino bajo guía ecográfica en tiempo real. Con el objetivo de determinar las características de un feto en riesgo, la BVC permite definir el cariotipo fetal (características cromosómicas) y establecer un diagnóstico semanas antes que con la amniocentesis. Sin embargo, el riesgo de aborto cuando se realiza la BVC es de aproximadamente el 1%, es decir, una cifra superior a la de la amniocentesis.

---

## Valor diagnóstico de la biopsia de las vellosidades coriónicas

La biopsia de las vellosidades coriónicas (BVC) se lleva a cabo para detectar alteraciones cromosómicas, errores innatos del metabolismo y trastornos ligados al cromosoma X. La BVC se puede realizar entre las semanas 10 y 12 de la gestación. La tasa de aborto es de aproximadamente el 1%, es decir, una cifra ligeramente superior a la correspondiente a la amniocentesis. La información publicada respecto a la posibilidad de un aumento en el riesgo de defectos en los miembros tras la BVC es contradictoria. La ventaja de la BVC sobre la amniocentesis reside en que la primera se puede realizar antes, lo que permite conocer los resultados del análisis cromosómico varias semanas antes que con la amniocentesis.

---

## Patrones de la cromatina sexual

El sexo del feto se puede determinar a través de la demostración de la presencia o la ausencia de cromatina sexual en los núcleos de las células obtenidas del líquido amniótico. Estas pruebas se desarrollaron después de que se descubriera que la cromatina sexual era visible en los núcleos de las células femeninas normales, pero no en los de las células masculinas normales ([fig. 6-14A y B](#)). Las mujeres con tres cromosomas X (46,XXX) presentan dos masas de cromatina sexual ([fig. 6-14C](#)). Mediante la aplicación de una técnica de tinción especial también es posible identificar el cromosoma Y en las células obtenidas del líquido amniótico y correspondientes a fetos de sexo masculino ([fig. 6-14D](#)). El conocimiento del *sexo fetal* puede ser útil para establecer el diagnóstico de diversas enfermedades hereditarias graves ligadas al cromosoma X, como la hemofilia y la distrofia muscular.

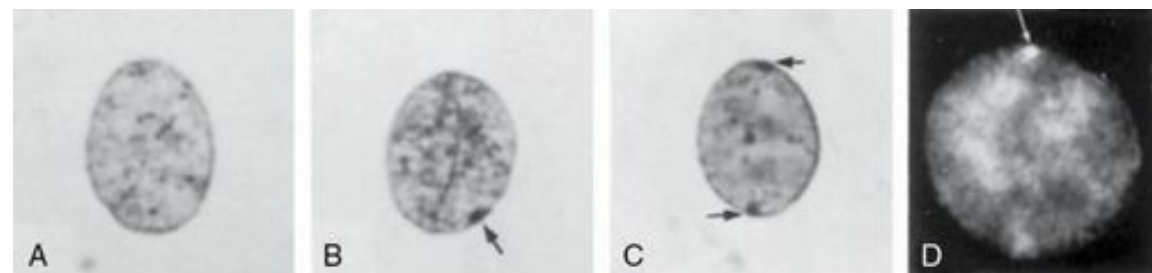


Figura 6-14 Núcleos de células epiteliales de la cavidad oral teñidas con cresil violeta (**A**, **B** y **C**) y con quinacrina mostaza (**D**) ( $\times 2.000$ ). **A**, Correspondiente a un hombre normal. No se observa cromatina sexual (cromatina negativa). **B**, Correspondiente a una mujer normal. La flecha indica una masa típica de cromatina sexual (cromatina positiva). **C**, Correspondiente a una mujer con trisomía 47,XXX. Las flechas indican dos masas de cromatina sexual. **D**, Correspondiente a un hombre normal. La flecha indica una masa de cromatina Y que aparece en forma de un cuerpo intensamente fluorescente.

(**A** y **B**, Tomado de Moore KL, Barr ML: Smears from the oral mucosa in the detection of chromosomal sex. Lancet. 1955;2:57.)

# Cultivos celulares y análisis cromosómico

La prevalencia de los trastornos cromosómicos es de aproximadamente un caso por cada 120 recién nacidos vivos. Es posible detectar las alteraciones sexuales y cromosómicas del feto a través del estudio de los cromosomas sexuales de células fetales en cultivo obtenidas mediante amniocentesis. Habitualmente, estos cultivos se llevan a cabo en los casos de sospecha de alguna alteración de carácter autosómico, como en el síndrome de Down. Por otra parte, mediante técnicas de hibridación *in situ* de fluorescencia, en la actualidad es posible detectar microdeleciones y microduplicaciones, así como reordenamientos subteloméricos. Los *errores innatos del metabolismo* en los fetos pueden descubrirse también mediante el estudio de cultivos celulares. Es posible determinar deficiencias enzimáticas a través de la incubación de las células obtenidas a partir del líquido amniótico, con la definición posterior de la deficiencia enzimática específica en dichas células (v. [cap. 20](#)).

# Transfusión fetal

A los fetos con EHRN se les puede tratar mediante transfusiones de sangre intrauterinas. La sangre se inyecta a través de una aguja colocada en la cavidad peritoneal del feto. Con los avances recientes en la obtención de muestras de sangre del cordón umbilical por vía percutánea (MSCVP) es posible efectuar la transfusión directa de sangre y de hematíes concentrados en la vena umbilical para el tratamiento de la anemia fetal secundaria a isoimmunización. No obstante, hoy en día la necesidad de las transfusiones sanguíneas fetales es limitada debido al tratamiento de las mujeres Rh-negativas que tienen hijos Rh-positivos mediante la administración de inmunoglobulina anti-Rh, que en muchos casos evita el desarrollo de esta enfermedad del sistema Rh. La transfusión fetal directa de plaquetas en la vena del cordón umbilical se lleva a cabo como tratamiento de la trombocitopenia aloinmunitaria. Además, también se han publicado casos de infusión fetal de medicamentos mediante este mismo procedimiento, como tratamiento de algunas pocas enfermedades médicas del feto.

# Fetoscopia

Con el uso de instrumentos de fibra óptica es posible la observación directa de diversas partes del cuerpo fetal. También es posible visualizar el feto completo para descartar la existencia de malformaciones congénitas como el labio hendido y los defectos en los miembros. Habitualmente, el **fetoscopio** se introduce a través de las paredes abdominal y uterina hasta la cavidad amniótica, de manera similar a como se introduce la aguja en el contexto de la amniocentesis. La fetoscopia se suele llevar a cabo entre las semanas 17 y 20 de la gestación, pero con las nuevas estrategias, como la *fetoscopia embrionaria transabdominal con aguja fina*, es posible detectar ciertos defectos del embrión o el feto durante el primer trimestre. Dado el riesgo que conlleva la fetoscopia para el feto, comparado con el de otros procedimientos diagnósticos prenatales, en la actualidad sólo tiene unas pocas indicaciones para el diagnóstico prenatal o el tratamiento del feto. En combinación con la coagulación mediante láser, la fetoscopia se ha utilizado en el tratamiento de problemas fetales como el síndrome de la transfusión gemelo-gemelo (STGG). La fetoscopia también se ha utilizado para la eliminación de las bridas amnióticas (v. [fig. 7-21](#)).

# **Obtención percutánea de muestras de sangre del cordón umbilical**

Las muestras de sangre fetal se pueden obtener directamente a partir de la vena umbilical mediante el método MSCVP o la cordocentesis para el diagnóstico de muchos problemas fetales como la aneuploidía, la restricción del crecimiento fetal, la infección del feto y la anemia fetal. La MSCVP se suele llevar a cabo después de la semana 18 de gestación y bajo guía ecográfica directa continua, lo que permite localizar el cordón umbilical y sus vasos. Por otra parte, este procedimiento también permite el tratamiento directo del feto; por ejemplo, para la transfusión de hematíes concentrados en el tratamiento de la anemia fetal secundaria a isoimmunización.



# Resonancia magnética

En las situaciones en las que se contempla el tratamiento fetal, la resonancia magnética (RM) puede tener utilidad para ofrecer información adicional respecto a una alteración detectada en la ecografía. La RM tiene ventajas importantes: no utiliza radiación ionizante y aporta elevados niveles de contraste y resolución respecto a los tejidos blandos ([fig. 6-15](#)).

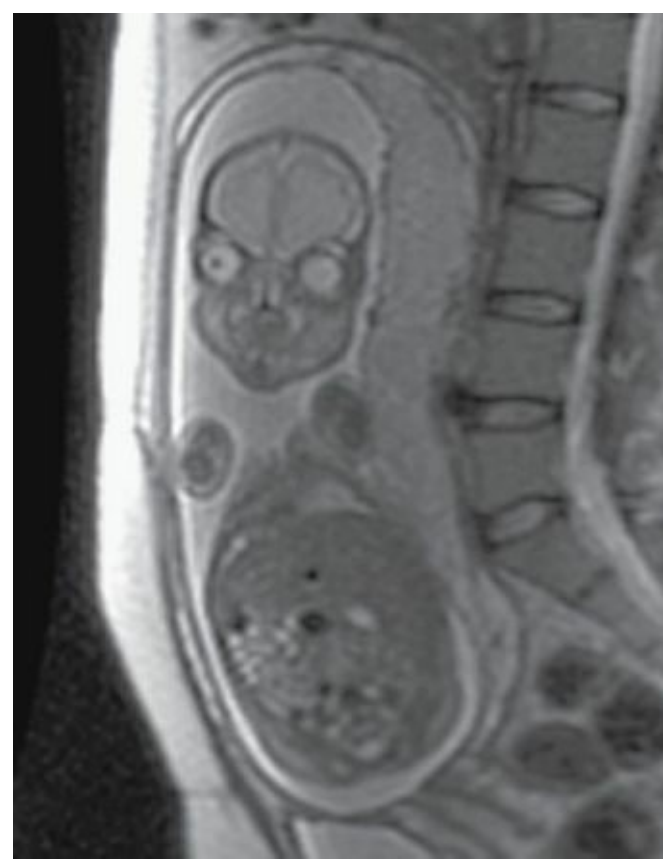

Figura 6-15 Imagen sagital de resonancia magnética de la pelvis en una mujer embarazada. El feto muestra presentación de nalgas. Se puede observar el encéfalo, los ojos y el hígado.

(Por cortesía de la doctora Deborah Levine, directora de Ecografía Obstétrica y Ginecológica, Beth Israel Deaconess Medical Center, Boston, MA.)

# Monitorización fetal

La monitorización continua de la frecuencia cardíaca fetal en los embarazos de alto riesgo es una medida que se aplica de manera sistemática y que ofrece información acerca del grado de oxigenación del feto. Hay varias causas de dificultad fetal prenatal, como las enfermedades maternas que reducen el transporte de oxígeno hasta el feto (p. ej., cardiopatía cianótica). La dificultad fetal (indicada, p. ej., por las alteraciones en la frecuencia o el ritmo cardíacos) sugiere que el feto está amenazado. Uno de los métodos de monitorización no invasiva conlleva la introducción de transductores en el abdomen de la madre.

# Resumen del período fetal

- El período fetal comienza a las 8 semanas de la fecundación (10 semanas después de la UMN) y finaliza con el parto. Se caracteriza por el *rápido crecimiento del cuerpo y por la diferenciación de los tejidos, los órganos y los sistemas*. Un cambio obvio en el período fetal es el retraso relativo en el crecimiento de la cabeza, comparado con el del resto del cuerpo.
- Hacia el comienzo de la *semana 20* aparecen el lanugo y el pelo de la cabeza, y la piel está cubierta por vérnix caseoso. Los párpados permanecen cerrados durante la mayor parte del período fetal, pero comienzan a reabrirse aproximadamente en la *semana 26*. En este momento, el feto suele ser capaz de sobrevivir fuera del útero materno, debido sobre todo a la madurez de su sistema respiratorio.
- Hasta la *semana 30* el feto tiene una coloración rojiza y un aspecto arrugado debido a la finura de su piel y a la ausencia relativa de tejido adiposo subcutáneo. El tejido adiposo se suele desarrollar con rapidez entre las semanas 26 y 29, lo que le da al feto un aspecto rollizo y suave.
- El feto es menos vulnerable a los efectos teratogénicos de los medicamentos, los virus y la radiación, pero estos elementos pueden interferir con el crecimiento y el desarrollo funcional normales, especialmente en lo que se refiere al encéfalo y los ojos.
- El médico puede determinar si un feto sufre una enfermedad o una malformación congénita concretas utilizando para ello diversos métodos diagnósticos como la amniocentesis, la biopsia de las vellosidades coriónicas (BVC), la ecografía y la resonancia magnética (RM).
- En casos seleccionados es posible aplicar al feto distintos tipos de tratamiento, como la administración de medicamentos para corregir una arritmia cardíaca o diversos problemas tiroideos. También es posible la corrección quirúrgica intrauterina de diversas malformaciones congénitas ([fig. 6-16](#)) (p. ej., los fetos en los que los uréteres no establecen contacto con la vejiga).

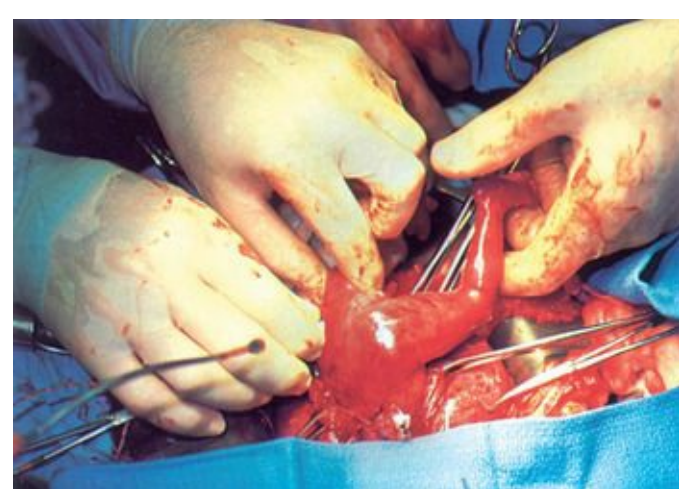

Figura 6-16 Feto de 21 semanas intervenido mediante ureterostomía bilateral, una operación en la que se ponen en contacto los uréteres con la vejiga.

(Tomado de Harrison MR, Globus MS, Filly RA, eds.: The Unborn Patient. Prenatal Diagnosis and Treatment, 2.<sup>a</sup> ed. Filadelfia, WB Saunders, 1994.)

# Problemas con orientación clínica

---

## Caso 6-1

*En una mujer con antecedentes de cesárea y que está en la semana 20 de un embarazo de alto riesgo se ha programado una nueva cesárea. El médico quiere establecer la fecha esperada del parto.*

- ¿Cómo se podría determinar la fecha esperada del parto?
  - ¿En qué momento se podría inducir el parto?
  - ¿Cómo se podría llevar a cabo la inducción del parto?
- 
-

## Caso 6-2

*Una mujer embarazada de 44 años de edad está preocupada por la posibilidad de que su feto presente malformaciones congénitas importantes.*

- ¿Cómo se podría determinar el estado del feto?
- ¿Qué alteración cromosómica sería más probable?
- ¿Qué otras alteraciones cromosómicas se podrían detectar?
- Si tuviera interés clínico, ¿cómo se podría determinar el sexo del feto en una familia con casos conocidos de hemofilia o de distrofia muscular?

---

---

## Caso 6-3

*Una mujer de 19 años de edad que está en su segundo trimestre de embarazo pregunta al médico si su feto podría haber sido vulnerable a los efectos de medicamentos sin receta y de las drogas. También se pregunta por los efectos de sus intensos niveles de consumo de alcohol y cigarrillos en el feto.*

- ¿Qué podría decirle el médico a esta mujer?

---

---

## Caso 6-4

*En la ecografía realizada a una mujer embarazada se demuestra que el feto presenta RCIU.*

- ¿Qué factores pueden causar la RCIU? Comentarlos.
  - ¿Cuáles de estos factores podría modificar la madre?
- 
-



## Caso 6-5

*Una mujer que está en su primer trimestre de embarazo y a la que se le ha programado una amniocentesis expresa sus dudas respecto a los peligros de aborto y lesión del feto.*

- ¿Cuáles son los riesgos de ambas complicaciones?
- ¿Qué procedimientos se llevan a cabo para minimizar estos riesgos?
- ¿Qué otra técnica se podría utilizar para obtener células del feto con el objetivo de realizar el estudio cromosómico?
- ¿Qué significan las siglas MSCVP?
- Describa la realización de esta técnica y señale su aplicación para determinar el estado del feto.

---

---

## Caso 6-6

A una mujer embarazada se le propone la determinación de la concentración sérica de la alfa-fetoproteína (AFP) con objeto de determinar si existe algún tipo de anomalía fetal.

- ¿Qué tipos de anomalías fetales se pueden detectar mediante la determinación de la concentración sérica de la AFP en la madre? Razonar la exposición.
  - ¿Qué significación tienen las concentraciones altas y bajas de la AFP?
- 

La discusión de estos problemas se recoge al final del libro.

### Bibliografía y lecturas recomendadas

Anderson M.S., Hay W.W. Intrauterine growth restriction and the small-for-gestational-age infant. In MacDonald M.G., Seshia M.M.K., Mullett M.D., eds.: *Avery's Neonatology: Pathophysiology & Management of the Newborn*, ed 6, Philadelphia: Lippincott Williams & Wilkins, 2005.

Arroyo J.A., Winn V.D. Vasculogenesis and angiogenesis in the IUGR placenta. *Semin Perinatol.* 2008;32:172.

Chiu R.W., Lo Y.M. Non-invasive prenatal diagnosis by fetal nucleic acid analysis in maternal plasma: the coming of age. *Semin Fetal Neonatal Med.* 2011;16:88.

Chung R., Kasprian G., Brugger P.C., et al. The current state and future of fetal imaging. *Clin Perinatol.* 2009;36:685.

Claris O., Beltrand J., Levy-Marchal C. Consequences of intrauterine growth and early neonatal catch-up growth. *Semin Perinatol.* 2010;34:207.

Cunningham F.G., Leveno K.J., Bloom S.L., et al. *Williams Obstetrics*, ed 23. New York: McGraw-Hill; 2009.

Deprest J.A., Devlieger R., Srisupundit K., et al. Fetal surgery is a clinical reality. *Semin Fetal Neonatal Med.* 2010;15:58.

Drugan A., Isada N.B., Evans M.I. Prenatal diagnosis in the molecular age—indications, procedures, and laboratory techniques. In MacDonald M.G., Seshia M.M.K., Mullett M.D., eds.: *Avery's Neonatology: Pathophysiology & Management of the Newborn*, ed 6, Philadelphia: Lippincott Williams & Wilkins, 2005.

Durkin E.F., Shaaban A. Commonly encountered surgical problems in the fetus and neonate. *Pediatr Clin N Am.* 2009;56:647.

Evans M.I., Johnson M.P., Flake A.W., et al. Fetal therapy. In MacDonald M.G., Seshia M.M.K., Mullett M.D., eds.: *Avery's Neonatology: Pathophysiology & Management of the Newborn*, ed 6,

Philadelphia: Lippincott Williams & Wilkins, 2005.

Filly R.A., Feldstein V.A. Ultrasound evaluation of normal fetal anatomy. In Callen P.W., ed.: *Ultrasonography in Obstetrics and Gynecology*, ed 5, Philadelphia: WB Saunders, 2008.

Hinrichsen K.V., ed. *Humanembryologie*. Berlin: Springer- Verlag, 1990.

Jirásel J.E. *An Atlas of Human Prenatal Developmental Mechanics: Anatomy and Staging*. London and New York: Taylor & Francis; 2004.

Lyons E.A., Levi C.S. *Ultrasound of the normal first trimester of pregnancy. Syllabus: Special Course Ultrasound 1991*. Radiological Society of North America; 1991.

O'Rahilly R., Müller F. *Development Stages in Human Embryos. Publication 637*. Washington, DC: Carnegie Institution of Washington; 1987.

Pergament E. First-trimester genetic counseling: perspectives and considerations. *Clin Lab Med*. 2010;30:557.

Persaud T.V.N., Hay J.C. Normal embryonic and fetal development. In: Reece E.A., et al, eds. *Clinical Obstetrics: The Fetus and Mother*. ed 3. Malden, MA: Blackwell Publishing; 2006:19–32.

Pooh R.K., Shiota K., Kurjak A. Imaging of the human embryo with magnetic resonance imaging microscopy and high-resolution transvaginal 3-dimensional sonography: human embryology in the 21st century. *Am J Obstet Gynecol*. 2011;204:77.e1–77.e16.

Reed M.D., Blumer J.L. Pharmacologic treatment of the fetus. In Martin R.J., Fanaroff A.A., Walsh M.C., eds.: *Fanaroff and Martin's Neonatal-Perinatal Medicine. Diseases of the Fetus and Infant*, ed 8, Philadelphia: Mosby, 2006.

Steding G. *The Anatomy of the Human Embryo. A Scanning Electron-Microscopic Atlas*. Basel: Karger; 2009.

Streeter G.L. Weight, sitting height, head size, foot length and menstrual age of the human embryo. *Contrib Embryol Carnegie Inst*. 1920;11:143.

Whitworth M., Bricker L., Neilson J.P., et al. Ultrasound for fetal assessment in early pregnancy. *Cochrane Database Syst Rev*. 2010;4:CD007058.

Zhang J., Merialdi M., Platt L.D., et al. Defining normal and abnormal fetal growth: promises and challenges. *Am Obstet Gynecol*. 2010;202:522.

## Capítulo 7

### Placenta y membranas fetales

#### Placenta

##### Decidua

##### Desarrollo de la placenta

##### Circulación placentaria

##### Membrana placentaria

##### Funciones de la placenta

##### Síntesis y secreción endocrina placentaria

##### La placenta como una estructura similar a un tumor infiltrante

##### Crecimiento del útero durante el embarazo

#### Parto

##### Placenta y membranas fetales después del parto

##### Superficie materna de la placenta

##### Superficie fetal de la placenta

##### Cordón umbilical

##### Amnios y líquido amniótico

#### Vesícula umbilical

##### Importancia de la vesícula umbilical

##### Destino de la vesícula umbilical

#### Alantoides

#### Embarazos múltiples

##### Gemelos y membranas fetales

##### Gemelos dicigóticos

##### Gemelos monocigóticos

##### Otros tipos de embarazos múltiples

#### Resumen de la placenta y las membranas fetales

#### Problemas con orientación clínica

La placenta y las membranas fetales separan el feto del **endometrio**, la mucosa que reviste la pared uterina. En la placenta tiene lugar el intercambio de sustancias (nutrientes y oxígeno) entre las sangres materna y fetal. Los vasos del cordón umbilical comunican la circulación placentaria con la circulación fetal. Las membranas fetales son el corion, el amnios, la vesícula umbilical (saco vitelino) y la alantoides.

# Placenta

La placenta es el órgano principal en el que tiene lugar el intercambio de nutrientes y gases entre la madre y el feto. La placenta es un **órgano fetomaterno** que presenta dos componentes:

- Una **parte fetal** que procede del saco coriónico, es decir, la membrana fetal más externa.
- Una **parte materna** que deriva del endometrio, es decir, de la mucosa que reviste la parte interna de la pared uterina.

La placenta y el cordón umbilical conforman un sistema para el transporte de sustancias de la madre al feto y viceversa. Los nutrientes y el oxígeno van desde la sangre materna hasta la sangre fetal atravesando la placenta, mientras que los materiales de desecho y el dióxido de carbono procedentes del feto pasan también a través de la placenta desde la sangre fetal hasta la sangre materna. La placenta y las membranas fetales llevan a cabo las siguientes funciones: protección, nutrición, respiración, excreción y producción de hormonas. Poco tiempo después del parto, la placenta y las membranas fetales son expulsadas del útero, durante el **puerperio**.

# Decidua

La decidua es el **endometrio uterino de una mujer embarazada**. Es la capa funcional del endometrio que se separa del resto del útero tras el **parto**. Las tres regiones de la decidua se denominan en función de la relación que tienen con el sitio de implantación ([fig. 7-1](#)):

- La **decidua basal** es la parte de la decidua que se localiza profundamente respecto al **producto de la concepción** (embrión y membranas) y que representa la parte materna de la placenta.
- La **decidua capsular** es la parte superficial de la decidua que cubre el producto de la concepción.
- La **decidua parietal** es toda la decidua restante.

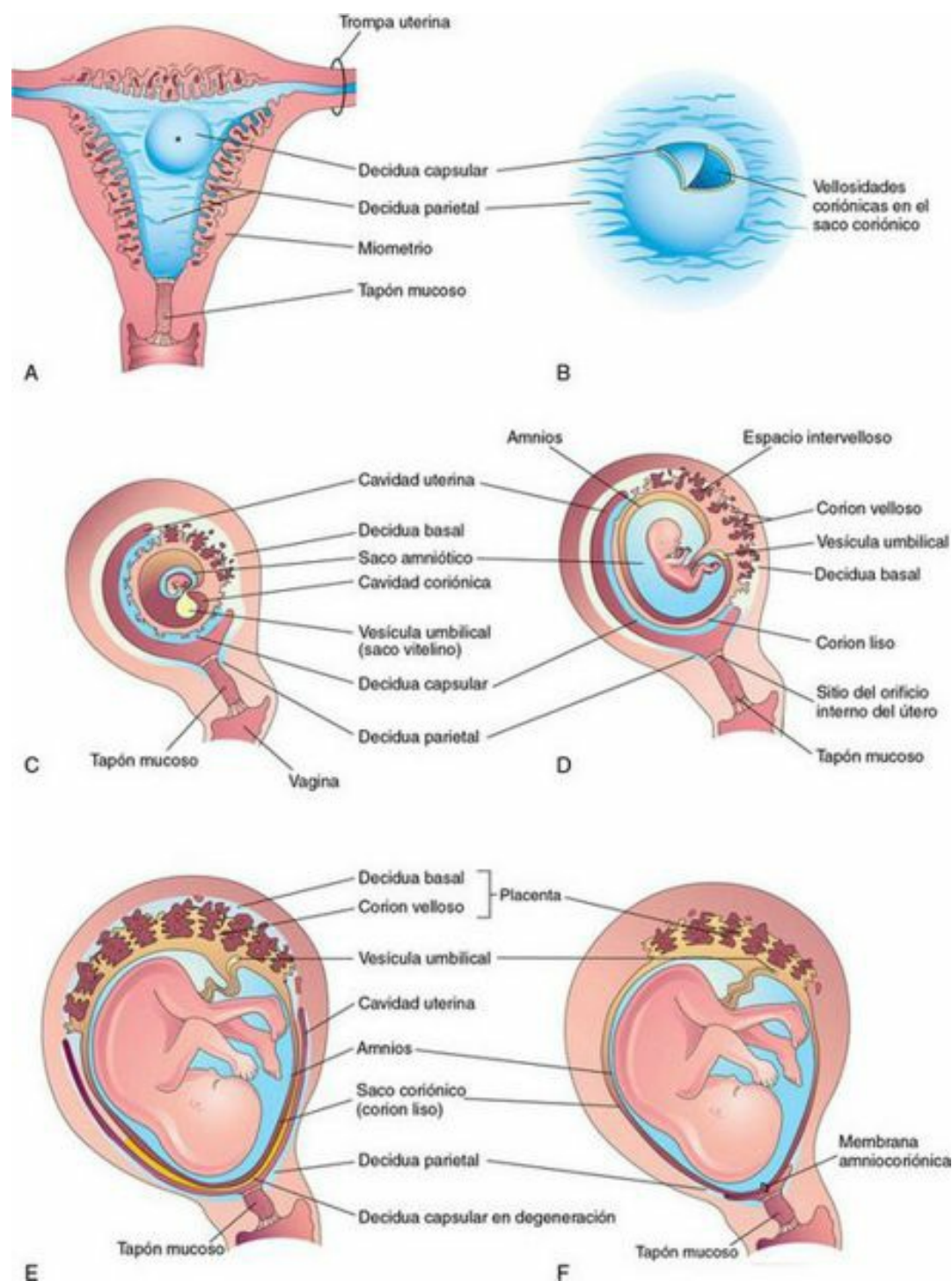


Figura 7-1 Desarrollo de la placenta y de las membranas fetales. **A**, Sección frontal del útero con demostración de la elevación de la decidua capsular debido a la expansión del saco coriónico en un embrión de 4 semanas implantado en el endometrio de la pared posterior (\*). **B**, Representación esquemática del sitio de implantación, con un tamaño mayor. Las vellosidades coriónicas quedan expuestas tras la apertura mediante sección de la decidua capsular. **C a F**, Secciones sagitales del útero grávido desde la semana 5 hasta la semana 22 con demostración de los cambios en las relaciones entre las membranas fetales y la decidua. En **F**, el amnios y el corion están fusionados entre sí y con la decidua parietal, lo que da lugar a la ocupación de la cavidad uterina. En **D a F** se puede observar que las vellosidades coriónicas persisten únicamente en las zonas en las que el corion está relacionado con la decidua basal.

En respuesta al incremento de las concentraciones de progesterona en la sangre materna, las células del tejido conjuntivo de la decidua aumentan de tamaño hasta convertirse en las denominadas **células deciduales**, con aspecto pálido. Estas células aumentan de tamaño a medida que acumulan glucógeno y lípidos en su citoplasma. Los cambios celulares y vasculares que ocurren en el endometrio a medida que se produce la implantación del blastocisto constituyen la **reacción decidual**. Muchas células deciduales degeneran en la proximidad del saco coriónico, en la región del sincitiotrofoblasto y, junto con la sangre materna y las secreciones uterinas, son una fuente abundante de nutrición para el embrión. También se ha propuesto la posibilidad de que las células deciduales protejan los tejidos maternos frente a una infiltración incontrolada del sincitiotrofoblasto, además de que pueden estar implicadas en la producción de hormonas. La observación de regiones de transformación decidual, claramente identificables en la ecografía, es importante para establecer el diagnóstico temprano de embarazo.

# Desarrollo de la placenta

El desarrollo inicial de la placenta se caracteriza por la rápida proliferación del trofoblasto y por el desarrollo del saco coriónico y de las vellosidades coriónicas (v. [caps. 3](#) y [4](#)). Hacia el final de la tercera semana ya se han producido los cambios anatómicos necesarios para que tengan lugar los intercambios fisiológicos entre la madre y el embrión. Al final de la cuarta semana ya se ha establecido en la placenta una compleja red vascular que facilita los intercambios maternoembrionarios de gases, nutrientes y productos metabólicos de desecho.

Las **vellosidades coriónicas** cubren todo el saco coriónico hasta el comienzo de la octava semana ([figs. 7-1C](#), [7-2](#) y [7-3](#)). A medida que crece el saco coriónico, las vellosidades coriónicas asociadas a la decidua capsular quedan comprimidas, con lo que se reduce su vascularización. Al poco tiempo, estas vellosidades degeneran (v. [figs. 7-1D](#) y [7-3B](#)) y al final forman una zona relativamente avascular y desnuda que se denomina **corion liso** (corion leve). A medida que desaparecen estas vellosidades, se incrementa rápidamente el número de las vellosidades asociadas a la decidua basal, que también se ramifican de manera profusa y aumentan de tamaño. Esta zona tupida del saco coriónico es el denominado **corion velloso** (corion frondoso).



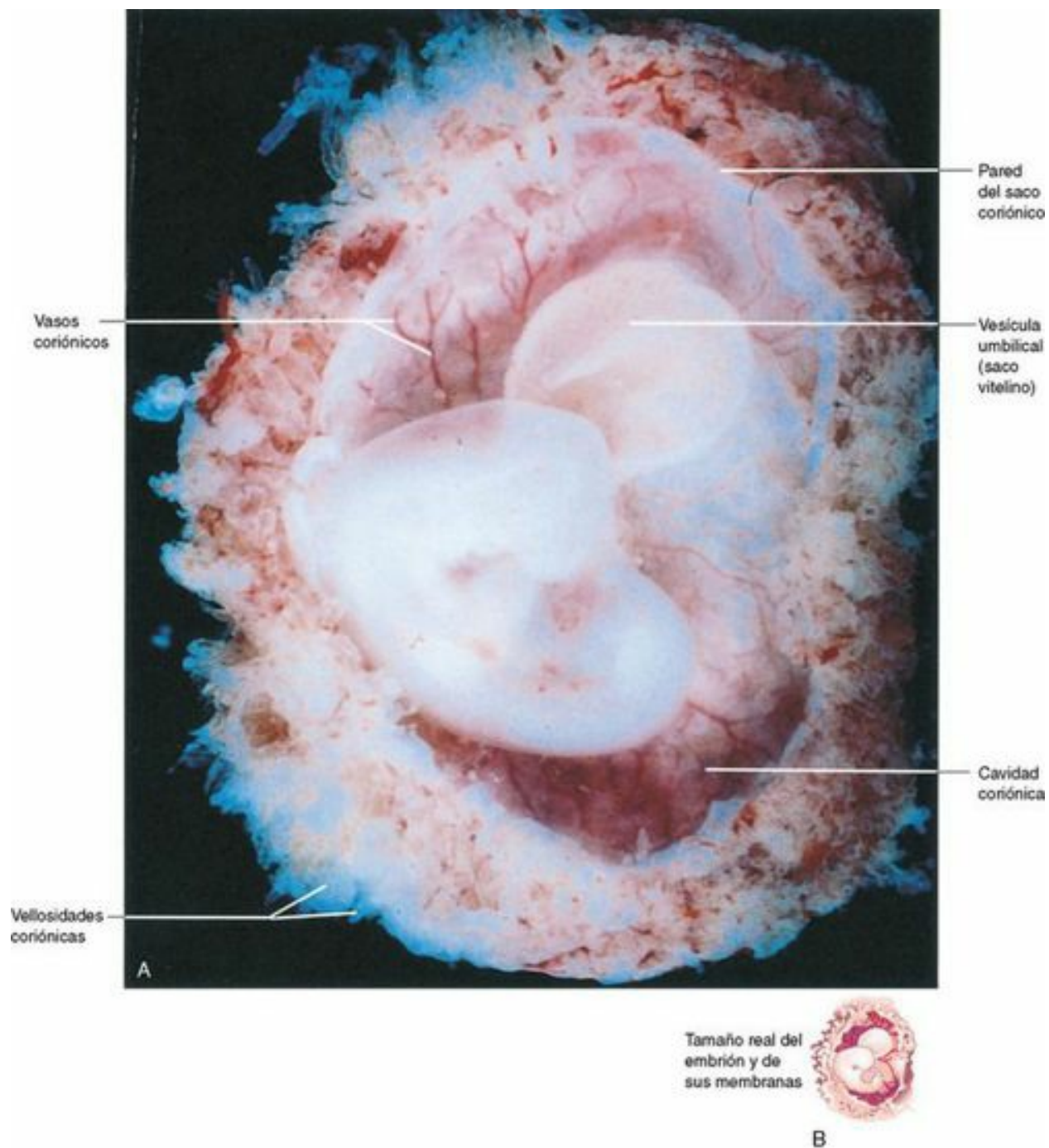


Figura 7-2 **A**, Vista lateral de un embrión en el estadio 14 de Carnegie, con aproximadamente 32 días, producto de un aborto espontáneo. Se han abierto los sacos coriónico y amniótico para mostrar el embrión. Se puede observar el gran tamaño de la vesícula umbilical en esta fase. **B**, El esquema muestra el tamaño real del embrión y de sus membranas.

(**A**, Tomado de Moore KL, Persaud TVN, Shiota K: Color Atlas of Clinical Embryology, 2.<sup>a</sup> ed. Filadelfia, WB Saunders, 2000.)

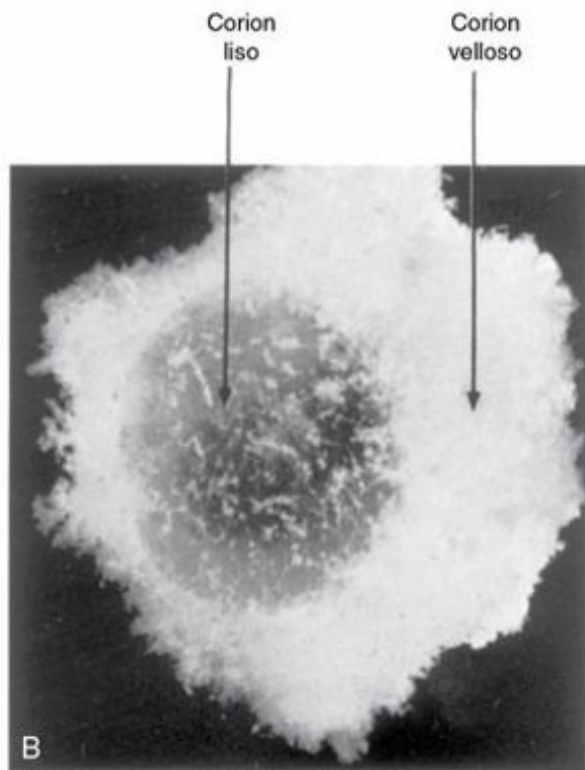



Figura 7-3 Sacos coriónicos humanos producto de un aborto espontáneo. **A**, A los 21 días. Todo el saco está cubierto por vellosidades coriónicas ( $\times 4$ ). **B**, A las 8 semanas. Tamaño real. Algunas de las vellosidades coriónicas han experimentado degeneración, formando el corion liso.

(Tomado de Potter EL, Craig JM: Pathology of the Fetus and the Infant, 3.<sup>a</sup> ed. Copyright 1975 by Year Book Medical Publishers, Chicago.)

---

### Ecografía del saco coriónico

El tamaño del saco coriónico permite determinar la edad gestacional de los embriones correspondientes a mujeres con antecedentes menstruales inciertos. El crecimiento del saco coriónico tiene lugar con una rapidez extrema entre las semanas 5 y 10. Los modernos equipos de ecografía, especialmente los equipados con transductores intravaginales, permiten a los especialistas detectar el saco coriónico (o saco gestacional) cuando tiene un diámetro mediano de 2-3 mm (v. [fig. 3-7](#)). Los sacos coriónicos con este diámetro indican que la edad gestacional es de 4 semanas y 3-4 días, es decir, aproximadamente 18 días después de la fecundación.

---

El útero, el saco coriónico y la placenta aumentan de tamaño a medida que crece el feto. El tamaño y el grosor de la placenta aumentan rápidamente hasta que el feto tiene unas 18 semanas. La placenta desarrollada por completo cubre el 15-30% de la decidua y tiene un peso que es aproximadamente la sexta parte del peso del feto.

La placenta presenta dos partes bien definidas ([figs. 7-1E y F](#), y [7-4](#)):

- La **parte fetal** está constituida por el corion vellosa. Las vellosidades coriónicas que se originan a partir del corion se proyectan hacia el **espacio intervelloso** que contiene sangre materna ([fig. 7-1C](#)).
- La **parte materna de la placenta** está constituida por la decidua basal, es decir, por la parte de la decidua relacionada con el componente fetal de la placenta. Hacia el final del cuarto mes la decidua basal es sustituida casi completamente por la parte fetal de la placenta.

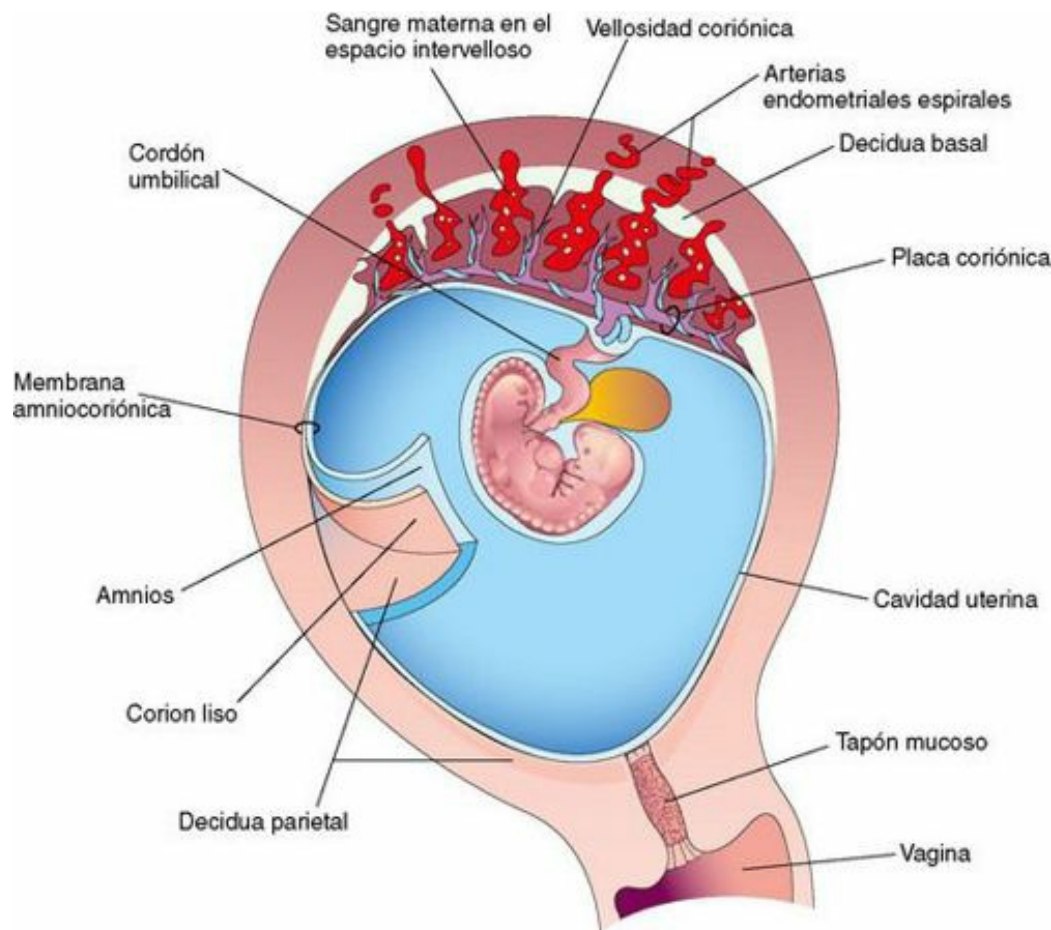


Figura 7-4 Esquema correspondiente a la sección sagital de un útero grávido a las 4 semanas, con demostración de la relación de las membranas fetales entre sí y con la decidua y el embrión. Se han seccionado y apartado tanto el amnios como el corion liso para mostrar su relación entre sí y con la decidua parietal.

La parte fetal de la placenta está unida a la parte materna de la placenta por la **cubierta citotrofoblástica**, que es la capa externa de células trofoblásticas existente en la superficie materna de la placenta ([fig. 7-5](#)). Las vellosidades coriónicas se unen firmemente a la decidua basal a través de la cubierta citotrofoblástica y, por otra parte, anclan el saco coriónico a la decidua basal. Las arterias y

venas endometriales atraviesan libremente la cubierta citotrofoblástica a través de las aberturas existentes en su interior y, finalmente, se abren hacia el espacio intervelloso.

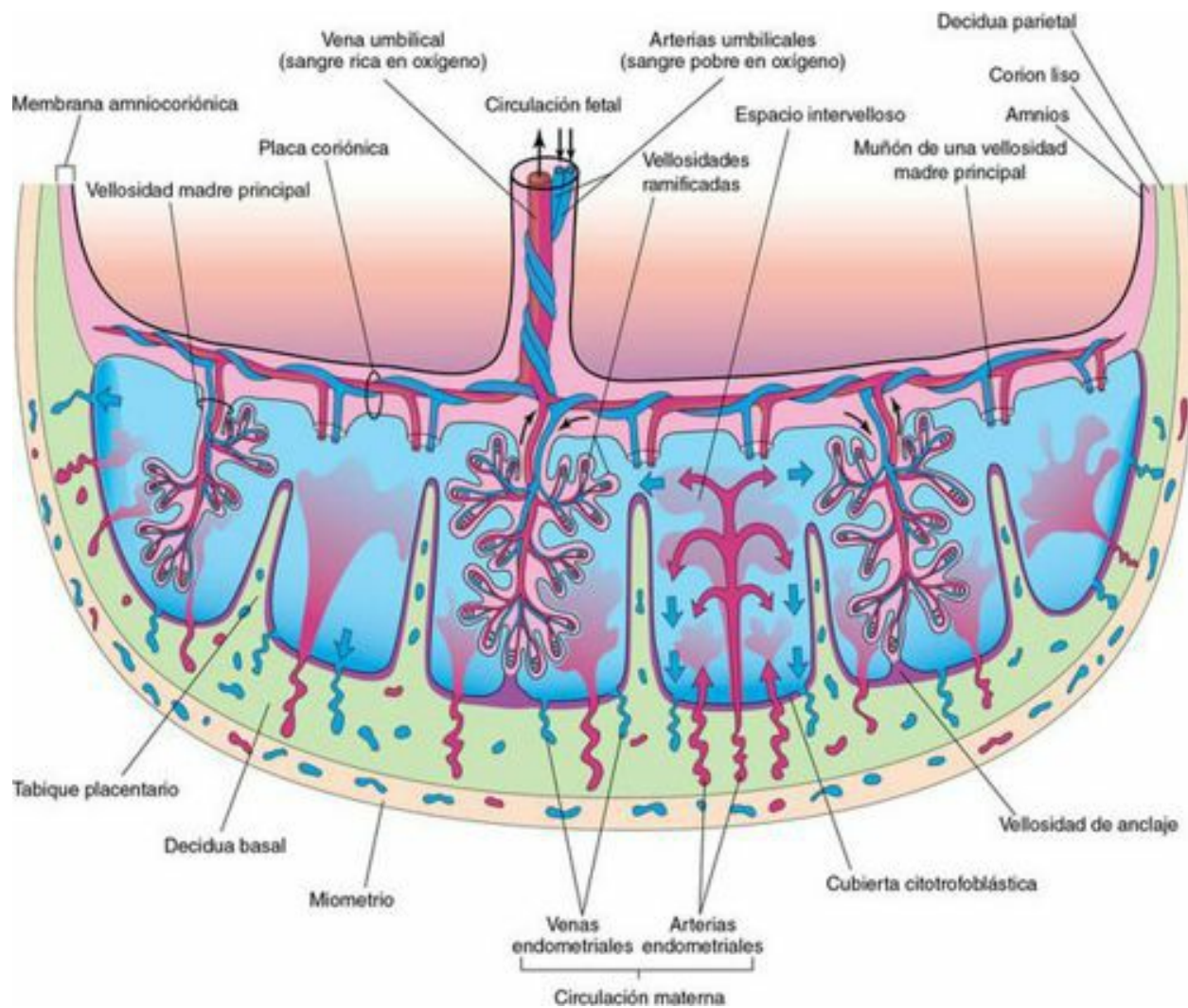


Figura 7-5 Representación esquemática de una sección transversal a través de una placenta a término, con demostración de: 1) la relación entre el corion velloso (parte fetal de la placenta) y la decidua basal (parte materna de la placenta); 2) la circulación placentaria fetal, y 3) la circulación placentaria materna. Se puede observar que las arterias umbilicales transportan sangre fetal escasamente oxigenada (en azul en la ilustración) hasta la placenta y que la vena umbilical transporta sangre oxigenada (en rojo en la ilustración) hacia el feto. También se puede observar que los cotiledones están separados entre sí por tabiques placentarios correspondientes a proyecciones de la decidua basal. Cada cotiledón lo constituyen dos o más vellosidades madre principales y numerosas vellosidades ramificadas. En este esquema solamente se muestra una vellosidad madre en cada cotiledón, pero quedan indicados los muñones de las vellosidades madre que se han seccionado.

La **forma de la placenta** está determinada por el área persistente de vellosidades coriónicas ([fig. 7-1F](#)), que generalmente es una zona circular que le da a la placenta su configuración discoide. A medida que las vellosidades coriónicas infiltran la decidua basal se produce la erosión del tejido decidual y esto da lugar a un aumento de tamaño del espacio intervelloso. Dicha erosión hace que aparezcan en la decidua varias áreas de configuración en cuña, los **tabiques placentarios**, que se proyectan hacia la **placa coriónica**, es decir, la parte de la pared coriónica relacionada con la placenta (v. [fig. 7-5](#)). Los tabiques placentarios dividen la parte fetal de la placenta en áreas convexas irregulares que se denominan **cotiledones**. Cada cotiledón está constituido por dos o más troncos

vellosos y por sus numerosas vellosidades ramificadas ([fig. 7-6A](#)). Hacia el final del cuarto mes, los cotiledones sustituyen casi por completo la decidua basal. *La expresión del factor de transcripción Gcm1 (glial cells missing-1) por parte de las células progenitoras trofoblásticas regula el proceso de ramificación de las vellosidades madre con formación de la red vascular en la placenta.*

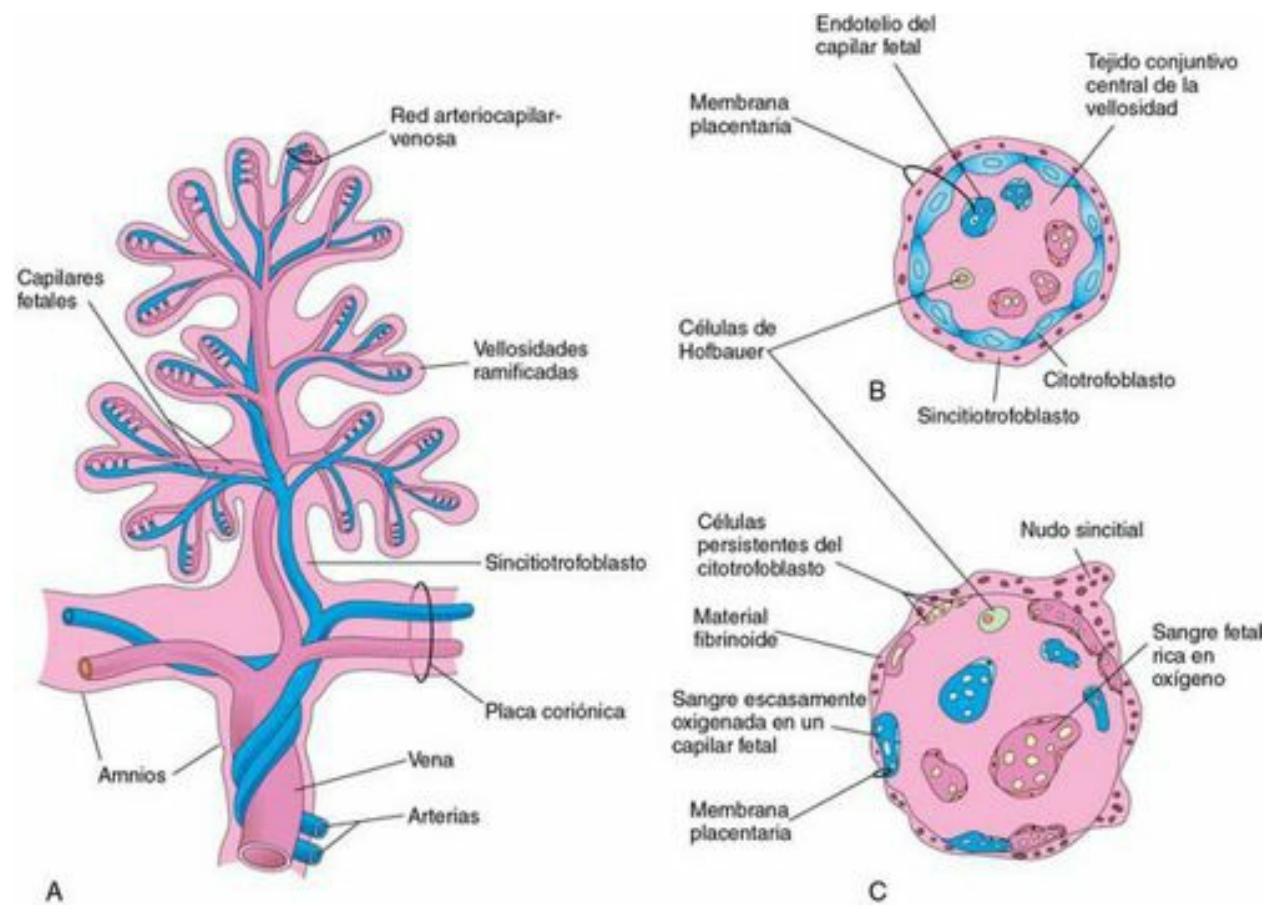


Figura 7-6 **A**, Esquema correspondiente a una vellosidad coriónica madre con demostración de su sistema arteriocapilar-venoso. Las arterias transportan sangre fetal escasamente oxigenada y productos de desecho procedentes del feto, mientras que la vena transporta sangre oxigenada y nutrientes para el feto. **B** y **C**, Esquemas correspondientes a secciones efectuadas a través de una vellosidad ramificada a las 10 semanas y a término, respectivamente. La membrana placentaria, constituida por tejidos extrafetales, separa la sangre materna en el espacio intervelloso de la sangre fetal en los capilares de las vellosidades. Se puede observar que la membrana placentaria tiene un grosor muy fino en la fase final del embarazo. Se considera que las células de Hofbauer son fagocitarias.

La **decidua capsular**, que es la capa de decidua que cubre el saco coriónico implantado, forma una cápsula sobre la superficie externa del saco coriónico ([fig. 7-1A](#) a [D](#)). A medida que el producto de la concepción aumenta de tamaño, la decidua capsular muestra protrusión en la cavidad uterina y experimenta una atenuación importante. Finalmente, la decidua capsular se comunica con la decidua parietal de la pared opuesta y se fusiona con ella, lo que origina una ocupación lenta de la cavidad uterina ([fig. 7-1E](#) y [F](#)). Hacia las 22-24 semanas, la disminución de la vascularización sanguínea en la decidua capsular da lugar a su degeneración y desaparición. Tras la desaparición de la decidua capsular, la parte lisa del saco coriónico se fusiona con la decidua parietal. Esta fusión se puede evitar y generalmente se produce cuando la sangre sale del espacio intervelloso (v. [fig. 7-4](#)). La acumulación de sangre (**hematoma**) empuja la membrana coriónica lejos de la decidua parietal, restableciendo así

el espacio potencial de la cavidad uterina.

El **espacio intervelloso de la placenta**, que contiene sangre materna, deriva de las lagunas que aparecieron en el sincitiotrofoblasto durante la segunda semana del desarrollo (v. [cap. 3](#)). Este espacio grande y relleno de sangre se debe a la coalescencia y al aumento de tamaño de las redes lagunares. El espacio intervelloso de la placenta está dividido en compartimentos por efecto de los **tabiques placentarios**; sin embargo, la comunicación entre los distintos compartimentos es libre debido a que los tabiques no alcanzan la placa coriónica (v. [fig. 7-5](#)).

La sangre materna llega al espacio intervelloso procedente de las **arterias endometriales espirales** de la decidua basal (v. [figs. 7-4](#) y [7-5](#)). Las arterias espirales discurren a través de las aberturas de la cubierta citotrofoblástica y descargan su sangre en el espacio intervelloso. Este espacio de gran tamaño está drenado por las **venas endometriales** que también atraviesan la cubierta citotrofoblástica. Las venas endometriales se pueden observar en toda la superficie de la decidua basal. Las numerosas vellosidades ramificadas que se originan a partir de las vellosidades madre o progenitoras están bañadas continuamente por la sangre materna que circula a través de los espacios intervellosos (v. [fig. 7-5](#)). La sangre de este espacio transporta el oxígeno y los nutrientes que son necesarios para el crecimiento y el desarrollo fetales. La sangre materna también contiene productos de desecho fetales como dióxido de carbono, sales y productos del metabolismo de las proteínas.

El **saco amniótico** aumenta de tamaño con mayor rapidez que el saco coriónico. Debido a ello, el amnios y el corion liso se fusionan al poco tiempo, formando la **membrana amniocoriónica** (v. [figs. 7-4](#) y [7-5](#)). Esta membrana compuesta se fusiona a su vez con la decidua capsular y, tras la desaparición de esta decidua, se adhiere a la decidua parietal ([fig. 7-1F](#)). Es la membrana amniocoriónica la que se rompe durante el parto. La rotura prematura de esta membrana es la causa más frecuente del parto prematuro. Cuando se rompe la membrana amniocoriónica, el líquido amniótico sale hacia el exterior a través del cuello uterino y la vagina.

# Circulación placentaria

Las vellosidades coriónicas ramificadas de la placenta ofrecen una gran superficie para el intercambio de los distintos materiales a través de la membrana («barrera») placentaria, que es muy fina y que está interpuesta entre las circulaciones fetal y materna (v. [figs. 7-5](#) y [7-6](#)). El intercambio principal de sustancias entre la madre y el feto tiene lugar precisamente a través de las numerosas vellosidades ramificadas que se originan a partir de las vellosidades madre. Las circulaciones del feto y de la madre están separadas por la membrana placentaria constituida por tejidos extrafetales (v. [fig. 7-6B](#) y [C](#)).

## Circulación fetoplacentaria

La sangre escasamente oxigenada abandona el feto y alcanza la placenta a través de las **arterias umbilicales**. En la zona de unión del cordón umbilical a la placenta, las arterias umbilicales se dividen en varias **arterias coriónicas** que se disponen radialmente y que se ramifican libremente en la placa coriónica antes de alcanzar las vellosidades coriónicas (v. [fig. 7-5](#)). Los vasos sanguíneos forman un sistema arteriocapilar-venoso muy abundante en el interior de las vellosidades coriónicas ([fig. 7-6A](#)), lo que permite que la sangre fetal quede a muy poca distancia de la sangre materna. Este sistema proporciona una superficie extraordinariamente amplia para el intercambio de los productos metabólicos y gaseosos entre las circulaciones sanguíneas materna y fetal. Normalmente, las sangres del feto y de la madre no se mezclan; sin embargo, es posible que puedan entrar en la circulación materna cantidades muy pequeñas de sangre fetal a través de diminutos defectos que pueden aparecer en la membrana placentaria ([fig. 7-6B](#) y [C](#)). La sangre fetal bien oxigenada que se localiza en los capilares del feto alcanza las venas de pared fina que se continúan con las arterias coriónicas hasta la zona de inserción del cordón umbilical. Dichas venas convergen en esta zona formando la **vena umbilical**, un vaso de calibre grande que transporta sangre rica en oxígeno hasta el feto (v. [fig. 7-5](#)).

## Circulación maternoplacentaria

La sangre materna del espacio intervelloso está temporalmente fuera del sistema circulatorio materno. Alcanza el espacio intervelloso a través de las 80-100 **arterias endometriales** espirales que hay en la decidua basal. Estos vasos se abren en el espacio intervelloso a través de las aberturas de la cubierta citotrofoblástica. El flujo sanguíneo procedente de las **arterias espirales** es pulsátil y es propulsado en forma de pequeños chorros por efecto de la presión arterial materna (v. [fig. 7-5](#)). La sangre que entra en el espacio intervelloso lo hace con una presión considerablemente mayor que la de este espacio, lo que desplaza la sangre hacia la **placa coriónica** que forma el «techo» del espacio intervelloso. A medida que se reduce la presión, la sangre fluye lentamente sobre las vellosidades ramificadas, lo que permite el intercambio de los productos metabólicos y gaseosos con la sangre fetal. Finalmente, la sangre retorna a la circulación materna a través de las **venas endometriales**.

El bienestar del embrión y del feto depende más del «baño» de las vellosidades ramificadas por parte de la sangre materna que de ningún otro factor. Las reducciones de la circulación uteroplacentaria producen **hipoxia fetal** (niveles de oxígeno inferiores a los normales) y restricción del crecimiento intrauterino (RCIU). Las disminuciones intensas de la circulación uteroplacentaria pueden causar la muerte del feto. El espacio intervelloso de la placenta madura contiene unos 150 ml de sangre, que se

repone alrededor de tres o cuatro veces por minuto.



# Membrana placentaria

La membrana placentaria es una estructura compuesta constituida por tejidos extrafetales que separan las sangres materna y fetal. Hasta aproximadamente la semana 20, la **membrana placentaria** está constituida por cuatro capas ([figs. 7-6](#) y [7-7](#)): sincitiotrofoblasto, citotrofoblasto, tejido conjuntivo vellositario y endotelio de los capilares fetales. A partir de la semana 20 se producen una serie de cambios celulares en las vellosidades ramificadas con atenuación del citotrofoblasto en muchas de ellas. Finalmente, las células del citotrofoblasto desaparecen en grandes áreas de las vellosidades, quedando tan sólo zonas pequeñas y finas de sincitiotrofoblasto. Como consecuencia, la membrana placentaria está constituida en la mayor parte de su superficie tan sólo por tres capas ([fig. 7-6C](#)). En algunas áreas la membrana placentaria muestra un adelgazamiento y una atenuación notables, y en estas zonas el sincitiotrofoblasto se comunica directamente con el endotelio de los capilares fetales, formando una membrana placentaria vascular sincitial.

La membrana placentaria se denomina en ocasiones barrera placentaria, un término inadecuado debido a que tan sólo hay unas pocas sustancias endógenas y exógenas que no sean capaces de atravesarla en cantidades detectables. La membrana placentaria actúa como una barrera únicamente frente a moléculas de tamaño, configuración o carga concretos, tal como ocurre con la heparina. A pesar de estar presentes en la circulación materna, algunos metabolitos, toxinas y hormonas no atraviesan la membrana placentaria en concentraciones suficientes como para influir negativamente en el embrión o el feto.

La mayoría de los medicamentos y otras sustancias existentes en el plasma materno atraviesan la membrana placentaria y alcanzan el plasma fetal (v. [fig. 7-7](#)). Las imágenes de microscopia electrónica del sincitiotrofoblasto demuestran que su superficie libre presenta abundantes microvellosidades que incrementan la superficie de intercambio entre las circulaciones materna y fetal. A medida que avanza el embarazo, la membrana fetal muestra un adelgazamiento progresivo, hasta que la sangre existente en muchos capilares fetales llega a encontrarse extremadamente cerca de la sangre materna del espacio intervelloso (v. [figs. 7-6C](#) y [7-7](#)).

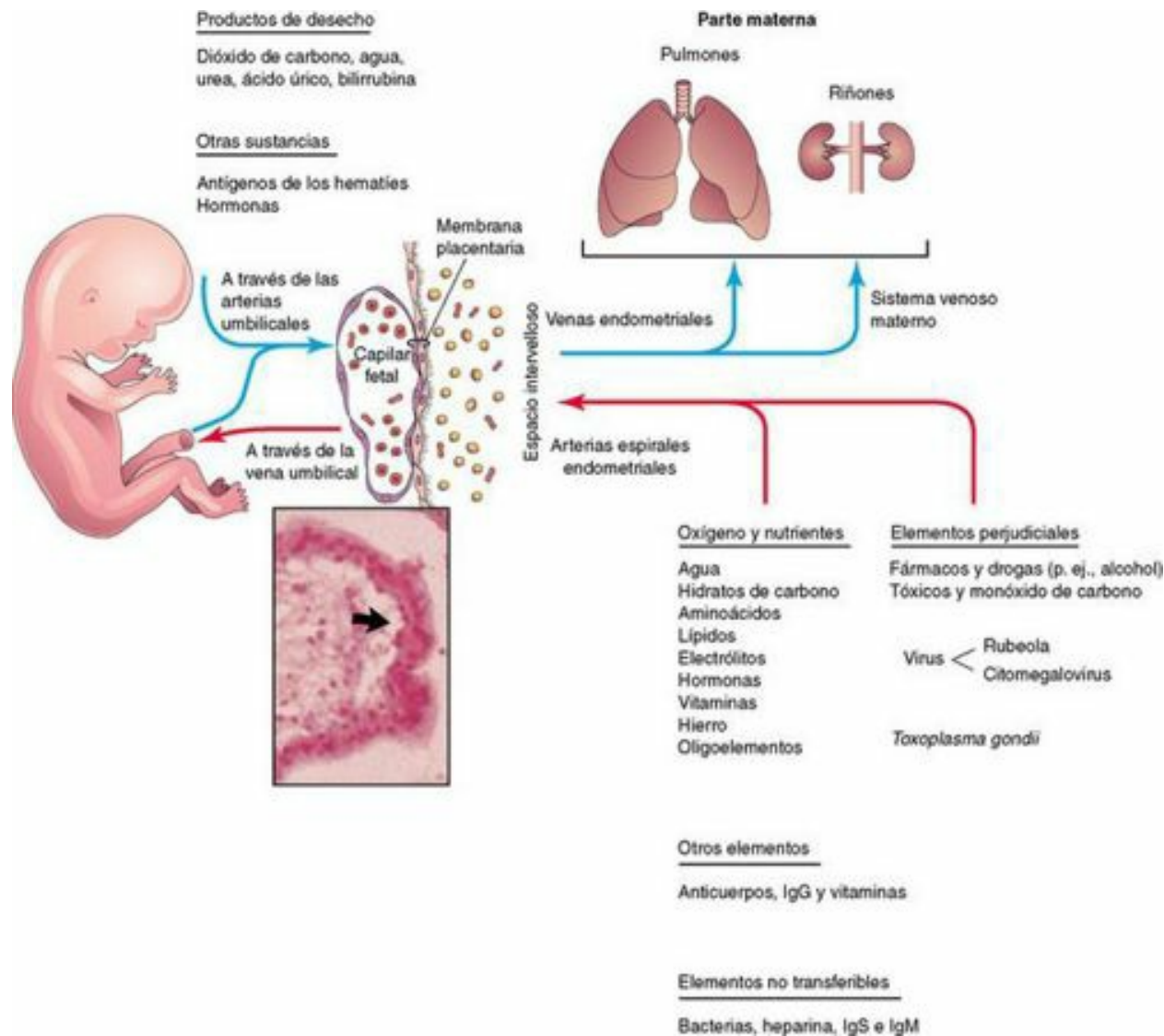


Figura 7-7 Representación esquemática de la transferencia de compuestos a través de la membrana (barrera) placentaria. Los tejidos extrafetales, a través de los cuales tiene lugar el transporte de las sustancias entre la madre y el feto, constituyen en conjunto la membrana placentaria. *Recuadro*, Imagen de microscopía óptica correspondiente a una vellosidad coriónica con demostración de un capilar fetal y de la membrana placentaria (*flecha*).

Durante el tercer trimestre, un número importante de núcleos del sincitiotrofoblasto se unen formando conglomerados multinucleados protruyentes que se denominan agregados nucleares o **nudos sincitiales** ([fig. 7-6B](#) y [C](#)). Estos agregados se fragmentan de manera continuada y se eliminan del espacio intervilloso en dirección a la circulación materna. Algunos nudos sincitiales quedan alojados en los capilares de los pulmones maternos, donde la acción enzimática local los destruye rápidamente. Hacia el final del embarazo, en las superficies de las vellosidades coriónicas se forman acumulaciones de material fibrinoide y de eosinófilos ([fig. 7-6C](#)) que aparentemente reducen la transferencia placentaria.

# Funciones de la placenta

La placenta lleva a cabo tres funciones principales:

- Metabolismo (p. ej., síntesis de glucógeno).
- Transporte de gases y nutrientes.
- Secreción endocrina (p. ej., gonadotropina coriónica humana [hCG, *human chorionic gonadotropin*]).

Estas actividades son esenciales para el mantenimiento del embarazo y para la potenciación del desarrollo fetal normal.

## Metabolismo placentario

La placenta, especialmente durante las fases iniciales del embarazo, sintetiza glucógeno, colesterol y ácidos grasos, que actúan como fuentes de nutrientes y energía para el embrión y el feto. Muchas de sus actividades metabólicas tienen un carácter indudablemente crítico respecto a las otras dos actividades placentarias principales (transporte y secreción endocrina).

## Transferencia placentaria

El transporte de sustancias en ambas direcciones entre las sangres fetal y materna está facilitado por la gran superficie que ocupa la membrana placentaria. Casi todos los materiales son transportados a través de la membrana placentaria por alguno de los cuatro principales mecanismos de transporte siguientes: difusión simple, difusión facilitada, transporte activo y pinocitosis.

El transporte pasivo mediante **difusión simple** suele ser característico de las sustancias que se desplazan desde áreas en las que su concentración es alta hasta áreas en las que es baja, hasta que se alcanza el equilibrio. En la **difusión facilitada** el transporte tiene lugar a través de gradientes eléctricos. La difusión facilitada requiere un elemento transportador, pero no necesita energía. Estos sistemas pueden fundamentarse en moléculas transportadoras que se combinan temporalmente con las sustancias que hay que transportar. El **transporte activo** consiste en el paso de iones o moléculas a través de una membrana celular. La **pinocitosis** es una forma de endocitosis en la que el material fagocitado es una pequeña cantidad de líquido extracelular. Este método de transporte se suele reservar para las moléculas de gran tamaño. Algunas proteínas son transportadas muy lentamente mediante pinocitosis a través de la placenta.

---

## Otros mecanismos de transporte placentario

Hay otros tres métodos de transferencia a través de la membrana placentaria. En el primero, los hematíes fetales pasan a la circulación materna, especialmente durante el parto, a través de roturas microscópicas existentes en la membrana placentaria. También se ha demostrado en la circulación fetal la presencia de hematíes maternos marcados. En consecuencia, los hematíes pueden discurrir en ambas direcciones a través de defectos de tamaño muy pequeño en la membrana placentaria. En el

segundo método de transporte, las células y los microorganismos atraviesan la membrana placentaria utilizando para ello su propia energía, tal como ocurre con los leucocitos maternos y el *Treponema pallidum*, la bacteria causante de la sífilis. En el tercer método de transporte, algunas bacterias y protozoos como *Toxoplasma gondii* infectan la placenta, inicialmente dan lugar a la producción de lesiones, y después cruzan la membrana placentaria a través de los defectos correspondientes a dichas lesiones.

---

## Transferencia de gases

El oxígeno, el dióxido de carbono y el monóxido de carbono atraviesan la membrana placentaria mediante difusión simple. La interrupción del transporte de oxígeno durante varios minutos pone en peligro la supervivencia del embrión o el feto. La membrana placentaria tiene una eficiencia similar a la de los pulmones en el intercambio de gases. La cantidad de oxígeno que alcanza al feto está limitada por el flujo de sangre, más que por la difusión; por tanto, la hipoxia fetal (disminución de las concentraciones de oxígeno) se debe sobre todo a los factores que reducen el flujo sanguíneo uterino o fetal. La insuficiencia respiratoria materna (p. ej., debida a neumonía) también disminuye el transporte de oxígeno hasta el feto.

## Sustancias nutritivas

Los nutrientes constituyen la mayor parte de las sustancias transferidas de la madre al embrión o el feto. *El agua se intercambia con rapidez mediante difusión simple* y en cantidades cada vez mayores a medida que avanza el embarazo. La **glucosa** producida por la madre y por la placenta se transfiere rápidamente hasta el embrión o el feto mediante difusión facilitada. La transferencia del colesterol, los triglicéridos y los fosfolípidos maternos es escasa o nula. Aunque existe un transporte de ácidos grasos libres, la transferencia de estos compuestos parece ser relativamente pequeña. Los **aminoácidos** son transportados de manera activa a través de la membrana placentaria y son esenciales para el crecimiento fetal. Las concentraciones plasmáticas de la mayor parte de los aminoácidos en el feto son mayores que las de la madre. Las **vitaminas** atraviesan la membrana placentaria y también son esenciales para el desarrollo normal. Las vitaminas hidrosolubles atraviesan la membrana placentaria con mayor rapidez que las liposolubles.

## Hormonas

Las hormonas proteicas no alcanzan el embrión o el feto en cantidades significativas, excepto por una transferencia lenta de tiroxina y de triyodotironina. Las hormonas esteroideas no conjugadas atraviesan la membrana placentaria con pocas dificultades. La testosterona y ciertos progestágenos sintéticos atraviesan la membrana placentaria y pueden dar lugar a la masculinización de los fetos de sexo femenino (v. [cap. 20](#)).

## Electrólitos

Los electrólitos se intercambian libremente, con distintas tasas y en cantidades significativas a través de la membrana placentaria. Cuando la madre recibe fluidoterapia intravenosa con electrólitos, éstos

también alcanzan el feto e influyen en sus estados hídrico y electrolítico.

## **Anticuerpos y proteínas maternos**

El feto produce tan sólo cantidades pequeñas de anticuerpos debido a la inmadurez de su sistema inmunitario. El feto adquiere parte de la inmunidad pasiva a través de la transferencia placentaria de anticuerpos maternos. Las gammaglobulinas IgG son transportadas con facilidad hasta el feto mediante el mecanismo de transcitosis. Los anticuerpos maternos ofrecen al feto inmunidad frente a algunas enfermedades como la difteria, la viruela y el sarampión; sin embargo, el feto no adquiere inmunidad frente a la tos ferina ni la varicela. Una proteína materna, la **transferrina**, atraviesa la membrana placentaria y transporta hierro hasta el embrión o el feto. En la superficie placentaria hay receptores especiales para esta proteína.

---

### Enfermedad hemolítica del recién nacido

Pequeñas cantidades de sangre fetal pueden alcanzar la sangre materna a través de roturas microscópicas existentes en la membrana placentaria. Si el feto es Rh-positivo y la madre Rh-negativa, las células sanguíneas del feto pueden estimular la formación de anticuerpos anti-Rh por parte del sistema inmunitario de la madre. Estos anticuerpos alcanzan la sangre fetal y dan lugar a la hemólisis de los hematíes fetales Rh-positivos, con ictericia y anemia en el feto. Algunos fetos con enfermedad hemolítica del recién nacido (también denominada eritroblastosis fetal) no se adaptan adecuadamente a la vida intrauterina. Pueden fallecer a menos que se provoque el parto prematuro o bien reciban transfusiones intrauterinas, intraperitoneales o intravenosas de hematíes concentrados Rh-negativos hasta el parto (v. [cap. 6](#)). La enfermedad hemolítica del recién nacido es relativamente infrecuente en la actualidad debido a que la inmunoglobulina Rh (D) administrada a la madre impide generalmente el desarrollo de la enfermedad en el feto.

---

## **Productos de desecho**

La urea y el ácido úrico atraviesan la membrana placentaria mediante difusión simple. La bilirrubina conjugada (que es liposoluble) es transportada con facilidad a través de la placenta para su rápida eliminación.

## **Medicamentos y metabolitos de los medicamentos**

Los medicamentos que consume la madre pueden influir directa o indirectamente en el embrión o el feto a través de la interferencia con el metabolismo materno o placentario. Las cantidades de los medicamentos y de sus metabolitos que alcanzan la placenta están controladas por su concentración en la sangre materna y por el flujo de sangre a través de la placenta. La mayor parte de los medicamentos y de los metabolitos de los medicamentos atraviesan la placenta mediante difusión simple; la única excepción la constituyen los medicamentos y sus metabolitos con similitud estructural a los aminoácidos, como la metildopa y algunos antimetabolitos.

Hay varios medicamentos que causan malformaciones congénitas importantes (v. [cap. 20](#)). El

consumo de drogas como la heroína puede dar lugar a adicción fetal, y el 50-75% de estos recién nacidos experimentan sintomatología de abstinencia. Sin embargo, dado que la dependencia psicológica respecto a estas drogas no se desarrolla durante el período fetal, tras la desaparición del síndrome de abstinencia estos lactantes no muestran adicción a los opiáceos.

La mayor parte de los medicamentos utilizados durante el parto atraviesan rápidamente la membrana placentaria. Según su dosis y el momento de administración a lo largo del parto, estos medicamentos pueden inducir depresión respiratoria en el recién nacido. Todos los sedantes y los analgésicos influyen en alguna medida sobre el feto. Los bloqueadores neuromusculares que se pueden utilizar durante la cirugía obstétrica atraviesan la placenta en cantidades muy pequeñas. Los anestésicos administrados mediante inhalación también pueden atravesar la membrana placentaria e influyen en la respiración fetal cuando se utilizan durante el parto.

## **Agentes infecciosos**

El citomegalovirus y los virus de la rubeola, coxsackie, viruela, varicela, sarampión, herpes y poliomielitis pueden atravesar la membrana placentaria y causar infección fetal. En algunos casos, tal como ocurre con el **virus de la rubeola**, se pueden producir malformaciones congénitas como cataratas (v. [cap. 20](#)). Diversos **microorganismos** como *Treponema pallidum*, que causa la sífilis, y *Toxoplasma gondii*, que da lugar a la aparición de lesiones graves en el cerebro y los ojos, también atraviesan la membrana placentaria y causan a menudo malformaciones congénitas, o incluso la muerte del embrión o el feto.

# Síntesis y secreción endocrina placentaria

A partir de precursores procedentes del feto, la madre o ambos, el sincitiotrofoblasto de la placenta sintetiza hormonas proteicas y esteroideas. Las hormonas proteicas sintetizadas por la placenta son las siguientes:

- hCG.
- Somatomamotropina coriónica humana (lactógeno placentario humano).
- Tirotropina coriónica humana.
- Corticotropina coriónica humana.

La glucoproteína **hCG** tiene características similares a las de la hormona luteinizante e inicialmente la segrega el sincitiotrofoblasto durante la segunda semana; la hCG mantiene el cuerpo lúteo, con lo que impide el comienzo de las menstruaciones. La concentración de la hCG en la sangre y la orina maternas aumenta hasta su cifra máxima en la octava semana, y después disminuye. Las hormonas esteroideas sintetizadas por la placenta son la progesterona y los estrógenos. Se puede observar la presencia de progesterona en la placenta en todas las fases de la gestación, lo que indica que es esencial para el mantenimiento del embarazo. La placenta elabora progesterona a partir del colesterol o la pregnenolona maternos. La extirpación de los ovarios en una mujer embarazada que ya ha pasado el primer trimestre de la gestación no es causa de aborto debido a que la placenta asume la producción de la progesterona que ya no puede elaborar el cuerpo lúteo. El sincitiotrofoblasto también produce cantidades importantes de estrógenos.

## La placenta como aloinjerto\*

En lo referente a la madre, la placenta puede considerarse un **aloinjerto**. La parte fetal de la placenta es un derivado del producto de la concepción, de manera que hereda genes tanto paternos como maternos. Entonces ¿qué es lo que protege a la placenta frente al rechazo por parte del sistema inmunitario de la madre? Esta cuestión sigue siendo uno de los principales enigmas biológicos de la naturaleza. El sincitiotrofoblasto de las vellosidades coriónicas está expuesto a las células inmunitarias maternas de los sinusoides sanguíneos pero carece de antígenos principales de histocompatibilidad (MHC, *major histocompatibility complex*) y, por tanto, no induce respuestas de rechazo. No obstante, las células del trofoblasto extravelositario (TEV), que infiltran la decidua uterina y su vasculatura (arterias espirales), expresan antígenos MHC de clase I. Estos antígenos son HLA-G, que es no polimorfo (clase Ib) y, por tanto, es escasamente reconocible por los linfocitos T como aloantígeno, y HLA-C, que es polimorfo (clase Ia) y, por tanto, reconocible por los linfocitos T. Aparte de evitar los linfocitos T, las células del TEV también deben protegerse frente al ataque potencial de los linfocitos citolíticos naturales (NK, *natural killer*) y de la lesión secundaria a la activación del complemento. Parecen existir múltiples mecanismos para la protección de la placenta:

- La expresión del antígeno HLA-G se limita a unos pocos tejidos, incluyendo las células del TEV placentario. Su localización estratégica en la placenta parece desempeñar una doble función

inmunoprotectora: la evasión respecto al reconocimiento por parte de los linfocitos T debido a su naturaleza no polimorfa, y el reconocimiento por parte de los «receptores inhibidores citolíticos» en los linfocitos NK, lo que inactiva su función destructora. Sin embargo, hay varias observaciones que sugieren la debilidad de esta hipótesis: *a)* se han identificado personas sanas con pérdida de los dos alelos de HLA-G1, lo que indica que HLA-G no es esencial para la supervivencia fetoplacentaria; *b)* se ha demostrado que las células del TEV humano son vulnerables a la destrucción por parte de los linfocitos NK, y *c)* no se han explicado las razones por las que HLA-C, un antígeno polimorfo que también es expresado por las células del TEV, no induce una respuesta de rechazo *in situ*. Dado que se ha observado que HLA-G y HLA-C poseen una capacidad específica para resistir la degradación de los antígenos MHC de clase I mediada por el citomegalovirus humano, se ha propuesto la posibilidad de que la localización selectiva de ambos antígenos en la interfaz fetomaterna pueda tener utilidad para resistir el ataque vírico.

- Ciertas moléculas inmunosupresoras pueden inducir una inmunoprotección local; por ejemplo, la prostaglandina E<sub>2</sub>, el factor de crecimiento transformador (TGF, *transforming growth factor*)-beta y la interleucina-10. Se ha demostrado que la prostaglandina E<sub>2</sub> derivada de la decidua bloquea la activación de los linfocitos T maternos y también de los linfocitos NK *in situ*. Así, la función inmunorreguladora de las células deciduales es congruente con su genealogía. También se ha observado que las células del estroma endometrial uterino, que se diferencian hacia células deciduales durante el embarazo, proceden de células progenitoras (madre) que migran desde los órganos hematopoyéticos como el hígado y la médula ósea fetales en el transcurso de la ontogenia.

- La tolerancia transitoria del repertorio materno de linfocitos T frente a los antígenos MHC fetales puede actuar como un mecanismo de fondo para la inmunoprotección placentaria. También se ha observado una tolerancia similar por parte de los linfocitos B.

- La infiltración de la placenta o el feto por los leucocitos maternos activados está impedida por la eliminación de estas células a consecuencia del efecto de los ligandos inductores de apoptosis presentes en el trofoblasto.

- En estudios de manipulación genética en ratones se ha demostrado que la presencia de proteínas reguladoras del complemento (Crry en el ratón, proteínas del cofactor de membrana o CD46 en el ser humano), que pueden bloquear la activación del tercer componente del complemento (C3) en la cascada del complemento, protege la placenta de la destrucción mediada por el complemento, un proceso que tendría lugar en caso contrario debido a la activación del C3 residual tras los procesos de defensa frente a los patógenos. Los ratones con eliminación selectiva del gen Crry fallecieron en el interior del útero debido a la lesión placentaria mediada por el complemento, una lesión que podría haberse evitado mediante el bloqueo selectivo del gen de C3.

- En experimentos efectuados en ratones se ha observado que la presencia de la enzima indolamina 2,3-desoxigenasa en las células trofoblásticas es clave para la inmunoprotección del producto de la concepción alogénico frente a las respuestas inflamatorias locales fundamentadas en los linfocitos T supresores, incluyendo la activación del complemento. El tratamiento de ratones gestantes con un inhibidor de la indolamina 2,3-desoxigenasa, 1-metil triptófano, dio lugar a la muerte selectiva de los productos de la concepción alogénicos (pero no de los singénicos) debido a un depósito masivo de



complemento con necrosis hemorrágica en distintas zonas de la placenta.

# La placenta como una estructura similar a un tumor infiltrante

En muchas especies animales, incluyendo el ser humano, la placenta es una estructura similar a un tumor con elevada capacidad invasiva que infiltra el útero hasta alcanzar sus vasos sanguíneos con objeto de establecer un intercambio adecuado de moléculas clave entre la madre y el feto. Entonces ¿qué protege al útero de una infiltración placentaria excesiva? Tras el desarrollo de las vellosidades coriónicas, la función invasiva de la placenta se basa en el subgrupo de células citotrofoblásticas (células TEV), que procede de la proliferación y la diferenciación de células progenitoras localizadas en el citotrofoblasto de ciertas vellosidades coriónicas (vellosidades de anclaje). Estas células progenitoras superan los límites de la vellosidad y migran en forma de columnas celulares hasta invadir la decidua, donde se reorganizan en subgrupos bien definidos: una capa celular casi continua (cubierta citotrofoblástica) que separa la decidua de los sinusoides sanguíneos maternos; células dispersas en el interior de la decidua (trofoblasto intersticial); células gigantes multinucleadas del lecho placentario que proceden de la fusión de las células TEV, y trofoblasto endovascular que invade y remodela las arterias uteroplacentarias (espirales) en el interior del endometrio y en parte del miometrio. La remodelación arterial óptima (pérdida de la capa media y sustitución del endotelio por células TEV) facilita la perfusión placentaria constante por parte de la sangre materna, sin el obstáculo de las moléculas vasoactivas. La invasión insuficiente por parte de las células TEV, con una perfusión placentaria escasa, es el fundamento patogénico de la **preeclampsia** (un trastorno hipertensivo materno asociado al embarazo) y el de ciertas formas de RCIU del feto, mientras que la invasión excesiva es un elemento clave de las *neoplasias trofoblásticas gestacionales* y del *coriocarcinoma*.

Se ha conseguido la propagación adecuada de las células progenitoras trofoblásticas desde la placenta del ratón, pero no desde la placenta humana. En cualquier caso, la propagación adecuada de las células TEV humanas normales ha sido posible a partir de placentas humanas del primer trimestre. Con el uso de estas células en ensayos funcionales *in vitro* se ha podido demostrar que los mecanismos moleculares responsables de su capacidad de invasión son idénticos a los de las células cancerosas, al tiempo que su capacidad de proliferación, migración e infiltración está estrechamente regulada *in situ* por diversas moléculas producidas localmente: factores de crecimiento, proteínas de unión a factores de crecimiento, proteoglicanos y diversos componentes de la matriz extracelular. Se ha demostrado también que hay numerosos factores de crecimiento, como el factor de crecimiento epidérmico, el TGF- $\alpha$ , la amfirregulina, el factor estimulante de colonias 1, el factor de crecimiento endotelial vascular y el factor de crecimiento placentario, que estimulan la proliferación de las células TEV sin influir en la migración o en la capacidad de infiltración, al tiempo que también se ha observado que el factor de crecimiento similar a la insulina II y una proteína de unión al factor de crecimiento similar a la insulina, IGFBP-1 (*insulin-like growth factor-binding protein 1*), estimulan la migración y la capacidad de infiltración de las células TEV sin influir en la proliferación. El TGF- $\beta$ , producido principalmente por la decidua, es el elemento de control clave de la proliferación, la migración y la capacidad de infiltración de las células TEV, mientras que se ha demostrado que las células del cáncer trofoblástico (coriocarcinoma) son resistentes a las señales inhibitorias de TGF- $\beta$ . Por tanto, parece que la decidua desempeña una función doble en la homeostasis uteroplacentaria: inmunoprotección de la placenta y protección del útero frente a la invasión excesiva por parte de la placenta.

---

## Preeclampsia

La preeclampsia es una enfermedad grave que tiene lugar durante el embarazo, generalmente después de la semana 20 de gestación. Son características clínicas básicas de este problema la hipertensión, la proteinuria y el edema maternos. La preeclampsia puede dar lugar a eclampsia con aborto y fallecimiento de la madre. Si bien no se ha determinado la causa de la preeclampsia, en estudios recientes se ha implicado al sistema renina-angiotensina en el desarrollo de la hipertensión arterial y del edema. En la eclampsia aparecen infartos de gran tamaño que reducen la circulación uteroplacentaria. Esta situación puede derivar en malnutrición fetal, restricción del crecimiento fetal, aborto o muerte del feto.

---

# Crecimiento del útero durante el embarazo

El útero de una mujer no embarazada se localiza en la pelvis. Para acomodar el producto de la concepción en desarrollo, el útero aumenta de tamaño (fig. 7-8A) y de peso, y sus paredes se adelgazan (fig. 7-8B y C). Durante el primer trimestre de la gestación, el útero se desplaza hacia el exterior de la pelvis y hacia la semana 20 alcanza el nivel del ombligo. Hacia las semanas 28 a 30 alcanza la región epigástrica, en la zona que queda entre la apófisis xifoides del esternón y el ombligo. El aumento de tamaño del útero se debe principalmente a la hipertrofia de las células musculares lisas preexistentes y también, en parte, al desarrollo de nuevas fibras musculares.

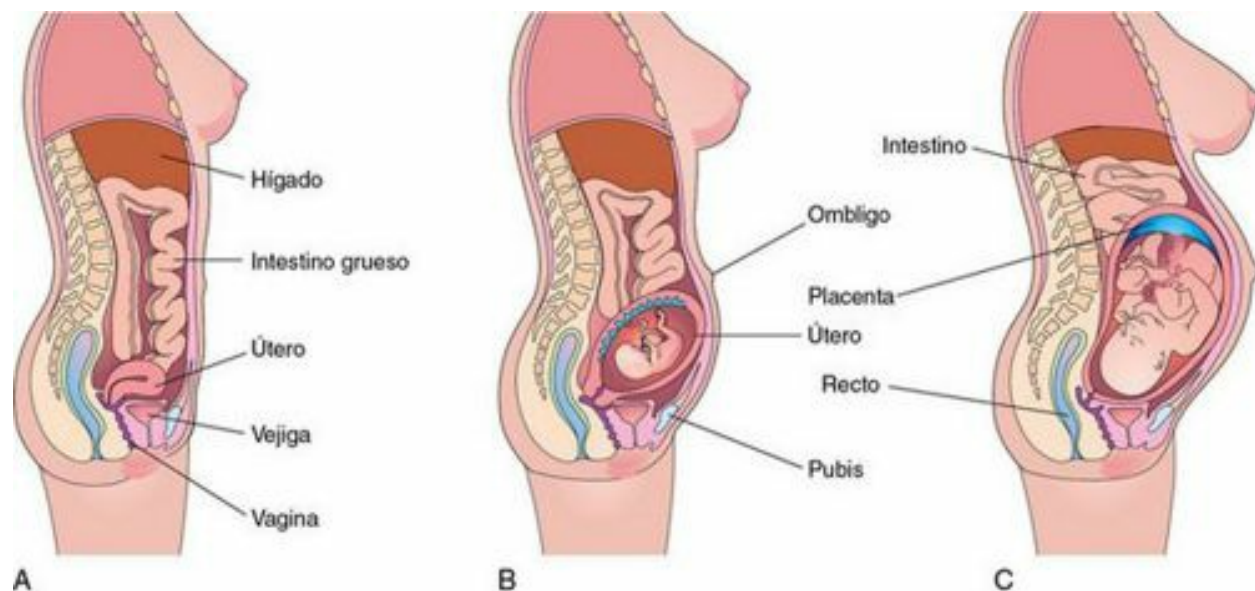


Figura 7-8 Esquemas correspondientes a secciones mediales del cuerpo de una mujer. **A**, No embarazada. **B**, Embarazo de 20 semanas. **C**, Embarazo de 30 semanas. Se puede observar que a medida que el producto de la concepción aumenta de tamaño también lo hace el tamaño del útero para acomodar al feto que crece rápidamente. Hacia la semana 20, el útero y el feto alcanzan el nivel del ombligo y hacia la semana 30 llegan hasta la región epigástrica. Los órganos abdominales de la madre quedan desplazados y comprimidos, y la piel y los músculos de la pared abdominal anterior muestran distensión.

# Parto

El parto es el proceso en el transcurso del cual el feto, la placenta y las membranas fetales son expulsados del tracto reproductivo de la madre ([fig. 7-9](#)). Se denomina **trabajo de parto** a la secuencia de contracciones uterinas involuntarias que da lugar a la dilatación del cuello uterino y a la expulsión del feto y la placenta desde el interior del útero. Los factores que desencadenan el parto no se han definido completamente, pero hay varias hormonas relacionadas con el inicio de las contracciones. El hipotálamo fetal segrega hormona liberadora de corticotropina, que estimula la hipófisis anterior (adenohipófisis) para la producción de **corticotropina**. Esta hormona induce la secreción de **cortisol** por parte de la corteza suprarrenal y el cortisol está implicado en la síntesis de los estrógenos. Hay muchos esteroides implicados en la contracción uterina.

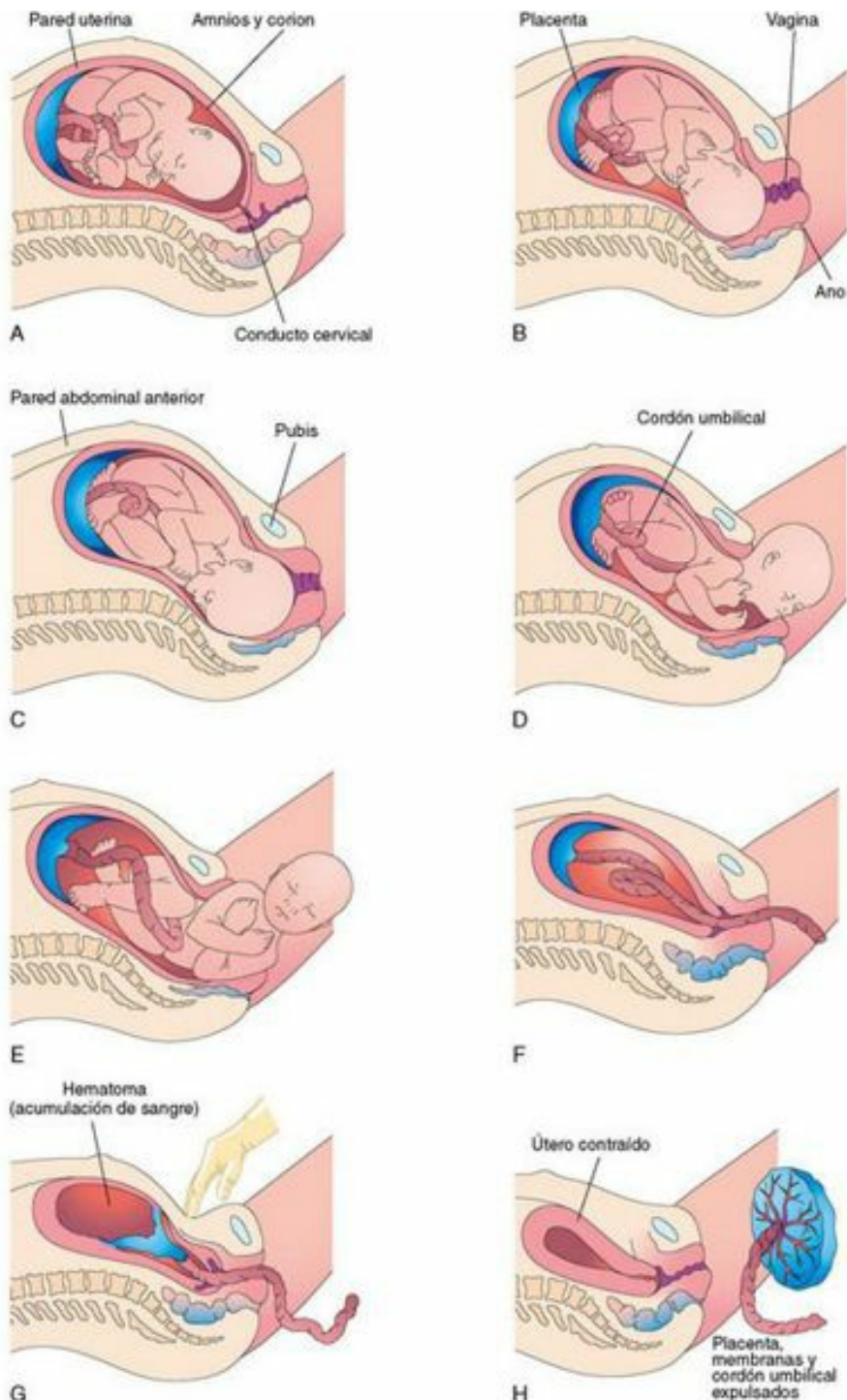


Figura 7-9 Esquemas ilustrativos del parto. **A y B**, El cérvix se dilata durante la primera fase del parto.

**C a E**, El feto atraviesa el cuello uterino y la vagina durante la segunda fase del parto. **F y G**, A medida que el útero se contrae durante la tercera fase del parto, la placenta se desprende y se aleja de la pared uterina. La separación de la placenta da lugar a hemorragia y a la formación de un hematoma (una acumulación de sangre) de gran tamaño. La presión sobre el abdomen facilita la separación de la placenta. **H**, La placenta es expulsada y el útero se contrae.

Las contracciones peristálticas del músculo liso uterino están inducidas por la **oxitocina**, que es liberada por la hipófisis posterior (neurohipófisis). Esta hormona se administra clínicamente en los casos en los que es necesaria la inducción del parto. La oxitocina también estimula la liberación de **prostaglandinas** por parte de la decidua, con lo que se incrementa la contractilidad miométrial a través de la sensibilización de las células miométriales frente a la oxitocina.

Los **estrógenos** también incrementan la actividad contráctil del miometrio y estimulan la liberación de oxitocina y prostaglandinas. A partir de los resultados obtenidos en estudios con ovejas y primates no humanos, parece que la duración del embarazo y el proceso del parto están bajo el control directo del feto.

El parto es un proceso continuo; sin embargo, desde el punto de vista clínico, se suele dividir en tres fases:

- La **dilatación** se inicia con la dilatación progresiva del cuello uterino ([fig. 7-9A y B](#)) y finaliza cuando el cérvix está completamente dilatado. Durante esta fase aparecen contracciones regulares y dolorosas del útero separadas por intervalos inferiores a 10 minutos. La duración media de la primera fase del parto es de unas 12 horas en las primíparas y de unas 7 horas en las mujeres que ya han tenido hijos (multíparas).
- La **expulsión** comienza cuando el cérvix está completamente dilatado y finaliza con la salida del recién nacido ([figs. 7-9C a E](#), y [7-10](#)). Durante la segunda fase del parto el feto desciende a través del cuello uterino y la vagina. Tan pronto como está fuera de la madre, se denomina recién nacido o neonato. La duración promedio de la segunda fase del parto es de 50 minutos en las primíparas y de 20 minutos en las multíparas.
- La **fase placentaria** comienza tan pronto como nace el niño y finaliza con la expulsión de la placenta y las membranas fetales. Su duración es de 15 minutos en aproximadamente el 90% de los embarazos. Se habla de **placenta retenida** en los casos en los que la placenta no ha sido expulsada 60 minutos después de la salida del recién nacido.

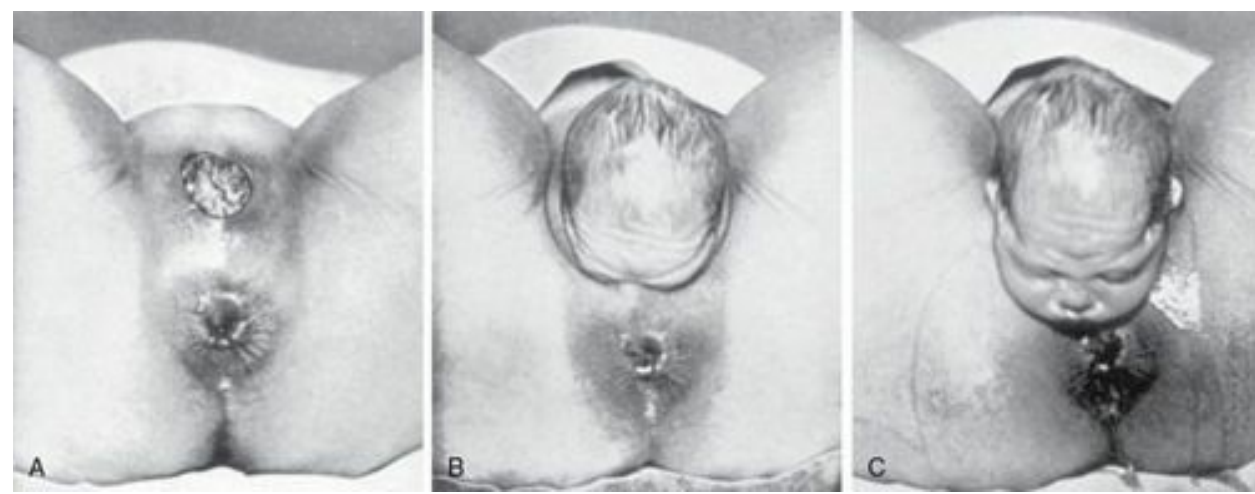


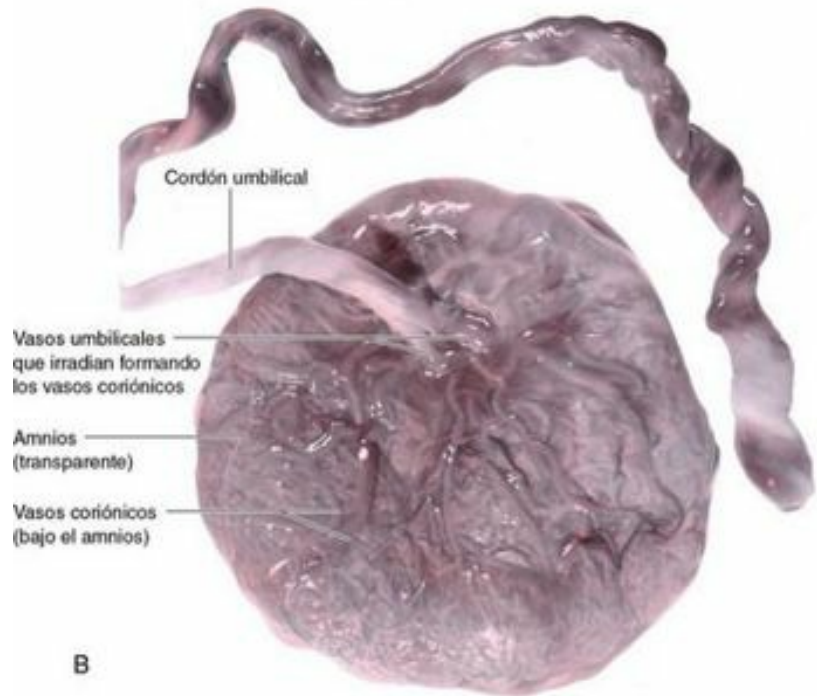
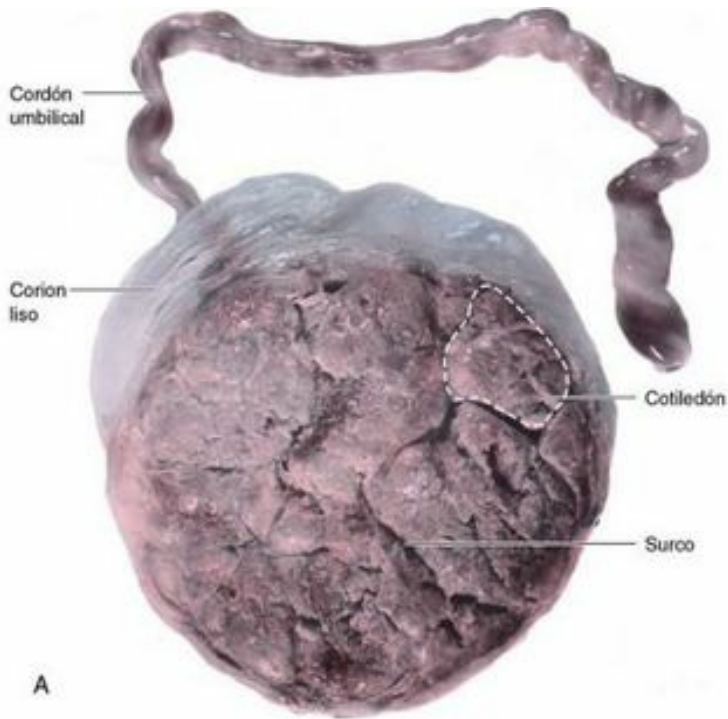
Figura 7-10 Expulsión de la cabeza del niño durante la segunda fase del parto. **A**, La coronilla de la cabeza distiende el periné de la madre. **B**, El periné se acomoda a la cabeza y la cara. **C**, Aflora la cabeza; después tiene lugar la expulsión del cuerpo del recién nacido.

(Tomado de Greenhill JB, Friedman EA: Biological Principles and Modern Practice of Obstetrics. Filadelfia, WB Saunders, 1974.)

La retracción del útero disminuye la superficie de fijación placentaria ([fig. 7-9G](#)). Al poco tiempo, en la profundidad de la placenta se forma un **hematoma**, es decir, una acumulación localizada de sangre extravasada, que la separa de la pared uterina. La placenta y las membranas fetales se expulsan a través del conducto vaginal. La placenta se separa de la capa esponjosa de la decidua basal (v. [cap. 2](#)). Tras el parto del recién nacido, el útero se sigue contrayendo ([fig. 7-9H](#)). Las contracciones miométricas dan lugar a la constricción de las arterias espirales que proporcionaban la sangre al espacio intervelloso. Estas contracciones impiden una hemorragia uterina excesiva.

# Placenta y membranas fetales después del parto

Habitualmente, la **placenta** tiene forma discoide, con un diámetro de 15-20 cm y un grosor de 2-3 cm ([fig. 7-11](#)). Su peso es de 500 a 600 g, es decir, aproximadamente la sexta parte del peso corporal promedio del feto. Los bordes de la placenta se continúan con los sacos amniótico y coriónico rotos (v. [fig. 7-11](#)).





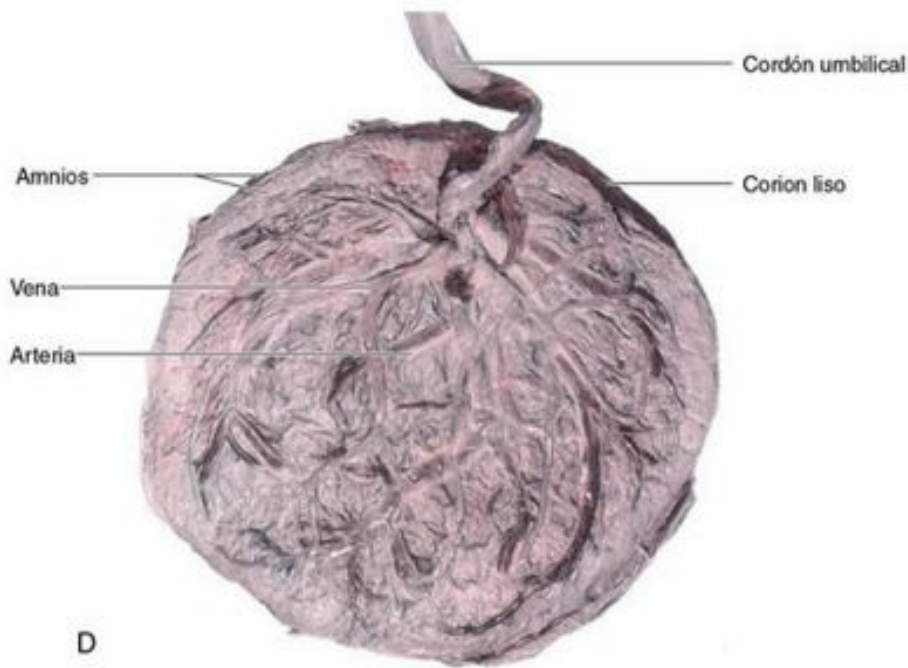
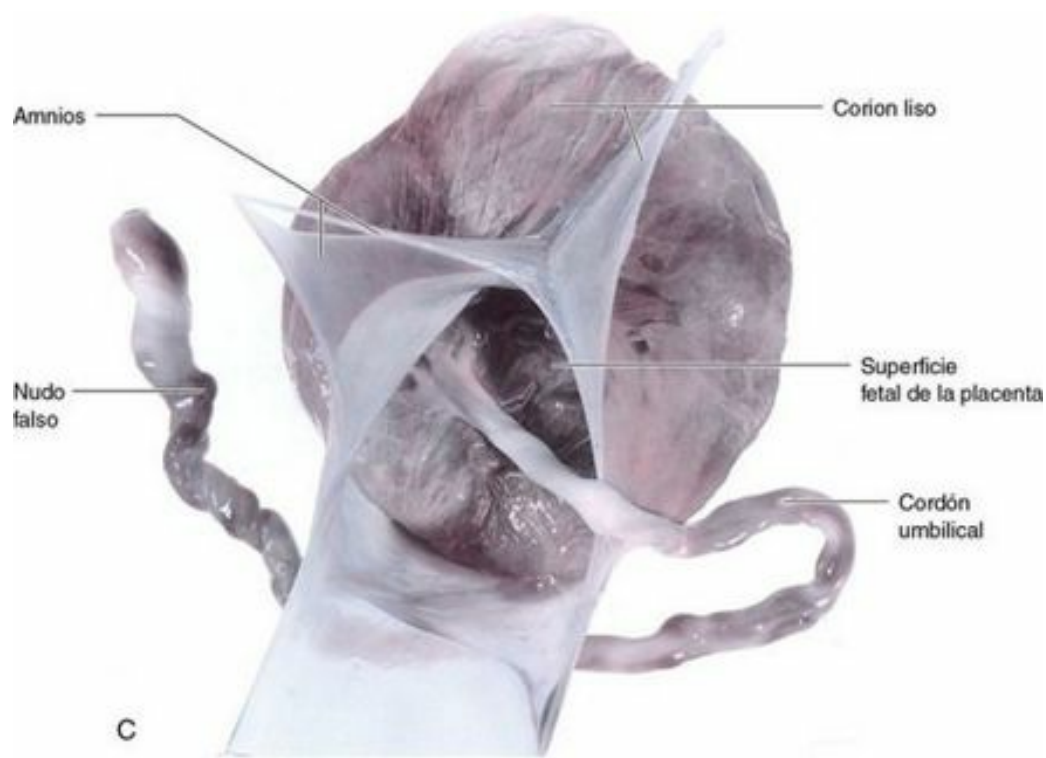


Figura 7-11 Placentas y membranas fetales tras el parto, con un tamaño que es aproximadamente la tercera parte del real. **A**, Superficie materna con demostración de los cotiledones y de los surcos existentes alrededor de cada uno de ellos. Cada cotiledón está constituido por un cierto número de vellosidades madre principales con sus numerosas vellosidades ramificadas. Los surcos están ocupados por los tabiques placentarios mientras las partes materna y fetal de la placenta se mantienen unidas (v. [fig. 7-5](#)). **B**, Superficie fetal donde pueden observarse los vasos sanguíneos que discurren en la placa coriónica, en la profundidad del amnios, y que convergen formando los vasos umbilicales en la zona de inserción del cordón umbilical. **C**, El amnios y el corion liso están dispuestos de manera que se pueda observar que se mantienen fusionados y que muestran continuidad con los bordes de la placenta. **D**, Placenta con inserción marginal del cordón, en lo que a menudo se denomina placenta «en pala» debido a su similitud con la pala utilizada en un juego medieval de pala y pelota muy similar al bádminton actual.

(Tomado de Moore KL, Persaud TVN, Shiota K: Color Atlas of Clinical Embryology, 2.<sup>a</sup> ed. Filadelfia, WB Saunders, 2000.)

Cuando persisten las vellosidades coriónicas en toda la superficie del saco coriónico (una eventualidad infrecuente), la placenta se convierte en una fina capa que queda unida a una gran superficie del útero. Este tipo de placenta se denomina **placenta membranosa** (placenta membranácea). Cuando las vellosidades persisten en otras zonas se producen diversas variaciones en la configuración placentaria: **placenta accesoria** ([fig. 7-12](#)), placenta bidiscoide y placenta «en herradura». A pesar de las variaciones en el tamaño y la forma de la placenta, estas situaciones en su mayoría tienen una significación fisiológica o clínica escasa.

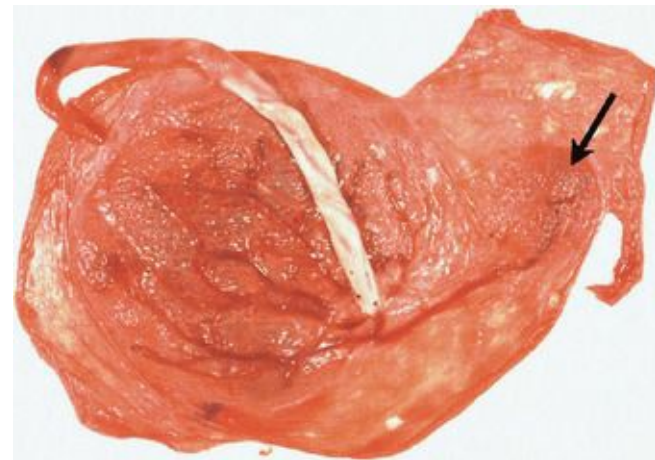


Figura 7-12 Una placenta a término y una placenta accesoria (*flecha*). La placenta accesoria se desarrolló a partir de un grupo de vellosidades coriónicas que persistieron cerca de la placenta principal.

# Superficie materna de la placenta

El aspecto característico «en empedrado» de la superficie materna de la placenta se debe a las áreas vellositarias ligeramente protruyentes, los cotiledones, que están separados por surcos que inicialmente estaban ocupados por los tabiques placentarios ([figs. 7-5 y 7-11A](#)). La superficie de los cotiledones está cubierta por finas bandas grisáceas de la decidua basal que se separaron de la pared uterina en el momento de la expulsión de la placenta. La mayor parte de la decidua queda retenida temporalmente en el útero y se elimina junto con la hemorragia uterina tras el parto del feto.

---

## Coriocarcinoma gestacional

La proliferación anómala del trofoblasto da lugar a la enfermedad trofoblástica gestacional, un espectro de lesiones en el que se incluyen tumores con un grado elevado de malignidad. Las células infiltran la decidua basal, se introducen en sus vasos sanguíneos y linfáticos, y pueden metastatizar en los pulmones, la médula ósea, el hígado y otros órganos de la madre. El coriocarcinoma gestacional es muy sensible a la quimioterapia y generalmente es posible su curación.

---

El estudio de la placenta en la fase prenatal mediante ecografía o resonancia magnética ([fig. 7-13](#)), o en la fase posnatal mediante el estudio macroscópico y microscópico, puede ofrecer información clínica respecto a las causas del RCIU, la disfunción placentaria, las dificultades y la muerte del feto, y la enfermedad neonatal. El estudio de la placenta también permite determinar si la placenta expulsada es o no completa. La retención de un cotiledón o de la **placenta accesorio** (v. [fig. 7-12](#)) en el interior del útero puede originar una hemorragia uterina grave.

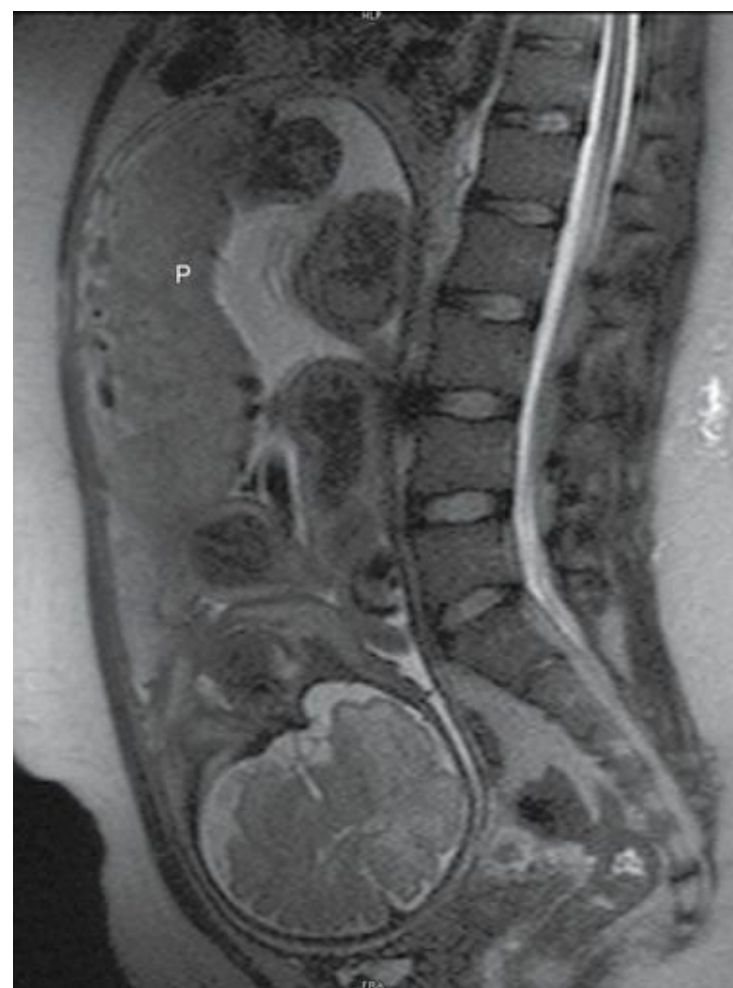


Figura 7-13 Imagen sagital de resonancia magnética de la pelvis en una mujer embarazada. Se aprecian la columna vertebral y la pelvis de la madre, así como el cerebro y los miembros fetales, y la placenta (P).

(Por cortesía de Stuart C. Morrison, Section of Pediatric Radiology, The Children's Hospital, Cleveland Clinic, Cleveland, OH.)

# Superficie fetal de la placenta

El cordón umbilical se suele insertar en la superficie fetal de la placenta y su epitelio se continúa con el amnios adherido a la superficie fetal ([figs. 7-5](#) y [7-11B](#)). La superficie fetal de una placenta recién expulsada es lisa y brillante debido a que está cubierta por el amnios. Los vasos coriónicos que van hacia el cordón umbilical y que vuelven desde el cordón umbilical son claramente visibles a través del amnios transparente. Los vasos umbilicales se ramifican en la superficie fetal formando los vasos coriónicos, que se introducen en las vellosidades coriónicas formando el sistema arteriocapilar-venoso ([fig. 7-6A](#)).

---

## Alteraciones placentarias

La adherencia anómala de las vellosidades coriónicas al miometrio se denomina **placenta adherente** (*placenta accreta*) ([fig. 7-14](#)). Cuando las vellosidades coriónicas infiltran todo el grosor del miometrio hasta alcanzar el perimetrio (el peritoneo que reviste el útero), hablamos de **placenta perforante** (*placenta percreta*). El signo clínico más frecuente de estas alteraciones placentarias es la hemorragia durante el tercer trimestre. En la mayor parte de las mujeres con placenta adherente, el embarazo y el parto son normales. Después del parto, la placenta no se separa de la pared uterina y los intentos para su separación pueden producir una hemorragia de difícil control.

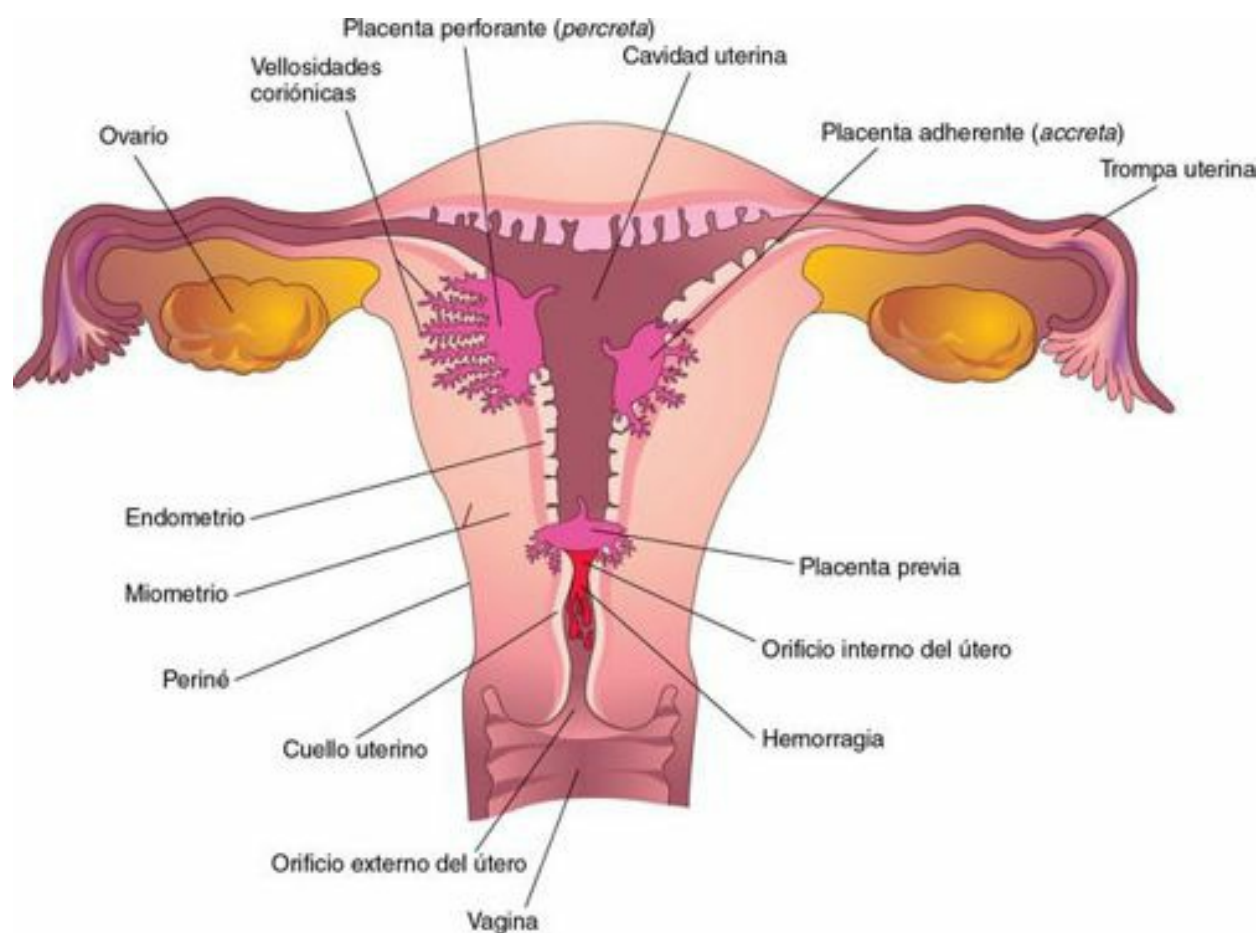


Figura 7-14 Alteraciones placentarias. En la placenta adherente (*accreta*) hay una adherencia excesiva de la placenta al miometrio. En la placenta perforante (*percreta*), la placenta infiltra todo el grosor del miometrio. En el esquema también se recoge la placenta previa, que se sitúa sobre el orificio interno

del útero bloqueando el conducto cervical.

Cuando el blastocisto se implanta en la proximidad del orificio interno del útero, o lo ocluye, hablamos de **placenta previa**. Esta alteración placentaria puede dar lugar a una hemorragia en las fases avanzadas del embarazo. Cuando la placenta ocluye de manera completa el orificio uterino interno, es necesaria la extracción del feto mediante cesárea. La ecografía de la placenta tiene un enorme valor para el diagnóstico clínico de las alteraciones placentarias.

---

# Cordón umbilical

La inserción del cordón umbilical en la placenta tiene lugar generalmente en el centro de la superficie fetal de este órgano ([fig. 7-11B](#)), aunque se puede producir en cualquier lugar. Por ejemplo, la inserción del cordón en el borde de la placenta origina lo que se ha denominado **placenta «en pala»** (v. [fig. 7-11D](#)). La unión del cordón umbilical a las membranas fetales se denomina *inserción velamentosa del cordón* ([fig. 7-15](#)).

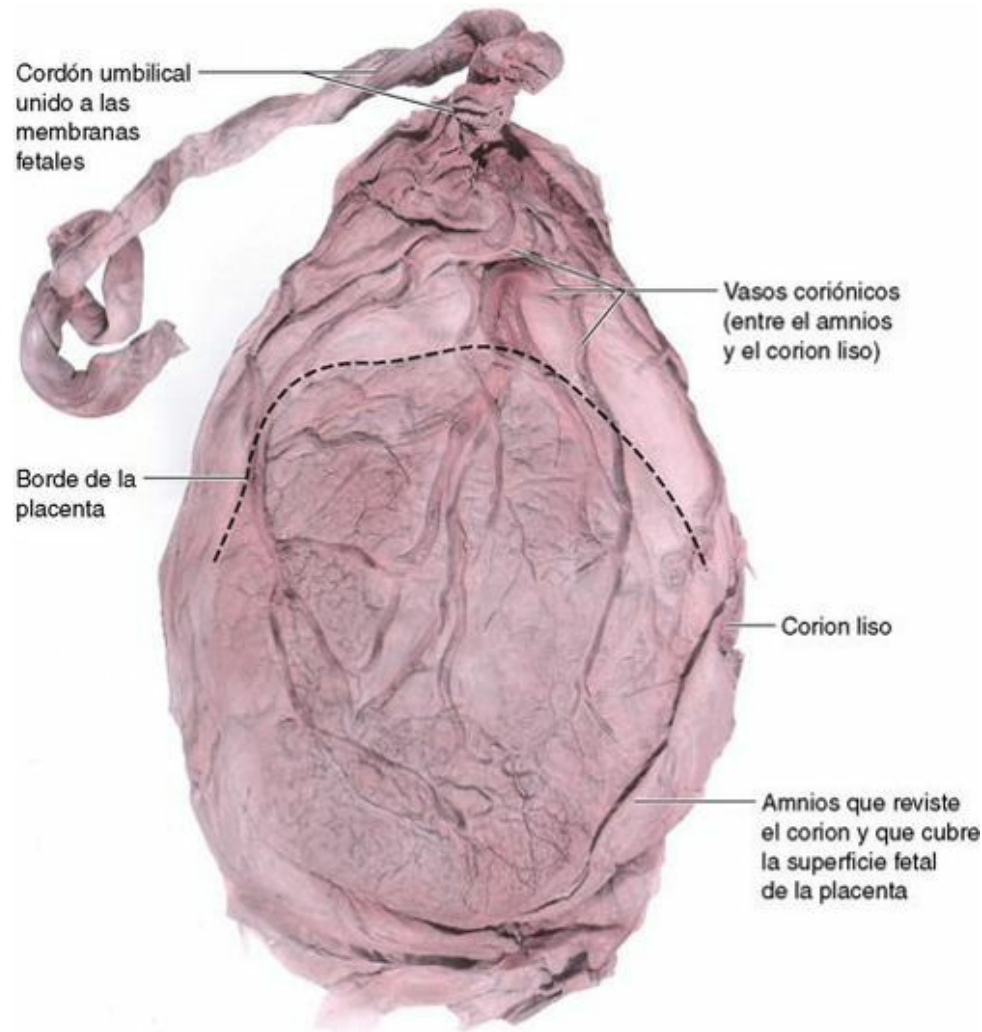


Figura 7-15 Placenta con inserción velamentosa del cordón umbilical. El cordón está unido a las membranas (amnios y corion), pero no a la placenta. Los vasos umbilicales salen del cordón y discurren entre el amnios y el corion antes de alcanzar la placenta. Los vasos en esta localización muestran una susceptibilidad importante al desgarro, especialmente cuando atraviesan el segmento uterino inferior; esta situación se denomina vasculatura previa. Si los vasos se rompen antes del parto, el feto pierde sangre y puede presentar una situación de exsanguinación en el momento del parto.

(Tomado de Moore KL, Persaud TVN, Shiota K: Color Atlas of Clinical Embryology, 2.<sup>a</sup> ed. Filadelfia, WB Saunders, 2000.)

La ecografía Doppler de flujo color puede ser útil para el diagnóstico prenatal de la posición y de las alteraciones estructurales del cordón umbilical y de sus vasos. El cordón umbilical suele tener un diámetro de 1-2 cm y una longitud de 30 a 90 cm (media, 55 cm). No son frecuentes los cordones

umbilicales excesivamente largos o cortos. Los cordones umbilicales largos tienen tendencia al prolapso y a enrollarse alrededor del feto (v. [fig. 7-19](#)). El reconocimiento temprano del prolapso del cordón umbilical es importante debido a que puede quedar comprimido entre la parte corporal de presentación del feto y la pelvis ósea de la madre, dando lugar a hipoxia o anoxia fetales. Si la deficiencia de oxígeno se mantiene durante más de 5 min, se puede lesionar el cerebro del recién nacido. El cordón umbilical excesivamente corto puede producir una separación prematura de la placenta respecto a la pared uterina durante el parto.

El cordón umbilical presenta generalmente dos arterias y una vena que están rodeadas por un tejido conjuntivo mucoide (gelatina de Wharton). Dado que los vasos umbilicales son más largos que el propio cordón umbilical, son frecuentes las situaciones de retorcimiento y acodamiento de los vasos. A menudo forman curvas o lazadas que dan lugar a nudos falsos carentes de significación; sin embargo, en aproximadamente el 1% de los embarazos se forman nudos verdaderos en el cordón, lo que puede causar su estiramiento con muerte fetal secundaria a anoxia fetal ([fig. 7-16](#)). En la mayoría de los casos se forman nudos durante el parto debido a que el feto se introduce a través de una de las curvas o lazadas del cordón. En ocasiones se observa un enrollamiento simple del cordón alrededor del feto (v. [fig. 7-19B](#)). En alrededor del 20% de los partos, el cordón está enrollado de manera laxa alrededor del cuello del feto, una situación que no incrementa el riesgo fetal.

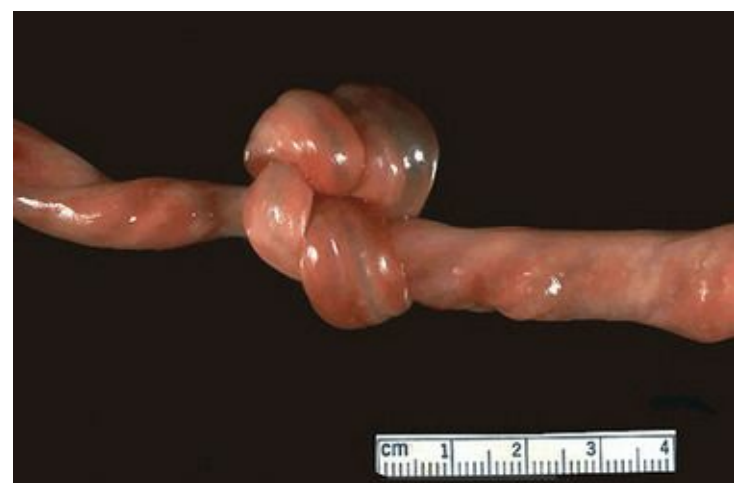

Figura 7-16 Fotografía de un cordón umbilical con demostración de un nudo verdadero. Este nudo verdadero da lugar a una anoxia intensa (disminución del aporte de oxígeno a los tejidos y órganos fetales).

(Por cortesía del doctor E.C. Klatt, Department of Biomedical Sciences, Mercer University School of Medicine, Savannah, GA.)

---

### Velocimetría Doppler de la arteria umbilical

A medida que progresan la gestación y la infiltración trofoblástica de la decidua basal, se produce un incremento progresivo en la velocidad del flujo diastólico en las arterias umbilicales. La velocimetría Doppler de las circulaciones uteroplacentaria y fetoplacentaria es útil para evaluar diversas complicaciones del embarazo como la RCIU y la dificultad fetal secundaria a hipoxia y asfixia fetales ([fig. 7-17](#)). Por ejemplo, hay una asociación estadística entre la RCIU y el incremento excesivo de la resistencia en una arteria umbilical.



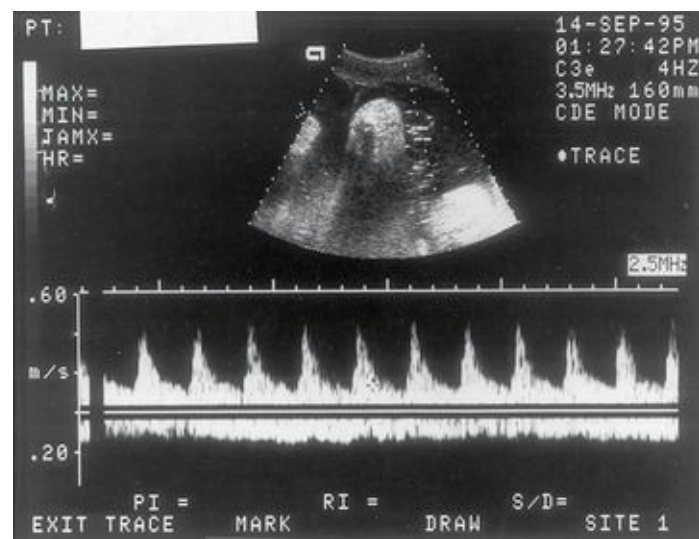


Figura 7-17 Estudio de velocimetría Doppler sobre el cordón umbilical. La onda arterial (*parte superior*) ilustra el flujo anterógrado pulsátil, con picos altos y velocidades bajas durante la diástole. Esta combinación sugiere la existencia de una resistencia elevada en la placenta frente al flujo sanguíneo placentario. Dado que este índice se modifica en el transcurso de la gestación, es importante saber que en este estudio el embarazo tenía 18 semanas. Para este período, el patrón del flujo es normal. En el flujo no pulsátil del lado opuesto, la dirección negativa representa el retorno venoso procedente de la placenta. Ambas ondas son normales para esta edad gestacional.

(Por cortesía del doctor C.R. Harman, Department of Obstetrics, Gynecology and Reproductive Sciences, University of Maryland, Baltimore, MD.)

### Ausencia de una arteria umbilical

En aproximadamente el 1% de recién nacidos solamente se observa una arteria umbilical (v. [fig. 7-18](#)), un problema que se puede asociar a alteraciones cromosómicas y fetales. La ausencia de una arteria umbilical se acompaña de una incidencia del 15-20% de defectos cardiovasculares en el feto. La ausencia de una arteria umbilical puede deberse a la agenesia o la degeneración de una de las dos arterias umbilicales. La arteria umbilical única y los defectos anatómicos asociados a este problema se pueden detectar antes del parto mediante la ecografía.

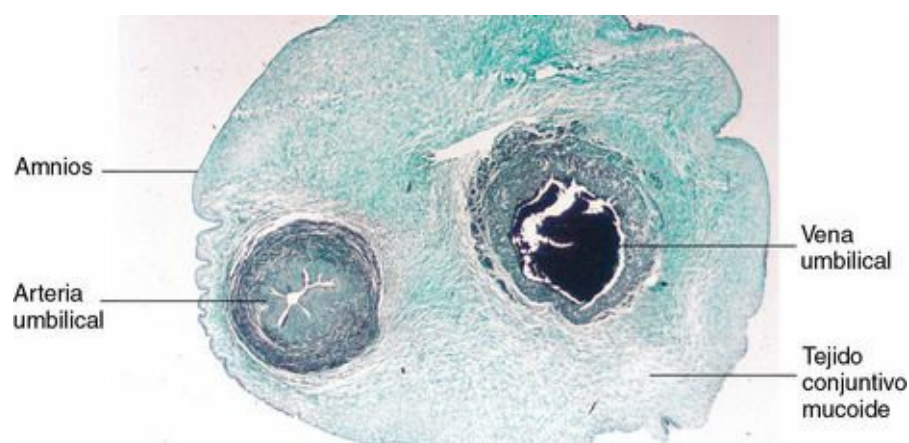


Figura 7-18 Sección transversal de un cordón umbilical. Se puede observar que el cordón está cubierto

por el epitelio procedente del amnios que lo envuelve. Muestra una zona central de tejido conjuntivo mucoide (gelatina de Wharton). También se puede observar que el cordón presenta sólo una arteria umbilical y una vena umbilical; sin embargo, generalmente el cordón umbilical muestra dos arterias umbilicales.

(Por cortesía del profesor V. Becker, Pathologisches Institut der Universität, Erlangen, Alemania.)

---

# Amnios y líquido amniótico

El amnios es una estructura fina y resistente que conforma un saco membranoso relleno de líquido que rodea al embrión y más tarde al feto. Este saco contiene líquido amniótico ([figs. 7-19](#) y [7-20](#)). A medida que el amnios aumenta de tamaño, da lugar a una ocupación gradual de la cavidad coriónica al tiempo que forma el revestimiento epitelial del cordón umbilical ([figs. 7-18](#) y [7-20C](#) y [D](#)).

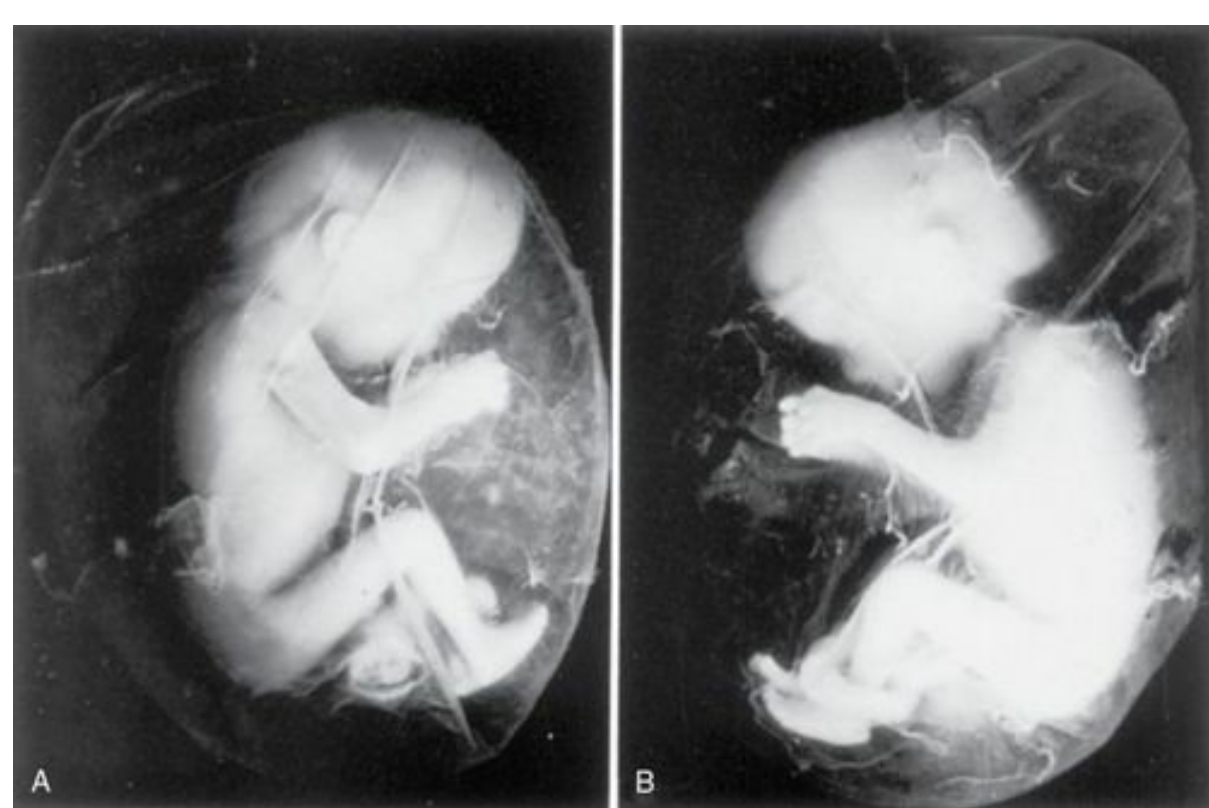


Figura 7-19 **A**, Feto de 12 semanas en el interior de su saco amniótico. El feto y sus membranas fueron expulsados en el contexto de un aborto espontáneo. Después, el feto fue extraído de su saco coriónico, con su saco amniótico intacto. Tamaño real. **B**, Se puede observar que el cordón umbilical se ha enrollado alrededor del tobillo izquierdo del feto. El hecho de que el cordón se enrolle alrededor de diversas partes del cuerpo fetal influye en su desarrollo cuando dicho enrollamiento tiene lugar con una tensión excesiva que hace que se reduzca la circulación sanguínea en la parte corporal afectada.

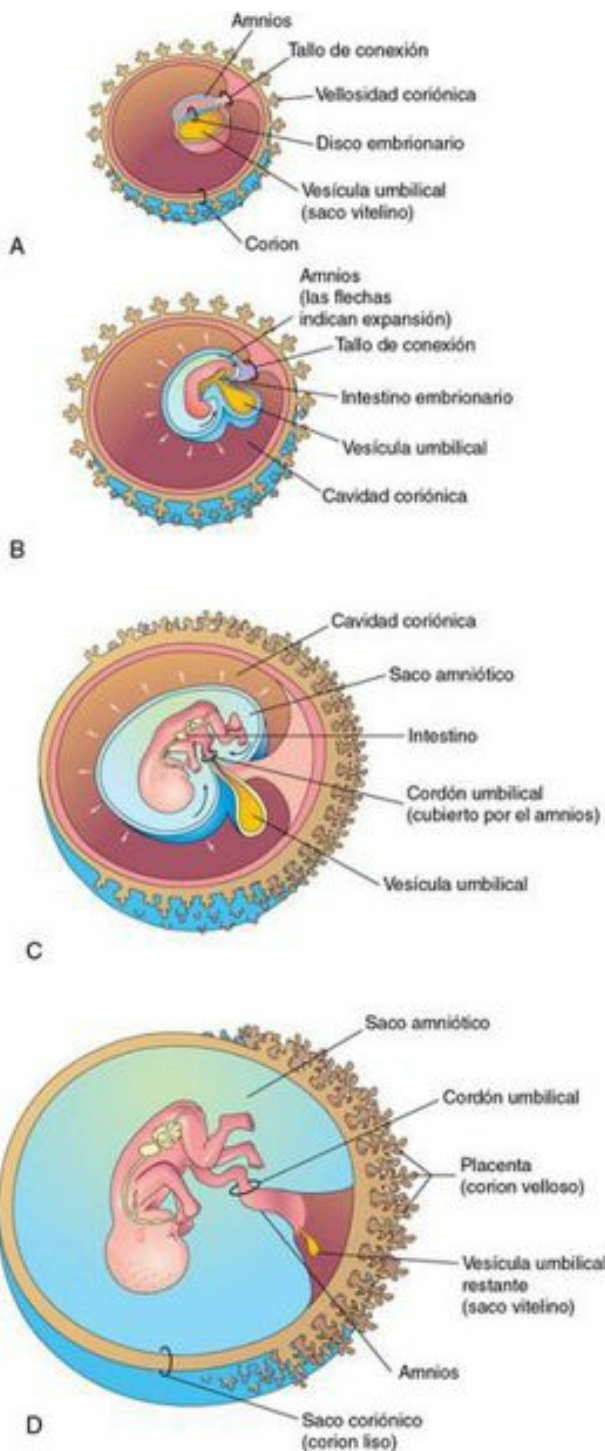


Figura 7-20 Ilustraciones correspondientes al aumento de tamaño del amnios con ocupación de la cavidad coriónica y con cobertura del cordón umbilical. Se puede observar que parte de la vesícula umbilical queda incorporada en el embrión en forma de intestino primitivo. También se muestran la formación de la parte fetal de la placenta y la degeneración de las vellosidades coriónicas. **A**, A las 3 semanas. **B**, A las 4 semanas. **C**, A las 10 semanas. **D**, A las 20 semanas.

## Líquido amniótico

El líquido amniótico desempeña una función importante en el crecimiento y el desarrollo fetales. Inicialmente, parte del líquido amniótico es segregado por las células del amnios.

La mayor parte del líquido amniótico procede de los tejidos maternos y del líquido intersticial, por difusión a través de la membrana amniocoriónica desde la decidua parietal (v. [fig. 7-5](#)). Más adelante

se produce la difusión del líquido a través de la placa coriónica desde la sangre del espacio intervelloso de la placenta.

Antes de la queratinización de la piel, una vía importante para el paso de agua y solutos del líquido tisular desde el feto hasta la cavidad amniótica es la propia piel; por tanto, el líquido amniótico es equiparable al líquido tisular fetal. El líquido también es segregado por los sistemas respiratorio y gastrointestinal del feto, y alcanza la cavidad amniótica. El aporte diario de líquido a la cavidad amniótica por parte del tracto respiratorio es de 300-400 ml. A partir de la semana 11, el feto contribuye al líquido amniótico a través de la eliminación de su orina hacia la cavidad amniótica. En las fases avanzadas del embarazo aporta diariamente alrededor de 500 ml de orina. El volumen del líquido amniótico aumenta normalmente con lentitud, con cifras aproximadas de 30 ml a las 10 semanas, 350 ml a las 20 semanas y 700-1.000 ml a las 37 semanas.

## **Circulación del líquido amniótico**

El contenido en agua del líquido amniótico cambia cada 3 h. Grandes cantidades de agua atraviesan la membrana amniocoriónica en dirección al líquido tisular materno, y después el agua se introduce en los capilares uterinos. El intercambio de líquido con la sangre fetal también tiene lugar a través del cordón umbilical y en la zona en la que el amnios se une a la placa coriónica en la superficie fetal de la placenta ([figs. 7-5](#) y [7-11B](#)); por tanto, el líquido amniótico está en equilibrio con la circulación fetal.

El líquido amniótico es deglutido por el feto y absorbido por sus tractos respiratorio y digestivo. Se ha estimado que durante las fases finales del embarazo el feto deglute hasta 400 ml de líquido amniótico al día. El líquido alcanza el torrente sanguíneo fetal y los productos de desecho existentes en su interior atraviesan la membrana placentaria y alcanzan la sangre materna en el espacio intervelloso. El exceso de agua en la sangre fetal se elimina a través de los riñones del feto y retorna al saco amniótico a través del tracto urinario fetal.

## **Composición del líquido amniótico**

El líquido amniótico es una solución acuosa en la que el material no soluble (células epiteliales fetales descamadas) se mantiene en suspensión. El líquido amniótico contiene cantidades aproximadamente iguales de compuestos orgánicos y de sales inorgánicas. La mitad de los constituyentes orgánicos corresponde a proteínas y la otra mitad a hidratos de carbono, grasas, enzimas, hormonas y pigmentos. A medida que avanza el embarazo se modifica la composición del líquido amniótico debido a que el feto elimina en él el meconio (las heces fetales) y la orina. Dado que la orina fetal se elimina hacia el líquido amniótico, es posible estudiar los sistemas enzimáticos, los aminoácidos, las hormonas y otras sustancias fetales en las muestras de líquido amniótico extraídas mediante amniocentesis (v. [fig. 6-13](#)). Los estudios de las células del líquido amniótico permiten establecer el diagnóstico de alteraciones cromosómicas como la trisomía 21 (síndrome de Down). Las concentraciones elevadas de alfa-fetoproteína en el líquido amniótico indican generalmente la presencia de un defecto grave del tubo neural. Las concentraciones bajas de alfa-fetoproteína pueden indicar la existencia de alteraciones cromosómicas como la trisomía 21 (v. [cap. 20](#)).

# Importancia del líquido amniótico

El embrión flota libremente en el líquido amniótico, suspendido por el cordón umbilical. El líquido amniótico desempeña varias funciones clave en el desarrollo normal del feto:

- Facilita el crecimiento externo simétrico del embrión y del feto.
  - Actúa como una barrera frente a las infecciones.
  - Facilita el desarrollo pulmonar fetal normal.
  - Evita la adherencia del amnios al embrión y al feto.
  - Actúa como un amortiguador del embrión y el feto frente a las lesiones al distribuir los golpes que puede sufrir la madre.
  - Es útil para controlar la temperatura corporal del embrión en tanto que mantiene una temperatura relativamente constante.
  - Permite al feto moverse libremente, lo que, por ejemplo, facilita el desarrollo muscular a través del movimiento de los miembros.
  - Participa en el mantenimiento de la homeostasis de los líquidos y los electrolitos.
- 

## Alteraciones del volumen del líquido amniótico

El volumen escaso de líquido amniótico, denominado **oligohidramnios**, es la causa de muchos casos de insuficiencia placentaria con reducción del flujo sanguíneo que alcanza la placenta. La rotura prematura de la membrana amniocoriónica tiene lugar en aproximadamente el 10% de los embarazos y es la causa más frecuente del oligohidramnios. En los casos de agenesia renal (ausencia de la formación de los riñones), la inexistencia de la contribución de la orina fetal a la formación del líquido amniótico es la causa principal del oligohidramnios. Se puede observar también una disminución del líquido amniótico en los casos de uropatía obstructiva (obstrucción del tracto urinario).

Las complicaciones del oligohidramnios son los defectos fetales congénitos (hipoplasia pulmonar, malformaciones faciales y malformaciones en los miembros) que se deben a que la pared uterina comprime al feto. La compresión del cordón umbilical también es una complicación posible del oligohidramnios grave.

Los volúmenes elevados de líquido amniótico, un problema denominado polihidramnios, se deben a que el feto no realiza la deglución de la cantidad habitual de líquido amniótico. La mayor parte de los casos de polihidramnios (60%) tiene un origen idiopático (causa desconocida); el 20% se debe a factores maternos, y el 20% tiene un origen fetal. El **polihidramnios** se puede asociar a déficits graves del sistema nervioso central como la anencefalia. Cuando existen otras malformaciones, como la atresia (falta de formación) esofágica, el líquido amniótico se acumula debido a que no puede

alcanzar el estómago y los intestinos del feto para su absorción. La ecografía es el método diagnóstico de elección para detectar el oligohidramnios y el polihidramnios.

---

---

### Rotura prematura de las membranas fetales

La rotura de la membrana amniocoriónica es la causa más frecuente del parto prematuro y la complicación más habitual que da lugar a oligohidramnios. La pérdida del líquido amniótico hace desaparecer el mecanismo de protección más importante del feto frente a las infecciones. La rotura del amnios puede dar lugar a diversos problemas fetales como el **síndrome de la banda amniótica (SBA)** o el **complejo de desorganización de la banda amniótica** ([fig. 7-21](#)). La incidencia del SBA es de aproximadamente un caso por cada 1.200 partos con recién nacido vivo. En la actualidad es posible el diagnóstico ecográfico prenatal del SBA. Los defectos causados por el SBA van desde la constricción de los dedos hasta defectos graves en el cuero cabelludo, las estructuras craneofaciales y los distintos órganos. Posiblemente, la causa de estas anomalías esté relacionada con la constricción causada por las bandas amnióticas que rodean al feto (v. [figs. 7-19](#) y [7-21](#)).

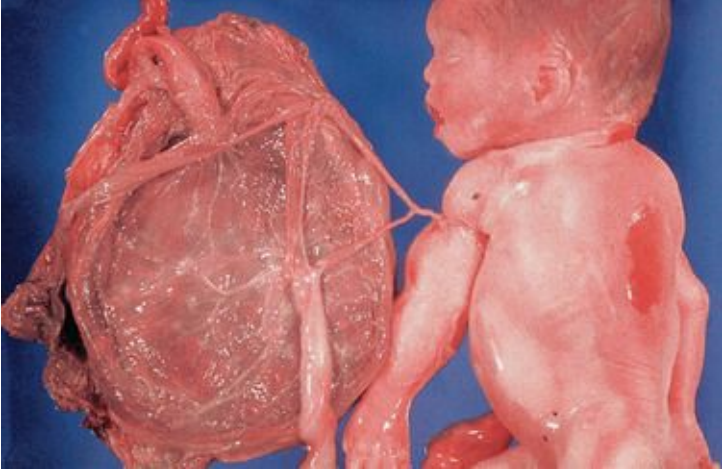


Figura 7-21 Feto con el síndrome de la banda amniótica en el que se pueden observar bandas amnióticas que constriñen el brazo izquierdo.

(Por cortesía del profesor V. Becker, Pathologisches Institut der Universität, Erlangen, Alemania.)

---



## Vesícula umbilical

La vesícula umbilical (saco vitelino) se puede observar mediante ecografía desde la semana 5. El desarrollo temprano de la vesícula umbilical se ha descrito en los [capítulos 3](#) y [5](#). A los 32 días la vesícula umbilical es grande ([figs. 7-1C](#) y [7-2](#)). A las 10 semanas ha disminuido de volumen hasta constituir un resto con configuración piriforme y un diámetro aproximado de 5 mm ([fig. 7-20](#)), conectado al intestino primitivo medio a través de un estrecho conducto onfaloentérico (tallo vitelino). Hacia la semana 20 la vesícula umbilical es muy pequeña ([fig. 7-20C](#)); a partir de esta fecha generalmente ya no es visible. La presencia del saco amniótico y de la vesícula umbilical permite el reconocimiento temprano y la medición del embrión. La vesícula umbilical puede identificarse en la ecografía hasta el final del primer trimestre.



# Importancia de la vesícula umbilical

A pesar de que la vesícula umbilical carece de función en la contención de las estructuras vitelinas (de ahí el cambio de denominación), su presencia es esencial por varias razones:

- Desempeña una función en la transferencia de nutrientes hacia el embrión durante las semanas segunda y tercera, en un momento en el que se está estableciendo la circulación uteroplacentaria.
- La producción de la sangre tiene lugar inicialmente en el mesodermo extraembrionario bien vascularizado que reviste la pared de la vesícula umbilical, a partir de la tercera semana (v. [cap. 4](#)); después, la sangre se sigue formando en esta estructura hasta que se inicia la actividad hematopoyética en el hígado durante la sexta semana.
- Durante la cuarta semana el endodermo de la vesícula umbilical queda incorporado en el embrión en forma de intestino primordial (v. [fig. 5-1](#)). Su endodermo, procedente del epiblasto, da lugar al epitelio de la tráquea, los bronquios, los pulmones y el tracto digestivo.
- Las células germinales primordiales aparecen en el revestimiento endodérmico de la pared de la vesícula umbilical a la tercera semana y después migran hasta las gónadas en desarrollo (v. [cap. 12](#)). Estas células se diferencian hacia espermatogonias en los embriones de sexo masculino y hacia ovogonias en los de sexo femenino.

# Destino de la vesícula umbilical

A las 10 semanas la vesícula umbilical, de tamaño pequeño, se sitúa en la cavidad coriónica, entre los sacos amniótico y coriónico ([fig. 7-20C](#)). Después se atrofia a medida que avanza el embarazo, y finalmente adquiere un tamaño muy pequeño ([fig. 7-20D](#)). En casos muy infrecuentes, la vesícula umbilical persiste a lo largo de todo el embarazo y aparece bajo el amnios en forma de una estructura pequeña situada sobre la superficie fetal de la placenta, en la proximidad de la inserción del cordón umbilical. La persistencia de la vesícula umbilical carece de significación. El conducto onfaloentérico se suele separar del intestino primitivo medio hacia el final de la sexta semana. En aproximadamente el 2% de los adultos persiste la parte proximal intraabdominal del conducto onfaloentérico en forma de **divertículo ileal** (*divertículo de Meckel* [v. [cap. 11](#)]).

# Alantoides

El desarrollo inicial de la alantoides se describe en el [capítulo 4](#). Durante la tercera semana aparece en forma de un divertículo cilíndrico desde la pared caudal de la vesícula umbilical que se extiende hasta el tallo de conexión ([fig. 7-22A](#)). A lo largo del segundo mes, la parte extraembrionaria de la alantoides degenera ([fig. 7-22B](#)). A pesar de que la alantoides carece de función en el embrión humano, es importante por tres razones:

- En su pared tiene lugar la producción de la sangre durante las semanas tercera a quinta.
- Sus vasos sanguíneos persisten en forma de la vena y las arterias umbilicales.
- La parte intraembrionaria de la alantoides va desde el ombligo hasta la vejiga de la orina, con la que se continúa. A medida que la vejiga aumenta de tamaño, la alantoides experimenta una involución formando un conducto grueso que se denomina uraco. Tras el parto, el uraco se convierte en un cordón fibroso, el **ligamento umbilical medio**, que va desde el vértice de la vejiga hasta el ombligo.

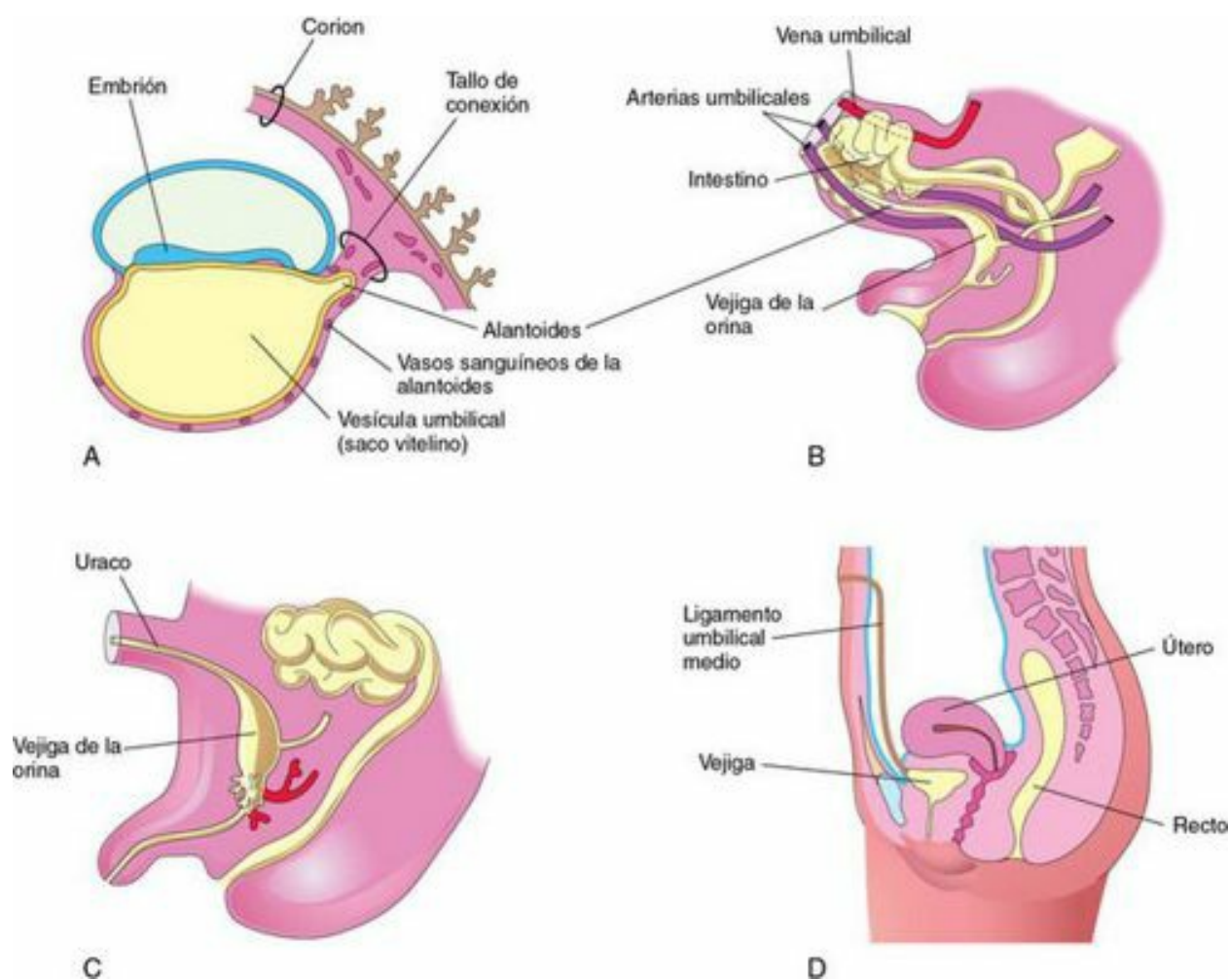


Figura 7-22 Ilustraciones correspondientes al desarrollo y al destino final habitual de la alantoides. **A**, Embrión de 3 semanas. **B**, Feto de 9 semanas. **C**, Feto de sexo masculino de 3 meses. **D**, Mujer adulta. La alantoides no funcional forma el uraco en el feto y el ligamento umbilical medio en el adulto.

La aparición de una masa quística en el cordón umbilical puede representar los restos de la parte extraembrionaria de la alantoides ([fig. 7-23](#)). Estos quistes se suelen resolver de manera espontánea pero también se pueden asociar a onfalocele, una herniación congénita de los órganos hacia la parte proximal del cordón umbilical (v. [cap. 11](#)).

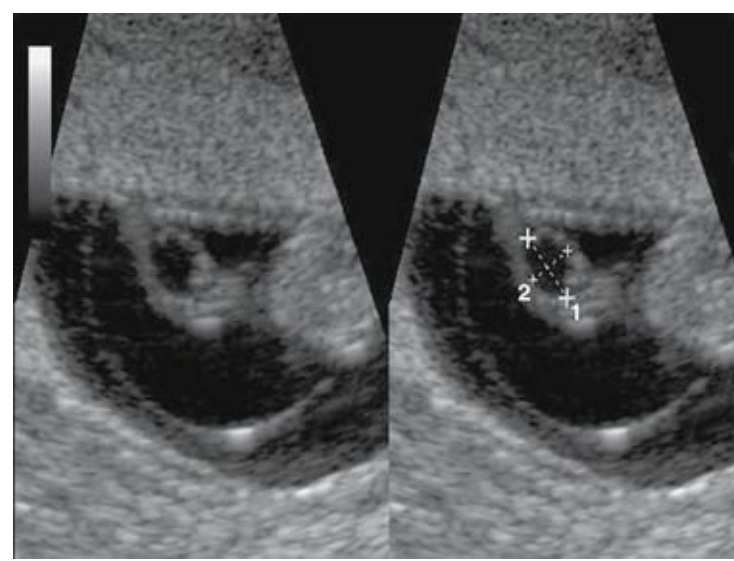


Figura 7-23 Ecografía correspondiente al cordón umbilical de un feto de 7 semanas en la que se observa un quiste alantoideo (*en los calibradores*).

(Por cortesía del doctor E.A. Lyons, profesor de Radiología, Obstetricia y Ginecología, y Anatomía, Health Sciences Centre, University of Manitoba, Winnipeg, Manitoba, Canadá.)

---

# Embarazos múltiples

Los riesgos de anomalías cromosómicas y de morbilidad y mortalidad fetales son mayores en las gestaciones múltiples que en los embarazos únicos. A medida que aumenta el número de fetos los riesgos son cada vez mayores. En la actualidad, los embarazos múltiples son frecuentes en la mayoría de los países debido al acceso cada vez mayor a los tratamientos de fertilidad, incluyendo la inducción de la ovulación que tiene lugar tras la administración de gonadotropinas exógenas a mujeres con insuficiencia ovulatoria, así como la aplicación de técnicas reproductivas como tratamiento de la infertilidad. La frecuencia aproximada de gemelos en Norteamérica es de 1 por cada 85 embarazos, la de trillizos alrededor de 1 por cada 90<sup>2</sup>, la de cuatrillizos de 1 por cada 90<sup>3</sup> y la de quintillizos alrededor de 1 por cada 90<sup>4</sup>.

# Gemelos y membranas fetales

Los gemelos que proceden de dos cigotos se denominan dicigóticos (DC) o gemelos bivitelinos ([fig. 7-24](#)), mientras que los gemelos que proceden de un solo cigoto son monocigóticos (MC), univitelinos o gemelos idénticos ([fig. 7-25](#)). Las membranas fetales y las placentas varían en función del origen de los gemelos ([tabla 7-1](#)). En el caso de los gemelos MC, el tipo de placenta y de membranas que se forman depende del momento en el que tiene lugar el proceso de gemelarización. Aproximadamente, las dos terceras partes de los gemelos son DC. La frecuencia de la gemelaridad DC muestra diferencias raciales importantes, pero la incidencia de los gemelos MC es aproximadamente la misma en todos los grupos de población. Por otra parte, la incidencia de los gemelos MC muestra pocas variaciones en relación con la edad de la madre, mientras que la de los gemelos DC aumenta a medida que lo hace la edad materna.

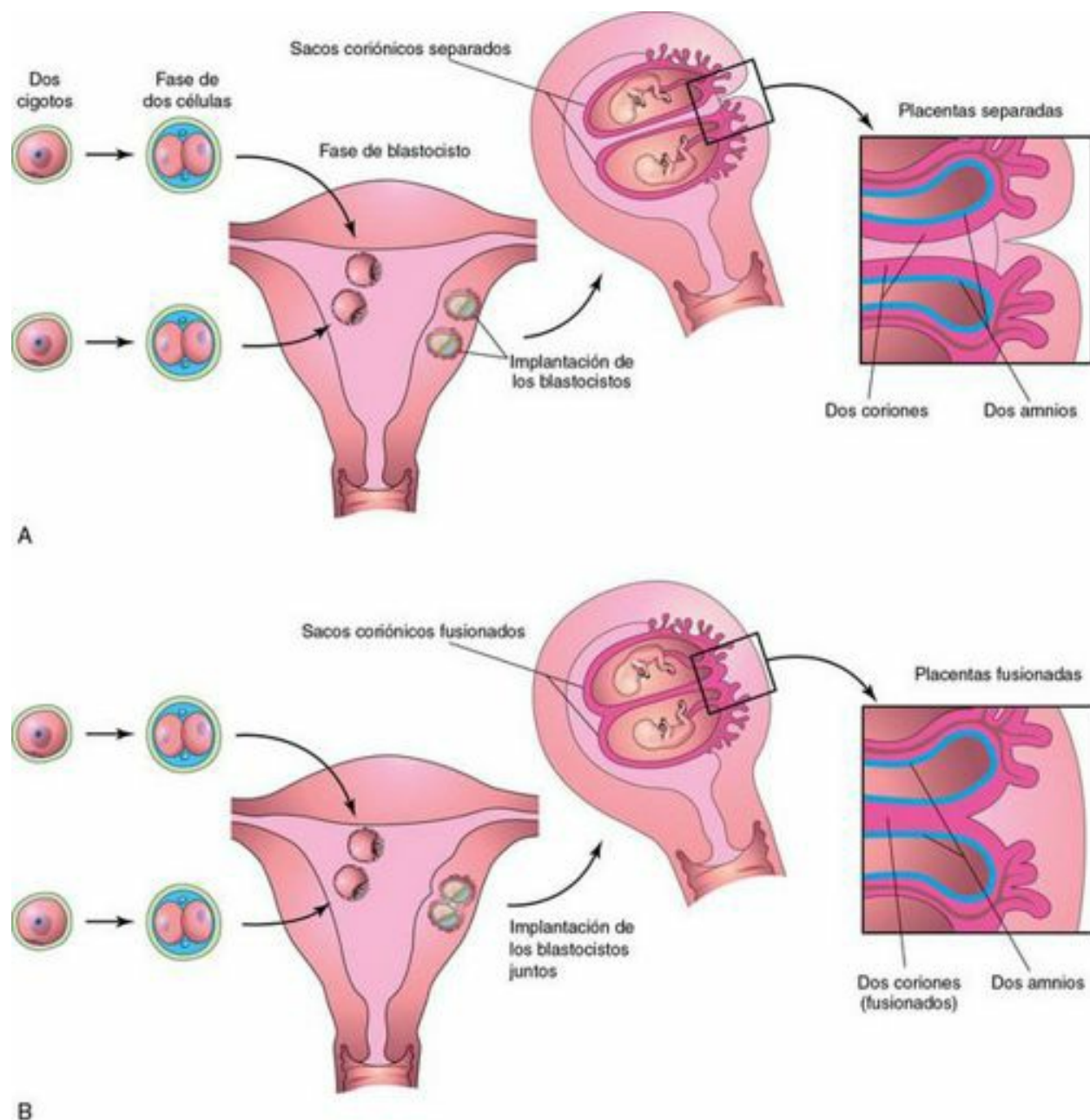


Figura 7-24 Esquemas correspondientes al desarrollo de gemelos dicigóticos a partir de dos cigotos. Se muestran las relaciones entre las membranas fetales y las placentas respecto a los casos en que los blastocistos se implantan por separado (**A**) y a los casos en que los blastocistos se implantan juntos

**(B).** En ambos supuestos existen dos amnios y dos coriones. Las placentas suelen estar fusionadas cuando los blastocistos se implantan juntos.

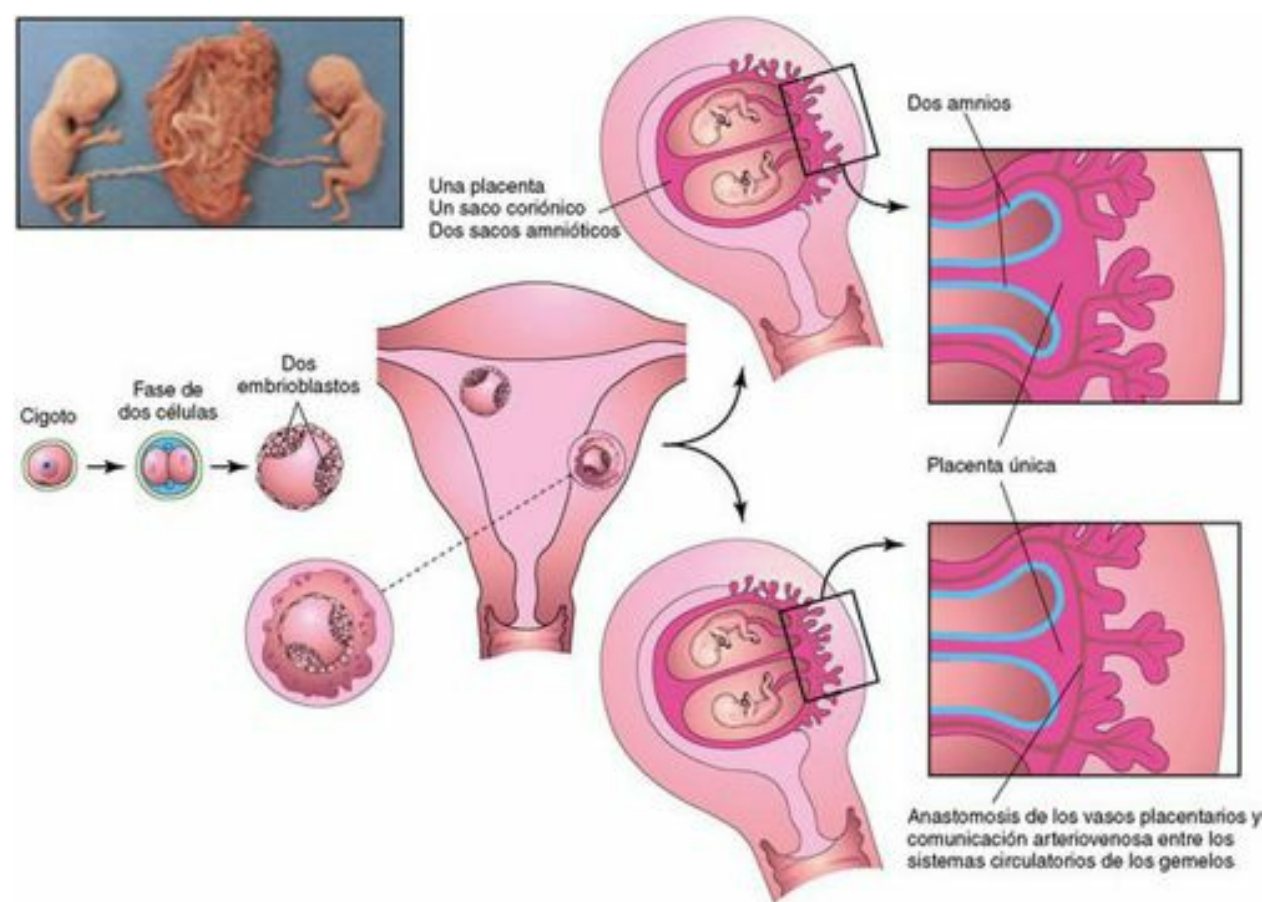


Figura 7-25 Esquemas ilustrativos del modo en que se desarrollan aproximadamente el 65% de los gemelos monocigóticos a partir de un cigoto, por división del embrioblasto del blastocisto. Estos gemelos siempre presentan amnios separados, un saco coriónico único y una placenta común. Cuando existen anastomosis entre los vasos placentarios, uno de los gemelos puede recibir la mayor parte de la nutrición procedente de la placenta. *Recuadro*, Gemelos monocigóticos en la semana 17 de gestación.

(Por cortesía del doctor Robert Jordan, St. Georges University Medical School, Grenada.)

Tabla 7-1 Frecuencia de los tipos de placentas y de membranas fetales en los gemelos monocigóticos (MC) y dicigóticos (DC)

CIGOSIDAD	CORION ÚNICO		CORION DOBLE	
	Amnios único	Amnios doble	Placentas fusionadas*	Placenta doble
MC	Muy infrecuente	65%	25%	10%
DC	-	-	40%	60%

\* Por fusión secundaria tras la implantación.

Datos tomados de Thompson MW, McInnes RR, Willard HF: *Thompson & Thompson Genetics in Medicine*, 5.<sup>a</sup> ed. Filadelfia, WB Saunders, 1991.

El estudio de los gemelos es importante en genética humana debido a su utilidad para comparar los

efectos de los genes y del ambiente sobre el desarrollo. Si un proceso patológico no muestra un patrón genético simple, la comparación de su incidencia en los gemelos MC y DC puede revelar la implicación de la herencia. La tendencia de la gemelaridad DC —pero no de la gemelaridad MC— a repetirse en las familias es la evidencia de una influencia hereditaria. En estudios realizados sobre poblaciones de mormones se ha demostrado que el genotipo de la madre influye en la frecuencia de los gemelos DC, mientras que el genotipo del padre no tiene ninguna influencia a este respecto. También se ha observado que si el primer embarazo de una mujer es gemelar, la posibilidad de repetición del embarazo gemelar o de alguna otra forma de embarazo múltiple en la gestación siguiente es aproximadamente cinco veces superior a la que se observa en la población general.



# Gemelos dicigóticos

Dado que proceden de la fecundación de dos ovocitos, los gemelos DC se desarrollan a partir de dos cigotos y, por tanto, pueden tener el mismo sexo o sexos distintos (v. [fig. 7-24](#)). Por la misma razón, no muestran entre ellos una similitud genética superior a la que tienen con otros hermanos o hermanas nacidos en momentos distintos. Lo único que tienen en común es el hecho de que se desarrollaron al mismo tiempo en el útero de su madre. Los gemelos DC siempre presentan dos amnios y dos coriones, pero los coriones y las placentas pueden estar fusionados. La gemelaridad DC muestra una tendencia hereditaria. La recurrencia en las familias es aproximadamente tres veces superior a la que se observa en la población general. La incidencia de la gemelaridad DC muestra variaciones raciales considerables, de manera que se observa en aproximadamente 1 de cada 500 embarazos en las mujeres de origen asiático, en 1 de cada 125 en las mujeres de raza blanca y en hasta 1 de cada 20 en algunos grupos de población africanos.

---

## Anastomosis de los vasos sanguíneos placentarios

Las anastomosis entre los vasos sanguíneos de las placentas fusionadas de los gemelos DC pueden dar lugar a mosaicismo eritrocitario. Los miembros de estas parejas de gemelos DC presentan hematíes pertenecientes a dos grupos sanguíneos distintos debido a que se produjo el intercambio entre las circulaciones de los gemelos. En los casos en los que uno de los fetos es de sexo masculino y el otro de sexo femenino no se produce la masculinización del feto de sexo femenino.

---

# Gemelos monocigóticos

Dado que proceden de la fecundación de un solo ovocito y que se desarrollan a partir de un solo cigoto (v. [fig. 7-25](#)), los gemelos MC tienen el mismo sexo, son genéticamente idénticos y muestran características físicas muy similares. Las diferencias físicas entre los gemelos MC se deben al efecto de factores ambientales, como las anastomosis de los vasos placentarios ([fig. 7-26](#)). La gemelaridad MC se suele iniciar en la fase de blastocisto, aproximadamente al final de la primera semana, y se debe a la división del embrioblasto en dos primordios embrionarios. Después se desarrollan dos embriones (cada uno de ellos con su propio saco amniótico) en el interior del mismo saco coriónico, de manera que comparten una placenta común, es decir, una placenta gemelar diamniótica monocoriónica. En algunos pocos casos, la separación de los blastómeros embrionarios (p. ej., durante las fases de dos a ocho células) da lugar a gemelos MC con dos amnios, dos coriones y dos placentas que pueden estar o no fusionadas ([fig. 7-27](#)). En estos casos es imposible determinar si los gemelos son MC o DC únicamente en función del estudio de las membranas.

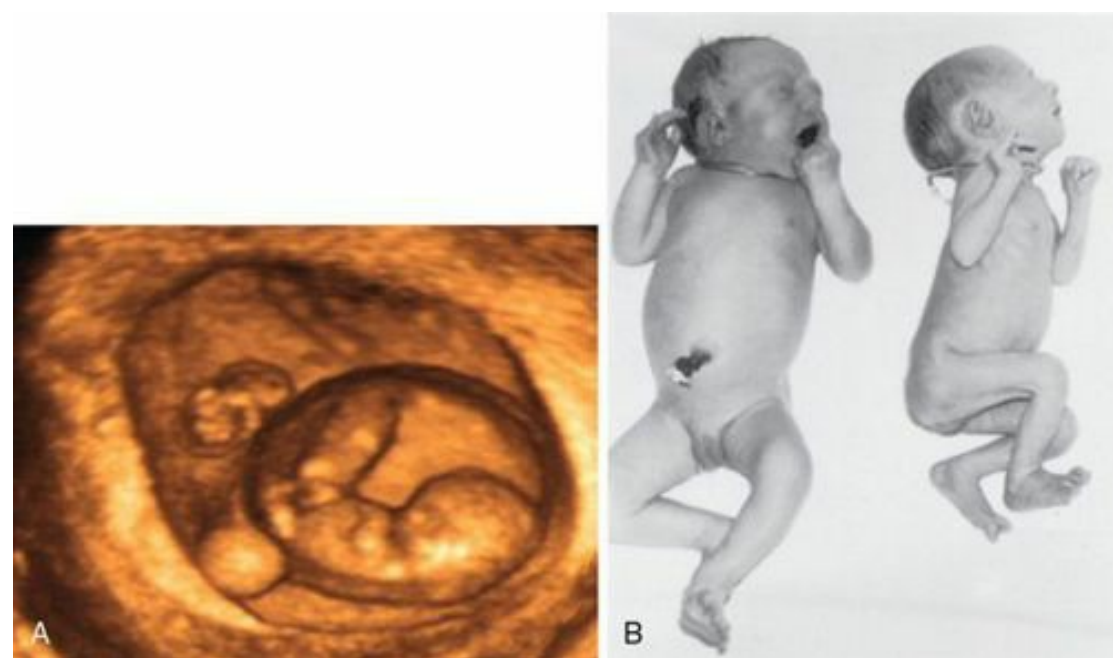


Figura 7-26 **A**, Ecografía tridimensional en un caso de gemelos discordantes diamnióticos monocoriónicos a las 6 semanas de la gestación. El gemelo normal (*derecha*) está rodeado por la membrana amniótica y se sitúa cerca de la vesícula umbilical. También es posible observar sus brazos y piernas. Además, puede verse el feto más pequeño (*izquierda, arriba*). **B**, Gemelos diamnióticos monocoriónicos y monocigóticos con demostración de una gran discrepancia en el tamaño corporal secundaria a la existencia de anastomosis arteriovenosas no compensadas con los vasos placentarios. La sangre presentó una desviación desde el gemelo más pequeño hasta el de mayor tamaño, con un síndrome de transfusión entre gemelos.

(**A**, Por cortesía del doctor E.A. Lyons, profesor de Radiología, Obstetricia y Ginecología, y Anatomía, Health Sciences Centre, University of Manitoba, Winnipeg, Manitoba, Canadá.)

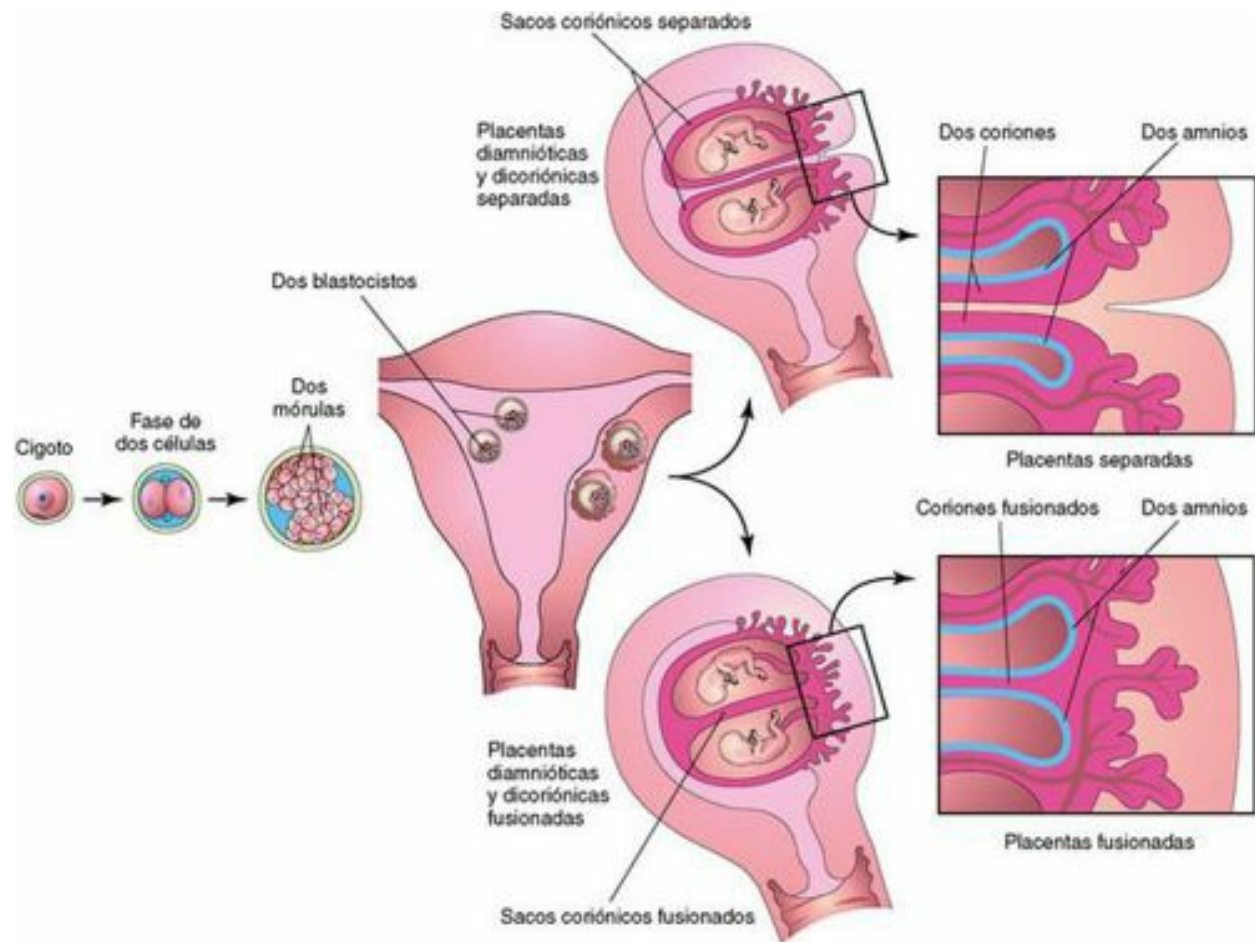


Figura 7-27 Esquemas ilustrativos del modo en que se desarrollan aproximadamente el 35% de los gemelos monocigóticos a partir de un cigoto. La separación de los blastómeros puede ocurrir en cualquier momento desde la fase de dos células hasta la fase de mórula, con aparición de dos blastocistos idénticos. Cada embrión desarrolla posteriormente sus propios sacos amniótico y coriónico. Las placentas pueden estar separadas o fusionadas. En el 25% de los casos hay una sola placenta que procede de la fusión secundaria, mientras que en el 10% de los casos se observan dos placentas. En esta segunda circunstancia, el estudio de la placenta podría sugerir que se trata de gemelos dicigóticos. Ésta es la razón por la que en algunos casos se considera erróneamente que los gemelos monocigóticos son gemelos dicigóticos tras el parto.

### Síndrome de la transfusión entre gemelos

Este síndrome se observa en hasta el 30% de los gemelos MC monocoriónicos y diamnióticos. Se produce la derivación de la sangre arterial desde uno de los gemelos a través de las anastomosis arteriovenosas hacia la circulación venosa del otro gemelo. El gemelo donante tiene un tamaño corporal pequeño y un aspecto pálido y anémico (v. [fig. 7-26](#)), mientras que el gemelo receptor tiene un tamaño corporal grande y muestra policitemia (un incremento excesivo del número de hematíes). La placenta muestra alteraciones similares; la parte de la placenta relacionada con el gemelo anémico es pálida, mientras que la relacionada con el gemelo que presenta policitemia muestra una coloración rojo oscura. En los casos letales, el fallecimiento se debe a anemia en el gemelo donante y a insuficiencia cardíaca congestiva en el gemelo receptor. En algunos casos es posible llevar a cabo un el tratamiento mediante ablación con láser de la derivación.

## Determinación de la cigosidad de los gemelos

La determinación de la cigosidad de los gemelos es importante para el trasplante de tejidos y órganos (p. ej., el trasplante de la médula ósea). En la actualidad, la determinación de la cigosidad de los gemelos se lleva a cabo mediante técnicas de diagnóstico molecular debido a que dos personas que no son gemelos MC presentan con una certeza casi absoluta diferencias en algunos de los numerosos marcadores del ADN que pueden estudiarse.

La división tardía de las células embrionarias tempranas, como la división del disco embrionario durante la segunda semana, da lugar a la aparición de gemelos MC que se mantienen en un único saco amniótico y en un único saco coriónico ([fig. 7-28A](#)). La placenta de los gemelos monocoriónicos y monoamnióticos se asocia a una tasa de mortalidad fetal que se aproxima al 50%. Estos gemelos MC no suelen nacer con vida debido a que los cordones umbilicales están a menudo tan enredados que se interrumpe la circulación de la sangre a través de sus vasos y esto da lugar al fallecimiento de uno o ambos fetos. La ecografía desempeña una función importante en el diagnóstico y el tratamiento de los embarazos gemelares ([figs. 7-26A](#) y [7-29](#)). Es necesaria la evaluación ecográfica para identificar los diferentes problemas que pueden complicar la gemelaridad MC, como, por ejemplo, la RCIU, la dificultad fetal y el parto prematuro.

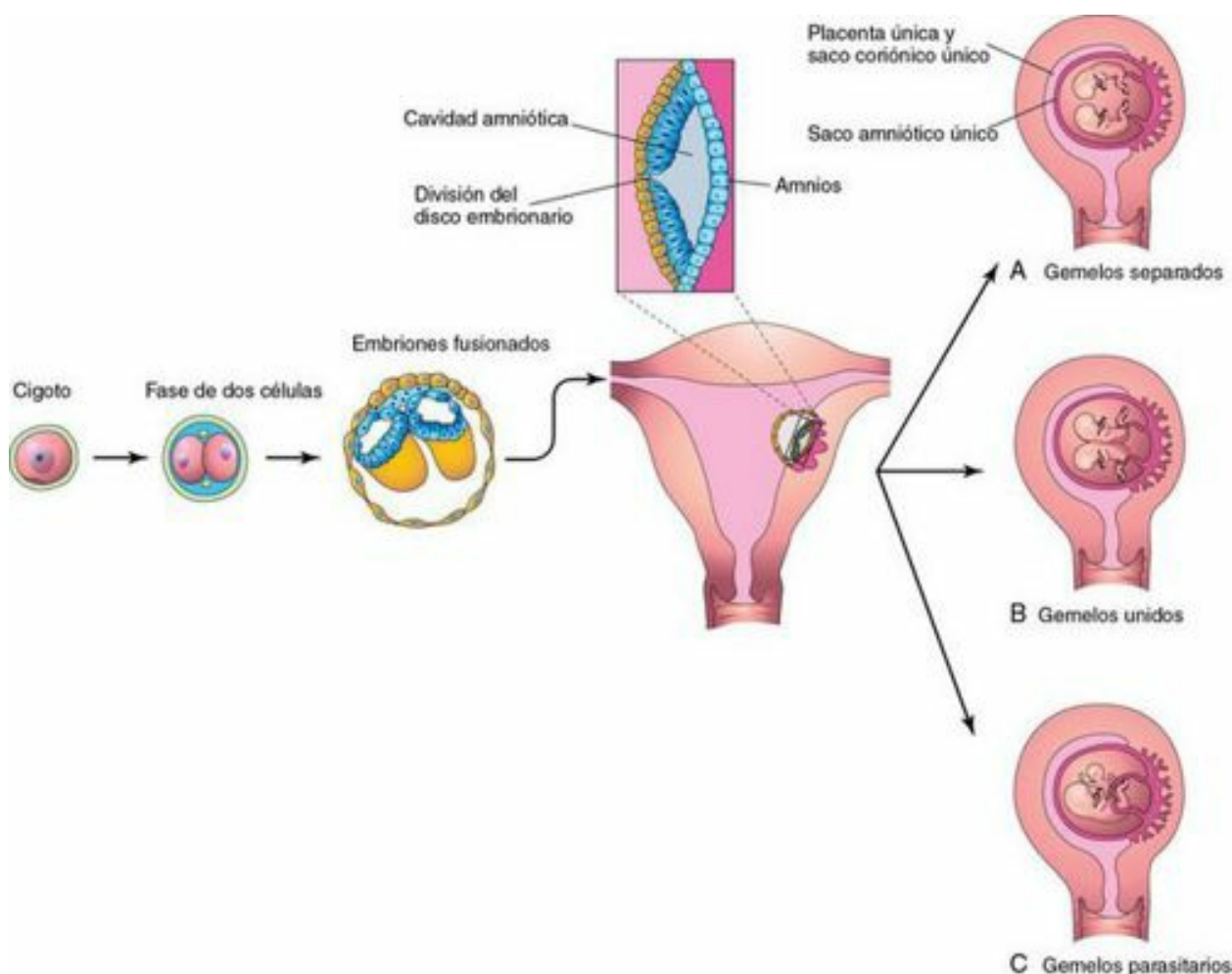


Figura 7-28 Esquemas ilustrativos del modo en que se desarrollan algunos gemelos monocigóticos. Este método de desarrollo es muy infrecuente. La división del disco embrionario da lugar a dos

embriones que se localizan en el interior de un único saco amniótico. **A**, La división completa del disco embrionario da lugar a dos gemelos. Éstos no suelen sobrevivir debido a que sus cordones umbilicales están a menudo tan enredados que se produce la interrupción del aporte de sangre a los fetos. **B** y **C**, La división completa del disco embrionario origina diversos tipos de gemelos unidos (siameses).

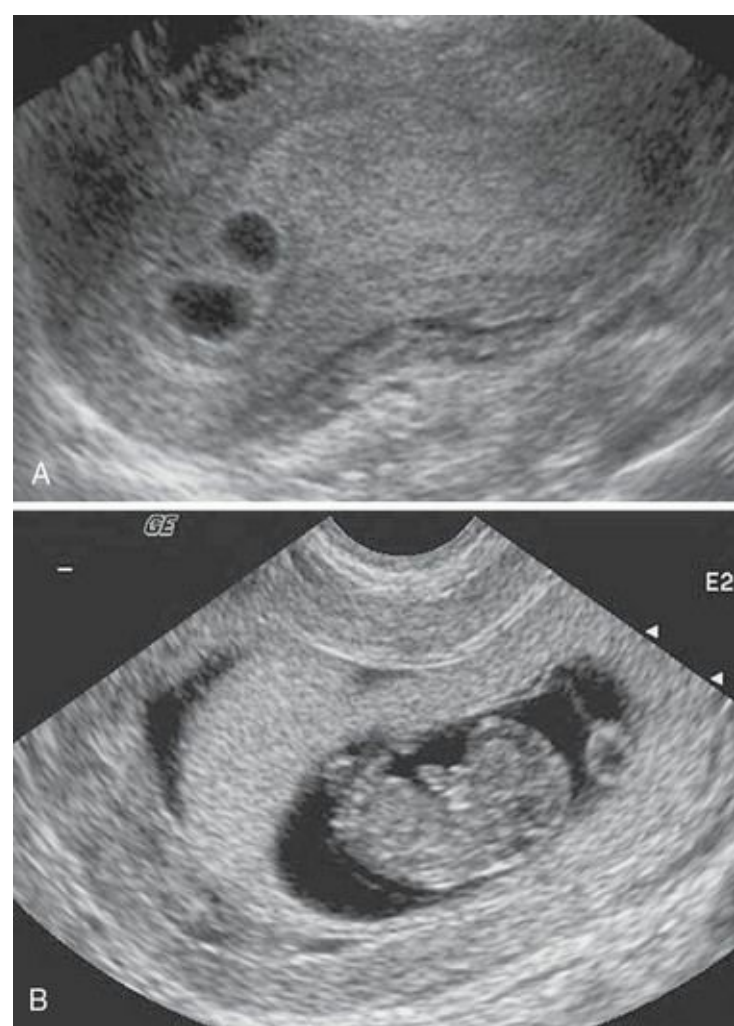


Figura 7-29 Ecografías seriadas correspondientes a un embarazo dicoriónico. **A**, A las 3 semanas de gestación. **B**, A las 7 semanas de gestación.

(Por cortesía del doctor E.A. Lyons, profesor de Radiología, Obstetricia y Ginecología, y Anatomía, Health Sciences Centre, University of Manitoba, Winnipeg, Manitoba, Canadá.)

Los gemelos MC pueden ser discordantes respecto a diversas malformaciones congénitas y problemas genéticos, a pesar de su origen a partir de un mismo cigoto. Aparte de las diferencias ambientales y de las correspondientes a las variaciones por azar, en dicha discordancia se han implicado los factores siguientes:

- Mecanismos del desarrollo embrionario, como las alteraciones vasculares que pueden dar lugar a una discordancia respecto a las anomalías.
- Cambios posteriores a la fase de cigoto, como las mutaciones somáticas que dan lugar a discordancia respecto al cáncer o al reordenamiento somático entre los genes de las inmunoglobulinas o del receptor de los linfocitos T.

- Aberraciones cromosómicas que se originan en un blastocisto tras el episodio que da lugar a la gemelaridad.

- Inactivación desigual del cromosoma X entre gemelos MC de sexo femenino, con el resultado de que uno de estos gemelos expresa preferencialmente el cromosoma X paterno mientras que el otro expresa el cromosoma X materno.

---

---

### Fallecimiento temprano de un gemelo

Dado que los estudios ecográficos son habituales en la asistencia prenatal, sabemos que el fallecimiento temprano y la reabsorción de uno de los miembros de las parejas de gemelos es un acontecimiento bastante frecuente. Esta posibilidad debe tenerse en cuenta en los casos de discrepancias entre los hallazgos citogenéticos prenatales y el cariotipo de un recién nacido. Los errores en el diagnóstico citogenético o prenatal pueden deberse al estudio inadvertido de los tejidos extraembrionarios (p. ej., parte de una vellosidad coriónica) correspondientes al gemelo reabsorbido.

---

---

### Gemelos monocigóticos unidos

Si el disco embrionario no se divide de manera completa, o bien se fusionan los discos embrionarios adyacentes, se pueden formar distintos tipos de gemelos MC unidos ([figs. 7-28B y C](#), [7-30](#), [7-31](#) y [7-32](#)). Estos gemelos unidos entre sí se denominan en función de las regiones anatómicas que están fusionadas; por ejemplo, el término «toracópago» indica que están unidos por la región anterior del tórax. Se ha estimado que la incidencia de gemelos unidos es de 1 caso por cada 50.000-100.000 partos. En algunos casos, los gemelos están unidos entre sí únicamente por la piel o por los tejidos cutáneos o de otro tipo, como el hígado (v. [fig. 7-31](#)). Es posible separar quirúrgicamente con buenos resultados a algunos gemelos unidos (v. [fig. 7-30B](#)); sin embargo, las relaciones anatómicas existentes en muchos casos de gemelos unidos impiden su separación quirúrgica con mantenimiento de la vida (v. [fig. 7-32](#)).

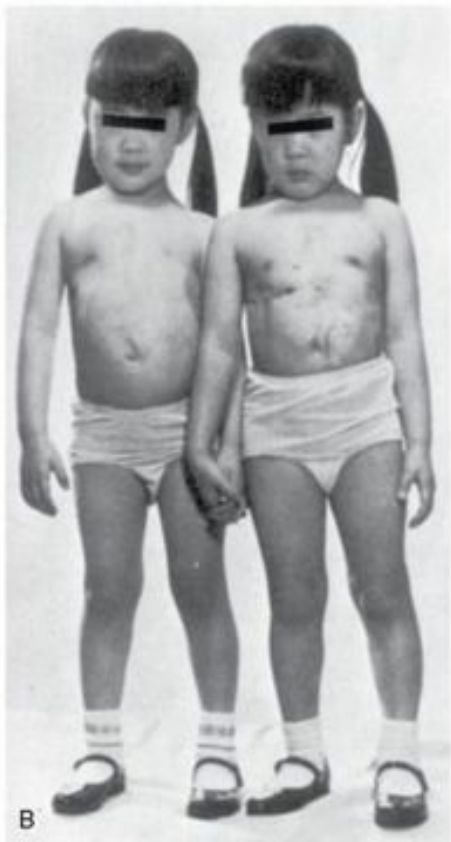
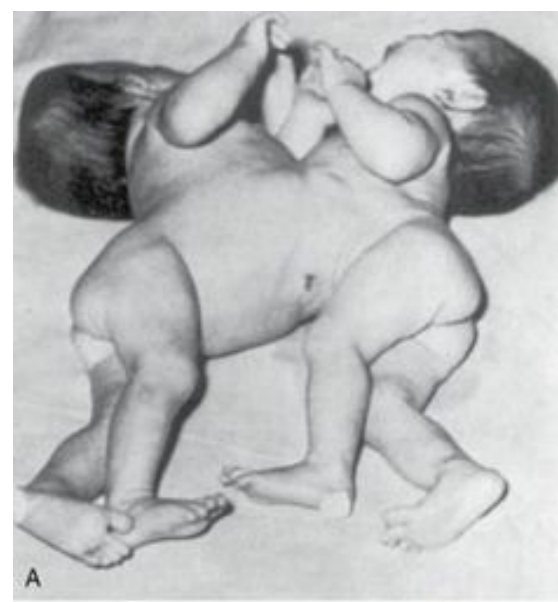
Figura 7-30 **A**, Gemelos monocigóticos unidos recién nacidos, con demostración de la zona de unión en las regiones torácicas (toracópago). **B**, Los mismos gemelos aproximadamente 4 años después de su separación.

(Tomado de deVries PA: Case history - The San Francisco twins. En: Bergsma D, ed. Conjoined Twins. Nueva York, Alan R. Liss para la National Foundation-March of Dimes, DBOAS III, [1], 1967, p. 141-2, con permiso del propietario del copyright.)

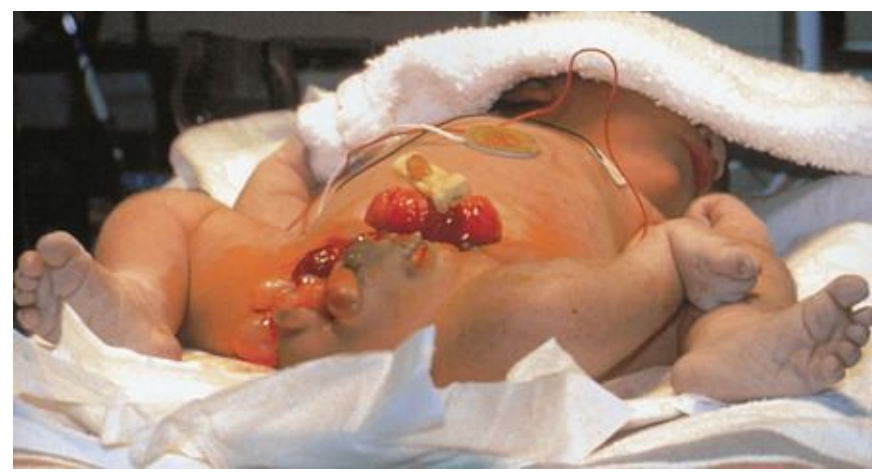

Figura 7-31 Gemelos parasitarios, vista anterior. Se pueden observar el tono y la postura normales del gemelo huésped plenamente desarrollado (manchado por meconio), extrofia vesical en los dos gemelos (huésped y parasitario), exposición del intestino delgado en el gemelo parasitario y el miembro inferior derecho plenamente formado con tono y flexión normales en el gemelo parasitario.

(Por cortesía de la doctora Linda J. Juretschke, The Ronald McDonald Children's Hospital, Loyola University Medical Center, Maywood, IL.)

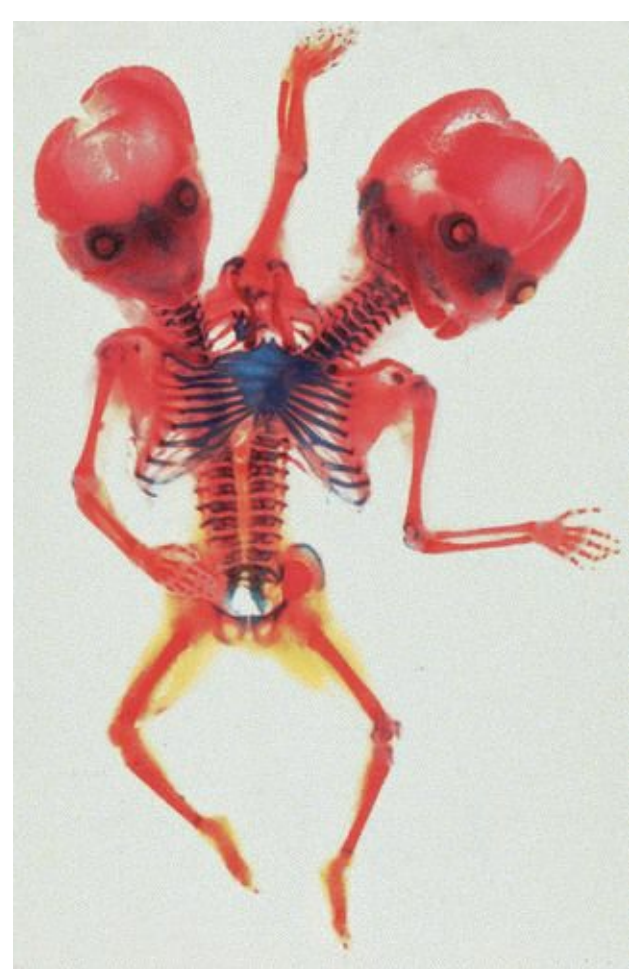

Figura 7-32 Gemelos unidos dicefálicos (dos cabezas) teñidos con alizarina para la demostración del hueso (*en rojo*) y del cartílago (*en azul*). Se pueden observar dos clavículas que soportan el miembro superior en la línea media, fusión de las cajas torácicas y columnas vertebrales paralelas.

(Por cortesía del doctor Joseph R. Siebert, Children's Hospital and Regional Center, Seattle, WA.)



---

## Superfecundación

La superfecundación es la fecundación de dos o más ovocitos en momentos distintos. En el ser humano, la presencia de dos fetos en el útero debido a la fecundación en momentos diferentes (superfetación) es una eventualidad infrecuente. A través del estudio de marcadores genéticos se ha confirmado la existencia de gemelos humanos DC con padres distintos.

---

# Otros tipos de embarazos múltiples

Los trillizos pueden proceder de:

- Un solo cigoto, de manera que son idénticos.
- Dos cigotos, de manera que son dos gemelos idénticos y otro gemelo bivitelino.
- Tres cigotos, de manera que los trillizos pueden tener el mismo sexo o sexos distintos.

En el tercer supuesto, los recién nacidos no se parecen entre sí más de lo que se parecen tres hijos procedentes de embarazos distintos. Se producen combinaciones similares en el caso de los embarazos con cuatro, cinco, seis y siete fetos.

# Resumen de la placenta y las membranas fetales

- La placenta está constituida por dos partes: una parte fetal de tamaño mayor y que procede del corion vellosos, y una parte materna más pequeña que se desarrolla a partir de la decidua basal. Estas dos partes se mantienen unidas entre sí por las vellosidades coriónicas madre que se insertan en la cubierta citotrofoblástica que rodea al saco coriónico y lo fijan a la decidua basal.
- Las actividades principales de la placenta son el metabolismo (síntesis de glucógeno, colesterol y ácidos grasos), el intercambio de gases respiratorios (oxígeno, dióxido de carbono y monóxido de carbono), la transferencia de nutrientes (vitaminas, hormonas y anticuerpos); la eliminación de los productos de desecho, y la secreción endocrina (p. ej., la hCG) para el mantenimiento del embarazo.
- La circulación fetal está separada de la circulación materna por una fina capa de tejidos extrafetales que se denomina membrana placentaria. Es una membrana permeable que permite el paso desde la madre hasta el embrión o el feto del agua, el oxígeno, las sustancias nutritivas, las hormonas y también los compuestos perjudiciales. Los productos de excreción atraviesan la membrana placentaria desde el feto hasta la madre.
- Las membranas fetales y las placentas presentan variaciones considerables en los embarazos múltiples, en función del origen de los embriones y del momento en el que se produce la división de las células embrionarias. Los gemelos más habituales son los DC, que presentan dos amnios, dos coriones y dos placentas que pueden estar o no fusionadas.
- Los gemelos MC, que constituyen el tipo menos frecuente, representan aproximadamente la tercera parte de todos los embarazos gemelares; proceden de un solo cigoto. Los gemelos MC suelen tener un solo corion, dos amnios y una placenta. Los gemelos con un amnios, un corion y una placenta siempre son MC y sus cordones umbilicales están a menudo enredados. Los demás tipos de embarazos múltiples (trillizos, etc.) pueden proceder de uno o más cigotos.
- La vesícula umbilical y la alantoides son estructuras vestigiales; sin embargo, su presencia es esencial para el desarrollo embrionario normal. En ambas estructuras se produce la formación inicial de la sangre y las dos están parcialmente incorporadas en el embrión. Además, las células germinales se originan en la pared de la vesícula umbilical.
- El amnios forma un saco amniótico que contiene el líquido amniótico y ofrece una cobertura para el cordón umbilical. El líquido amniótico desempeña tres funciones principales: amortiguación protectora del embrión o el feto, ofrecimiento de espacio para los movimientos fetales y facilitación de la regulación de la temperatura corporal fetal.

# Problemas con orientación clínica

---

## Caso 7-1

*Un médico está preocupado por los efectos que puede haber causado un medicamento sobre el embrión de una de sus pacientes.*

- ¿Cómo se puede determinar la fecha estimada del parto?
- ¿Cómo se puede confirmar la fecha estimada del parto en una paciente obstétrica de alto riesgo?

---

---

## Caso 7-2

*Un médico dictamina a una mujer embarazada que presenta polihidramnios.*

- Si el lector tuviera que explicar el significado de este proceso clínico, ¿cuál sería su respuesta?
- ¿Qué problemas se asocian al polihidramnios?
- Explicar las razones de aparición del polihidramnios.

---

---

## Caso 7-3

*A un médico se le pregunta: «¿Tienen los gemelos una tendencia familiar?».*

- ¿Es la edad materna un factor importante en la aparición de gemelos?
- En los casos de incertidumbre respecto al origen de los gemelos, ¿cómo se podría determinar si son MC o DC?

---

---

## Caso 7-4

*Un patólogo nos pide que examinemos un corte transversal del cordón umbilical. Observamos que solamente hay una arteria umbilical.*

- ¿Cuál es la frecuencia de esta anomalía?
- ¿Qué tipo de malformaciones congénitas se pueden asociar a esta situación?

---

---



## Caso 7-5

*En una ecografía se observa un embarazo gemelar con una placenta única. En la biopsia de las vellosidades coriónicas y en el análisis cromosómico se demuestra que los dos gemelos son posiblemente de sexo femenino. Sin embargo, en el momento del nacimiento se observa que los gemelos son de sexos distintos.*

- ¿Cómo es posible que se haya podido producir este error?

---

---

## Caso 7-6

*En una ecografía realizada a una mujer embarazada durante el segundo trimestre de la gestación se observan múltiples bandas (bridas) amnióticas asociadas al feto.*

- ¿Cuál es la causa de estas bandas?
- ¿Qué defectos congénitos pueden aparecer a consecuencia de estas bandas?
- ¿Cómo se denomina el síndrome?

---

La discusión de estos problemas aparece al final del libro.

### Bibliografía y lecturas recomendadas

- Abuhamad A.Z. Doppler ultrasound in obstetrics. In Callen P.W., ed.: *Ultrasonography in Obstetrics and Gynecology*, ed 5, Philadelphia: WB Saunders, 2008.
- Alexander G.R., Wingate M.S., Salihu H., et al. Fetal and neonatal mortality risks of multiple births. *Obstet Gynecol Clin North Am.* 2005;32:1.
- Baschatt A.A. Fetal growth restriction: from observation to intervention. *J Perinat Med.* 2010;38:239.
- Benirschke K., Kaufmann P. *Pathology of the Human Placenta*, ed 4. New York: Springer-Verlag; 2000.
- Bronsan P.G. The hypothalamic pituitary axis in the fetus and newborn. *Semin Perinatol.* 2001;25:371.
- Callen P.W. The role of amniotic fluid volume in fetal health and disease. In Callen P.W., ed.: *Ultrasonography in Obstetrics and Gynecology*, ed 5, Philadelphia: WB Saunders, 2008.
- Chauhan S.P., Scardo J.A., Hayes E., et al. Twins: Prevalence, problems, and preterm births. *Am J Obstet Gynecol.* 2010;203:305.
- Collins J.H. Umbilical cord accidents: Human studies. *Semin Perinatol.* 2002;26:79.
- Cross J.C. Formation of the placenta and extraembryonic membranes. *Ann N Y Acad Sci.* 1998;857:23.
- Cunningham F.G., Leveno K.J., Bloom S.L., et al. *Williams' Obstetrics*, ed 23. New York: McGraw-Hill; 2009.
- Egan J.F.X., Borgida A.F. Ultrasound evaluation of multiple pregnancies. In Callen P.W., ed.: *Ultrasonography in Obstetrics and Gynecology*, ed 5, Philadelphia: WB Saunders, 2008.
- Feldstein V.A., Harris R.D., Machin G.A. Ultrasound evaluation of the placenta and umbilical cord. In Callen P.W., ed.: *Ultrasonography in Obstetrics and Gynecology*, ed 5, Philadelphia: WB Saunders, 2008.

- James J.L., Whitley G.S., Cartwright J.E. Pre-eclampsia: fitting together the placental, immune and cardiovascular pieces. *J Pathol.* 2010;221:363.
- Jirasel J.E. *An Atlas of Human Prenatal Developmental Mechanics: Anatomy and Staging.* London and New York: Taylor & Francis; 2004.
- Kazandi M. Conservative and surgical treatment of abnormal placentation: report of five cases and review of the literature. *Clin Exp Obstet Gynecol.* 2010;37:310.
- Laing F.C., Frates M.C., Benson C.B. Ultrasound evaluation during the first trimester. In Callen P.W., ed.: *Ultrasonography in Obstetrics and Gynecology*, ed 5, Philadelphia: WB Saunders, 2008.
- Kodaman P.H., Taylor H.S. Hormonal regulation of implantation. *Obstet Gynecol Clin North Am.* 2004;31:745.
- Liao J.B., Buhimschi C.S., Norwitz E.R. Normal labor: Mechanism and duration. *Obstet Gynecol Clin North Am.* 2005;32:145.
- Lurain J.R. Gestational trophoblastic disease I: epidemiology, pathology, clinical presentation and diagnosis of gestational trophoblastic disease, and management of hydatidiform mole. *Am J Obstet Gynecol.* 2010;203:531.
- Moore K.L., Dalley A.D., Agur A.M.R. *Clinically Oriented Anatomy*, ed 6. Baltimore: Williams & Wilkins; 2010.
- Mundy C.A. Intravenous immunoglobulin in the management of hemolytic disease of the newborn. *Neonat Netwk.* 2005;24:17.
- Redline R.W. Placental pathology. In Martin R.J., Fanaroff A.A., Walsh M.C., eds.: *Fanaroff and Martin's Neonatal-Perinatal Medicine: Diseases of the Fetus and Infant*, ed 8, Philadelphia: Mosby, 2006.
- Robertson S.A. Immune regulation of embryo implantation—All about quality control. *J Reprod Immun.* 2009;81:113.
- Spencer R. Theoretical and analytical embryology of conjoined twins. Part I: Embryogenesis. *Clin Anat.* 2000;13:36.
- Spencer R. Theoretical and analytical embryology of conjoined twins. Part II: Adjustments to union. *Clin Anat.* 2000;13:97.
- Silasi M., Cohen B., Karumanchi S.A., et al. Abnormal placentation, angiogenic factors, and the pathogenesis of preeclampsia. *Obstet Gynec Clin NA.* 2010;37:239.
- Williams P.J., Mistry H.D., Innes B.A., et al. Expression of AT1R, AT2R and AT4R and their roles in extravillous trophoblast invasion in the human. *Placenta.* 2010;31:448.

Yagel S. The developmental role of natural killer cells at the fetal-maternal interface. *Am J Obstet Gynecol.* 2009;201:344.

\*Los autores quieren dar las gracias al doctor Peeyush Lala, profesor emérito del Departamento de Anatomía y Biología Celular, Facultad de Medicina, Universidad de Ontario Occidental, Londres, Ontario, Canadá, por la redacción de los apartados siguientes: «La placenta como aloinjerto» y «La placenta como una estructura similar a un tumor infiltrante».

## Capítulo 8

### Cavidades corporales y diafragma

#### Cavidad corporal embrionaria

##### Mesenterios

##### División de la cavidad corporal embrionaria

#### Desarrollo del diafragma

##### Septo transverso

##### Membranas pleuroperitoneales

##### Mesenterio dorsal del esófago

##### Crecimiento muscular interno a partir de las paredes corporales laterales

##### Cambios en la posición y la inervación del diafragma

#### Resumen del desarrollo de las cavidades corporales y el diafragma

#### Problemas con orientación clínica

Al comienzo de la cuarta semana, el **celoma intraembrionario** aparece en forma de una cavidad con configuración «en herradura» ([fig. 8-1A](#)). La incurvación de esta cavidad en el extremo craneal del embrión representa la futura *cavidad pericárdica* y sus ramas (extensiones laterales) indican las futuras *cavidades pleural* y *peritoneal*. La parte distal de cada rama del celoma intraembrionario se continúa con el **celoma extraembrionario** en los bordes laterales del disco embrionario ([fig. 8-1B](#)). Esta comunicación es importante debido a que la mayor parte del intestino primitivo medio presenta herniación a través de aquélla y hacia el cordón umbilical ([fig. 8-2E](#)) (v. [cap. 11](#)). El celoma intraembrionario proporciona espacio para que los órganos se puedan desarrollar y desplazar. Durante el plegamiento embrionario en el plano horizontal, las ramas del celoma se unen en la parte ventral del embrión ([fig. 8-2C](#)). El mesenterio ventral degenera en la región de la futura cavidad peritoneal ([fig. 8-2F](#)), lo que da lugar a la formación de una gran **cavidad peritoneal** embrionaria que se extiende desde el corazón hasta la región de la pelvis.

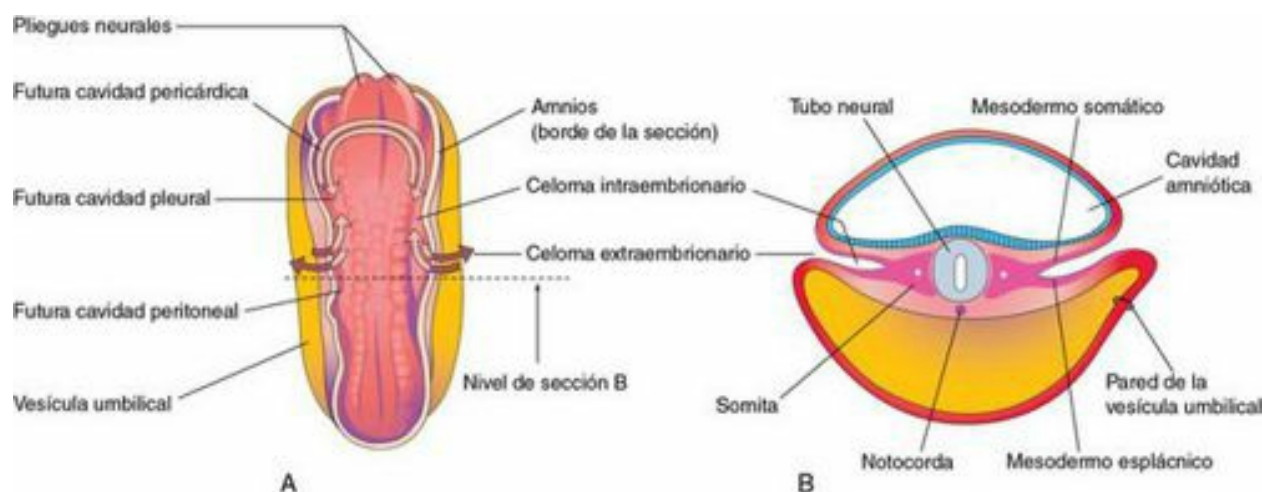


Figura 8-1 A, Representación esquemática de la vista dorsal de un embrión de 22 días con

demostración de la configuración «en herradura» del celoma intraembrionario. Se ha retirado el amnios y el celoma se muestra como si el embrión fuera transparente. La continuidad del celoma intraembrionario, así como la comunicación de sus partes derecha e izquierda con el celoma extraembrionario, están indicadas por flechas. **B**, Sección transversal a través del embrión en el nivel mostrado en **A**.



# Cavidad corporal embrionaria

El celoma intraembrionario se convierte en la cavidad corporal embrionaria, que se divide en tres cavidades bien definidas durante la cuarta semana (figs. 8-2 y 8-3):

- La cavidad pericárdica.
- Dos canales pericardioperitoneales.
- Una cavidad peritoneal.

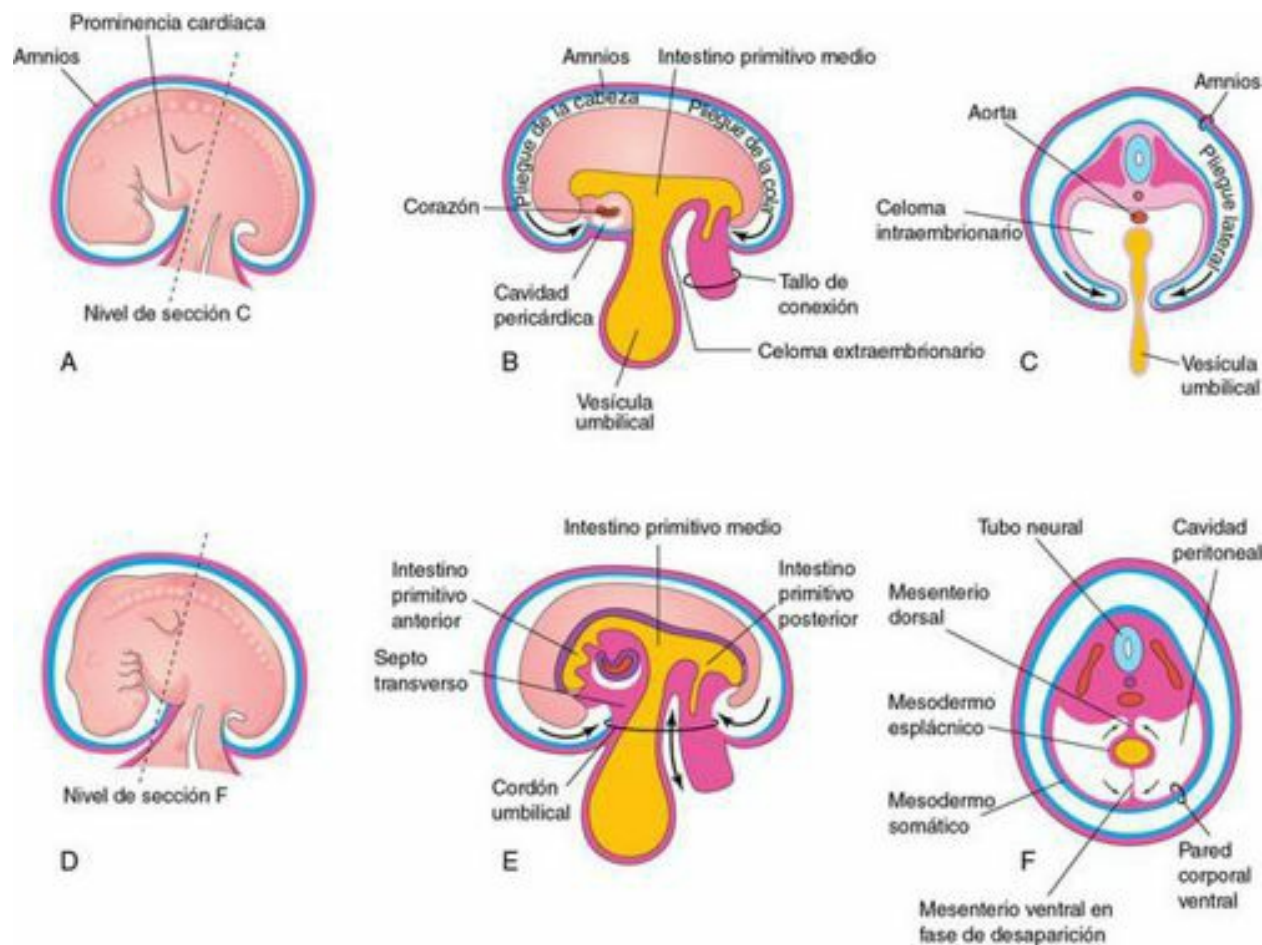


Figura 8-2 Ilustraciones de los pliegues embrionarios y de sus efectos sobre el celoma intraembrionario y sobre otras estructuras. **A**, Vista lateral de un embrión (aproximadamente, 26 días). **B**, Sección sagital esquemática del mismo embrión con demostración de los pliegues de la cabeza y la cola. **C**, Sección transversal en el nivel mostrado en **A**, para indicar la forma con que la fusión de los pliegues laterales hace que el embrión adopte una configuración cilíndrica. **D**, Visión lateral de un embrión (aproximadamente, 28 días). **E**, Sección sagital esquemática del mismo embrión en la que se demuestra la comunicación reducida entre los celomas intraembrionario y extraembrionario (*flecha doble*). **F**, Sección transversal en el plano indicado en **D**, con ilustración de la formación de la pared corporal ventral y de la desaparición del mesenterio ventral. Las flechas indican la unión de los mesodermos somático y esplácnico. El mesodermo somático se convierte posteriormente en el peritoneo parietal que reviste la pared abdominal, mientras que el mesodermo esplácnico se convierte en el peritoneo visceral que reviste los órganos (p. ej., el estómago).

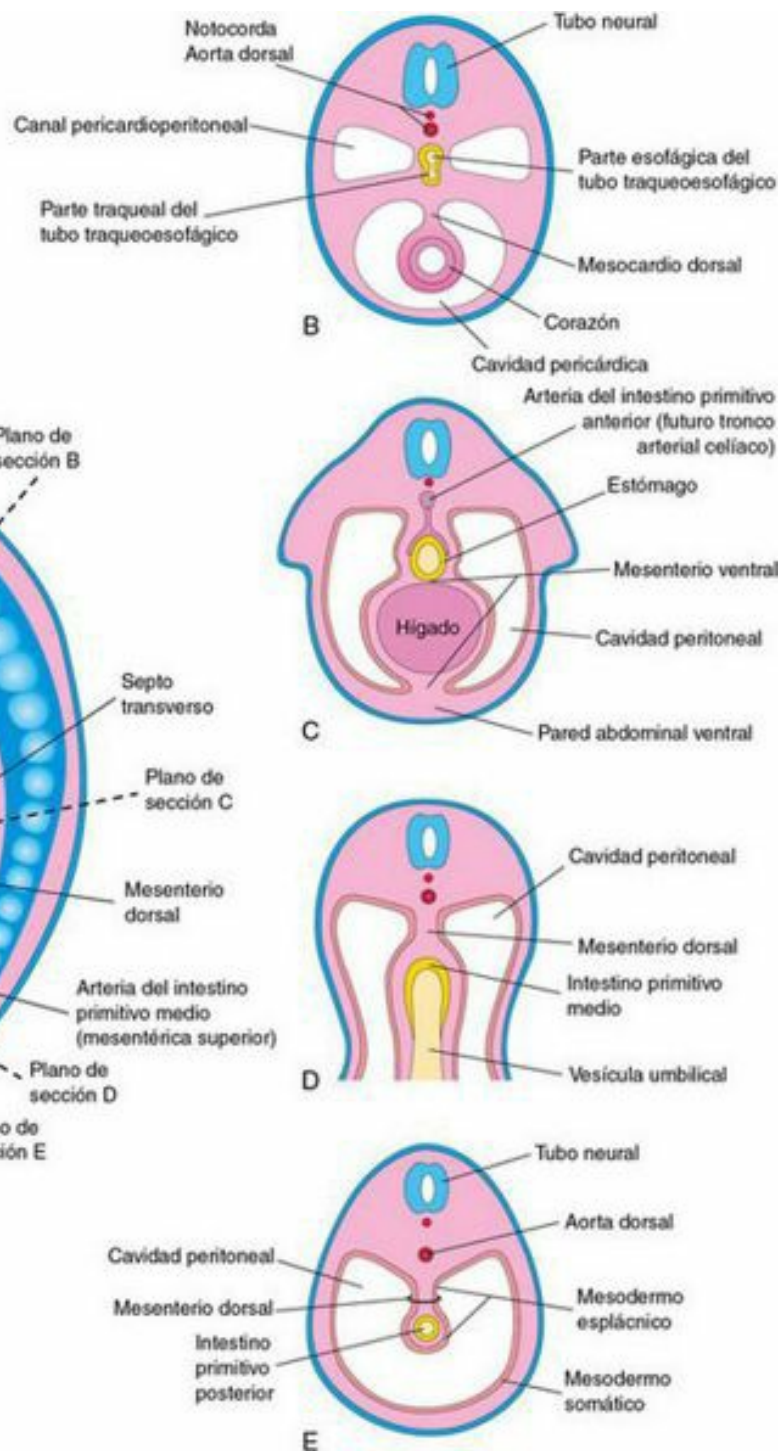


Figura 8-3 Ilustraciones de los mesenterios y de las cavidades corporales al comienzo de la quinta semana. **A**, Sección sagital esquemática. Se puede observar que el mesenterio dorsal actúa como una vía para las arterias que vascularizan el intestino en desarrollo. Los nervios y los vasos linfáticos también discurren entre las capas de este mesenterio. **B a E**, Secciones transversales a través del embrión en los niveles indicados en **A**. El mesenterio ventral desaparece excepto en la región del esófago terminal, el estómago y la primera porción del duodeno. Se puede observar que las partes derecha e izquierda de la cavidad peritoneal, separadas en **C**, se mantienen en continuidad en **E**.

Estas cavidades corporales presentan una pared parietal revestida por mesotelio (la futura capa parietal del peritoneo), que deriva del mesodermo somático, y una pared visceral cubierta también por mesotelio (futura capa visceral del peritoneo) que en este caso procede del mesodermo esplácnico ([fig. 8-3E](#)). La **cavidad peritoneal** (la parte principal del celoma intraembrionario) está unida al celoma extraembrionario en el ombligo ([fig. 8-4A y D](#)). La cavidad peritoneal pierde su conexión con



el celoma extraembrionario durante la semana 10, a medida que las asas intestinales vuelven al abdomen desde el cordón umbilical (v. [cap. 11](#)).

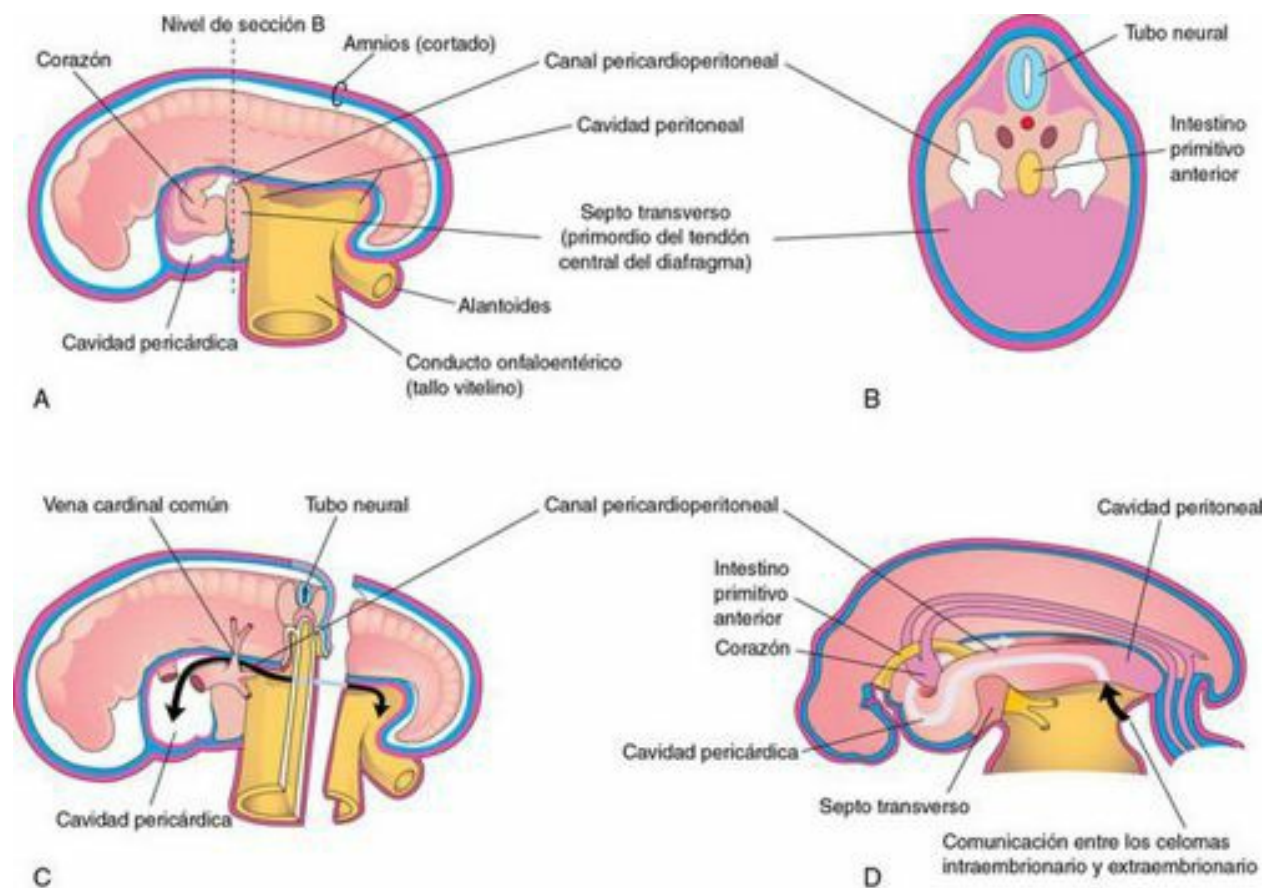


Figura 8-4 Representaciones esquemáticas de un embrión (aproximadamente, 24 días). **A**, Se ha retirado la pared lateral de la cavidad pericárdica para mostrar el corazón primordial. **B**, Sección transversal del embrión con ilustración de la relación existente entre los canales pericardioperitoneales y el septo transverso (primordio del tendón central del diafragma) y el intestino primitivo anterior. **C**, Vista lateral del embrión tras la eliminación del corazón. El embrión también ha sido seccionado transversalmente para mostrar la continuidad entre los celomas intraembrionario y extraembrionario (*flecha*). **D**, Esquema que demuestra los canales pericardioperitoneales originados en la pared dorsal de la cavidad pericárdica y su trayecto a cada lado del intestino primitivo anterior hasta alcanzar la cavidad peritoneal. La *flecha* muestra la comunicación del celoma extraembrionario con el celoma intraembrionario y la continuidad del celoma intraembrionario en esta fase.

Durante la formación del pliegue de la cabeza, el **corazón** y la cavidad pericárdica se relocalizan ventralmente hacia una zona anterior al intestino primitivo anterior ([fig. 8-2B](#)). Como consecuencia, la cavidad pericárdica se abre en los canales pericardioperitoneales que discurren dorsalmente respecto al intestino primitivo anterior ([fig. 8-4B](#) y [D](#)). Tras el plegamiento embrionario, la parte caudal del intestino primitivo anterior, el intestino primitivo medio y el intestino primitivo posterior quedan suspendidos en la cavidad peritoneal por el **mesenterio dorsal** desde la pared abdominal dorsal ([figs. 8-2F](#) y [8-3B, D](#) y [E](#)).



## Mesenterios

Un **mesenterio** es una capa doble de peritoneo que se origina a partir de una extensión del peritoneo visceral que cubre un órgano. El mesenterio comunica el órgano con la pared corporal y en su interior discurren los vasos y los nervios que lo abordan. De manera transitoria, los mesenterios dorsal y ventral dividen la cavidad peritoneal en mitades derecha e izquierda ([fig. 8-3C](#)). El **mesenterio ventral** desaparece rápidamente ([fig. 8-3E](#)) excepto en la zona en la que está unido a la parte caudal del intestino primitivo anterior (el primordio del estómago y de la parte proximal del duodeno). Después, la cavidad peritoneal se convierte en un espacio continuo ([fig. 8-4D](#)). Las arterias que llevan a cabo la vascularización del intestino primitivo —el tronco arterial celíaco (intestino primitivo anterior), la arteria mesentérica superior (intestino primitivo medio) y la arteria mesentérica inferior (intestino primitivo posterior)— discurren entre las capas del **mesenterio dorsal** ([fig. 8-3C](#)).

# División de la cavidad corporal embrionaria

Cada canal pericardioperitoneal se localiza lateralmente respecto a la parte proximal del intestino primitivo anterior (el futuro esófago) y dorsalmente respecto al **septo transverso**, una lámina de tejido mesodérmico que ocupa el espacio entre la cavidad torácica y el conducto onfaloentérico ([fig. 8-4A y B](#)).

*El septo transverso es el primordio del tendón central del diafragma.* En cada canal pericardioperitoneal se forman particiones que separan la cavidad pericárdica de las cavidades pleurales y las cavidades pleurales de la cavidad peritoneal. A consecuencia del crecimiento de los **esbozos bronquiales** (los primordios de los bronquios y los pulmones) en el interior de los canales pericardioperitoneales ([fig. 8-5A](#)), aparecen en la pared lateral de cada conducto un par de crestas membranas:

- Las crestas craneales (los pliegues pleuropericárdicos) se localizan por encima de los pulmones en desarrollo.
- Las crestas caudales (los pliegues pleuroperitoneales) se localizan por debajo de los pulmones.

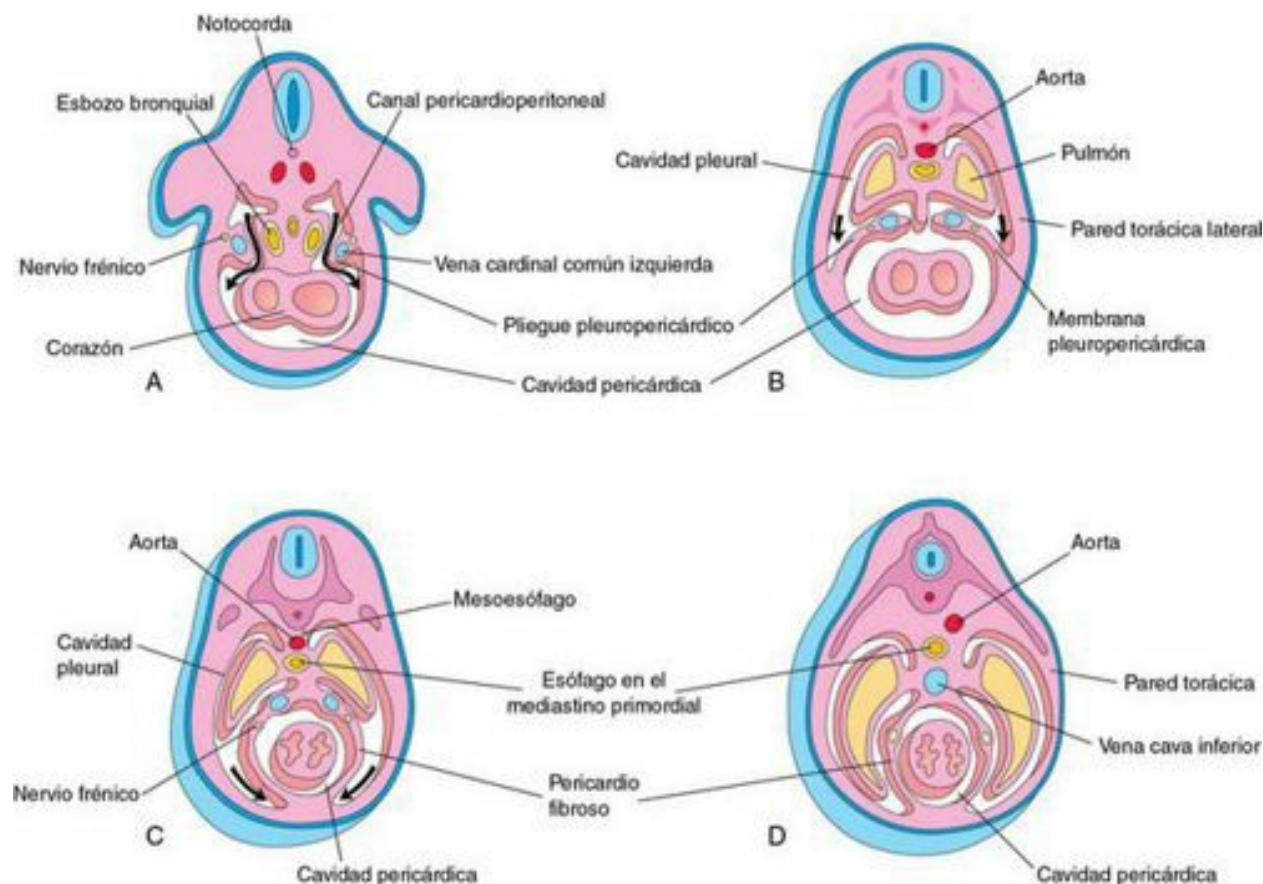


Figura 8-5 Representaciones esquemáticas de secciones transversales efectuadas en embriones, cranealmente al septo transverso, con ilustración de las fases sucesivas del proceso de separación entre las cavidades pleurales y la cavidad pericárdica. También se muestran el crecimiento y el desarrollo de los pulmones, la expansión de las cavidades pleurales y la formación del pericardio fibroso. **A**, A las 5 semanas. Las flechas indican las comunicaciones entre los canales pericardioperitoneales y la cavidad pericárdica. **B**, A las 6 semanas. Las flechas indican el desarrollo

de las cavidades pleurales a medida que se expanden en la pared corporal. **C**, A las 7 semanas. Se muestra la expansión ventral de las cavidades pleurales, alrededor del corazón. Ahora se fusionan las membranas pleuropericárdicas en el plano medio tanto entre sí como con el mesodermo ventral al esófago. **D**, A las 8 semanas. Se ilustra la expansión continuada de los pulmones y de las cavidades pleurales, así como la formación del pericardio fibroso y de la pared torácica.

---

## Defectos pericárdicos congénitos

La formación o la fusión defectuosas de las membranas pleuropericárdicas que separan las cavidades pericárdica y pleurales es una eventualidad infrecuente. Esta anomalía da lugar a un defecto congénito del pericardio, generalmente en el lado izquierdo. En consecuencia, la cavidad pericárdica y la cavidad pleural mantienen la comunicación. En casos muy infrecuentes, parte de la aurícula izquierda del corazón muestra herniación en la cavidad pleural con cada latido cardíaco.

---

## Membranas pleuropericárdicas

A medida que los pliegues pleuropericárdicos aumentan de tamaño, se forman particiones que separan la cavidad pericárdica de las cavidades pleurales. Estas particiones, denominadas **membranas pleuropericárdicas**, contienen las venas cardinales comunes ([figs. 8-4C](#) y [8-5A](#)) que drenan el sistema venoso en el seno venoso del corazón (v. [cap. 13](#)). Inicialmente, los **esbozos bronquiales** son pequeños en relación con el corazón y con la cavidad pericárdica ([fig. 8-5A](#)). Sin embargo, al poco tiempo crecen lateralmente desde el extremo caudal de la tráquea y hacia los **canales pericardioperitoneales** (los futuros canales pleurales). A medida que las cavidades pleurales se expanden en dirección ventral alrededor del corazón, también se extienden hacia la pared corporal desdoblado el mesenterio en:

- Una capa externa que se convierte más adelante en la pared torácica.
- Una capa interna (membrana pleuropericárdica) que se convierte más adelante en el pericardio fibroso, es decir, la capa externa del saco pericárdico que rodea al corazón ([fig. 8-5C](#) y [D](#)).

Las membranas pleuropericárdicas se proyectan hacia los extremos craneales de los canales pericardioperitoneales ([fig. 8-5B](#)). A consecuencia del crecimiento subsiguiente de las venas cardinales comunes, del desplazamiento en la posición del corazón y de la expansión de las cavidades pleurales, las membranas pleuropericárdicas se convierten en pliegues similares al mesenterio que se extienden desde la pared torácica lateral. Hacia la séptima semana las membranas pleuropericárdicas se fusionan con el mesénquima situado ventralmente respecto al esófago; de este modo separan la cavidad pericárdica de las cavidades pleurales ([fig. 8-5C](#)). Este **mediastino primitivo** está constituido por una masa de mesénquima que se extiende desde el esternón hasta la columna vertebral, separando los pulmones en desarrollo ([fig. 8-5D](#)). La abertura pleuropericárdica derecha se cierra ligeramente antes que la izquierda y da lugar a una membrana pleuropericárdica de tamaño mayor.

## Membranas pleuroperitoneales

A medida que aumentan de tamaño, los pliegues pleuroperitoneales se proyectan hacia los canales pericardioperitoneales. De manera gradual, estos pliegues se convierten en estructuras membranosas que conforman las **membranas pleuroperitoneales** (figs. 8-6 y 8-7). Finalmente, dichas membranas separan las cavidades pleurales respecto a la cavidad peritoneal. Las membranas pleuroperitoneales aparecen a medida que se expanden los pulmones y las cavidades pleurales en desarrollo, invadiendo la pared corporal. Están unidas dorsolateralmente a la pared abdominal e inicialmente sus bordes libres en forma de semiluna se proyectan hacia los extremos caudales de los **canales pericardioperitoneales**.

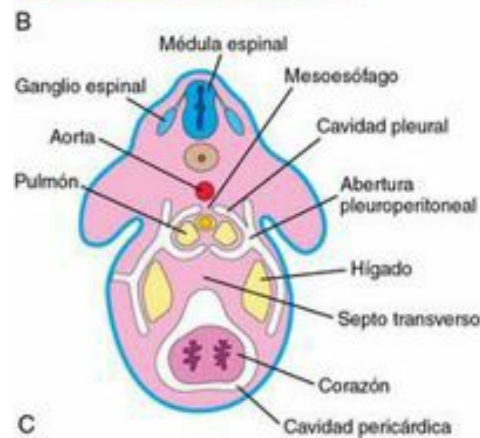
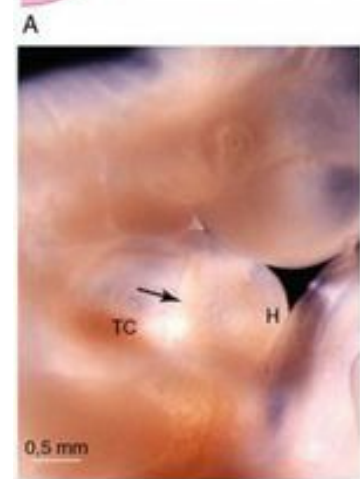
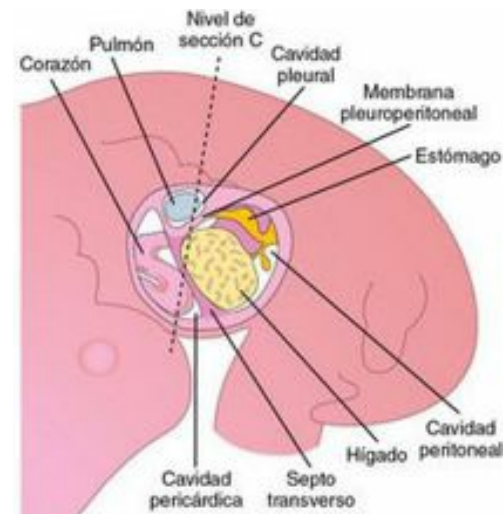


Figura 8-6 **A**, Las cavidades corporales primordiales visualizadas desde el lado izquierdo tras la eliminación de la pared corporal lateral. **B**, Fotografía de un embrión de 5 semanas en la que se muestra el septo transversal en desarrollo (*flecha*), el tubo cardíaco (*TC*) y el hígado (*H*). **C**, Sección transversal a través del embrión, en el nivel mostrado en **A**.

(B, Por cortesía del doctor Bradley R. Smith, University of Michigan, Ann Arbor, MI.)

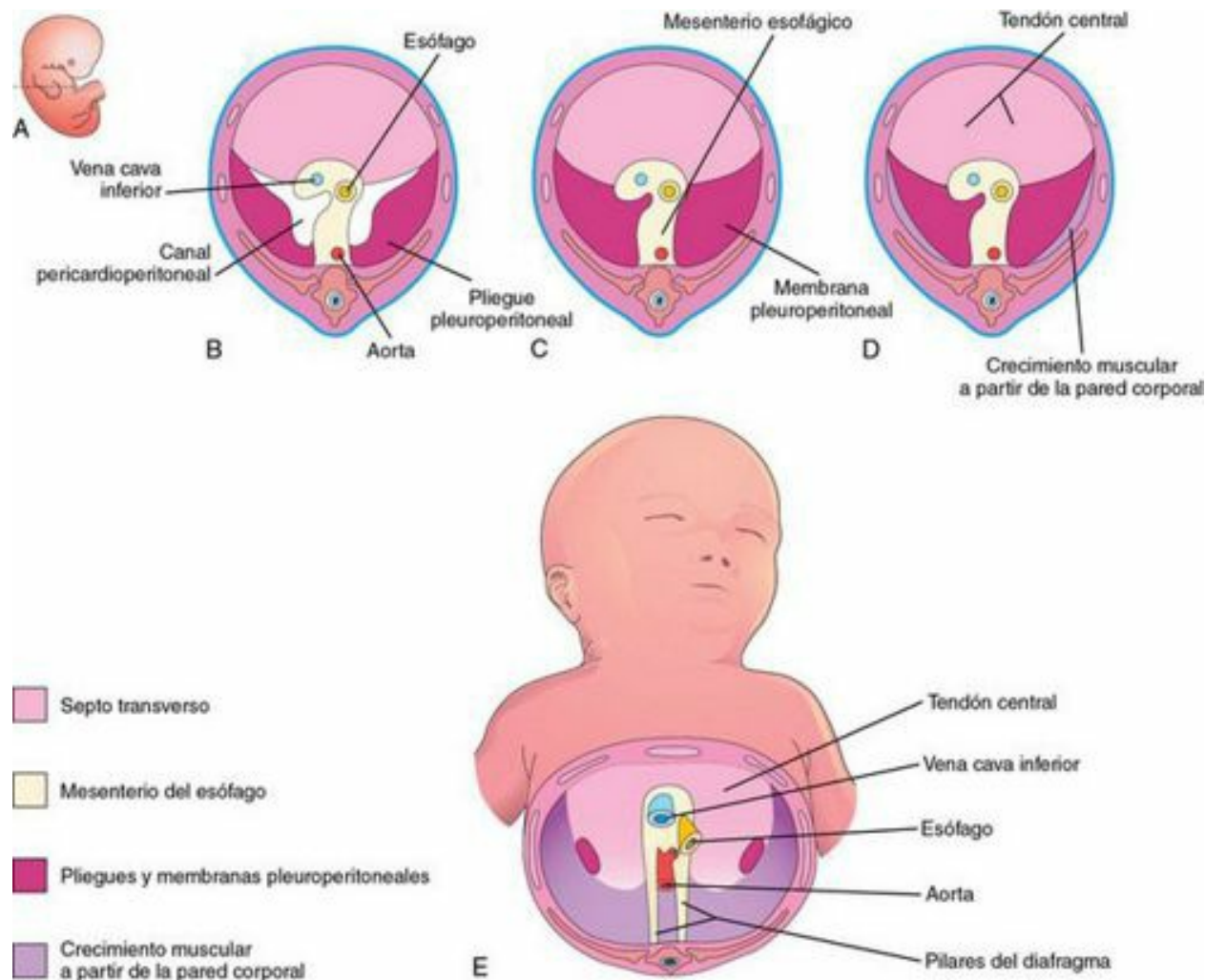


Figura 8-7 Ilustraciones correspondientes al desarrollo del diafragma. **A**, Vista lateral de un embrión al final de la quinta semana (tamaño real) con indicación de los niveles de sección en **B** a **D**. **B**, Sección transversal con demostración de las membranas pleuroperitoneales no fusionadas. **C**, Sección similar al final de la sexta semana tras la fusión de las membranas pleuroperitoneales con los otros dos componentes diafragmáticos. **D**, Sección transversal de un feto de 12 semanas tras el crecimiento del cuarto componente diafragmático de la pared corporal. **E**, Vista inferior del diafragma de un recién nacido con indicación del origen embriológico de sus componentes.

Durante la sexta semana las membranas pleuroperitoneales se extienden en dirección ventromedial hasta que sus bordes libres se fusionan con el mesenterio dorsal del esófago y con el septo transverso ([fig. 8-7C](#)). Esta estructura separa las cavidades pleurales respecto a la cavidad peritoneal. El cierre de las aberturas pleuroperitoneales está facilitado por la migración de los mioblastos (células musculares primitivas) hacia las membranas pleuroperitoneales ([fig. 8-7E](#)). La abertura pleuroperitoneal del lado derecho se cierra ligeramente antes que la del lado izquierdo. No se ha determinado la razón, pero podría tener relación con el tamaño relativamente mayor del lóbulo hepático derecho en esta fase del desarrollo.



## Desarrollo del diafragma

El diafragma es una partición musculotendinosa con forma de cúpula que separa las cavidades torácica y abdominal. Es una estructura compuesta que se desarrolla a partir de cuatro componentes embrionarios (v. [fig. 8-7](#)):

- El septo transverso.
- Las membranas pleuroperitoneales.
- El mesenterio dorsal del esófago.
- Las protrusiones musculares existentes en las paredes corporales laterales.

*Hay varios genes candidatos localizados en el brazo largo del cromosoma 15 (15q) que desempeñan una función clave en el desarrollo del diafragma.*

# Septo transverso

El septo transverso crece en dirección dorsal desde la pared corporal ventrolateral y forma una cubierta semicircular que separa el corazón del hígado (v. [fig. 8-6](#)). Este septo transverso, constituido por tejido mesodérmico, forma el **tendón central del diafragma** ([fig. 8-7D](#) y [E](#)). Tras el plegamiento ventral de la cabeza durante la cuarta semana, el septo transverso forma una partición gruesa e incompleta entre las cavidades pericárdica y abdominal (v. [fig. 8-4](#)). Sin embargo, el septo transverso no separa de manera completa las cavidades torácica y abdominal.

Durante su desarrollo temprano, una parte importante del hígado está incluida en el propio septo transverso. Existen aberturas grandes, los **canales pericardioperitoneales**, a lo largo de las zonas laterales del esófago ([fig. 8-7B](#)). El septo transverso se expande y fusiona con el mesenterio dorsal del esófago y con las membranas pleuroperitoneales ([fig. 8-7C](#)).



# Membranas pleuroperitoneales

Estas membranas se fusionan con el mesenterio dorsal del esófago y con el septo transversal ([fig. 8-7C](#)), lo que completa la partición entre las cavidades torácica y abdominal, al tiempo que forma el **diafragma primitivo**. A pesar de que las membranas pleuroperitoneales dan lugar a grandes porciones del diafragma fetal temprano, representan una parte relativamente pequeña del diafragma del recién nacido ([fig. 8-7E](#)).

# Mesenterio dorsal del esófago

Tal como se ha descrito previamente en este capítulo, el septo transversal y las membranas pleuroperitoneales se fusionan con el mesenterio dorsal del esófago. Este mesenterio constituye la porción mediana del diafragma. Los **pilares del diafragma** (un par de haces musculares divergentes que atraviesan el plano medio por delante de la aorta [[fig. 8-7E](#)]) se desarrollan a partir de los mioblastos que crecen en el mesenterio dorsal del esófago.

# Crecimiento muscular interno a partir de las paredes corporales laterales

Durante las semanas 9 a 12, los pulmones y las cavidades pleurales aumentan de tamaño «formando surcos» en el interior de las paredes corporales laterales (v. [fig. 8-5](#)). Durante este proceso, el tejido de las paredes corporales se desdobra en dos capas:

- Una capa externa que se convierte en parte de la pared abdominal definitiva.
- Una capa interna que contribuye a las partes periféricas del diafragma, por fuera de las partes procedentes de las membranas pleuroperitoneales ([fig. 8-7D y E](#)).

La extensión adicional de las cavidades pleurales en desarrollo hacia las paredes corporales laterales forma los **recesos costodiafrágicos** ([fig. 8-8](#)), que determinan la característica configuración «en cúpula» del diafragma. Tras el parto, los recesos costodiafrágicos aumentan y disminuyen alternativamente de tamaño a medida que los pulmones se desplazan hacia el interior y el exterior de aquéllos durante las fases de inspiración y espiración.

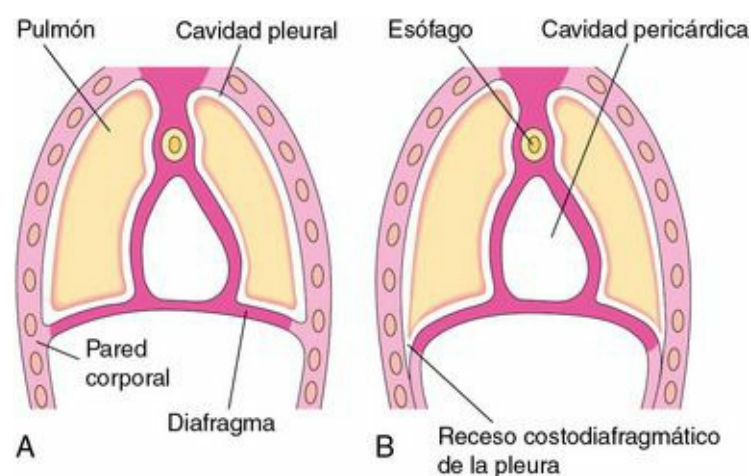


Figura 8-8 Ilustraciones de la extensión de las cavidades pleurales hacia las paredes corporales para formar las partes periféricas del diafragma, los recesos costodiafrágicos y la característica configuración en cúpula del diafragma. Se puede observar que, a medida que aumentan de tamaño las cavidades pulmonares y pleurales, se añade periféricamente al diafragma tejido de la pared corporal.

# Cambios en la posición y la inervación del diafragma

Durante la cuarta semana el septo transversal se sitúa por delante de los somitas cervicales tercero a quinto, antes de la recolocación del corazón. A lo largo de la quinta semana, los mioblastos procedentes de estos somitas migran hacia el diafragma en desarrollo al tiempo que arrastran consigo sus propias fibras nerviosas. En consecuencia, los **nervios frénicos**, que dan inervación motora al diafragma, se originan a partir de las ramas primarias centrales de los nervios espinales tercero, cuarto y quinto. Las tres ramas nerviosas que hay a cada lado se unen formando un nervio frénico. Los nervios frénicos también contienen las fibras sensitivas correspondientes a las superficies superior e inferior de las cúpulas derecha e izquierda del diafragma.

El rápido crecimiento de la parte dorsal del cuerpo del embrión causa un descenso aparente del diafragma. Hacia la sexta semana el diafragma en desarrollo se sitúa en el nivel de los somitas torácicos. Ahora, los nervios frénicos muestran un trayecto descendente. A medida que el diafragma desciende caudalmente, los nervios experimentan un alargamiento. Hacia el comienzo de la octava semana, la parte dorsal del diafragma se sitúa a la altura de la primera vértebra lumbar. A consecuencia del origen cervical de los nervios frénicos, en el adulto llegan a tener una longitud aproximada de 30 cm.

Los nervios frénicos del embrión alcanzan el diafragma atravesando las membranas pleuropericárdicas, lo cual explica el que dichos nervios queden situados más adelante sobre el pericardio fibroso, es decir, sobre el producto del desarrollo de las membranas pleuropericárdicas en el adulto ([fig. 8-5C y D](#)).

Conforme se fusionan las cuatro partes del diafragma (v. [fig. 8-7](#)), el mesénquima del septo transversal se extiende hacia las otras tres partes. Forma los mioblastos que se diferencian en el músculo esquelético del diafragma. El borde costal recibe fibras sensitivas procedentes de los nervios intercostales bajos debido a que la parte periférica del diafragma se origina a partir de las paredes corporales laterales ([fig. 8-7D y E](#)).

---

## Defecto posterolateral del diafragma

El defecto posterolateral del diafragma es la única malformación congénita del diafragma que es relativamente frecuente ([figs. 8-9A y B](#), y [8-10](#)). Este defecto diafragmático se observa en aproximadamente 1 de cada 2.200 recién nacidos y se asocia a una **hernia diafragmática congénita** (HDC); se produce una herniación del contenido abdominal en la cavidad torácica.

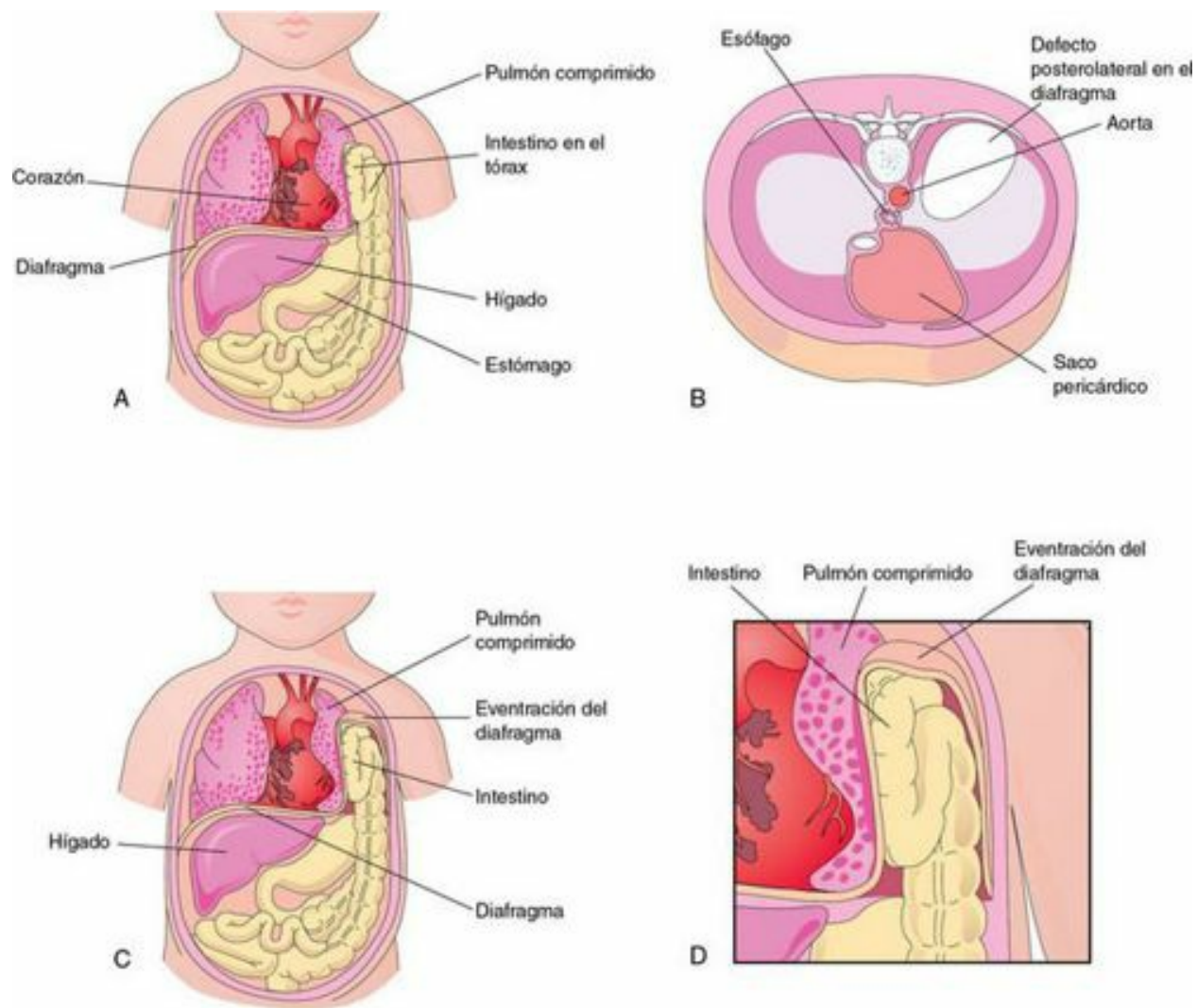


Figura 8-9 **A**, Se ha abierto una «ventana» en el tórax y el abdomen para mostrar la herniación del intestino en el tórax a través de un defecto posterolateral en el lado izquierdo del diafragma. Se puede observar que el pulmón izquierdo está comprimido y es hipoplásico. **B**, Ilustración de un diafragma con un gran defecto posterolateral en el lado izquierdo debido a la formación anómala o la fusión de la membrana pleuroperitoneal del lado izquierdo con el mesoesófago y el septo transversal. **C y D**, Eventración del diafragma a consecuencia de su desarrollo muscular anómalo. Los órganos abdominales son desplazados hacia el tórax, en el interior de una bolsa de tejido diafragmático.

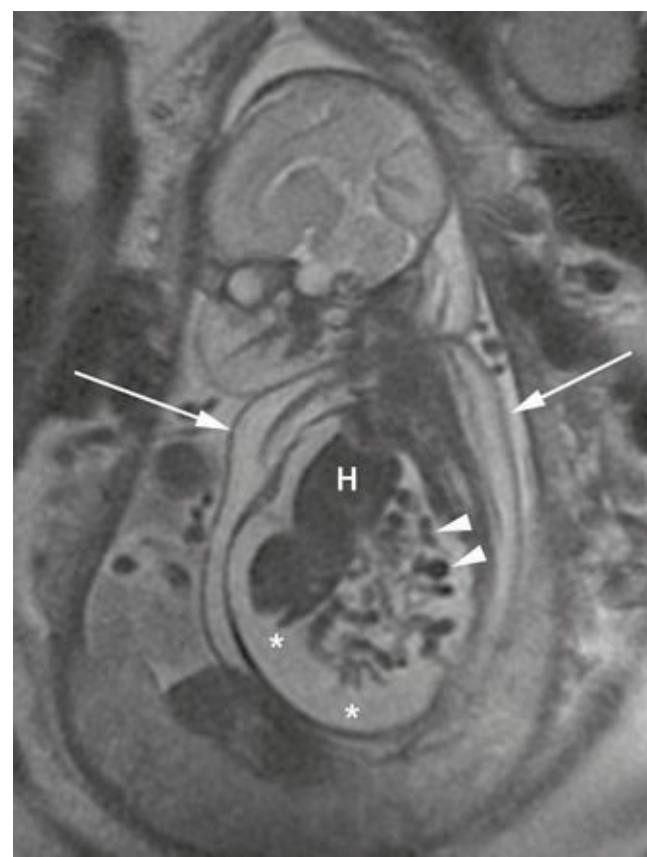

Figura 8-10 Imagen de resonancia magnética coronal de un feto con hernia diafragmática congénita derecha. Se puede observar el hígado (H) y las asas del intestino delgado (*puntas de flecha*) en la cavidad torácica. Hay ascitis (\*), es decir, una acumulación de líquido seroso en la cavidad peritoneal, que se extiende hasta la cavidad torácica; también se puede observar el engrosamiento de la piel (*flechas*).

(Por cortesía de la doctora Deborah Levine, directora de Ecografía Obstétrica y Ginecológica, Beth Israel Deaconess Medical Center, Boston, MA.)

La HDC se puede asociar a dificultades respiratorias potencialmente mortales debido a la inhibición del desarrollo y la insuflación de los pulmones ([fig. 8-11](#)). Por otra parte, la maduración del pulmón fetal puede verse retrasada. También se puede observar **polihidramnios** (exceso de líquido amniótico). *La HDC es la causa más frecuente de hipoplasia pulmonar. Se ha observado que la región candidata para la HDC se localiza en el cromosoma 15q26.*

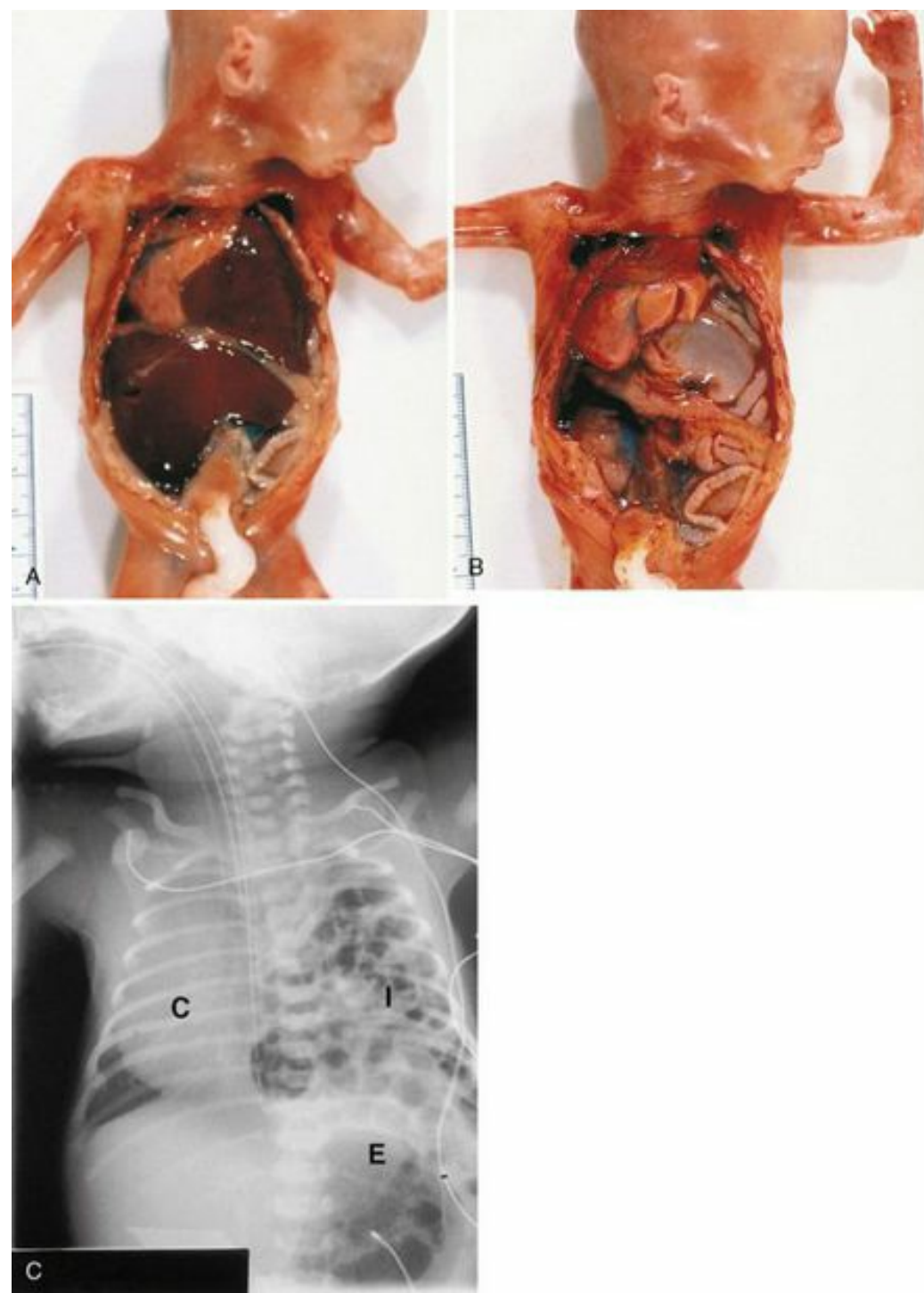


Figura 8-11 Hernia diafragmática en el lado izquierdo de un feto, con demostración de la herniación del hígado (**A**), el estómago y el intestino (**B**) bajo el hígado y en la cavidad torácica izquierda. Se puede observar la hipoplasia pulmonar tras la retirada del hígado (feto de sexo femenino a las 19-20 semanas). **C**, Hernia diafragmática (defecto posterolateral). Radiografía torácica de un recién nacido con demostración de la herniación de las asas intestinales (*I*) en el lado izquierdo del tórax. Se puede observar que el corazón (*C*) está desplazado hacia el lado derecho y que el estómago (*E*) lo está hacia el lado izquierdo de la cavidad abdominal superior.

(**A** y **B**, Por cortesía del doctor D.K. Kalousek, Department of Pathology, University of British Columbia, Children's Hospital, Vancouver, British Columbia, Canadá. **C**, Por cortesía del doctor Prem S. Sahni, anteriormente en el Department of Radiology, Children's Hospital, Winnipeg, Manitoba, Canadá.)

La HDC, que generalmente es unilateral, se debe a la alteración en la formación o la fusión de las membranas pleuroperitoneales respecto a las otras tres partes del diafragma (v. [fig. 8-7](#)), lo que da lugar a una gran abertura en la región posterolateral del diafragma. A consecuencia de ello, las cavidades peritoneal y pleural se comunican entre sí a lo largo de la pared corporal posterior. Esta malformación congénita, que en ocasiones se denomina *agujero de Bochdalek*, tiene lugar en el lado izquierdo en el 85-90% de los casos.

La preponderancia de los defectos en el lado izquierdo puede estar relacionada con el cierre más temprano de la abertura pleuroperitoneal derecha. El diagnóstico prenatal de la HDC depende de la ecografía y de la resonancia magnética efectuadas sobre los órganos abdominales localizados en el tórax.

Las membranas pleuroperitoneales se fusionan normalmente con los otros tres componentes diafragmáticos hacia el final de la sexta semana ([fig. 8-7C](#)). En los casos en los que todavía queda abierto un canal pleuroperitoneal cuando los intestinos vuelven al abdomen desde la hernia fisiológica del cordón umbilical, en la semana 10 (v. [cap. 11](#)), algunas asas intestinales y otros órganos pueden volver a introducirse en el tórax. La presencia de órganos abdominales en el tórax da lugar al desplazamiento anterior de los pulmones y el corazón, y a la compresión de los pulmones. A menudo se produce la herniación del estómago, el bazo y la mayor parte de las asas intestinales ([fig. 8-11](#)). La mayoría de los niños que nacen con HDC fallecen, aunque no debido a la existencia de un defecto en el diafragma o a la presencia de los órganos abdominales en el tórax, sino a que los pulmones son hipoplásicos por efecto de la compresión durante su desarrollo.

La gravedad de las alteraciones durante el desarrollo pulmonar depende del momento en que se produce la herniación torácica de los órganos abdominales y de la intensidad de dicha herniación, es decir, de la cronología y del grado de compresión de los pulmones fetales. El efecto es mayor sobre el pulmón ipsilateral (el pulmón del mismo lado que la herniación), pero también se observan alteraciones morfológicas en el pulmón contralateral. Cuando los órganos abdominales están situados en la cavidad torácica en el momento del nacimiento, posiblemente esté alterado el inicio de la respiración. Las asas intestinales se dilatan con la deglución, lo que da lugar al compromiso de la función del corazón y los pulmones. Dado que los órganos abdominales se localizan con mayor frecuencia en el lado izquierdo del tórax, el corazón y el mediastino suelen estar desplazados hacia la derecha.

Los pulmones de los lactantes con HDC suelen ser hipoplásicos. El retraso en el crecimiento de los pulmones se debe a que no hay espacio suficiente para su desarrollo normal. Los pulmones están a menudo aireados y alcanzan su tamaño normal después de la reducción (recolocación) de los órganos abdominales y de la reparación del defecto diafragmático. La detección prenatal de la HDC tiene lugar en aproximadamente el 50% de los casos. En la actualidad, la mayor parte de los lactantes con HDC sobreviven debido a los avances logrados en la asistencia ventilatoria.

---

---

## Eventración del diafragma

En este trastorno infrecuente, la mitad del diafragma muestra una reducción de su musculatura y



protruye en la cavidad torácica en forma de una lámina aponeurótica (membranosa), formando una bolsa diafragmática ([fig. 8-9C y D](#)). En consecuencia, se produce un desplazamiento de los órganos abdominales en dirección superior hacia los pilares del diafragma. Esta malformación congénita se debe principalmente a la falta de extensión del tejido muscular de la pared corporal hacia la membrana pleuroperitoneal en el lado afectado.

La eventración del diafragma no es una herniación diafragmática verdadera sino un desplazamiento en dirección superior de los órganos abdominales hacia una protrusión de tipo sacular del diafragma. No obstante, las manifestaciones clínicas de la eventración del diafragma pueden ser similares a las de la HDC.

---

---

### Gastrosquisis y hernia epigástrica congénita

La gastrosquisis es una fisura congénita en la pared abdominal anterior que se acompaña generalmente de la protrusión de los órganos. Esta hernia infrecuente tiene lugar en el plano medio entre la apófisis xifoides y el ombligo. El defecto es similar a una hernia umbilical (v. [cap. 11](#)) excepto por su localización.

La gastrosquisis y las hernias epigástricas se deben a la falta de fusión completa de los pliegues laterales del cuerpo cuando se forma la pared abdominal anterior durante el plegamiento en la cuarta semana ([fig. 8-2C y F](#)). El intestino delgado muestra herniación hacia la cavidad amniótica, una eventualidad que se puede detectar en la fase prenatal mediante ecografía.

---

---

### Hernia hiatal congénita

La herniación de parte del estómago fetal se puede producir a través de un **hiato esofágico** (la abertura del diafragma a través de la cual pasan el esófago y los nervios vagos) excesivamente grande. La **hernia hiatal** es con frecuencia una lesión adquirida que tiene lugar durante la vida adulta; el hiato esofágico aumentado de tamaño por causas congénitas puede ser el factor predisponente en algunos casos.

---

---

### Hernia retroesternal (paraesternal)

Se pueden producir herniaciones a través del hiato esternocostal (agujero de Morgagni), que representa la abertura para el paso de los vasos epigástricos superiores hacia el área retroesternal; sin embargo, son infrecuentes. Este hiato se localiza entre las partes esternal y costal del diafragma.

También se puede producir la herniación del intestino hacia el saco pericárdico, o bien, por el contrario, parte del corazón puede descender hacia la cavidad peritoneal en la región epigástrica. Los defectos de gran tamaño se asocian a menudo a defectos de la pared corporal en la región umbilical (p. ej., onfalocele; v. [cap. 11](#)). Los radiólogos y los patólogos observan a menudo herniaciones de tejido

adiposo a través del hiato esternocostal; sin embargo, estas herniaciones suelen carecer de significación clínica.

---

---

### Diafragma accesorio

En la literatura científica se han publicado más de 30 casos de esta rara anomalía. Se observa con mayor frecuencia en el lado derecho y se asocia a hipoplasia pulmonar y a otras complicaciones respiratorias. El diafragma accesorio se puede diagnosticar mediante resonancia magnética y mediante tomografía computarizada. El tratamiento consiste en la escisión quirúrgica.

---



# Resumen del desarrollo de las cavidades corporales y el diafragma

- El **celoma intraembrionario** comienza a desarrollarse cerca del final de la tercera semana. Hacia la cuarta semana es una cavidad con forma de herradura en el mesodermo cardiogénico y el mesodermo lateral. La incurvación de la cavidad representa la futura cavidad pericárdica y sus extensiones laterales representan las futuras cavidades pleurales y peritoneal.
- Durante el plegamiento del disco embrionario a lo largo de la cuarta semana (v. [fig. 5-1B](#)), las partes laterales del celoma intraembrionario se desplazan en conjunto sobre la parte ventral del embrión. Cuando desaparece la parte caudal del mesenterio ventral, se unen las partes derecha e izquierda del celoma intraembrionario para formar la **cavidad peritoneal**.
- A medida que las partes peritoneales del celoma intraembrionario se unen, la capa esplácnica del mesodermo rodea el intestino primitivo y lo mantiene suspendido de la pared corporal dorsal por medio de una membrana peritoneal doble, el **mesenterio dorsal**.
- La capa parietal del mesodermo que reviste las cavidades peritoneal, pleural y pericárdica se convierte en el peritoneo parietal, la pleura parietal y el pericardio seroso, respectivamente.
- Hacia la séptima semana, la cavidad pericárdica embrionaria se comunica con la cavidad peritoneal a través de los **canales pericardioperitoneales** dobles. Durante la quinta y la sexta semanas aparecen pliegues (más adelante membranas) en la proximidad de los extremos craneal y caudal de estos canales.
- La fusión de las membranas pleuropericárdicas craneales con el mesodermo ventral al esófago origina la separación de la **cavidad pericárdica** respecto de las **cavidades pleurales**. La fusión de las membranas pleuroperitoneales caudales durante la formación del diafragma separa las cavidades pleurales de la cavidad peritoneal.
- El diafragma se desarrolla a partir del septo transversal, el mesenterio del esófago, los pliegues y membranas pleuroperitoneales, y las protrusiones musculares que aparecen en la pared corporal.
- El diafragma divide la cavidad corporal en las cavidades torácica y peritoneal.
- Un defecto congénito (una abertura) en la membrana pleuroperitoneal del lado izquierdo da lugar a una hernia diafragmática congénita.

# Problemas con orientación clínica

---

## Caso 8-1

*Un recién nacido sufre dificultad respiratoria grave. El abdomen está aplanado y se pueden escuchar los movimientos peristálticos intestinales en el lado izquierdo del tórax.*

- ¿Qué malformación congénita cabe sospechar?
  - Explique los fundamentos de los signos descritos en la pregunta.
  - ¿Cómo se podría establecer el diagnóstico?
- 
-

## Caso 8-2

*En una ecografía del tórax de un recién nacido se observa la presencia de asas intestinales en el saco pericárdico.*

- ¿Qué malformación congénita podría dar lugar a la herniación del intestino en la cavidad pericárdica?
- ¿Cuál es el fundamento embriológico de esta malformación congénita?

---

---

## Caso 8-3

*Se establece un diagnóstico prenatal de hernia diafragmática congénita (HDC) en el transcurso de un estudio ecográfico.*

- ¿Cuál es la frecuencia del defecto posterolateral del diafragma?
- ¿Cómo debería colocarse a un recién nacido con sospecha de este diagnóstico?
- ¿Cuáles son los fundamentos de este tratamiento posicional?
- Describa brevemente la reparación quirúrgica de la HDC.
- ¿Por qué fallecen la mayoría de los recién nacidos con HDC?

---

---

## Caso 8-4

*Un recién nacido presenta una hernia en el plano mediano, entre la apófisis xifoides y el ombligo.*

- Diga de qué tipo de hernia se trata.
  - ¿Es frecuente?
  - ¿Cuál es el fundamento embriológico de esta malformación congénita?
- 

La discusión de estos problemas se recoge al final del libro.

### Bibliografía y lecturas recomendadas

Clugston R.D., Greer J.J. Diaphragmatic development and congenital diaphragmatic hernia. *Semin Pediatr Surg.* 2007;16:94.

Clugston R.D., Zhang W., Alvarez S., et al. Understanding abnormal retinoid signaling as a causative mechanism in congenital diaphragmatic hernia. *Am J Res Cell Mol Biol.* 2010;42:276.

Cass D.L. Fetal surgery for congenital diaphragmatic hernia: The North American Experience. *Semin Perinatol.* 2005;29:104.

Deprest J., Jani J., Gratacos E., et al. Fetal intervention for congenital diaphragmatic hernia: The European experience. *Semin Perinatol.* 2005;29:94.

Groth S.S., Andrade R.S. Diaphragmatic eventration. *Thorac Surg Clin.* 2009;19:511.

Wladimiroff J.W., Cohen-Overbeek T.E., Laudy J.A.M. Ultrasound evaluation of the fetal thorax. In Callen P.W., ed.: *Ultrasonography in Obstetrics and Gynecology*, ed 5, Philadelphia: WB Saunders, 2008.

Graham G., Devine P.C. Antenatal diagnosis of congenital diaphragmatic hernia. *Semin Perinatol.* 2005;29:69.

Kays D.W. Congenital diaphragmatic hernia and neonatal lung lesions. *Surg Clin North Am.* 2006;86:329.

Mayer S., Metzger R., Kluth D. The embryology of the diaphragm. *Semin Pediatr Surg.* 2011;20:161.

Moore K.L., Dalley A.F., Agur A.M.R. *Clinically Oriented Anatomy*, ed 6. Baltimore: Williams & Wilkins; 2010.

Moya F.R., Lally K.P. Evidence-based management of infants with congenital diaphragmatic hernia. *Semin Perinatol.* 2005;29:112.

Rottier R., Tibboel D. Fetal lung and diaphragm development in congenital diaphragmatic hernia.



*Semin Perinatol.* 2005;29:86.

Slavotinek A.M. The genetics of congenital diaphragmatic hernia. *Semin Perinatol.* 2005;29:77.

Turell D.C. Advances with surfactant. *Emerg Med Clin North Am.* 2008;26:921.

Wells L.J. Development of the human diaphragm and pleural sacs. *Contr Embryol Carnegie Inst.* 1954;35:107.

# Capítulo 9

## Aparato faríngeo, cara y cuello

### [Arcos faríngeos](#)

#### [Componentes de los arcos faríngeos](#)

### [Bolsas faríngeas](#)

#### [Derivados de las bolsas faríngeas](#)

### [Hendiduras faríngeas](#)

### [Membranas faríngeas](#)

### [Desarrollo de la glándula tiroides](#)

#### [Histogénesis de la glándula tiroides](#)

### [Desarrollo de la lengua](#)

#### [Papilas linguales y yemas gustativas](#)

#### [Inervación de la lengua](#)

### [Desarrollo de las glándulas salivales](#)

### [Desarrollo de la cara](#)

### [Resumen del desarrollo facial](#)

### [Desarrollo de las cavidades nasales](#)

#### [Senos paranasales](#)

### [Desarrollo del paladar](#)

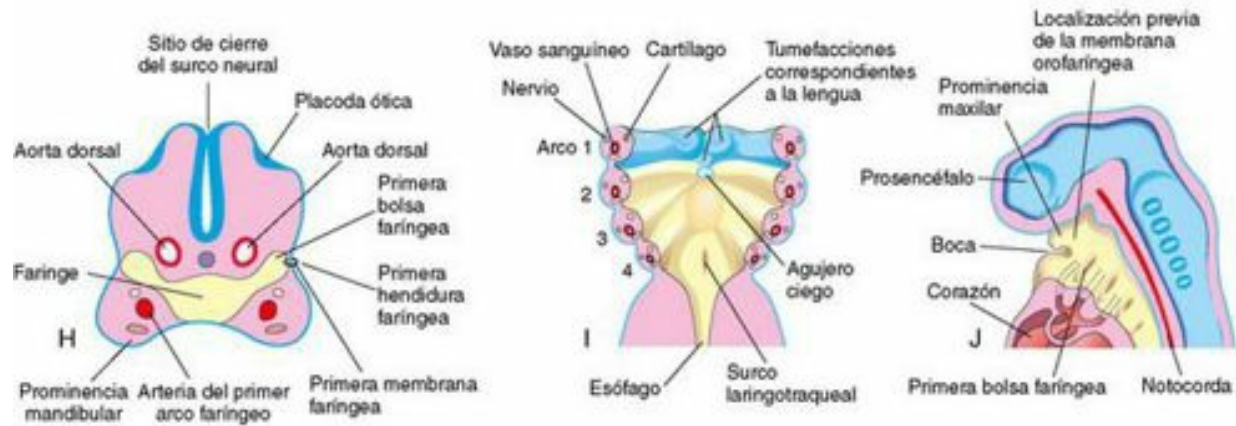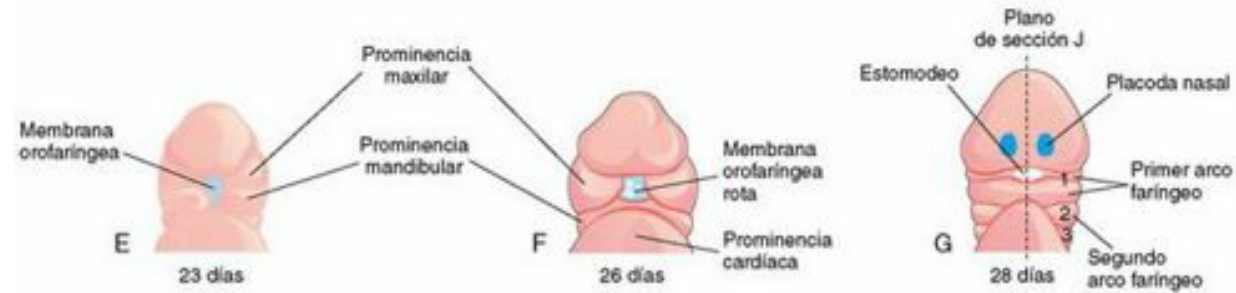
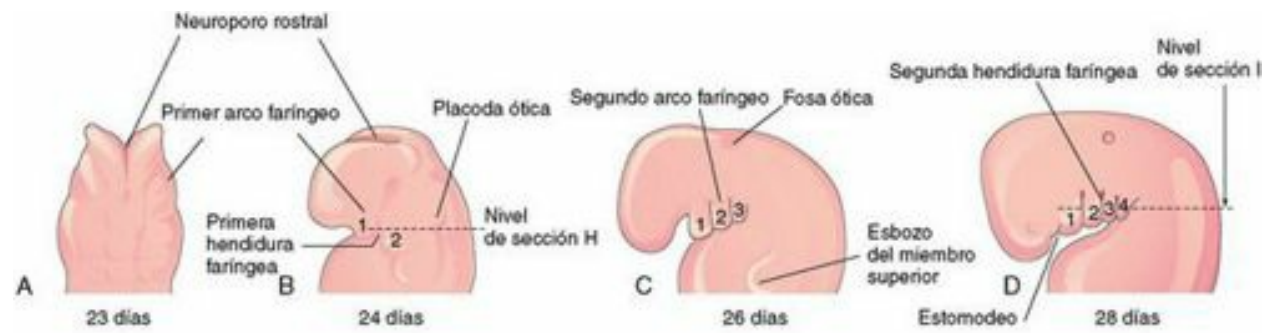
#### [Paladar primario](#)

#### [Paladar secundario](#)

### [Resumen del aparato faríngeo, la cara y el cuello](#)

### [Problemas con orientación clínica](#)

El **aparato faríngeo** está constituido por los arcos, bolsas, surcos y membranas faríngeas ([fig. 9-1](#)). Estas estructuras embrionarias tempranas contribuyen a la formación de la cara y el cuello.



**Derivados de las capas germinativas**

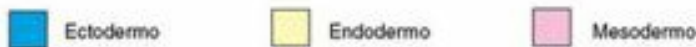

Figura 9-1 Ilustraciones correspondientes al aparato faríngeo humano. **A**, Visión dorsal de la parte superior de un embrión de 23 días. **B a D**, Visiones laterales que muestran el desarrollo tardío de los arcos faríngeos. **E a G**, Visiones ventrales o faciales que ilustran la relación existente entre el primer arco faríngeo y el estomodeo. **H**, Sección horizontal a través de la región craneal de un embrión. **I**, Una sección similar con ilustración de los componentes de los arcos faríngeos y del suelo de la faringe primitivo. **J**, Sección sagital de la región craneal de un embrión que muestra las aberturas de las bolsas faríngeas en la pared lateral de la faringe primitiva.



## Arcos faríngeos

Los arcos faríngeos comienzan a desarrollarse en la cuarta semana, cuando las **células de la cresta neural** migran hacia las futuras regiones de la cabeza y el cuello (v. [fig. 5-5](#), [cap. 5](#)). *El sistema de señalización Sonic hedgehog desempeña una función importante en la formación de los primeros arcos faríngeos.* El primer par de arcos faríngeos, el primordio de la mandíbula, aparece como unas elevaciones superficiales en la zona lateral a la faringe en desarrollo ([fig. 9-1A](#) y [B](#)). Al poco tiempo, a cada lado de las regiones futuras de la cabeza y el cuello aparecen otros arcos en forma de crestas redondeadas que se disponen oblicuamente ([fig. 9-1C](#) y [D](#)). Hacia el final de la cuarta semana se pueden ver externamente cuatro pares de arcos faríngeos ([fig. 9-1D](#)). Los arcos quinto y sexto son rudimentarios y no son visibles en la superficie del embrión. Los arcos faríngeos están separados unos de otros por los surcos (hendiduras) faríngeos. Tal como ocurre con los arcos, los surcos se numeran en una secuencia craneocaudal.

El **primer arco faríngeo** se divide en dos prominencias, la maxilar y la mandibular ([figs. 9-1E](#) y [9-2](#)):

- La prominencia maxilar da lugar al maxilar, el hueso cigomático y una porción del vómer.
- La prominencia mandibular forma la mandíbula y la porción escamosa del hueso temporal.

El **segundo arco faríngeo** (arco hioides) contribuye a la formación del hueso hioides junto con diversas partes de los arcos tercero y cuarto.

Los arcos faríngeos sostienen las paredes laterales de la faringe primitiva, que deriva de la parte craneal del intestino primitivo anterior. El **estomodeo** (la boca primitiva) aparece inicialmente como una ligera depresión en el ectodermo de superficie ([fig. 9-1D](#) y [E](#)). Está separado de la cavidad de la faringe primitiva por una membrana bilaminar, la **membrana orofaríngea**, constituida por ectodermo en su parte externa y por endodermo en su parte interna. La membrana orofaríngea se rompe hacia los 26 días, poniendo en comunicación la faringe y el intestino primitivo anterior con la cavidad amniótica ([fig. 9-1F](#) y [G](#)). El revestimiento ectodérmico del primer arco da lugar al epitelio oral.

# Componentes de los arcos faríngeos

Cada arco faríngeo está formado por un núcleo de mesénquima (tejido conjuntivo embrionario) revestido externamente por ectodermo e internamente por endodermo ([fig. 9-1H e I](#)). Este mesénquima se origina a partir del mesodermo durante la tercera semana. A lo largo de la cuarta semana, la mayor parte del mesénquima procede de las células de la cresta neural que migran hacia los arcos faríngeos. Son precisamente la migración de las células de la cresta neural hacia los arcos y su diferenciación hacia la formación de mesénquima lo que origina las prominencias maxilar y mandibular (v. [fig. 9-2](#)), además de todo el tejido conjuntivo, incluyendo la dermis y el músculo liso.

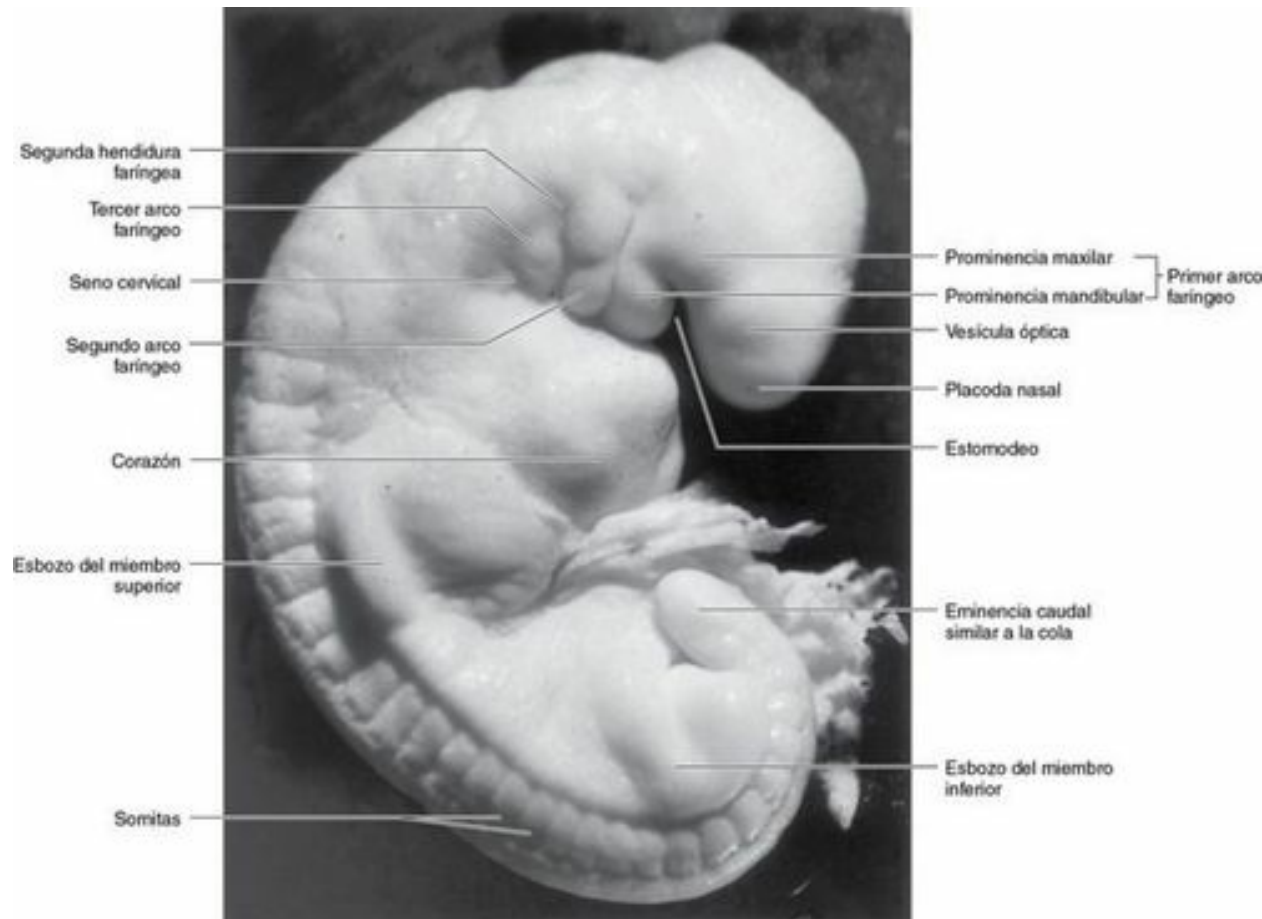


Figura 9-2 Fotografía de un embrión humano en estadio 13, con 4,5 semanas.

(Por cortesía del ya fallecido profesor emérito doctor K.V. Hinrichsen, Medizinische Fakultät, Institut für Anatomie, Ruhr-Universität Bochum, Bochum, Alemania.)

Coincidiendo con la migración de las células de la cresta neural, el mesodermo miogénico de las regiones paraaxiales penetra en cada arco faríngeo, formando el núcleo central de primordio muscular. Las células endoteliales de los arcos proceden del mesodermo lateral y de los angioblastos invasivos (las células que participan en la formación de los vasos sanguíneos) que se desplazan hacia el interior de los arcos. El endodermo faríngeo desempeña una función esencial en la regulación del desarrollo de los arcos faríngeos.

Un arco faríngeo típico consta de:

- Una arteria que se origina a partir del tronco arterioso del corazón primitivo ([fig. 9-3B](#)) y que rodea

la faringe primitiva hasta alcanzar la aorta dorsal.

- Un vástago cartilaginoso que forma el esqueleto del arco.
- Un componente muscular del que se forman los músculos de la cabeza y el cuello.
- Nervios sensitivos y motores que inervan la mucosa y los músculos derivados de cada arco.

Los nervios que crecen en los arcos proceden del neuroectodermo del encéfalo primitivo.

## **Destino de los arcos faríngeos**

Los arcos faríngeos contribuyen en gran medida a la formación de la cara, las cavidades nasales, la boca, la laringe, la faringe y el cuello ([figs. 9-3](#) y [9-4](#)). Durante la quinta semana, el segundo arco faríngeo aumenta de tamaño y llega a recubrir los arcos tercero y cuarto, formando una depresión ectodérmica que se denomina **seno cervical** ([figs. 9-2](#) y [9-4A a D](#)). Hacia el final de la séptima semana, las hendiduras faríngeas segunda a cuarta y el seno cervical han desaparecido, con lo que el cuello presenta un contorno liso.

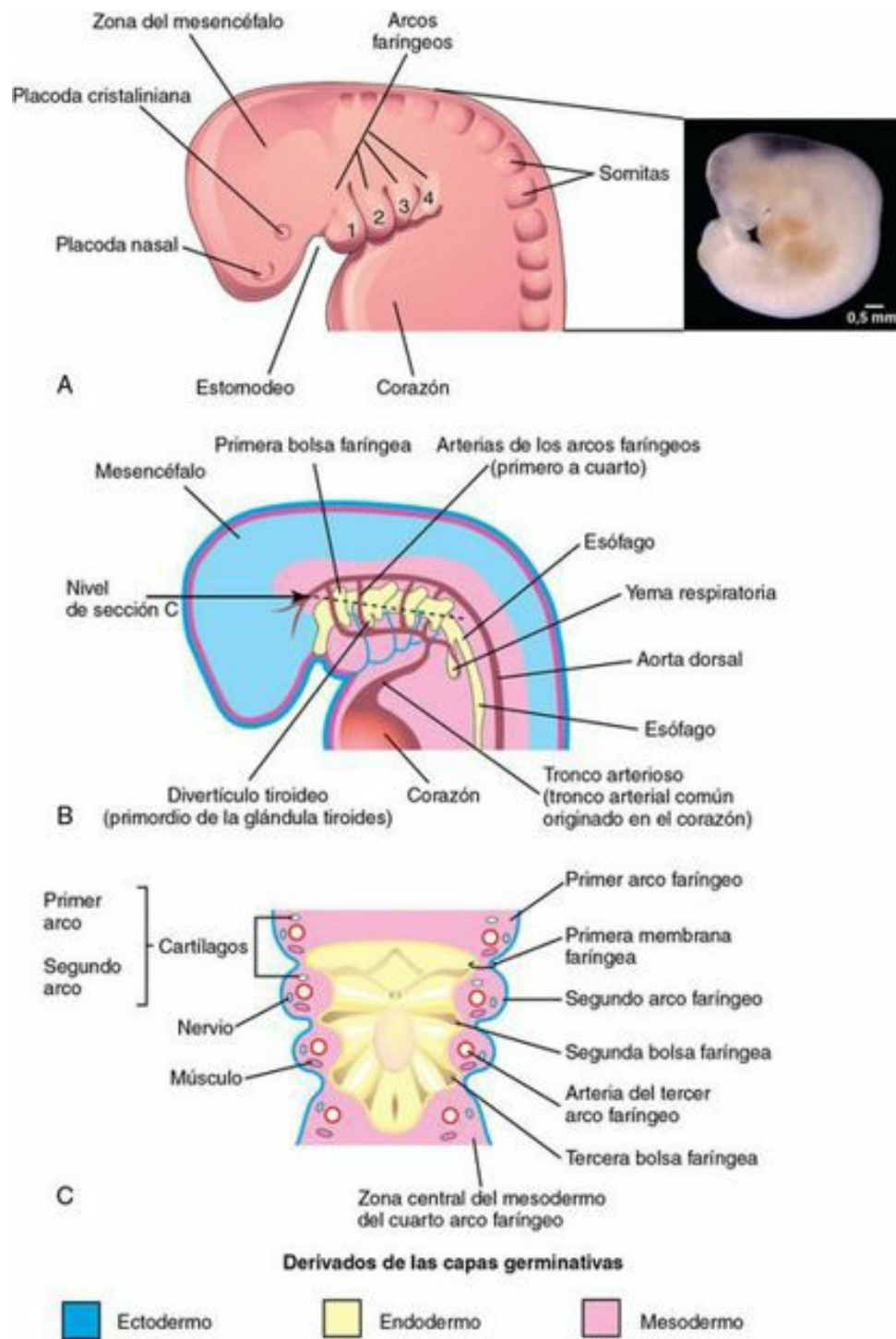


Figura 9-3 **A**, Esquema correspondiente a las regiones de la cabeza, el cuello y el tórax de un embrión humano (aproximadamente, 28 días), con ilustración del aparato faríngeo. *Recuadro*, Fotografía de un embrión humano con una edad aproximadamente igual que la del representado en **A**. **B**, Representación esquemática con demostración de las bolsas faríngeas y de las arterias de los arcos faríngeos. **C**, Sección horizontal a través del embrión con demostración del suelo de la faringe primitiva y con ilustración de la capa germinativa de origen de los componentes de los arcos faríngeos.

(Recuadro, Por cortesía del doctor Bradley R. Smith, University of Michigan, Ann Arbor, MI.)

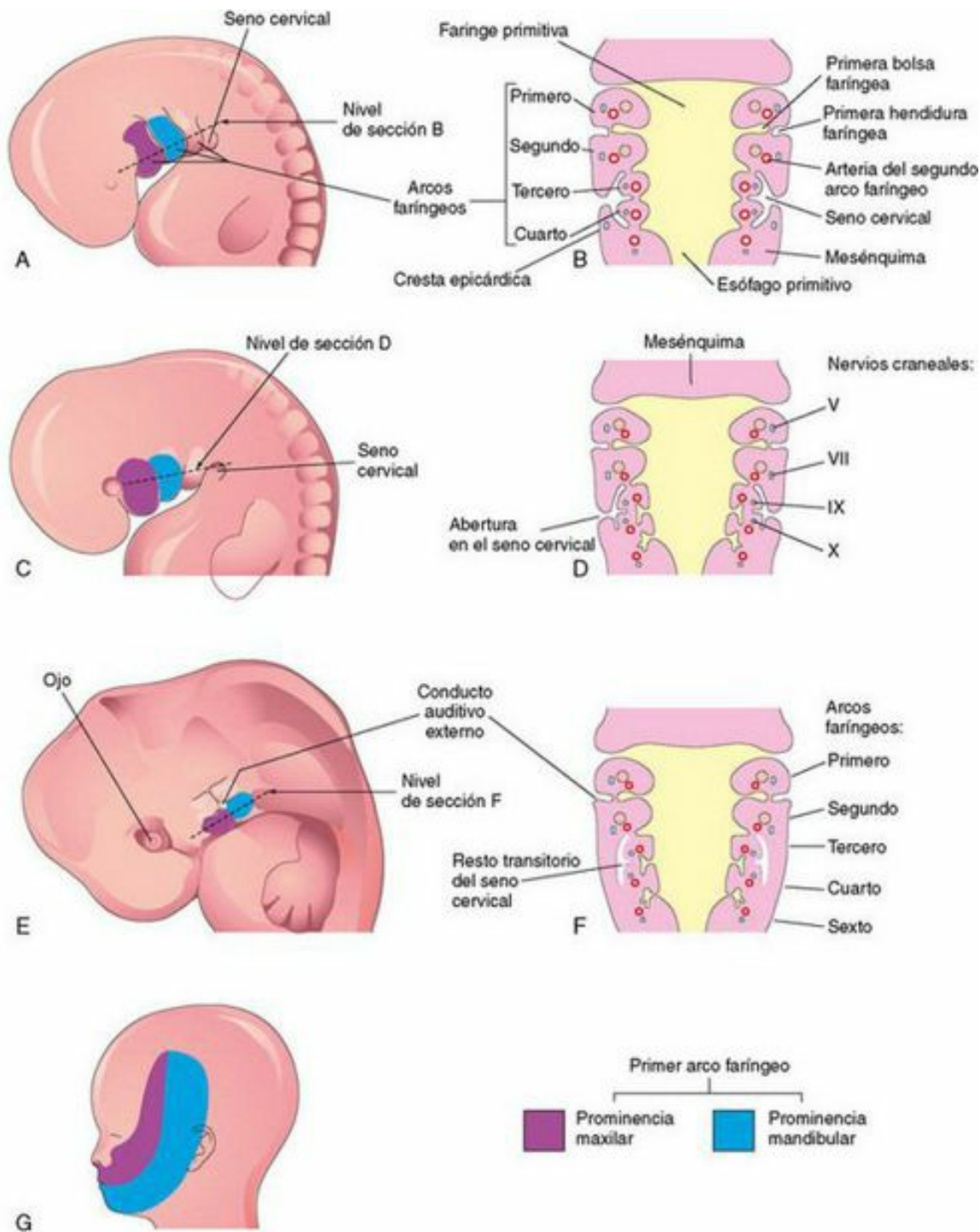


Figura 9-4 **A**, Visión lateral de las regiones de la cabeza, el cuello y el tórax de un embrión (aproximadamente, 32 días), con demostración de los arcos faríngeos y del seno cervical. **B**, Sección esquemática a través del embrión en el nivel mostrado en **A**, con ilustración del crecimiento del segundo arco sobre el tercer y cuarto arco. **C**, Un embrión de aproximadamente 33 días. **D**, Sección del embrión en el nivel mostrado en **C**, con ilustración del cierre temprano del seno cervical. **E**, Un embrión de aproximadamente 41 días. **F**, Sección del embrión en el nivel indicado en **E**, con demostración del resto quístico transitorio del seno cervical. **G**, Esquema correspondiente a un feto de 20 semanas que ilustra la zona de la cara que procede del primer par de arcos faríngeos.

## Derivados de los cartílagos de los arcos faríngeos

El extremo dorsal del **cartílago del primer arco faríngeo** (cartílago de Meckel) está estrechamente relacionado con el oído en desarrollo. Durante las fases iniciales del desarrollo se desprenden de la



parte proximal de este cartílago pequeños nódulos que forman dos de los huesos del oído medio, el **martillo** y el **yunque** (fig. 9-5, tabla 9-1). La parte media del cartílago regresa, pero su pericondrio forma el *ligamento anterior del martillo* y el *ligamento esfenomandibular*.

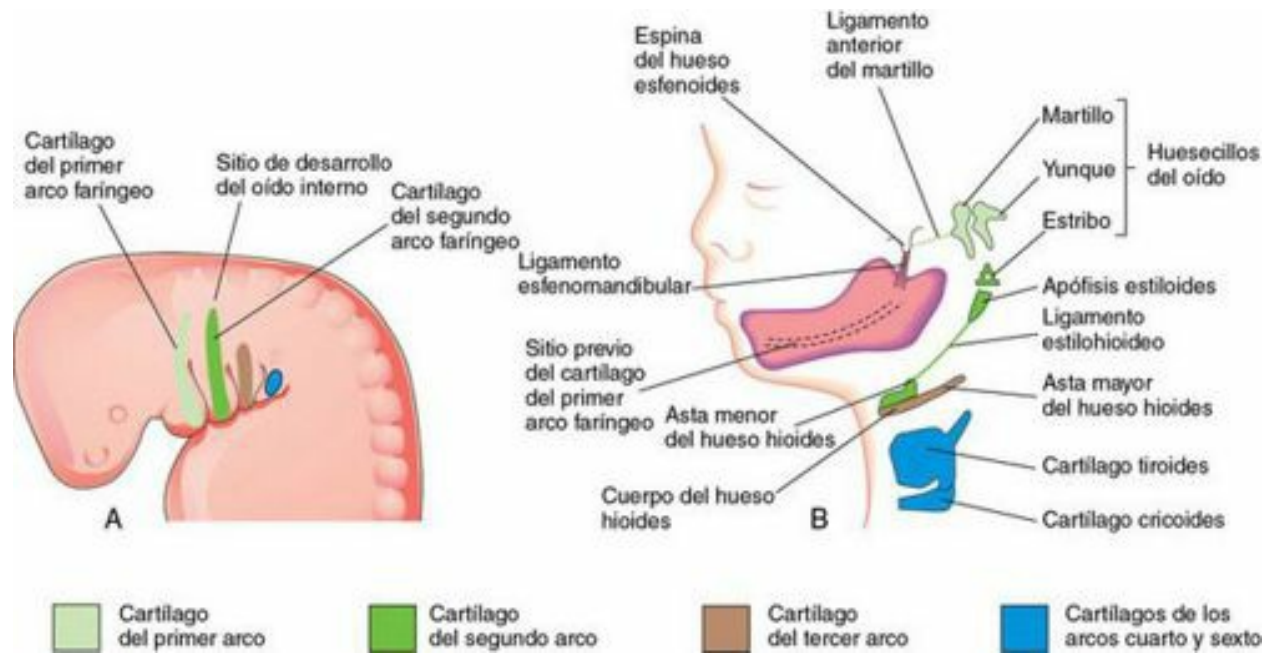


Figura 9-5 **A**, Visión lateral esquemática de las regiones de la cabeza, el cuello y el tórax en un embrión de 4 semanas, donde se ilustra la localización de los cartílagos en los arcos faríngeos. **B**, Visión similar de un feto de 24 semanas junto con la ilustración de los derivados de los cartílagos de los arcos faríngeos. La mandíbula se forma a través de la osificación intramembranosa del tejido mesenquimal que rodea al cartílago del primer arco. El cartílago actúa como una plantilla para el desarrollo de la mandíbula, pero no contribuye directamente a su formación. En ocasiones, la osificación del cartílago del segundo arco faríngeo se puede extender desde la apófisis estiloides a lo largo del ligamento estilohioideo. En estos casos el paciente puede presentar dolor en la región de la amígdala palatina.

Tabla 9-1 Estructuras derivadas de los componentes de los arcos faríngeos\*

ARCO	NERVIO	MÚSCULOS	ESTRUCTURAS ESQUELÉTICAS	LIGAMENTOS
Primero (mandibular)	Trigémino <sup>†</sup> (PC V)	Músculos de la masticación <sup>‡</sup> Miloideo y porción anterior del digástrico Tensor del tímpano Tensor del velo del paladar	Martillo Yunque	Ligamento anterior del martillo Ligamento esfenomandibular
Segundo (hioideo)	Facial (PC VII)	Músculos de la expresión facial <sup>‡</sup> Estapedio Estilohioideo Porción posterior del digástrico	Estribo Apófisis estiloides Asta menor del hueso hioides Parte superior del cuerpo del hueso hioides	Ligamento estilohioideo
Tercero	Glossofaríngeo (PC IX)	Estilofaríngeo	Asta mayor del hueso hioides Parte inferior del cuerpo del hueso hioides	
Cuarto y sexto <sup>§</sup>	Rama laríngea superior del nervio vago (PC X) Rama laríngea recurrente del nervio vago (PC X)	Cricotiroideo Elevador del velo del paladar Constrictores de la faringe Músculos intrínsecos de la laringe Músculos estriados del esófago	Cartilago tiroideo Cartilago cricoideo Cartilago aritenoides Cartilago corniculado Cartilago cuneiforme	

\* Los derivados de las arterias de los arcos faríngeos se describen en el [capítulo 13](#).

† La rama oftálmica del quinto nervio craneal (PC V) no inerva ninguno de los componentes de los arcos faríngeos.

‡ Temporal, masetero y pterigoideos medial y lateral.

§ Buccinador, auricular, frontal, *platisma colli*, orbicular de la boca y orbicular del ojo.

¶ El quinto arco faríngeo es a menudo inexistente. Cuando está presente tiene un carácter rudimentario y generalmente no presenta una zona central de cartílago reconocible. Los componentes cartilagosos del cuarto y sexto arco se fusionan formando los cartílagos de la laringe.

Las porciones ventrales de los cartílagos del primer arco constituyen el primordio de la mandíbula con forma de herradura y, al mantener el mismo ritmo que su crecimiento, lo guían en su morfogénesis inicial. Cada mitad de la mandíbula se forma lateralmente a su cartílago y en estrecha asociación con éste. El cartílago desaparece a medida que la mandíbula se desarrolla a su alrededor, debido a un proceso de *osificación intramembranosa* ([fig. 9-5B](#)). *La morfogénesis de la mandíbula está regulada por múltiples sistemas señalizadores como son la expresión de los genes homeobox (BMP, Prxl y Prx2) y de factores de crecimiento fibroblástico (FGF, fibroblast growth factors).*

Un rudimento cartilaginoso independiente (primordio) situado cerca del extremo dorsal del **cartílago del segundo arco faríngeo** (cartílago de Reichert) está muy relacionado con el oído en desarrollo. Su osificación da lugar a la formación del **estribo** del oído medio y de la **apófisis estiloides** del hueso temporal ([fig. 9-5B](#)). La parte del cartílago situada entre la apófisis estiloides y el hueso hioides regresa, pero su *pericondrio (membrana de tejido conjuntivo)* forma el *ligamento estilohioideo*. El extremo ventral del cartílago del segundo arco se osifica formando el asta menor y la parte superior del cuerpo del **hueso hioides** ([fig. 9-5B](#)).

El **cartílago del tercer arco faríngeo**, localizado en la porción ventral de este último, se osifica para formar el asta mayor y la parte inferior del cuerpo del hueso hioides.

Los **cartílagos de los arcos faríngeos cuarto y sexto** se fusionan formando los cartílagos laríngeos (v. [fig. 9-5B](#) y [tabla 9-1](#)), salvo la epiglotis. El cartílago de la epiglotis se desarrolla a partir del mesénquima de la *eminencia hipofaríngea* (v. [fig. 9-24A](#)), una prominencia del suelo de la faringe embrionaria que procede del tercer y cuarto arco faríngeo.

El **quinto arco faríngeo**, si existe, es rudimentario y no origina ninguna estructura.

## Derivados de los músculos de los arcos faríngeos

Los componentes musculares de los arcos procedentes del mesodermo paraaxial no segmentado y de la placa precordial forman diversos músculos de la cabeza y el cuello. La musculatura del *primer arco faríngeo* forma, entre otros, los **músculos de la masticación** ([fig. 9-6](#); v. [tabla 9-1](#)); la musculatura del *segundo arco faríngeo* forma el **músculo estapedio**, el músculo estilohioideo, el vientre posterior del músculo digástrico, los músculos auriculares y los **músculos mímicos**. La musculatura del *tercer arco faríngeo* forma el **músculo estilofaríngeo**. La musculatura del *cuarto arco faríngeo* forma los músculos **cricotiroideo**, elevador del velo del paladar y constrictor de la faringe. La musculatura del *sexto arco faríngeo* forma los músculos intrínsecos de la laringe.

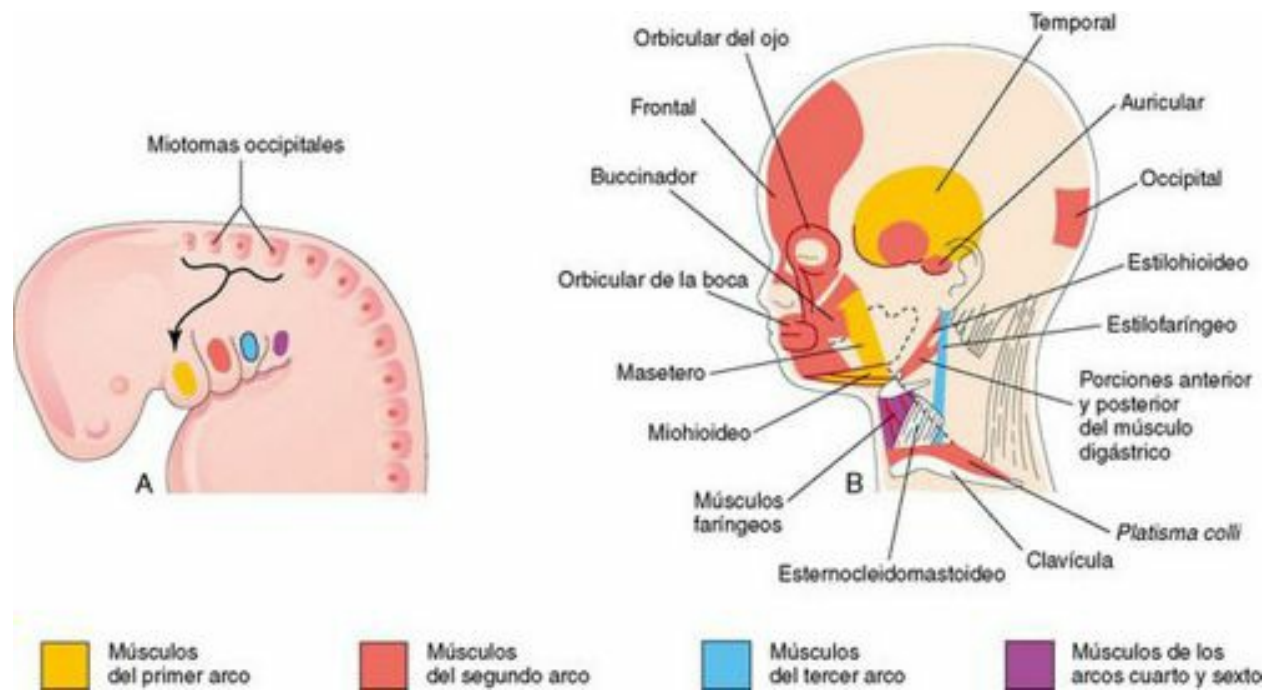
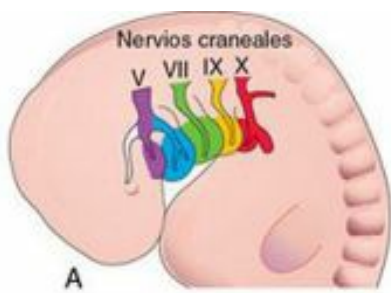


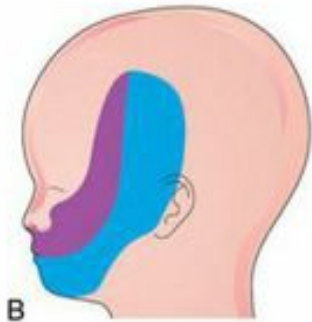
Figura 9-6 **A**, Visión lateral de las regiones de la cabeza, el cuello y el tórax en un embrión de 4 semanas, en la que se muestran los músculos derivados de los arcos faríngeos. La *flecha* señala la vía que siguen los mioblastos desde los miotomas occipitales hasta formar la musculatura de la lengua. **B**, Esquema de las regiones de la cabeza y el cuello en un feto de 20 semanas, con la disección necesaria para mostrar los músculos derivados de los arcos faríngeos. Se han eliminado diversas partes de los músculos *platisma colli* y esternocleidomastoideo para mostrar los músculos más profundos. Los mioblastos procedentes del segundo arco faríngeo migran desde el cuello hasta la cabeza, en donde dan lugar a los músculos mímicos. Estos músculos están inervados por el nervio facial (nervio craneal VII), es decir, el nervio correspondiente al segundo arco faríngeo.

## Derivados de los nervios de los arcos faríngeos

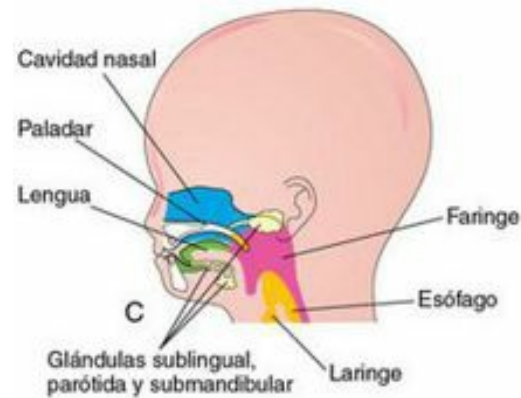Cada arco está inervado por su propio par craneal (PC). Los componentes eferentes (branquiales) viscerales especiales de los PC inervan los músculos derivados de los arcos faríngeos ([fig. 9-7](#); v. [tabla 9-1](#)). Dado que el mesénquima procedente de los arcos faríngeos contribuye a la formación de la dermis y de las mucosas de la cabeza y el cuello, estas áreas están inervadas por nervios aferentes viscerales especiales.



A



B



C

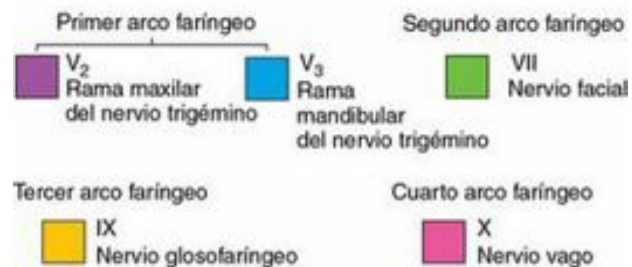

Figura 9-7 **A**, Visión lateral de las regiones de la cabeza, el cuello y el tórax en un embrión de 4 semanas, en la que se muestran los nervios craneales relacionados con los arcos faríngeos. **B**, Esquema de las regiones de la cabeza y el cuello en un feto de 20 semanas; se representa la distribución superficial de las dos ramas caudales del nervio correspondiente al primer arco faríngeo (nervio craneal V). **C**, Sección sagital de la cabeza y el cuello en la que se muestra la distribución profunda de las fibras sensitivas de los nervios correspondientes a los dientes y la mucosa de la lengua, la faringe, la cavidad nasal, el paladar y la laringe.

La **piel facial** está inervada por el PC V, el **nervio trigémino**. Sin embargo, sólo sus dos ramas caudales (maxilar y mandibular) inervan los derivados del primer arco faríngeo ([fig. 9-7B](#)). El PC V es el nervio sensitivo principal de la cabeza y el cuello, así como el nervio motor para los músculos de la masticación (v. [tabla 9-1](#)). Sus ramas sensitivas inervan la cara, los dientes y las mucosas de las cavidades nasales, el paladar, la boca y la lengua ([fig. 9-7C](#)).

El PC VII (**nervio facial**), el PC IX (**nervio glossofaríngeo**) y el PC X (**nervio vago**) inervan, respectivamente, los arcos segundo, tercero y caudal (cuarto a sexto). El cuarto arco está inervado por la rama laríngea superior del nervio vago (PC X) y por su rama laríngea recurrente. La distribución cutánea de los nervios de los arcos faríngeos segundo a sexto es escasa ([fig. 9-7C](#)), pero inervan las mucosas de la lengua, la faringe y la laringe.



## Bolsas faríngeas

La faringe primitiva, derivada del intestino primitivo anterior, se amplía en sentido craneal, donde se une al estomodeo ([figs. 9-3A y B](#), y [9-4B](#)), y se estrecha en sentido caudal para unirse al esófago. El endodermo de la faringe reviste las porciones internas de los arcos faríngeos y se introduce en las **bolsas faríngeas** ([figs. 9-1H a J](#), y [9-3B y C](#)). Las bolsas se desarrollan entre los arcos en una secuencia craneocaudal. Por ejemplo, el primer par de bolsas se sitúa entre el primer y segundo arco faríngeo. Hay cuatro pares bien definidos de bolsas faríngeas: el quinto par es rudimentario o inexistente. El endodermo de las bolsas contacta con el ectodermo de los surcos faríngeos y junto con él forma las **membranas faríngeas** de doble capa que separan las bolsas faríngeas de las hendiduras faríngeas ([figs. 9-1H y 9-3C](#)).

# Derivados de las bolsas faríngeas

El revestimiento epitelial endodérmico de las bolsas faríngeas origina órganos importantes de la cabeza y el cuello.

## Primera bolsa faríngea

La primera bolsa faríngea se expande formando un **receso tubotimpánico** alargado ([fig. 9-8B](#)). La porción distal ampliada de este receso establece contacto con la primera hendidura faríngea y más adelante contribuye a la formación de la **membrana timpánica** (tímpano). La cavidad del receso tubotimpánico se convierte en la **cavidad timpánica** y en el **antro mastoideo**. La conexión del receso tubotimpánico con la faringe se alarga gradualmente y en última instancia forma el **tubo faringotimpánico** (trompa auditiva).

## Segunda bolsa faríngea

Aunque la segunda bolsa faríngea queda prácticamente borrada a medida que se desarrolla la amígdala palatina, parte de la cavidad de esta bolsa se mantiene en forma de **seno amigdalor** (fosa amigdalor), una depresión existente entre los arcos palatogloso y palatofaríngeo ([figs. 9-8C](#) y [9-9](#)). El endodermo de la segunda bolsa prolifera y crece hacia el mesénquima subyacente. Las partes centrales de estas zonas de crecimiento se fragmentan formando las **criptas amigdalares** (depresiones similares a pequeñas fosas). El endodermo de la bolsa forma el epitelio de superficie y el revestimiento de las criptas amigdalares. Aproximadamente a las 20 semanas el mesénquima que rodea a las criptas se diferencia hacia tejido linfoide que al poco tiempo se organiza en los **nódulos linfáticos** de la amígdala palatina.

## Tercera bolsa faríngea

La tercera bolsa faríngea se expande y desarrolla una parte bulbar dorsal sólida y una parte hueca ventral y alargada ([fig. 9-8B](#)). Su conexión con la faringe queda reducida a un conducto estrecho que pronto degenera. Hacia la sexta semana, el epitelio de cada *parte bulbar dorsal de la bolsa* comienza a diferenciarse hacia una **glándula paratiroides inferior**. En este momento prolifera el *epitelio de las porciones centrales alargadas de la bolsa*, ocupando sus cavidades. Estas porciones se unen en el plano medio formando el **timo**. La estructura bilobular de este órgano linfático se mantiene a lo largo de toda la vida, discretamente encapsulado; cada lóbulo muestra sus propios sistemas de vascularización sanguínea, drenaje linfático e inervación. El **timo** y las **glándulas paratiroides inferiores** en fase de desarrollo pierden sus conexiones con la faringe cuando el encéfalo y las estructuras asociadas se expanden rostralmente al tiempo que la faringe y las estructuras cardíacas se expanden en dirección caudal. Los derivados de la segunda a cuarta bolsa faríngea también se desplazan caudalmente. En última instancia, las glándulas paratiroides se separan del timo y quedan localizadas en la superficie dorsal de la glándula tiroides ([figs. 9-8C](#) y [9-9](#)). *Las vías de señalización de los FGF, que actúan a través de FRS2- $\alpha$ , están implicadas en el desarrollo del timo y de las glándulas paratiroides.*

## Histogénesis del timo

Este órgano linfoide primario se desarrolla a partir de células epiteliales que proceden del endodermo del tercer par de bolsas faríngeas y del mesénquima en el que crecen los tubos epiteliales. Al poco tiempo, estos tubos se convierten en cordones sólidos que proliferan y dan lugar a ramas laterales. Cada rama lateral se convierte en el eje central de un lóbulo del timo. Algunas células de los cordones epiteliales se acaban disponiendo alrededor de un punto central, formando pequeños grupos celulares denominados **corpúsculos tímicos** (corpúsculos de Hassall). Otras células de los cordones epiteliales se dispersan pero retienen las conexiones entre sí formando un retículo epitelial. El mesénquima que queda entre los cordones epiteliales forma finos tabiques incompletos entre los lóbulos. Al poco tiempo aparecen **linfocitos** que rellenan los intersticios entre las células epiteliales. Los linfocitos proceden de las **células progenitoras hematopoyéticas**. El primordio tímico está rodeado por una fina capa de mesénquima, esencial para su desarrollo. Las **células de la cresta neural** también contribuyen a la organogénesis tímica.

El crecimiento y el desarrollo del timo no son completos en el momento del nacimiento. El timo es un órgano relativamente grande durante el período perinatal y se puede extender a través de la abertura torácica superior en la base del cuello. Cuando se alcanza la pubertad, el timo comienza a disminuir relativamente de tamaño (es decir, involuciona). En la edad adulta no se identifica fácilmente debido a la infiltración de la corteza tímica por tejido adiposo; sin embargo, todavía es un órgano funcional e importante para el mantenimiento de un estado de salud adecuado. Además de segregar hormonas tímicas, el timo estimula los timocitos (precursores de los linfocitos T) antes de su liberación hacia la periferia.

## Cuarta bolsa faríngea

La cuarta bolsa faríngea se expande formando las partes bulbar dorsal y ventral alargada (v. [figs. 9-8 y 9-9](#)). Su conexión con la faringe queda reducida a un estrecho conducto que degenera al poco tiempo. Hacia la sexta semana, cada parte dorsal se transforma en una **glándula paratiroides superior** que se localiza en la superficie dorsal de la glándula tiroides. Dado que las glándulas paratiroides procedentes de las terceras bolsas faríngeas acompañan al timo, adoptan finalmente una posición inferior a las procedentes de las cuartas bolsas faríngeas (v. [fig. 9-9](#)).



### Derivados de las capas germinativas

■ Ectodermo     
 ■ Mesodermo     
 ■ Endodermo

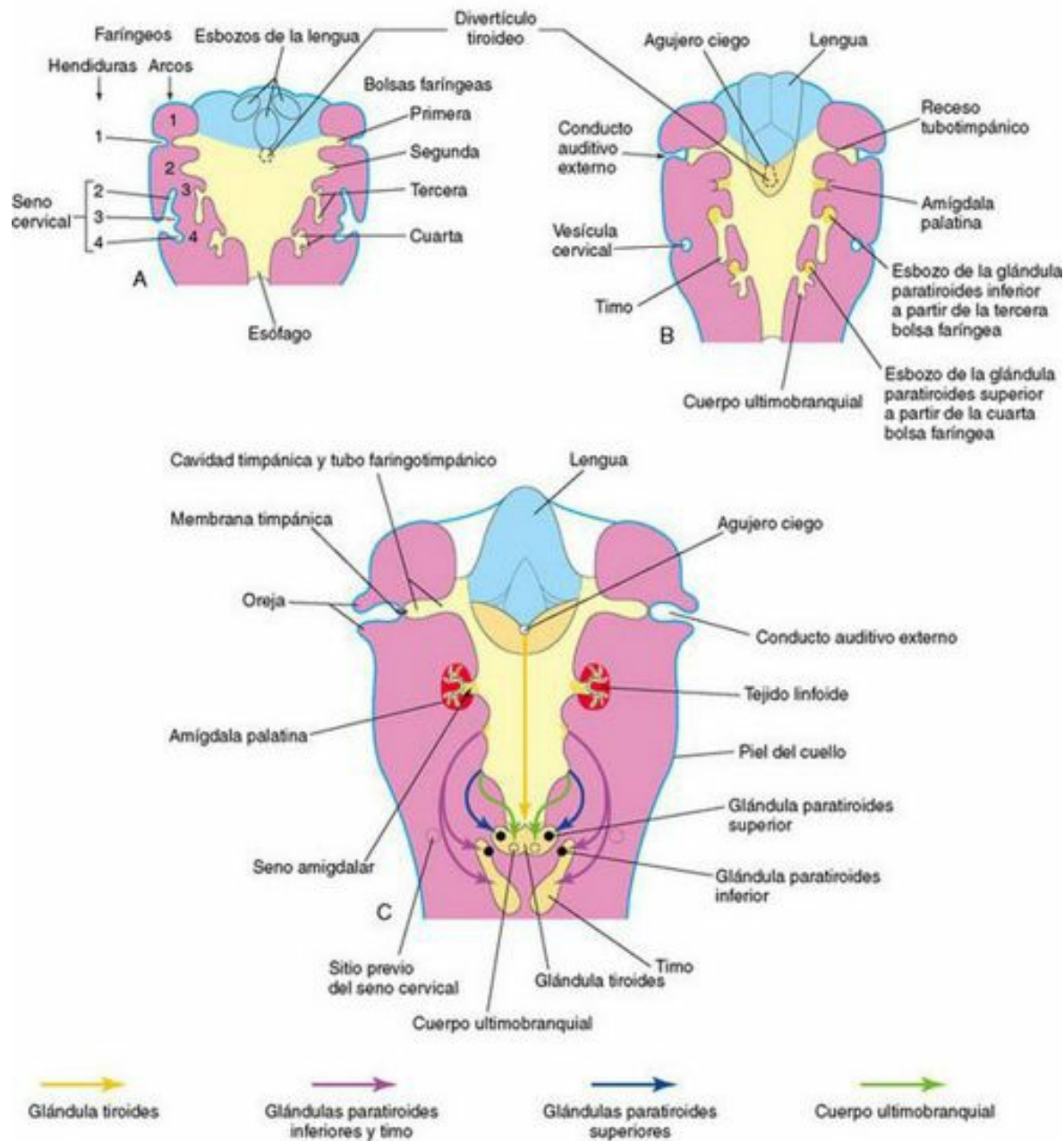


Figura 9-8 Secciones horizontales esquemáticas en los niveles mostrados en la [figura 9-4A](#), con ilustración de las estructuras del adulto derivadas de las bolsas faríngeas. **A**, A las 5 semanas. Se puede observar que el segundo arco faríngeo crece sobre el tercer y cuarto arco faríngeo, enterrando los surcos faríngeos segundo a cuarto en el seno cervical. **B**, A las 6 semanas. **C**, A las 7 semanas. Se puede observar la migración hacia el cuello del timo y las glándulas tiroideas y paratiroides en desarrollo.

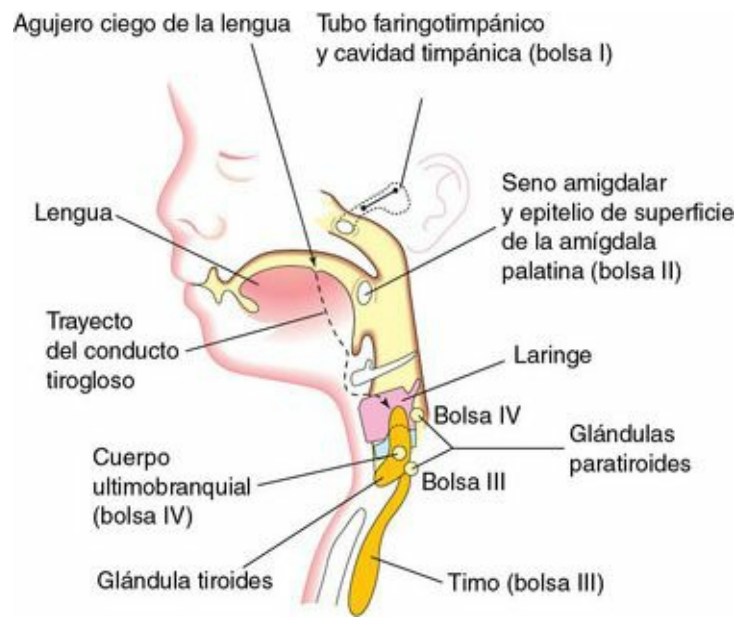


Figura 9-9 Sección sagital esquemática de las regiones de la cabeza, el cuello y la parte superior del tórax en un feto de 20 semanas, con demostración de las estructuras del adulto que proceden de las bolsas faríngeas y del descenso de la glándula tiroides hacia el cuello.

## Histogénesis de las glándulas paratiroides y tiroides

El epitelio de las partes dorsales de la tercera y cuarta bolsa faríngea prolifera durante la quinta semana y forma pequeños nódulos en el extremo dorsal de cada bolsa. Al poco tiempo el mesénquima vascular crece en el interior de estos nódulos formando una red capilar. Las *células principales* se diferencian durante el período embrionario y parece que son funcionales respecto a la regulación del metabolismo fetal del calcio. Las **células oxífilas** se diferencian a los 5-7 años del nacimiento.

La parte ventral alargada de cada cuarta bolsa faríngea se transforma en un **cuerpo ultimobranquial**, que se fusiona con la glándula tiroides. Sus células se diseminan en el interior del tiroides y originan las **células parafoliculares**, que también se denominan células C para indicar que producen calcitonina, una hormona implicada en la regulación de la concentración del calcio. Las **células C** se diferencian a partir de las **células de la cresta neural** que migran desde los arcos faríngeos hacia el cuarto par de bolsas faríngeas. *En estudios recientes se ha propuesto la posibilidad de que la diferenciación de las células C esté regulada por el factor de transcripción hélice-bucle-hélice básico (bHLH, basic helix-loop-helix) denominado Mash1.*



## Hendiduras faríngeas

Las regiones de la cabeza y el cuello del embrión humano muestran durante la cuarta y quinta semana cuatro surcos (hendiduras) faríngeos a cada lado ([figs. 9-1B a D](#), y [9-2](#)). Estos surcos separan externamente los arcos faríngeos. Solamente hay un par de hendiduras que contribuyen a las estructuras posnatales; el primer par persiste en forma de **conducto auditivo externo** o de los canales del oído ([fig. 9-8C](#)). Las demás se localizan en una depresión, el **seno cervical**, y normalmente quedan borradas junto con el seno a medida que se desarrolla el cuello ([fig. 9-4B, D y F](#)).



## Membranas faríngeas

Las membranas faríngeas aparecen en el suelo de las hendiduras faríngeas ([figs. 9-1H](#) y [9-3C](#)). Estas membranas se forman en las zonas en las que los epitelios de las hendiduras y de las bolsas se aproximan entre sí. Al poco tiempo, el mesénquima infiltra y separa el endodermo de las bolsas y el ectodermo de las hendiduras. Solamente hay un par de membranas que contribuyen a la formación de las estructuras del adulto; la primera **membrana faríngea**, junto con la capa intermedia de mesénquima, se convierte en la **membrana timpánica** ([fig. 9-8C](#)).

---

### Senos cervicales (branquiales)

Los **senos cervicales (branquiales) externos** son infrecuentes y se deben en casi todos los casos a la falta de ocupación del segundo arco faríngeo y del seno cervical ([figs. 9-10D](#) y [9-11A](#) y [B](#)). Típicamente, el seno cervical se abre a lo largo del borde anterior del músculo esternocleidomastoideo en el tercio inferior del cuello. Se observan anomalías en los demás arcos faríngeos en aproximadamente el 5% de los recién nacidos con senos cervicales. Los senos branquiales externos se detectan a menudo durante la lactancia debido a la eliminación de un material mucoso a través de ellos (v. [fig. 9-11A](#)). Estos **senos cervicales externos** son bilaterales en aproximadamente el 10% de los recién nacidos afectados y a menudo se asocian a senos auriculares.

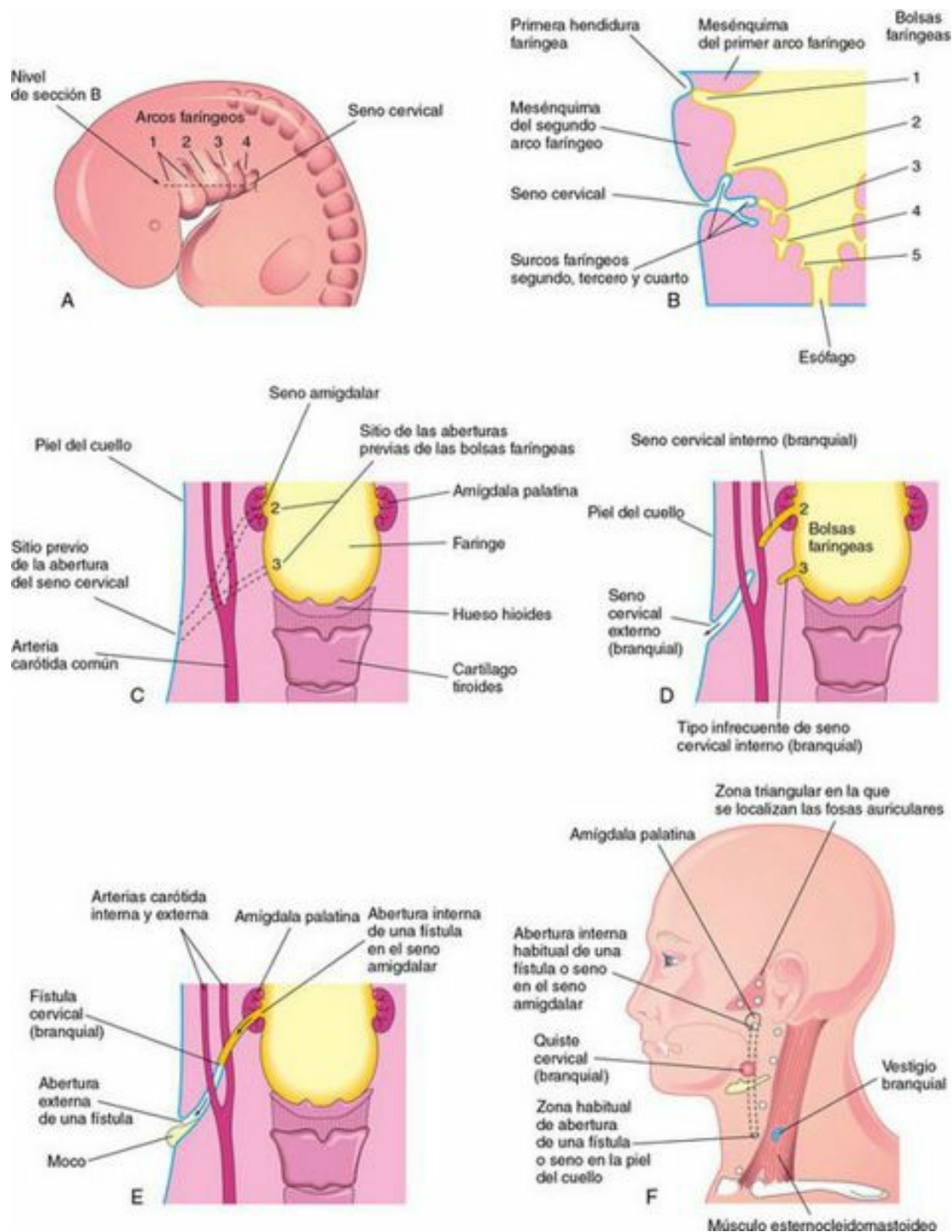


Figura 9-10 **A**, Visión lateral de las regiones de la cabeza, el cuello y el tórax en un embrión de 5 semanas, con demostración del seno cervical que está presente normalmente en esta fase. **B**, Sección horizontal del embrión en el nivel mostrado en **A**, donde se ilustra la relación existente entre el seno cervical y los arcos y bolsas faríngeas. **C**, Representación esquemática de las regiones faríngea y cervical del adulto con indicación de los sitios previos de abertura del seno cervical y de las bolsas faríngeas. Las *líneas de guiones* indican los posibles trayectos de fístulas cervicales. **D**, Un esquema similar en el que se muestran los fundamentos embriológicos de diversos tipos de seno cervical. **E**, Representación esquemática de una fístula cervical debida a la persistencia de diversas partes de la segunda hendidura faríngea y de la segunda bolsa faríngea. **F**, Representación esquemática en la que se muestran los posibles sitios de quistes cervicales y de las aberturas de los senos y fístulas cervicales. También se ilustra un vestigio branquial (v. también [fig. 9-14](#)).

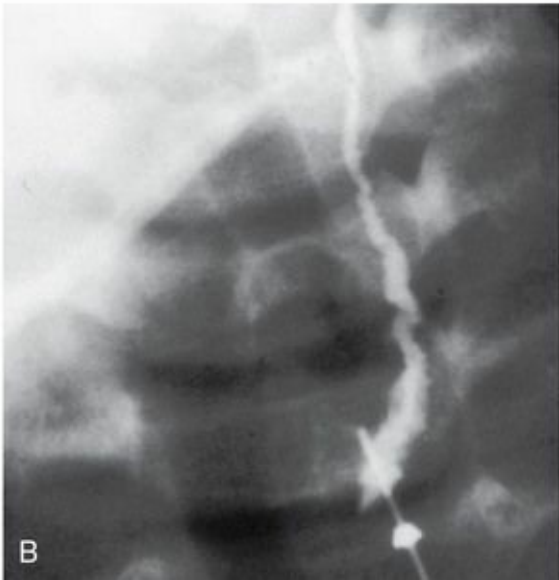
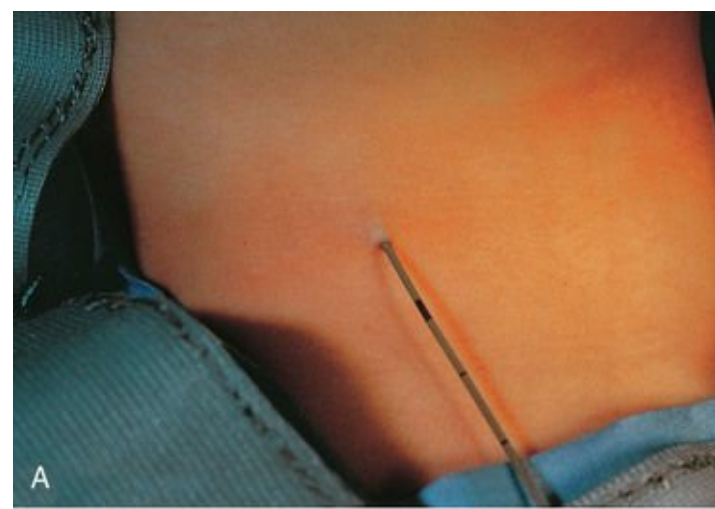


Figura 9-11 **A**, Fotografía correspondiente al cuello de un niño en la que se observa un catéter introducido en la abertura externa de una fístula cervical (branquial). El catéter permite definir la longitud del trayecto fistuloso, lo que facilita su extirpación quirúrgica. **B**, Fistulograma correspondiente a una fístula cervical (branquial) completa. La radiografía se obtuvo después de inyectar un medio de contraste que señala el trayecto de la fístula a través del cuello.

(Por cortesía del doctor Pierre Soucy, Division of Paediatric Surgery, Children's Hospital of Eastern Ontario, Ottawa, Ontario, Canadá.)

Los **senos cervicales (branquiales) internos** se abren en el seno amigdalor o en la proximidad del arco palatino faríngeo ([fig. 9-10D](#) y [F](#)). Estos senos son muy infrecuentes y en casi todos los casos se deben a la persistencia de la parte proximal de la segunda bolsa faríngea. Normalmente, esta bolsa desaparece a medida que se desarrolla la amígdala palatina; es un resto normal del seno amigdalor.

---

---

### Fístula cervical (branquial)

La fístula cervical es un conducto anómalo que se abre internamente en el seno amigdalor y externamente en la parte lateral del cuello. Este conducto se debe a la persistencia de diversas partes de la segunda hendidura faríngea y de la segunda bolsa faríngea (v. [figs. 9-10E](#) y [F](#), y [9-11B](#)). La

fístula asciende desde su abertura en el cuello a través del tejido subcutáneo y del músculo *platysma colli* hasta alcanzar la adventicia de la arteria carótida. Después, la fístula discurre entre las arterias carótidas interna y externa, y se abre en el seno amigdalario.

---

---

### Fístula del seno piriforme

La fístula del seno piriforme parece ser el resultado de la persistencia de restos del cuerpo ultimobranquial en su trayecto hasta la glándula tiroides ([fig. 9-8C](#)).

---

---

### Quistes cervicales (branquiales)

Los restos de diversas partes del seno cervical, de la segunda hendidura faríngea o de ambos pueden persistir y dar lugar a un quiste esférico o alargado ([fig. 9-10F](#)). Aunque estos quistes se pueden asociar a senos cervicales y pueden drenar a través de ellos, los quistes cervicales se localizan a menudo de manera libre en el cuello inmediatamente por debajo del ángulo de la mandíbula. No obstante, también pueden desarrollarse en cualquier punto a lo largo del borde anterior del músculo esternocleidomastoideo. En general, los quistes cervicales no se manifiestan clínicamente hasta la niñez tardía o los primeros años de la edad adulta, cuando dan lugar a la aparición en el cuello de una tumefacción indolora y que aumenta lentamente de tamaño ([fig. 9-12](#)). Los quistes crecen debido a que en su interior se acumulan líquido y restos celulares procedentes de la descamación de su revestimiento epitelial ([fig. 9-13](#)). Los quistes cervicales también se han observado en las glándulas paratiroides.

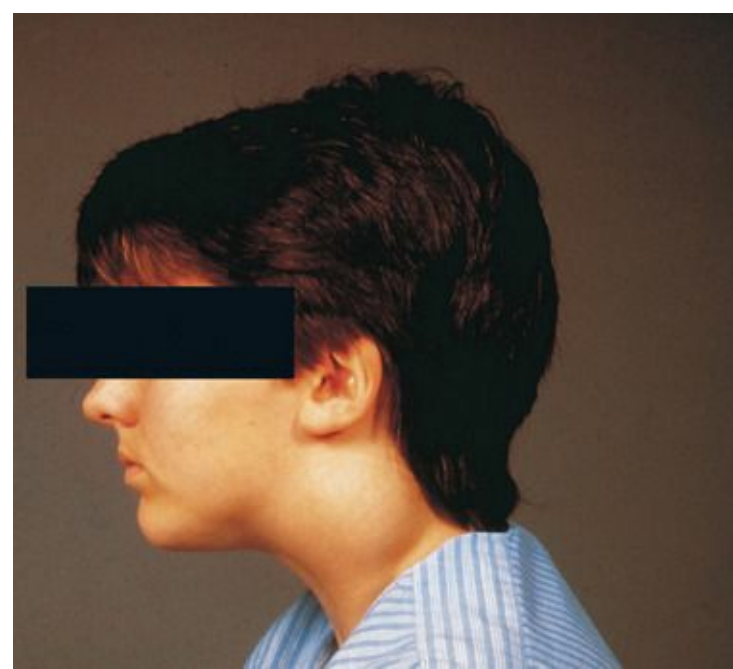

Figura 9-12 Tumefacción en el cuello de un niño causada por un quiste cervical. Estos quistes de gran tamaño se localizan a menudo en el cuello inmediatamente por debajo del ángulo mandibular, pero también pueden aparecer en cualquier zona a lo largo del borde anterior del músculo esternocleidomastoideo, como ocurre en el caso de la imagen.

(Por cortesía del doctor Pierre Soucy, Division of Paediatric Surgery, Children's Hospital of Eastern Ontario, Ottawa, Ontario, Canadá.)

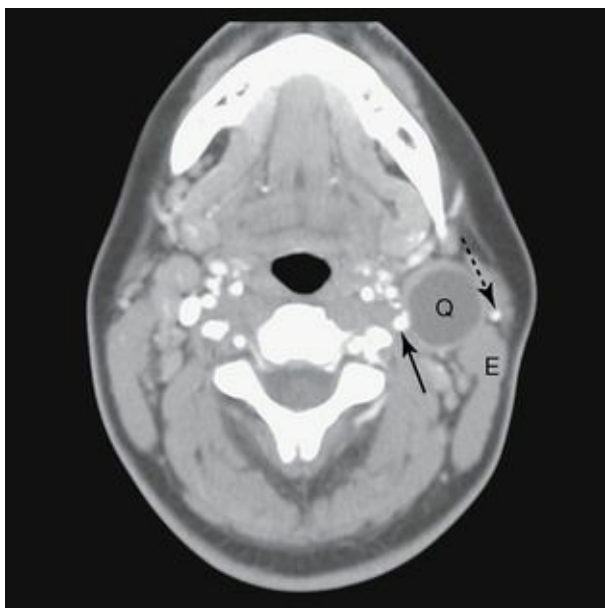


Figura 9-13 Imagen de tomografía computarizada (TC) correspondiente a la región del cuello en una mujer de 24 años de edad que presentaba un «bulto» en el cuello desde hacía 2 meses. El quiste cervical (Q) de densidad baja se sitúa por delante del músculo esternocleidomastoideo (E). Se puede observar la arteria carótida externa (*flecha*) y la vena yugular externa (*flecha de guiones*).

(Por cortesía del doctor Gerald S. Smyser, Altru Health System, Grand Forks, ND.)

---

---

### Vestigios branquiales

Normalmente, los cartílagos faríngeos desaparecen excepto en las partes que forman los ligamentos o huesos; no obstante, en casos poco habituales aparecen bajo la piel restos cartilaginosos u óseos de los cartílagos de los arcos faríngeos, en la parte lateral del cuello ([fig. 9-14](#)). Generalmente, estos restos se localizan por delante del tercio inferior del músculo esternocleidomastoideo ([fig. 9-10F](#)).

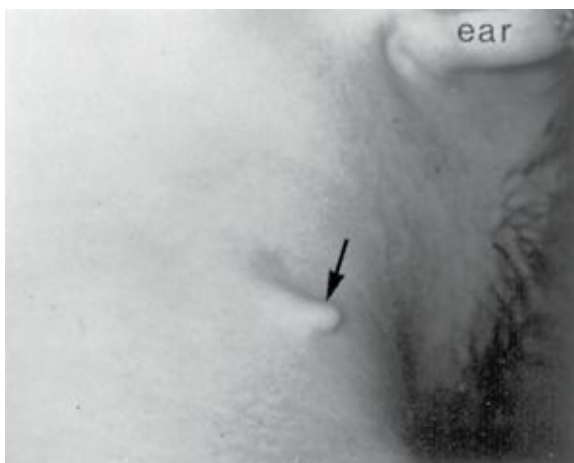


Figura 9-14 Vestigio branquial cartilaginoso bajo la piel del cuello de un niño.



## Síndrome del primer arco faríngeo

El desarrollo anómalo de los componentes del primer arco faríngeo origina diversas anomalías congénitas en ojos, oídos, mandíbula y paladar, que, en conjunto, constituyen el síndrome del primer arco faríngeo ([fig. 9-15](#)). Se considera que este síndrome es el resultado de la migración insuficiente de las células de la cresta neural hacia el primer arco durante la cuarta semana. El síndrome del primer arco faríngeo cursa con dos manifestaciones clínicas principales:

- En el **síndrome de Treacher Collins** (disostosis mandibulofacial), causado por un gen autosómico dominante, se observan hipoplasia malar (desarrollo insuficiente de los huesos cigomáticos de la cara) asociada a fisuras vertebrales con descenso diagonal, defectos en los párpados inferiores, deformidades en las orejas y, en ocasiones, alteraciones en los oídos medio e interno. El gen *TCOF1* (*Treacher Collins-Franceschetti 1*) es el responsable de la producción de una proteína denominada **treacle**. La proteína treacle está implicada en la biogénesis del ácido ribonucleico (ARN) y contribuye al desarrollo de los huesos y el cartílago de la cara. La mutación del gen *TCOF1* se asocia al síndrome de Treacher Collins.
- La **secuencia de Pierre Robin** es un trastorno autosómico recesivo que se asocia a hipoplasia de la mandíbula, paladar hendido y defectos en ojos y oídos. Muchos casos de este síndrome son esporádicos. En el complejo morfogenético de Robin el defecto iniciador es una mandíbula pequeña (micrognatia) que da lugar al desplazamiento de la lengua en dirección posterior con obstrucción de la fusión de los procesos palatinos, lo que da lugar a un paladar hendido bilateral (v. [figs. 9-40](#) y [9-41](#)).

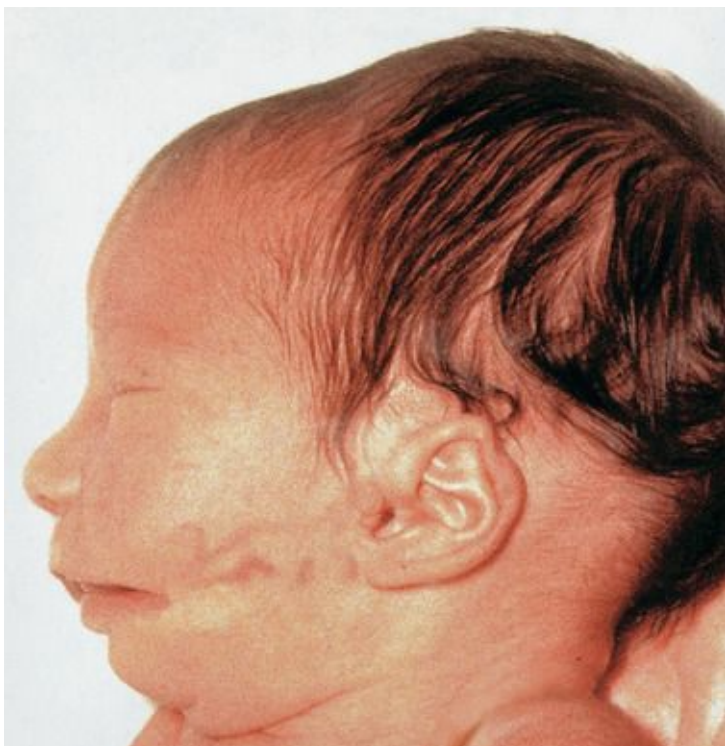

Figura 9-15 Imagen de un lactante con síndrome del primer arco, un patrón de malformaciones que se

debe a la migración insuficiente de las células de la cresta neural hacia el primer arco faríngeo. Se puede observar la oreja deformada, el apéndice preauricular, el defecto en la mejilla entre la oreja y la boca, la hipoplasia de la mandíbula y la macrostomía (boca grande).

---

---

## Síndrome de digeorge

Los lactantes con **síndrome de DiGeorge** nacen sin timo y sin glándulas paratiroides, y muestran además defectos en los infundíbulos de salida cardíacos. En algunos casos se ha observado tejido glandular ectópico ([fig. 9-16](#)). Desde el punto de vista clínico, la enfermedad se caracteriza por *hipoparatiroidismo* congénito, aumento de la susceptibilidad a las infecciones (debido a inmunodeficiencia y, específicamente, a un defecto en la función de los linfocitos T), anomalías en la boca (acortamiento del filtrum labial [deformidad «en boca de pez»]), implantación baja de los pabellones auriculares, hendiduras nasales, hipoplasia tiroidea y anomalías cardíacas (defectos en el cayado aórtico y en el corazón).

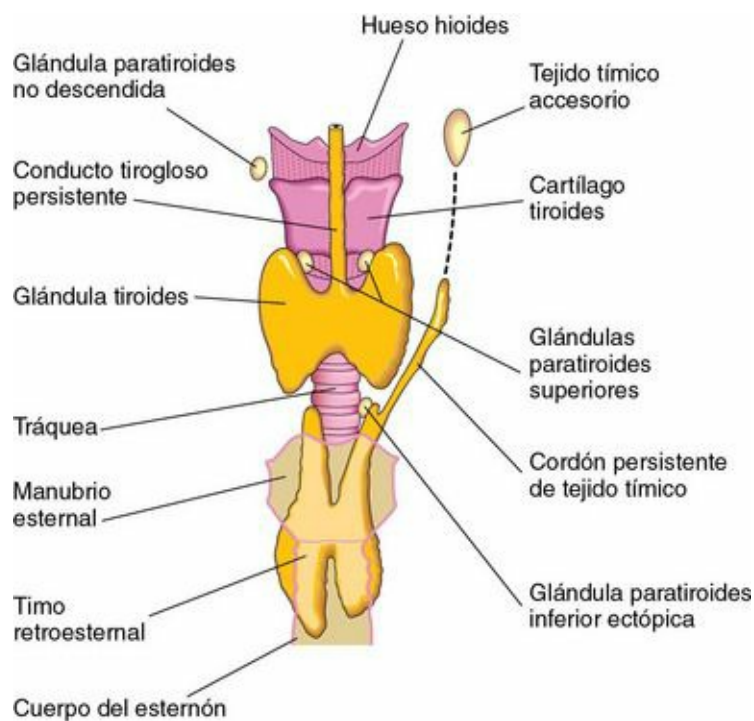


Figura 9-16 Visión anterior de la glándula tiroides, el timo y las glándulas paratiroides, con ilustración de diversas anomalías congénitas.

El síndrome de DiGeorge se debe a que las bolsas faríngeas tercera y cuarta no se diferencian hacia la formación del timo y de las glándulas paratiroides debido a una alteración en la vía de señalización entre el endodermo faríngeo y las células de la cresta neural adyacentes. Las alteraciones faciales se deben principalmente al desarrollo anómalo de los componentes del primer arco a causa de la desestructuración de las células de la cresta neural, mientras que las anomalías cardíacas aparecen en las zonas ocupadas normalmente por las células de la cresta neural. *En la mayor parte de los casos el síndrome de DiGeorge se debe a una microdelección en la región q11.2 del cromosoma 22, a una mutación en los genes HIRA y UFDIL, y a defectos en las células de la cresta neural.*

---

---

## Tejido tímico accesorio

En el cuello puede persistir una masa aislada de tejido tímico, a menudo en la proximidad de una de las glándulas paratiroides inferiores (v. [fig. 9-16](#)). Este tejido se separa del timo en desarrollo a medida que se desplaza caudalmente en el cuello.

---

---

## Glándulas paratiroides ectópicas

La localización de las glándulas paratiroides es muy variable. Se pueden localizar en cualquier punto cercano al tiroides o al timo, o bien en su interior. Las glándulas paratiroides inferiores tienen una posición más constante que las superiores. En ocasiones, una glándula paratiroides inferior permanece en la proximidad de la bifurcación de la arteria carótida común. En otros casos se puede localizar en el tórax.

---

---

## Número anómalo de las glándulas paratiroides

De manera infrecuente se pueden observar más de cuatro glándulas paratiroides. Posiblemente, las glándulas paratiroides supernumerarias se deben a la división de los primordios de las glándulas originales. La ausencia de una glándula paratiroides se debe a la falta de diferenciación de uno de los primordios o a la atrofia de una glándula en las fases iniciales de su desarrollo.

---

## Desarrollo de la glándula tiroides

La **glándula tiroides** es el primer órgano endocrino que se desarrolla en el embrión. *Comienza a formarse bajo la influencia de las vías de señalización de los FGF* aproximadamente 24 días después de la fecundación, a partir de un engrosamiento endodérmico en la línea media, en el suelo de la faringe primitiva. Dicho engrosamiento forma con rapidez una pequeña evaginación que corresponde al **primordio del tiroides** ([fig. 9-17A](#)). A medida que el embrión y la lengua crecen, la glándula tiroides en desarrollo desciende en el cuello pasando por delante del hueso hioides y de los cartílagos laríngeos en desarrollo. Durante un breve período de tiempo, la glándula tiroides se mantiene conectada a la lengua por un conducto estrecho, el **conducto tirogloso** (v. [fig. 9-17B y C](#)). Al principio, el primordio del tiroides es hueco, pero en poco tiempo se convierte en una masa celular sólida que se divide en los lóbulos derecho e izquierdo, conectados entre sí por el **istmo de la glándula tiroides** ([fig. 9-18](#)), que se localiza por delante del segundo y tercer anillo traqueal en desarrollo.

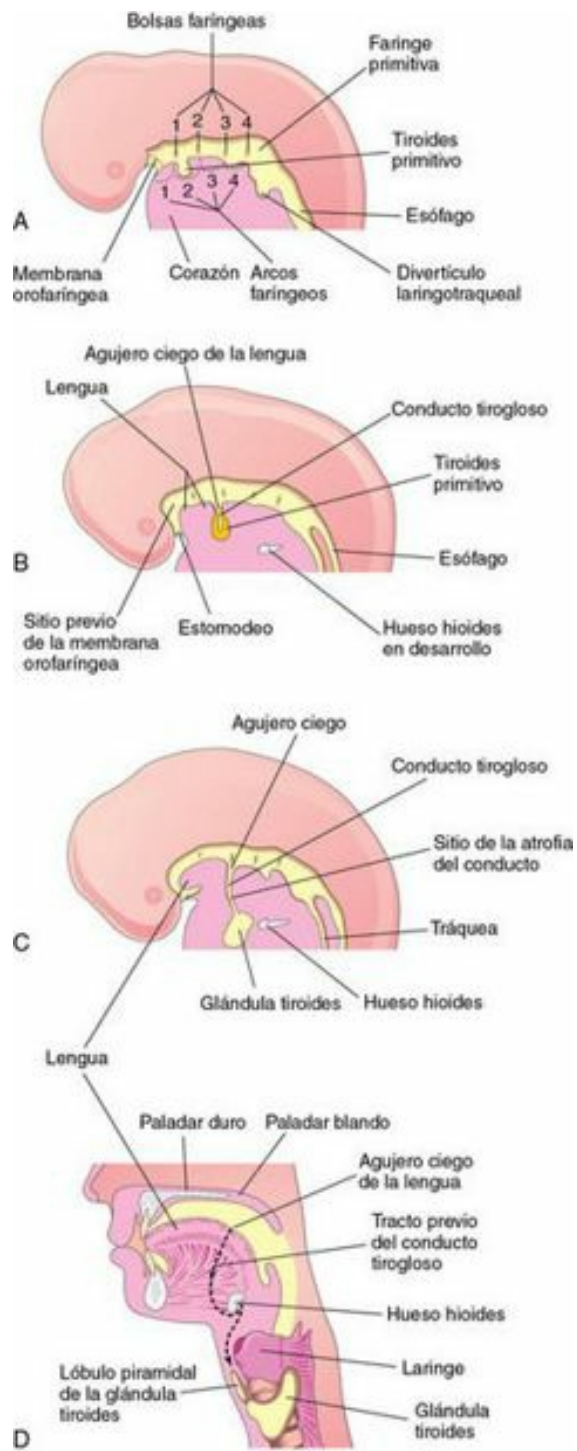


Figura 9-17 Desarrollo de la glándula tiroides. **A a C**, Secciones sagitales esquemáticas correspondientes a las regiones de la cabeza y el cuello de embriones de 4, 5 y 6 semanas; se ilustran también las fases sucesivas del desarrollo de la glándula tiroides. **D**, Sección similar en la cabeza y el cuello de un adulto, con demostración del trayecto seguido por la glándula tiroides en su proceso de descenso embrionario (indicado por el tracto previo del conducto tirogloso).

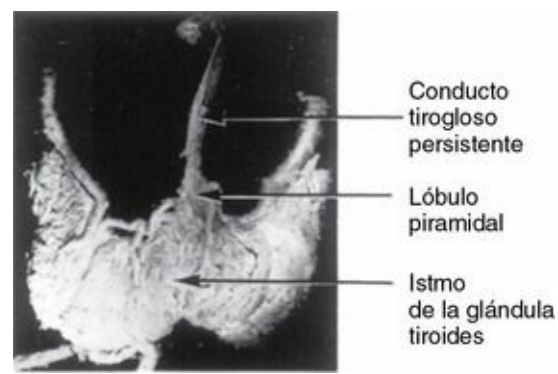


Figura 9-18 Superficie anterior de la glándula tiroides disecada de un adulto, donde se muestra la persistencia del conducto tirogloso. Se puede observar el lóbulo piramidal ascendiendo desde el borde superior del istmo. Dicho lóbulo representa una parte del extremo inferior del conducto tirogloso en cuyo interior se ha formado tejido tiroideo.

Hacia la séptima semana, la glándula tiroides ha asumido su forma definitiva y generalmente ha alcanzado su localización final en el cuello ([fig. 9-1D](#)). En este momento, lo habitual es que el **conducto tirogloso** haya degenerado y desaparecido. La abertura proximal del conducto tirogloso persiste a modo de una pequeña depresión en el dorso (superficie posterosuperior) de la lengua, el denominado **agujero ciego**. En aproximadamente el 50% de las personas la glándula tiroides muestra un lóbulo piramidal que se extiende en dirección superior desde el istmo.

# Histogénesis de la glándula tiroides

El primordio del tiroides consiste en una masa sólida de células endodérmicas. Este agrupamiento celular se fragmenta más adelante en una red de cordones epiteliales y lo invade el mesénquima vascular adyacente. Hacia la semana 10, estos cordones epiteliales se han dividido en grupos celulares pequeños. Poco tiempo después se forma una luz en cada uno de los grupos celulares y las células que la rodean se disponen en una sola capa alrededor de los folículos tiroideos. Durante la semana 11 comienza a aparecer el material coloide en el interior de los folículos; más adelante es posible demostrar la concentración de yodo y la síntesis de hormonas tiroideas. Hacia la semana 20 comienzan a aumentar las concentraciones de las hormonas tiroestimulante y tiroxina fetales, y a las 35 semanas alcanzan valores correspondientes al adulto.

---

## Hipotiroidismo congénito

El hipotiroidismo congénito es el trastorno metabólico más frecuente de los recién nacidos. Es un cuadro heterogéneo respecto al cual se han identificado varios genes candidatos, incluyendo el receptor de la TSH y los factores de transcripción tiroideos (TTF-1, TF-2 y Pax8). El hipotiroidismo congénito puede dar lugar a trastornos del desarrollo nervioso y a infertilidad, en los casos en los que no es tratado. Se ha observado un aumento en la incidencia de anomalías renales y del tracto urinario en los lactantes con hipotiroidismo congénito.

---

---

## Quistes y senos del conducto tirogloso

Los quistes se pueden formar en cualquier punto del trayecto del conducto tirogloso ([fig. 9-19](#)). Habitualmente, el conducto tirogloso se atrofia y desaparece, pero en algunos casos persisten restos de este conducto que forman un quiste en la lengua o en la parte anterior del cuello, justo por debajo del hueso hioides ([fig. 9-20](#)). La mayor parte de los quistes del conducto tirogloso se manifiestan clínicamente hacia los 5 años de edad. A menos que esta lesión se infecte, en la mayoría de los casos es asintomática. La tumefacción inducida por un quiste del conducto tirogloso suele evolucionar en forma de una masa indolora y móvil que aumenta de tamaño progresivamente ([fig. 9-21](#)). El quiste puede contener algo de tejido tiroideo. Cuando se produce una infección del quiste se puede abrir a través de la piel dando lugar a una fístula del conducto tirogloso que generalmente aflora en el plano medio del cuello, por delante de los cartílagos laríngeos ([fig. 9-19A](#)).

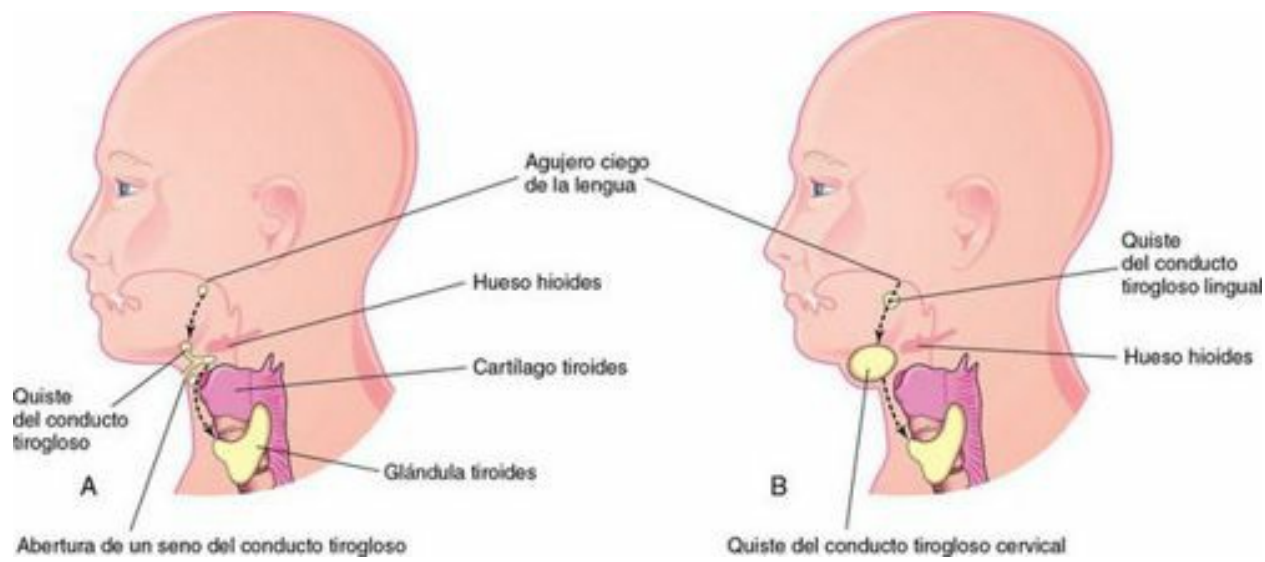


Figura 9-19 **A**, Esquema de la cabeza y el cuello en el que se muestran las posibles localizaciones de los quistes del conducto tirogloso. También se ilustra una fístula del conducto tirogloso. La *línea de guiones* indica el trayecto que sigue el conducto tirogloso durante el descenso de la glándula tiroides en desarrollo, desde el agujero ciego hasta su posición final en la parte anterior del cuello. **B**, Esquema similar con ilustración de quistes del conducto tirogloso lingual y cervical. La mayor parte de los quistes del conducto tirogloso se localizan inmediatamente por debajo del hueso hioides.

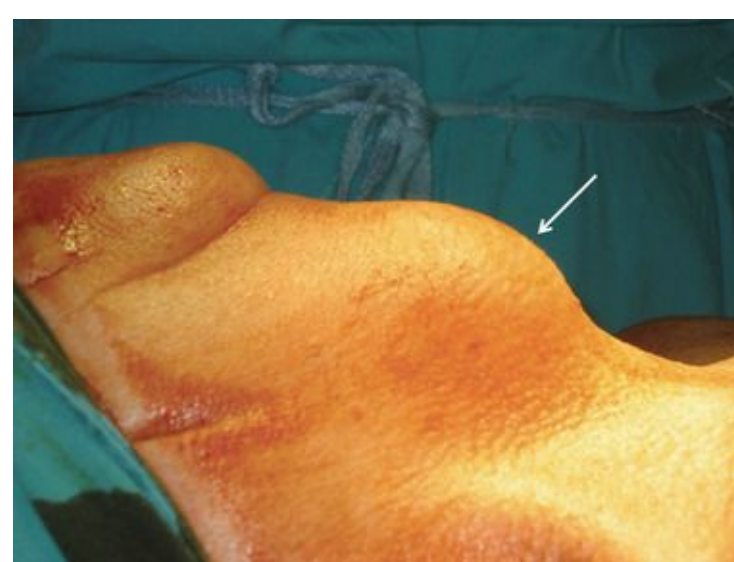


Figura 9-20 Quiste del conducto tirogloso de gran tamaño (*flecha*) en un paciente de sexo masculino. (Por cortesía del doctor Srinivasa Ramachandra.)



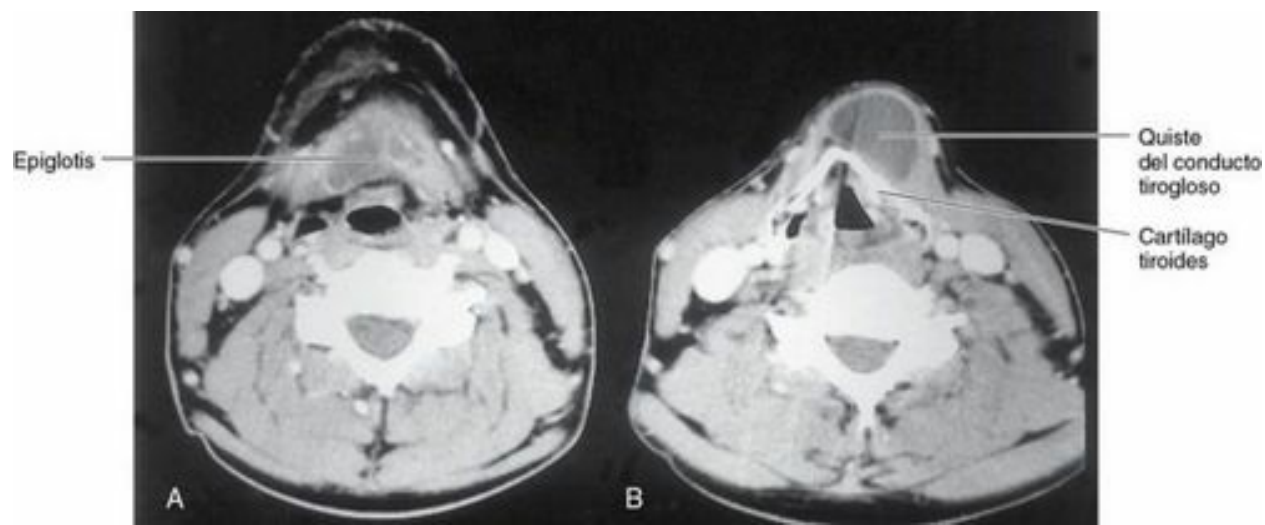


Figura 9-21 Imágenes de tomografía computarizada. **A**, Nivel de la membrana tirohioidea y de la base de la epiglotis. **B**, Nivel del cartílago tiroides, que está calcificado. El quiste del conducto tirogloso se extiende en dirección craneal hasta el borde del hueso hioides.

(Por cortesía del doctor Gerald S. Smyser, Altru Health System, Grand Forks, ND.)

---

---

### Glándula tiroides ectópica

La **glándula tiroides ectópica** es una anomalía congénita infrecuente que se suele localizar en el trayecto del conducto tirogloso ([fig. 9-17D](#)). El **tejido tiroideo lingual** es el tejido tiroideo ectópico más frecuente; se observan masas intralinguales de tejido tiroideo en hasta el 10% de las autopsias, aunque dichas masas sólo tienen relevancia clínica en alrededor de 1 de cada 4.000 personas con enfermedad tiroidea. El desplazamiento incompleto de la glándula tiroides hace que se localice de manera ectópica en una zona alta del cuello (sublingual), en el hueso hioides o inmediatamente por debajo del hueso hioides ([figs. 9-22](#) y [9-23](#)). Generalmente, la glándula tiroides sublingual ectópica es el único tejido tiroideo existente. Es importante diferenciar desde el punto de vista clínico la glándula tiroides ectópica del quiste del conducto tirogloso y del tejido tiroideo accesorio, con objeto de *evitar la extirpación quirúrgica inadvertida de la glándula tiroides*. En los casos en los que no se tiene en cuenta esta posibilidad, la extirpación de todo el tejido tiroideo existente en el paciente le obligará a depender permanentemente del tratamiento con hormona tiroidea exógena.

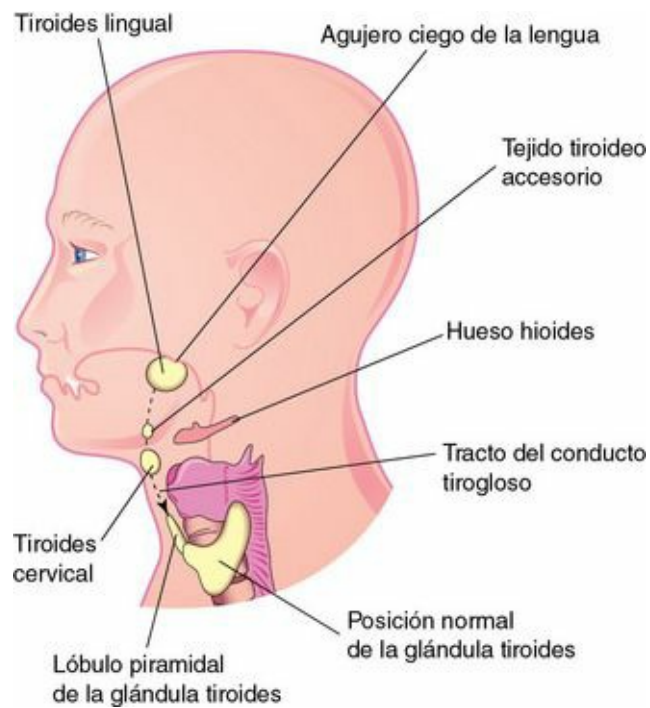


Figura 9-22 Esquema de la cabeza y el cuello en el que se muestran las localizaciones habituales del tejido tiroideo ectópico. La *línea de guiones* indica el trayecto seguido por la glándula tiroides durante su descenso y el tracto previo del conducto tirogloso.

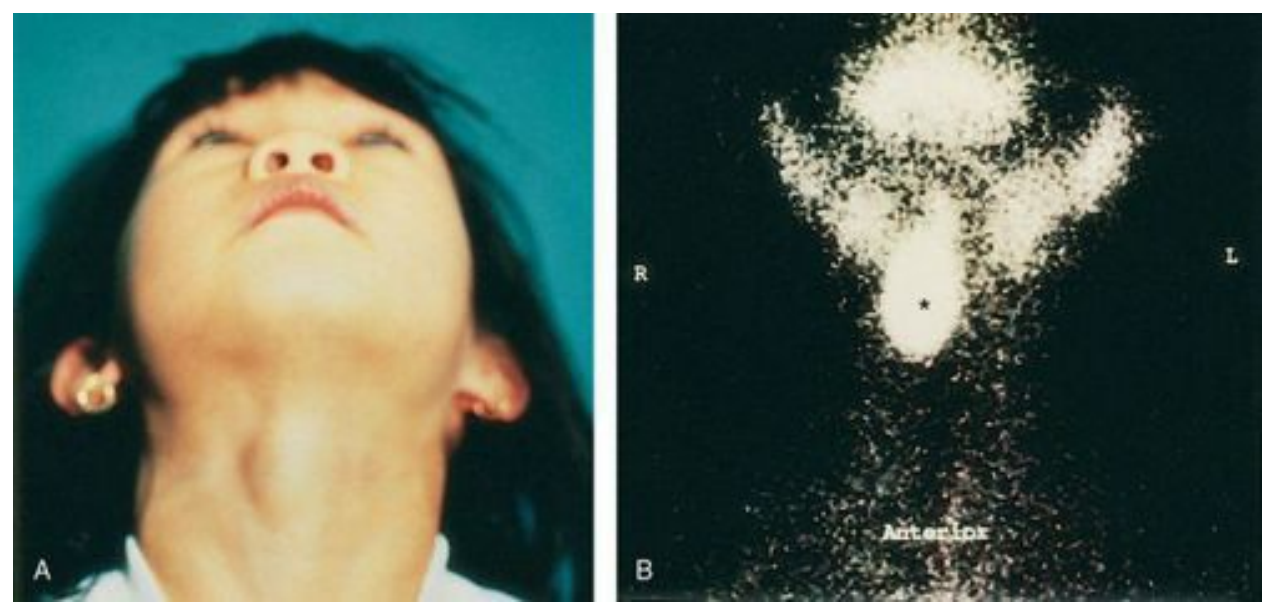


Figura 9-23 **A**, Masa tiroidea sublingual en una niña de 5 años de edad. **B**, Gammagrafía con tecnecio 99m-pertecnetato, con demostración de una glándula tiroidea sublingual (\*) sin evidencia de tejido tiroideo funcional en la parte anterior del cuello.

(Tomado de Leung AKC, Wong AL, Robson WLLM: Ectopic thyroid gland simulating a thyroglossal duct cyst. *Can J Surg.* 1995;38:87.)

### Agenesia de la glándula tiroides

La ausencia de la glándula tiroides o de cualquiera de sus lóbulos es una anomalía infrecuente. En las

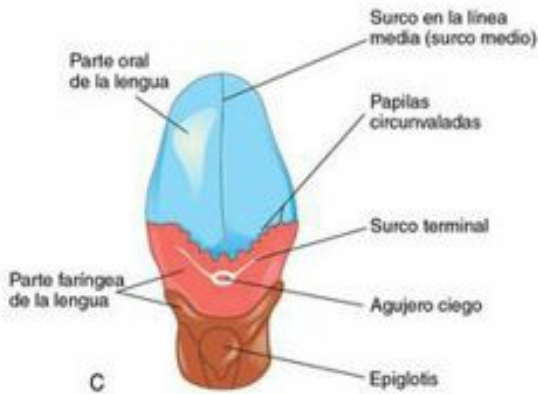
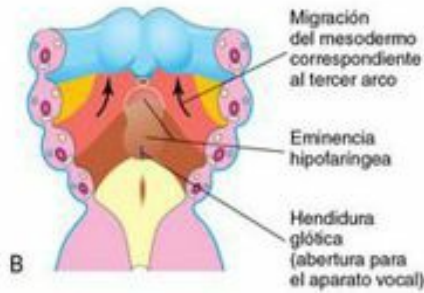
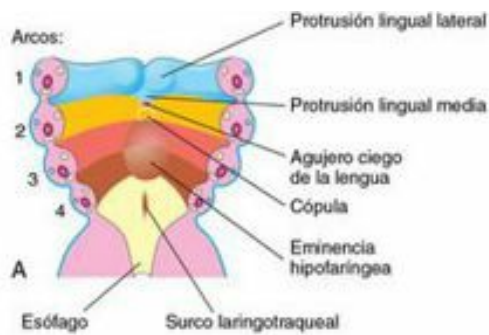
situaciones de hemiagenesia tiroidea (agenesia unilateral), el lóbulo afectado con mayor frecuencia es el izquierdo. Las mutaciones en el receptor de la hormona tiroestimulante posiblemente están implicadas en algunos casos.

---



## Desarrollo de la lengua

Hacia el final de la cuarta semana aparece una elevación triangular en la línea media del suelo de la faringe primitiva, inmediatamente por delante del agujero ciego ([fig. 9-24A](#)). Esta **tumefacción lingual media** (esbozo de la lengua) es la primera indicación del desarrollo de la lengua. Poco tiempo después, a cada lado del esbozo medio de la lengua aparecen dos tumefacciones linguales laterales (esbozos de la parte distal de la lengua). Las tres tumefacciones linguales se deben a la proliferación de mesénquima en las zonas ventromediales del primer par de los arcos faríngeos. Las tumefacciones linguales laterales aumentan rápidamente de tamaño, se fusionan entre sí y llegan a cubrir la tumefacción lingual media. Las tumefacciones linguales laterales fusionadas forman los dos tercios anteriores (la parte oral) de la lengua ([fig. 9-24C](#)). La zona de fusión de las tumefacciones linguales laterales está indicada por el surco existente en la línea media de la lengua e internamente por el **tabique lingual** fibroso. La tumefacción lingual media no forma ninguna parte reconocible en la lengua del adulto.



#### Arcos faríngeos de los que derivan las estructuras de la lengua

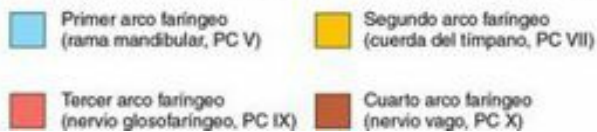


Figura 9-24 **A** y **B**, Secciones horizontales esquemáticas a través de la faringe en el nivel mostrado en la [figura 9-4A](#), con demostración de las fases sucesivas en el desarrollo de la lengua durante la cuarta y quinta semana. **C**, Representación esquemática de la lengua del adulto, con demostración de los arcos faríngeos de los que deriva la inervación de su mucosa.

La formación del tercio posterior (parte faríngea) de la lengua está indicada en el feto por dos elevaciones que se desarrollan por debajo del agujero ciego ([fig. 9-24A](#)):

- La **cópula** se forma por la fusión de las partes ventromediales del segundo par de arcos faríngeos.
- La **eminencia hipofaríngea** se desarrolla por debajo de la cópula a partir del mesénquima existente en las partes ventromediales de los pares tercero y cuarto de los arcos faríngeos.

A medida que se desarrolla la lengua, la eminencia hipofaríngea cubre gradualmente la cúpula y finalmente desaparece (v. [fig. 9-24B](#) y [C](#)). Como consecuencia, el tercio posterior de la lengua se desarrolla a partir de la parte rostral de la eminencia hipofaríngea.

La línea de fusión de las partes anterior y posterior de la lengua está indicada de manera imprecisa por un surco de configuración en «V», el **surco terminal** (v. [fig. 9-24C](#)). El mesénquima de los arcos faríngeos forma el tejido conjuntivo y la vasculatura de la lengua. La mayor parte de los músculos de la lengua proceden de los mioblastos que migran desde los miotomas occipitales ([fig. 9-6A](#)). El nervio hipogloso (PC XII) acompaña a los mioblastos durante su migración e inerva los músculos de la lengua a medida que se desarrollan. En el momento del nacimiento las partes anterior y posterior de la lengua se localizan en el interior de la cavidad oral; el tercio posterior de la lengua desciende hasta la orofaringe hacia los 4 años de edad.

# Papilas linguales y yemas gustativas

Las **papilas linguales** aparecen hacia el final de la octava semana. Las *papilas circunvaladas* y *foliadas* aparecen en primer lugar, en la proximidad de las ramas terminales del nervio glossofaríngeo (PC IX). Las *papilas fungiformes* aparecen más tarde en la proximidad de los extremos del nervio cuerda del tímpano del nervio facial (PC VII). Las numerosas papilas linguales alargadas se denominan **papilas filiformes** debido a su forma similar a la de un hilo. Se desarrollan durante el período fetal temprano (10-11 semanas). Contienen terminaciones nerviosas aferentes sensibles al tacto.

Las **yemas gustativas** se desarrollan durante las semanas 11 a 13 debido a una interacción inductiva entre las células epiteliales de la lengua y las células nerviosas gustativas procedentes del nervio cuerda del tímpano y los nervios glossofaríngeo y vago. La mayoría de las yemas gustativas se forman en la superficie dorsal de la lengua, aunque algunas se desarrollan en los arcos palatoglosos, el paladar, la superficie posterior de la epiglotis y la pared posterior de la orofaringe. Es posible inducir respuestas faciales fetales mediante la aplicación de sustancias de sabor amargo a las 26-28 semanas, lo cual indica que en esta fase del desarrollo ya se han establecido las vías reflejas entre las yemas gustativas y los músculos faciales.

# Inervación de la lengua

El desarrollo de la lengua explica su inervación. La inervación sensitiva de la mucosa de la casi totalidad de los dos tercios anteriores de la lengua procede de la rama lingual de la división mandibular del **nervio trigémino** (PC V), el nervio del primer arco faríngeo. Este arco forma las tumefacciones linguales media y laterales ([fig. 9-24](#)). A pesar de que el nervio facial es el nervio del segundo arco faríngeo, su rama cuerda del tímpano inerva las yemas gustativas localizadas en los dos tercios anteriores de la lengua, excepto en lo que se refiere a las papilas circunvaladas. Dado que el componente del segundo arco, la cúpula, queda cubierto por el tercer arco, el nervio facial (PC VII) no inerva ninguna parte de la mucosa de la lengua, excepto en lo que se refiere a las yemas gustativas localizadas en su parte anterior. Las papilas circunvaladas situadas en la parte anterior de la lengua están inervadas por el **nervio glosofaríngeo** (PC IX) del tercer arco faríngeo (v. [fig. 9-24C](#)). Esto suele explicarse porque la mucosa del tercio posterior de la lengua queda ligeramente desplazada en dirección anterior a medida que se desarrolla la lengua.

El tercio posterior de la lengua está inervado principalmente por el nervio glosofaríngeo correspondiente al tercer arco faríngeo. La rama laríngea superior del nervio vago (PC X), correspondiente al cuarto arco, inerva una pequeña zona de la lengua situada por delante de la epiglotis ([fig. 9-24C](#)). Todos los músculos de la lengua están inervados por el **nervio hipogloso** (PC XII), excepto el palatogloso, que está inervado por el plexo faríngeo a través de fibras nerviosas que se originan en el nervio vago (PC X).

---

## Anomalías congénitas de la lengua

Las anomalías congénitas de la lengua son infrecuentes excepto en lo que se refiere a las fisuras linguales y a la hipertrofia de las papilas linguales, que son típicas de los lactantes con síndrome de Down (v. [cap. 20](#)).

---

---

## Quistes y fístulas linguales congénitos

Los quistes en la lengua pueden deberse a restos del conducto tirogloso ([fig. 9-19](#)). Pueden aumentar de tamaño y dar lugar a molestias faríngeas, disfagia (dificultad para la deglución) o ambas. Las fístulas también pueden deberse a la persistencia de restos linguales del conducto tirogloso; se abren en la cavidad oral a través del agujero ciego.

---

---

## Anquiloglosia

El frenillo lingual normalmente hace que la superficie inferior de la lengua contacte con el suelo de la boca. En ocasiones, el frenillo lingual es corto y se extiende hasta la punta de la lengua ([fig. 9-25](#)). Esta situación impide la protrusión libre de la lengua y puede dificultar el amamantamiento del recién nacido. La anquiloglosia (un término que significa «lengua fija») se observa en aproximadamente 1 de



cada 300 lactantes norteamericanos pero con frecuencia carece de significación funcional permanente. El frenillo corto se suele distender con el paso del tiempo, lo que hace innecesaria la corrección quirúrgica de esta anomalía.

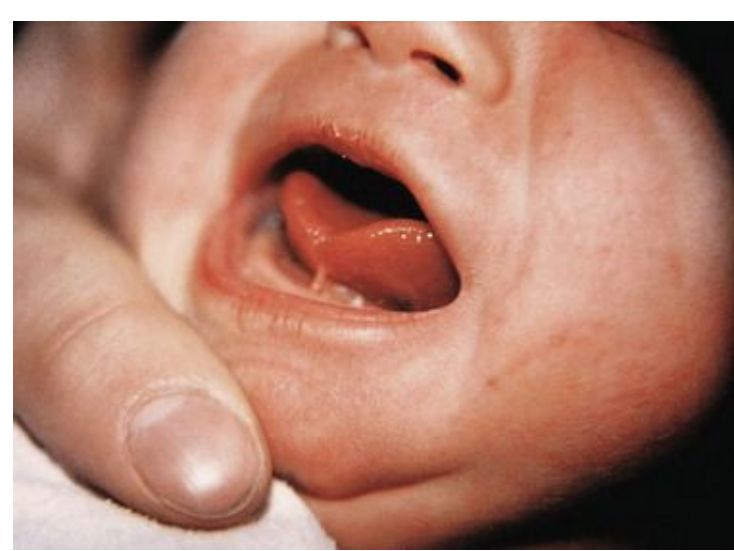

Figura 9-25 Un lactante con anquiloglosia (lengua fija). Se puede observar el frenillo corto que se extiende hasta la punta de la lengua. La anquiloglosia impide sacar la lengua y, de este modo, dificulta el amamantamiento.

(Por cortesía de la doctora Evelyn Jain, Lakeview Breastfeeding Clinic, Calgary, Alberta, Canadá.)

---

---

### Macroglosia

La lengua excesivamente grande no es una anomalía frecuente. Se debe a la hipertrofia generalizada de la lengua en desarrollo, habitualmente a consecuencia de un linfangioma (un tumor de los vasos linfáticos) o a hipertrofia muscular. La macroglosia se observa a menudo en pacientes con síndrome de Down.

---

---

### Microglosia

La lengua excesivamente pequeña es una anomalía muy rara que en general se asocia a micrognatia (desarrollo insuficiente de la mandíbula y recesión del mentón) y a defectos en los miembros (síndrome de Hanhart).

---

---

### Lengua bífida o hendida (glososquisis)

La fusión incompleta de las protrusiones linguales laterales da lugar a la aparición de un surco profundo en la línea media de la lengua; habitualmente, esta hendidura no alcanza la punta de la lengua.

---

# Desarrollo de las glándulas salivales

Durante la sexta y séptima semana las glándulas salivales aparecen en forma de yemas epiteliales sólidas en la cavidad oral primitiva, bajo la influencia de la *vía de señalización Notch* ([fig. 9-7C](#)). Los extremos prominentes de estas yemas epiteliales crecen en el mesénquima subyacente. El tejido conjuntivo de las glándulas procede de las células de la cresta neural. Todo el tejido parenquimatoso (secretor) procede de la proliferación del epitelio oral.

Las **glándulas parótidas** son las primeras en aparecer (al comienzo de la sexta semana). Se originan a partir de yemas que aparecen en el revestimiento ectodérmico oral, en la proximidad de los ángulos del estomodeo. El alargamiento de los maxilares genera el crecimiento en longitud del conducto parotídeo mientras que el resto de la glándula permanece prácticamente en su sitio de origen. Más adelante, las yemas alargadas se canalizan (desarrollan una luz en su interior) y se convierten en conductos aproximadamente a las 10 semanas. Los extremos redondeados de los cordones se diferencian hacia **acinos (estructuras con forma de racimos de uva)**. La secreción se inicia a las 18 semanas. La cápsula y el tejido conjuntivo proceden del mesénquima adyacente.

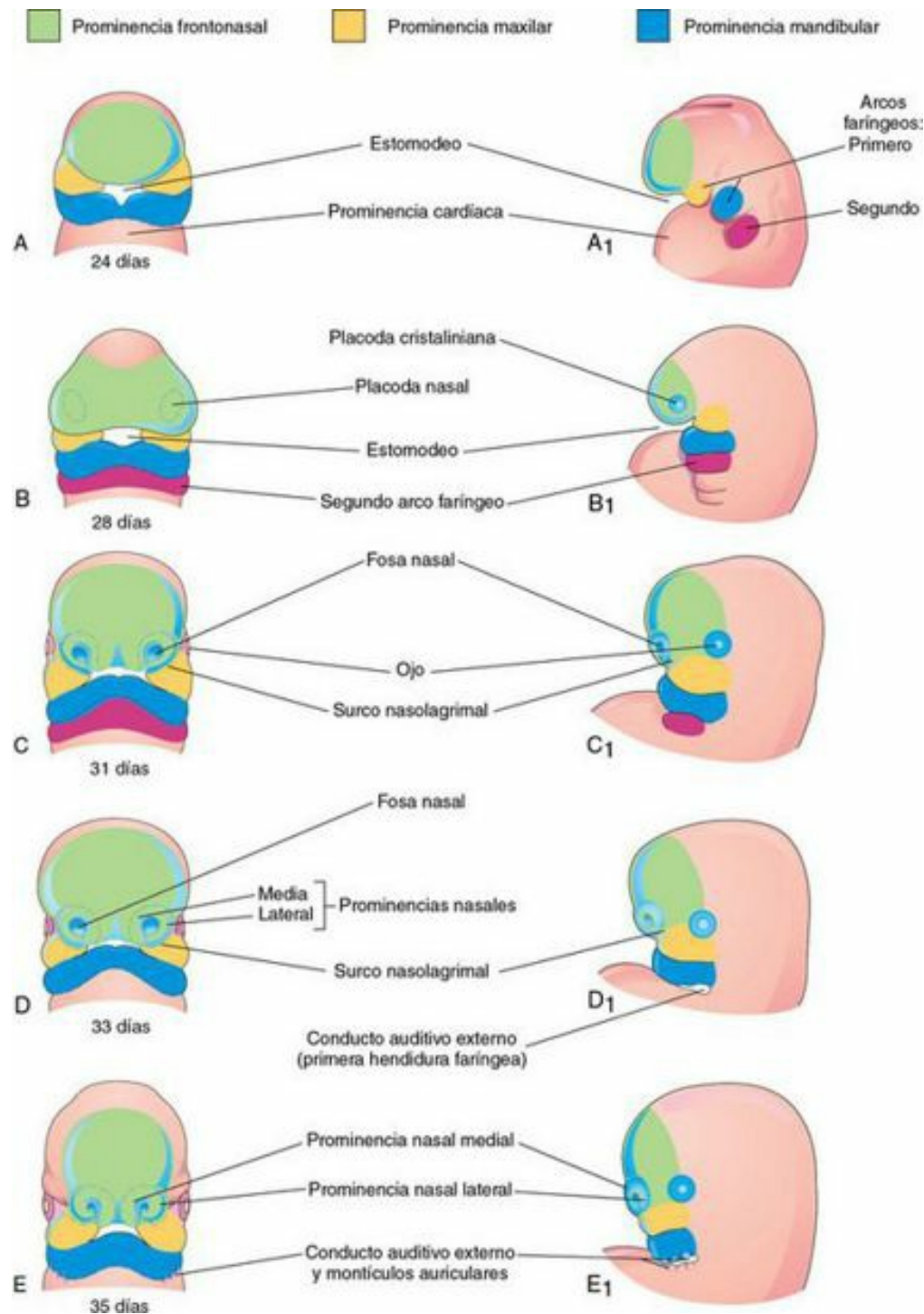
Las **glándulas submandibulares** aparecen al final de la sexta semana y se desarrollan a partir de las yemas endodérmicas que surgen en el suelo del estomodeo. Los grupos celulares sólidos crecen en dirección posterior, lateralmente a la lengua en desarrollo. Más adelante se ramifican y diferencian. Los acinos comienzan a formarse a las 12 semanas y la actividad secretora se inicia a las 16 semanas. El crecimiento de las glándulas submandibulares continúa después del nacimiento con la formación de los acinos mucosos. En las zonas laterales a la lengua se forma un surco lineal que se cierra al poco tiempo y que constituye el **conducto submandibular**.

Las **glándulas sublinguales** aparecen a la octava semana, unas 2 semanas después que el resto de las glándulas salivales ([fig. 9-7C](#)). Se desarrollan a partir de múltiples yemas epiteliales endodérmicas que aparecen en el **surco paralingual**. Estas yemas se ramifican y canalizan formando entre 10 y 12 conductos que se abren de manera independiente en el suelo de la boca.



# Desarrollo de la cara

El **primordio facial** aparece al comienzo de la cuarta semana alrededor del **estomodeo**, que es la boca primitiva (fig. 9-26A y B). El desarrollo facial depende de la influencia inductiva de los centros de organización prosencefálico y rombencefálico. El **centro de organización prosencefálico** incluye el mesodermo precordial que se localiza en la línea media por delante de la notocorda y que cubre la supuesta placa neural prosencefálica (v. [cap. 17](#)). El límite entre el mesencéfalo y el rombencéfalo es un centro de señales que dirige la organización espacial de las estructuras del mesencéfalo caudal y del rombencéfalo rostral.



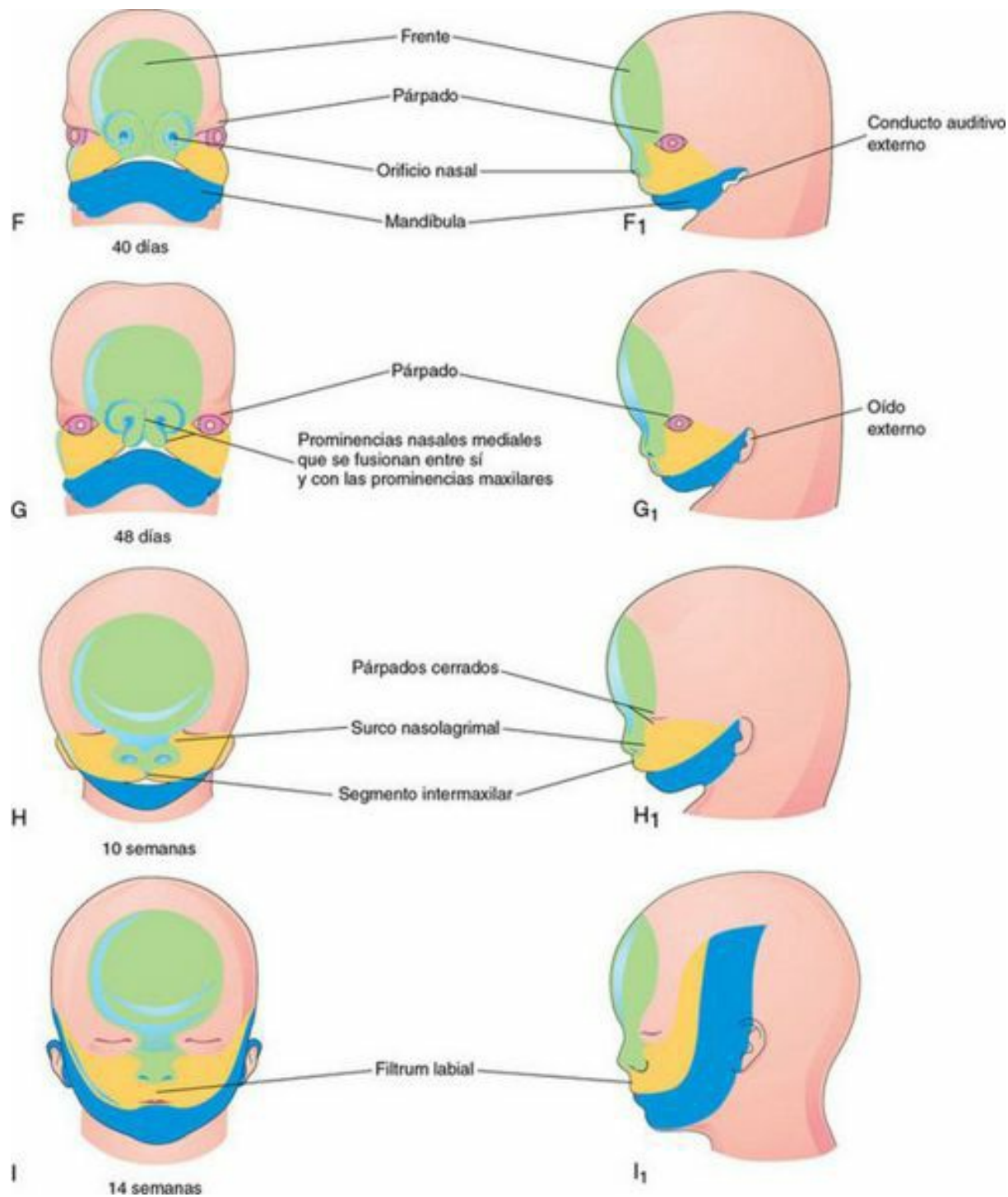


Figura 9-26 Esquemas ilustrativos de las fases progresivas en el desarrollo de la cara humana.

Los **cinco primordios faciales** que aparecen en forma de prominencias alrededor del estomodeo ([fig. 9-26A](#)) son los siguientes:

- Una prominencia frontonasal.
- Prominencias maxilares bilaterales.
- Prominencias mandibulares bilaterales.

Las prominencias maxilares y mandibulares son derivados del primer par de arcos faríngeos. Estas prominencias se deben principalmente a la expansión de **poblaciones celulares de la cresta neural** que se originan a partir de los pliegues neurales mesencefálico y rombencefálico rostral durante la

cuarta semana. Estas células constituyen la fuente principal de los componentes de tejido conjuntivo, incluyendo el cartílago, el hueso y los ligamentos de las regiones facial y oral. La **prominencia frontonasal** (PFN) rodea la parte ventral lateral del prosencéfalo que da lugar a las **vesículas ópticas** que forman los ojos ([fig. 9-26C](#)). La parte frontal de la PFN forma la frente; la parte nasal forma el límite rostral del estomodeo y de la nariz. Las **prominencias maxilares** forman los límites laterales del **estomodeo** y las **prominencias mandibulares** constituyen el límite caudal del estomodeo ([fig. 9-27](#)).

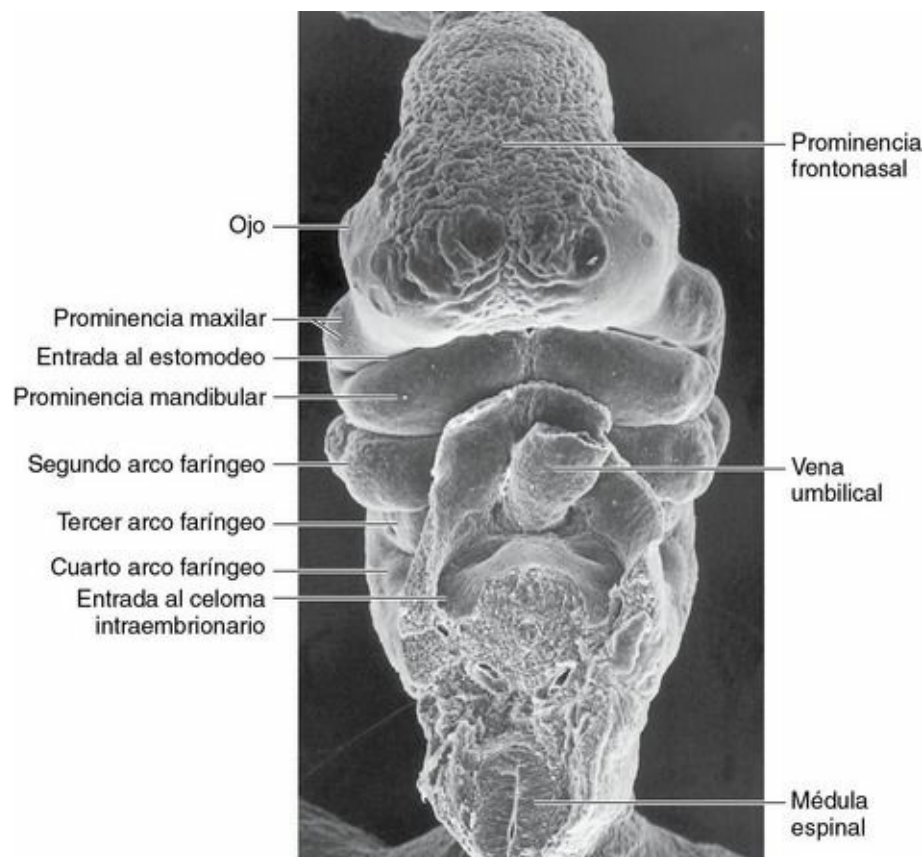


Figura 9-27 Imagen de microscopía electrónica de barrido correspondiente a la visión ventral de un embrión en estadio 14 de Carnegie (30-32 días).

(Por cortesía del ya fallecido profesor emérito doctor K.V. Hinrichsen, Medizinische Fakultät, Institut für Anatomie, Ruhr-Universität Bochum, Bochum, Alemania.)

Las prominencias faciales son centros de crecimiento activo en el mesénquima subyacente. Este tejido conjuntivo embrionario mantiene la continuidad entre una prominencia y la siguiente. El desarrollo facial tiene lugar principalmente entre la cuarta y la octava semana ([fig. 9-26A a G](#)). Hacia el final del período embrionario la cara tiene un aspecto claramente humano. Las proporciones faciales se desarrollan durante el período fetal ([fig. 9-26H e I](#)). La mandíbula y el labio inferior son las primeras partes de la cara en formarse. Proceden de la fusión de los extremos mediales de las prominencias mandibulares en el plano medio.

Hacia el final de la cuarta semana aparecen en las partes inferolaterales de la PFN engrosamientos ovales bilaterales del ectodermo de superficie que se denominan **placodas nasales** y que son los primordios del epitelio nasal ([figs. 9-28 y 9-29A y B](#)). Inicialmente estas placodas son convexas pero más adelante se estiran y aparece una depresión plana en cada placoda. El mesénquima prolifera en los

bordes de las placodas dando lugar a la aparición de elevaciones con forma de herradura que corresponden a las **prominencias nasales** mediales y laterales. Como consecuencia, las placodas nasales se sitúan en zonas de depresión denominadas **fosas nasales** ([fig. 9-29C](#) y [D](#)). Estas fosas son los primordios de los orificios anteriores de la nariz y de las cavidades nasales ([fig. 9-29E](#)), mientras que las prominencias nasales laterales forman las alas (partes laterales) de la nariz.

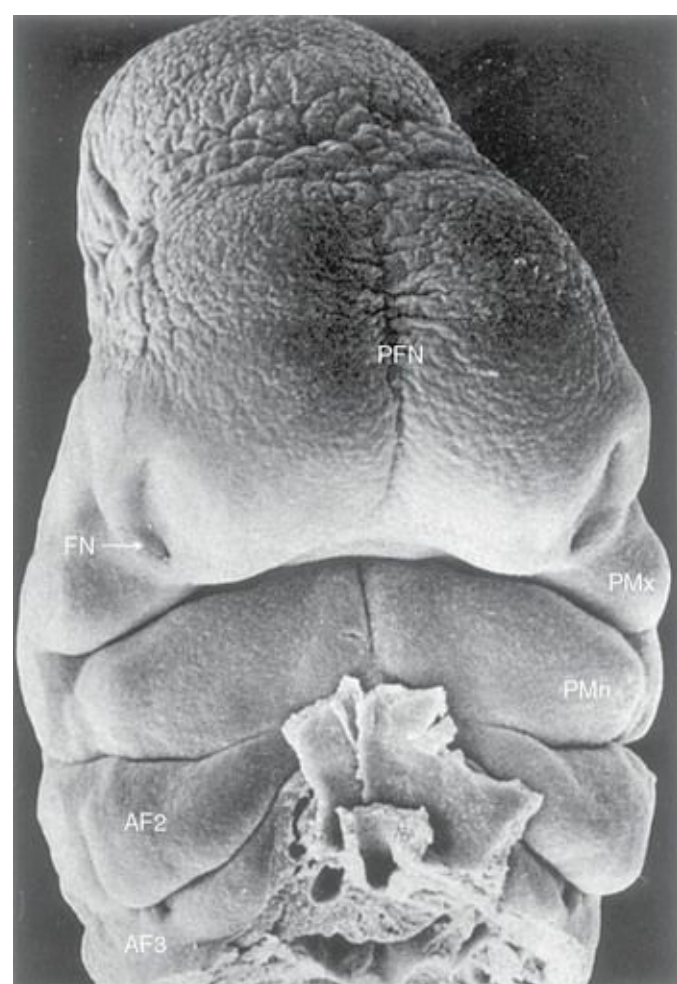


Figura 9-28 Imagen de microscopía electrónica de barrido correspondiente a la visión ventral de un embrión humano de aproximadamente 33 días (estadio 15 de Carnegie, con una longitud occipucio-cóccix de 8 mm). Se puede observar el prominente proceso frontonasal (*PFN*) que rodea al telencéfalo (prosencefalo). También se observan las fosas nasales (*FN*) localizadas en las regiones ventrolaterales de la prominencia frontonasal. Estas fosas están rodeadas por las prominencias nasales medial y laterales. Las prominencias maxilares (*PMx*) forman los límites laterales del estomodeo. Las prominencias mandibulares (*PMn*) fusionadas se localizan inmediatamente caudales al estomodeo. El segundo arco faríngeo (*AF2*) es claramente visible y muestra bordes protruyentes (opérculos). También es claramente visible el tercer arco faríngeo (*AF3*).

(Tomado de Hinrichsen K: The early development of morphology and patterns of the face in the human embryo. *Adv Anat Embryol Cell Biol.* 1985;98:1.)

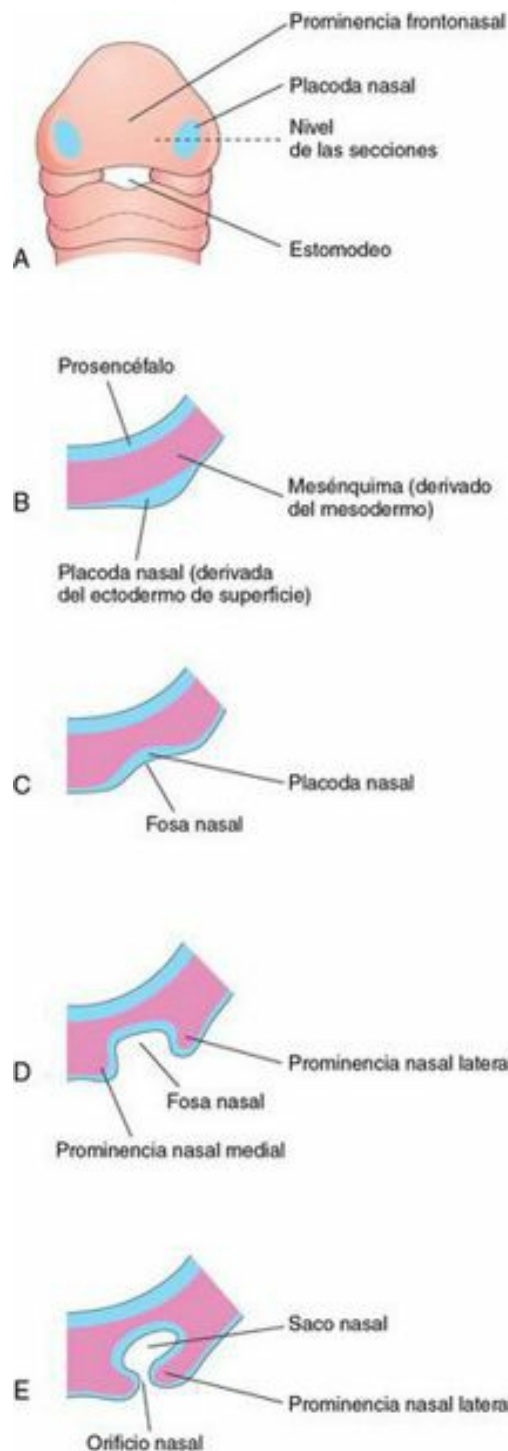


Figura 9-29 Fases progresivas en el desarrollo de un saco nasal humano (cavidad nasal primitiva). **A**, Visión ventral de un embrión de aproximadamente 28 días. **B a E**, Secciones transversales a través de la parte izquierda del saco nasal en desarrollo.

La proliferación del mesénquima en las prominencias maxilares hace que aumenten de tamaño y que crezcan medialmente la una hacia la otra y también hacia las prominencias nasales ([figs. 9-26D a G](#), [9-27](#) y [9-28](#)). Esta expansión, causada fundamentalmente por proliferación celular, da lugar al desplazamiento de las prominencias nasales mediales hacia el plano medio y entre sí. Cada prominencia nasal está separada de la prominencia maxilar por una hendidura denominada **surco nasolagrimal** ([fig. 9-26C y D](#)).

Hacia el final de la quinta semana comienzan a desarrollarse los primordios de las orejas (la parte externa de los oídos) ([figs. 9-26E y 9-30](#)). Se forman **seis montículos auriculares** (tres tumefacciones

mesenquimales a cada lado) alrededor de la primera hendidura faríngea, representando el primordio de la oreja y el conducto auditivo externo, respectivamente. Al principio las orejas se localizan en la región del cuello ([fig. 9-31](#)); sin embargo, a medida que se desarrolla la mandíbula, se acaban localizando en la parte lateral de la cabeza, a la altura de los ojos ([fig. 9-26H](#)).

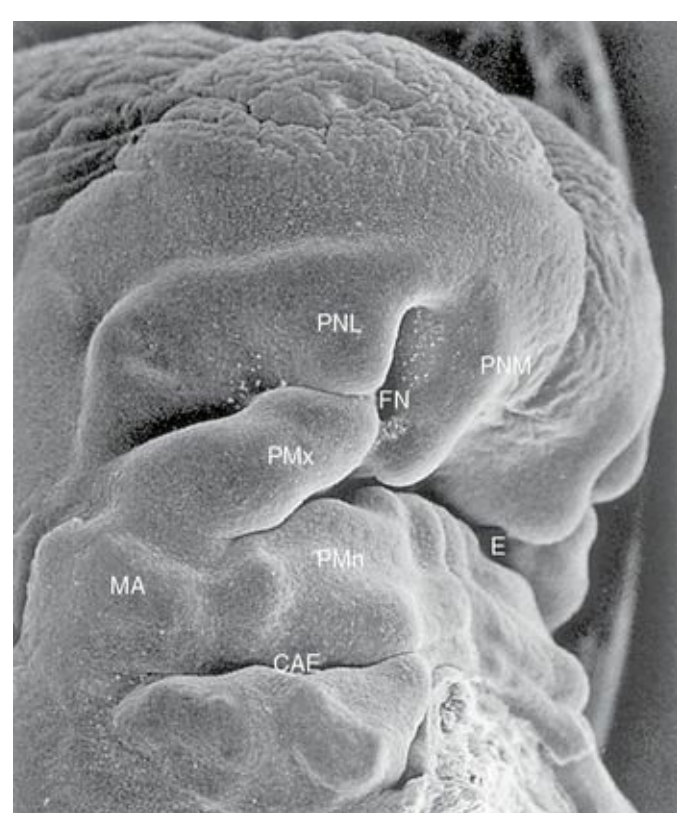


Figura 9-30 Imagen de microscopía electrónica de barrido correspondiente a la región craneofacial de un embrión humano de aproximadamente 41 días (estadio 16 de Carnegie; longitud occipucio-cóccix, 10,8 mm) visto oblicuamente. La prominencia maxilar (*PMx*) está hinchada en dirección lateral y se introduce en forma de cuña entre las prominencias nasales lateral (*PNL*) y medial (*PNM*), rodeando a la fosa nasal (*FN*). Los montículos auriculares (*MA*) se pueden observar a ambos lados de la hendidura faríngea, entre el primer y segundo arco, y su destino final es la formación del conducto auditivo externo (*CAE*). *PMn*, prominencia mandibular; *E*, estomodeo.

(Tomado de Hinrichsen K: The early development of morphology and patterns of the face in the human embryo. *Adv Anat Embryol Cell Biol.* 1985;98:1.)



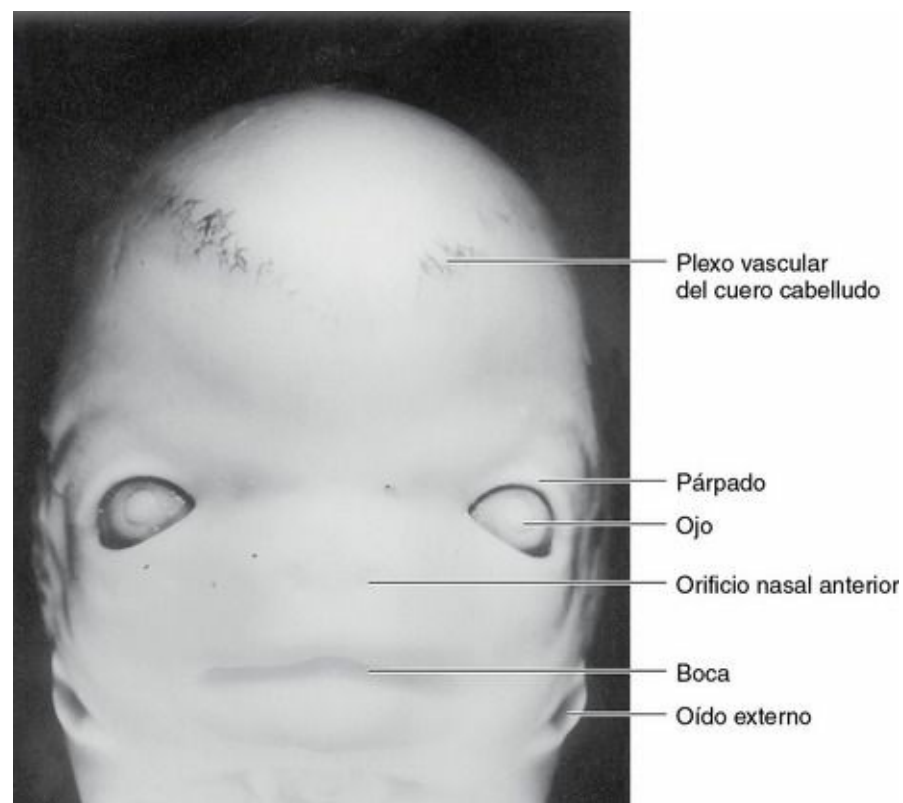


Figura 9-31 Visión ventral de la cara de un embrión en estadio 22 de Carnegie, con aproximadamente 54 días. Se puede observar que los ojos están muy separados y que las orejas muestran una implantación baja en esta fase del desarrollo.

(Tomado de Nishimura H, Semba R, Tanimura T, Tanaka O: Prenatal Development of the Human with Special Reference to Craniofacial Structures: An Atlas. Bethesda, MD, U.S. Department of Health, Education, and Welfare, National Institutes of Health, 1977.)

Hacia el final de la sexta semana, cada prominencia maxilar ha empezado a unirse a la prominencia nasal lateral a lo largo de la línea del surco nasolagrimal ([figs. 9-32](#) y [9-33](#)). De esta manera se establece una continuidad entre la parte lateral de la nariz, formada por la prominencia nasal lateral, y la región de la mejilla, formada por la prominencia maxilar.

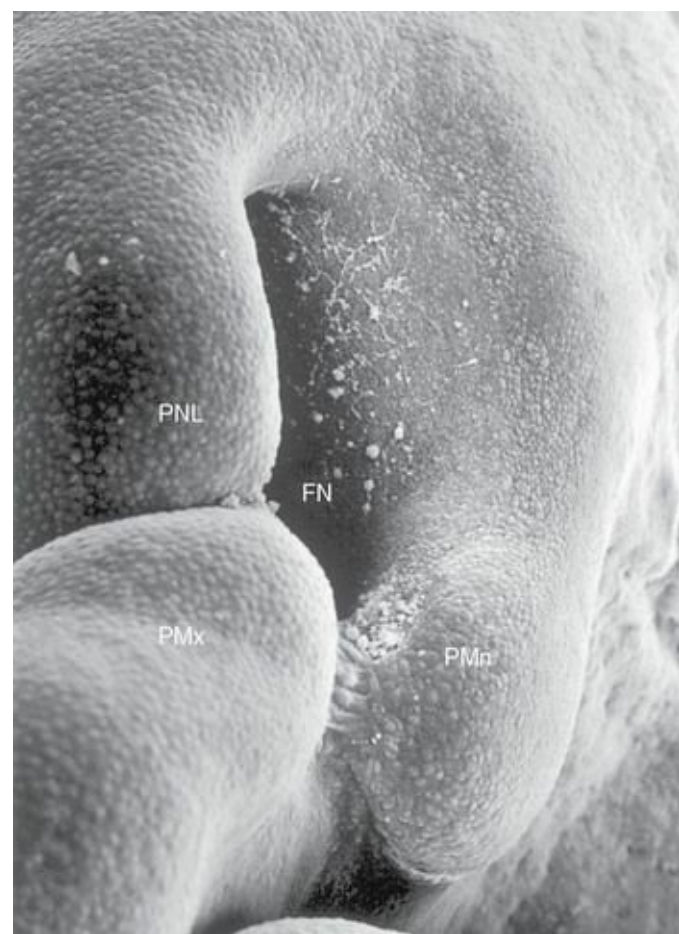


Figura 9-32 Imagen de microscopia electrónica de barrido correspondiente a la región nasal derecha de un embrión humano de aproximadamente 41 días (estadio 17 de Carnegie, longitud occipucio-cóccix 10,8 mm), en la que se muestra la prominencia maxilar (*PMx*) fusionándose con la prominencia nasal medial (*PMn*). Se puede observar la fosa nasal (*FN*) de gran tamaño. Entre las prominencias pueden verse puentes epiteliales. Entre la *PMx* y la prominencia nasal lateral (*PNL*) se observa la ranura que representa el surco nasolagrimal.

(Tomado de Hinrichsen K: The early development of morphology and patterns of the face in the human embryo. *Adv Anat Embryol Cell Biol.* 1985;98:1.)

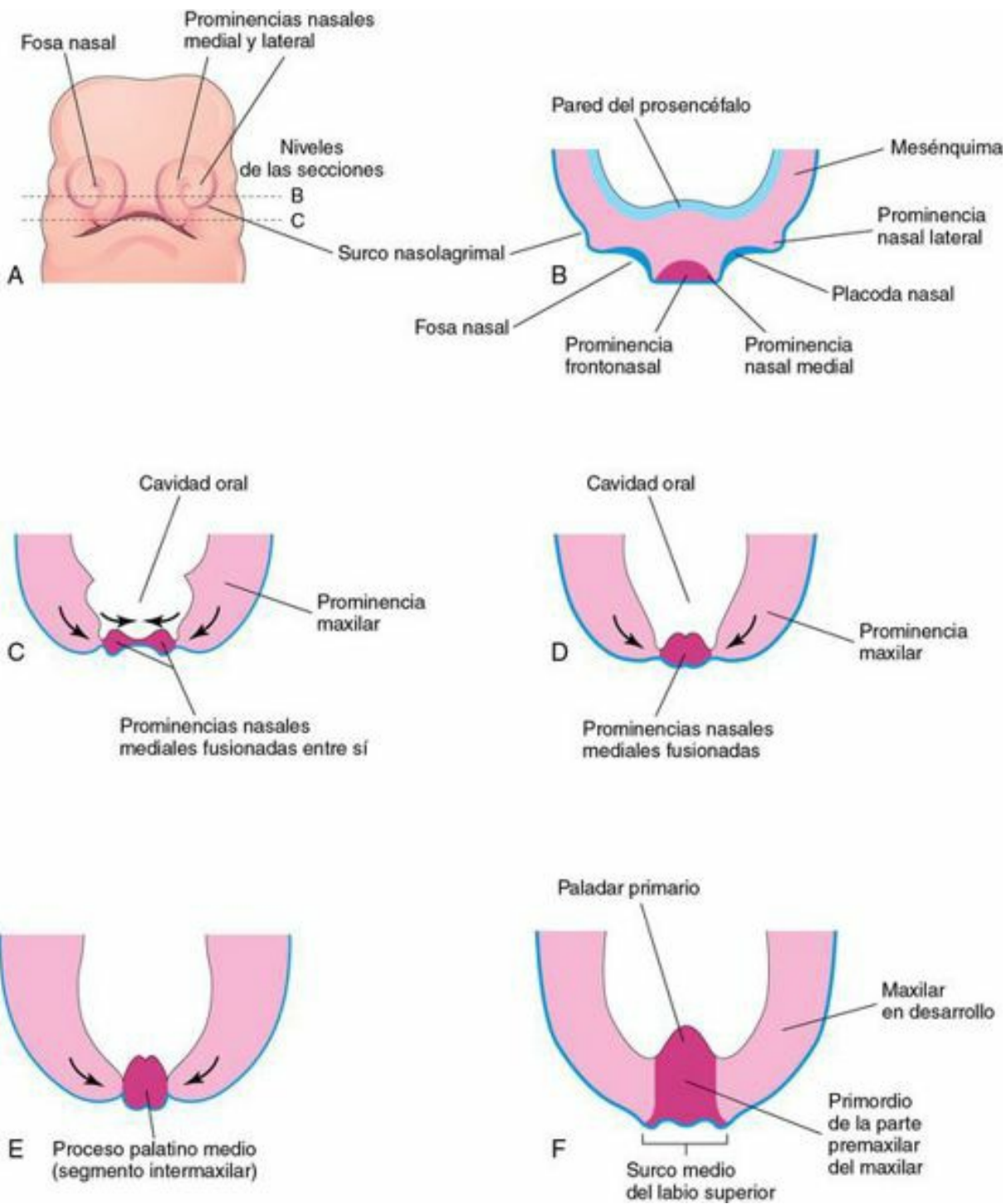


Figura 9-33 Desarrollo temprano del maxilar, el paladar y el labio superior. **A**, Visión frontal de un embrión de unas 5 semanas. **B** y **C**, Esquemas correspondientes a secciones horizontales en los niveles mostrados en **A**. Las *flechas* en **C** indican el crecimiento subsiguiente de las prominencias nasales maxilar y medial hacia el plano medio, así como la fusión de las prominencias entre sí. **D** a **F**, Secciones similares efectuadas en embriones de mayor edad con ilustración de la fusión entre sí de las prominencias nasales mediales y de las prominencias maxilares para formar el labio superior. En estudios recientes se ha sugerido que el labio superior se forma por completo a partir de las prominencias maxilares.

El **conducto nasolagrimal** se desarrolla a partir de un engrosamiento alargado del ectodermo que surge en el suelo del surco nasolagrimal. Este engrosamiento se transforma en un cordón epitelial sólido que se separa del ectodermo y se introduce en el mesénquima. Más adelante, a consecuencia de la apoptosis (muerte celular programada), este cordón epitelial se canaliza y se convierte en un

conducto. El extremo superior de dicho conducto se expande formando el saco lagrimal (v. [cap. 18](#)). Hacia la parte final del período fetal el conducto nasolagrimal drena en el meato inferior, localizado en la pared lateral de la cavidad nasal. El conducto es completamente permeable tras el nacimiento.

Entre las semanas 7 y 10 las prominencias nasales mediales se fusionan entre sí y con las prominencias maxilares y laterales ([fig. 9-26G](#) y *H*). La fusión de estas prominencias requiere la desintegración de los epitelios de superficie que establecen contacto, lo que da lugar a la conexión de las células mesenquimales subyacentes. La fusión de las prominencias nasal medial y maxilar establece una continuidad entre el maxilar y el labio, al tiempo que separa las fosas nasales del estomodeo.

A medida que se fusionan, las prominencias nasales mediales forman un **segmento intermaxilar** ([figs. 9-26H](#) y [9-33E](#) y *F*). Este segmento da lugar a:

- La parte media (filtrum) del labio superior.
- La parte premaxilar del maxilar y la encía asociada.
- El paladar primario.

En estudios tanto clínicos como embriológicos se ha observado que el labio superior se forma en su totalidad a partir de las prominencias maxilares. Las partes inferiores de las prominencias nasales mediales parecen situarse profundamente y quedan cubiertas por extensiones mediales de las prominencias maxilares, formando el **filtrum**.

Además de los derivados de los tejidos conjuntivo y muscular, a partir del mesénquima de las prominencias faciales también se derivan varios huesos. Hasta el final de la sexta semana los maxilares primitivos están constituidos por masas de tejido mesenquimal. Los labios y las encías comienzan a desarrollarse a partir de un engrosamiento lineal del ectodermo, la **lámina labiokingival** que crece hacia el mesénquima subyacente (v. [fig. 9-37B](#)). De manera gradual, la mayor parte de la lámina degenera dejando un **surco labiokingival** entre los labios y las encías (v. [fig. 9-37H](#)). En el plano medio persiste una pequeña zona de la lámina labiokingival que finalmente forma el frenillo del labio superior, que une el labio a la encía.

El desarrollo posterior de la cara se produce con lentitud a lo largo del período fetal y se debe principalmente a los cambios en las proporciones y posiciones relativas de los componentes faciales. Durante el período fetal inicial la nariz es plana y la mandíbula está poco desarrollada ([fig. 9-26H](#)); estas estructuras alcanzan su forma característica definitiva cuando se completa el desarrollo facial ([fig. 9-26I](#)). A medida que el cerebro aumenta de tamaño, la cavidad craneal muestra una expansión bilateral que hace que las órbitas, que tenían una orientación lateral, asuman su orientación anterior definitiva. Aparentemente, la zona de abertura del conducto auditivo externo se eleva, pero en realidad se mantiene estacionaria. La impresión de que esta estructura se eleva se debe al alargamiento de la mandíbula.

El pequeño tamaño de la cara antes de nacimiento se debe a:

- El desarrollo rudimentario del maxilar y la mandíbula.

- La falta de erupción de los dientes de leche.
- El pequeño tamaño de las cavidades nasales y de los senos maxilares.

# Resumen del desarrollo facial

- La prominencia frontonasal forma la frente, por un lado, y el dorso y el vértice de la nariz, por otro (v. [fig. 9-26](#)).
  - Las prominencias nasales laterales forman las alas (partes laterales) de la nariz.
  - Las prominencias nasales mediales forman el tabique nasal y el filtrum labial.
  - Las prominencias maxilares forman las regiones altas de la mejilla y el labio superior.
  - Las prominencias mandibulares dan lugar al mentón, el labio inferior y las zonas bajas de la mejilla.
- 

## Atresia del conducto nasolagrimal

En ocasiones, parte del conducto nasolagrimal no muestra canalización y esto da lugar a una atresia congénita de dicho conducto. Se observa sintomatología clínica asociada a la obstrucción de este conducto en aproximadamente el 6% de los recién nacidos.

---

---

## Senos y quistes auriculares congénitos

Los senos y los quistes auriculares de tamaño pequeño se suelen localizar en una zona triangular de la piel anterior al pabellón auricular, en el oído externo ([fig. 9-10F](#)); sin embargo, también pueden aparecer en otras localizaciones alrededor de la oreja o en el lóbulo de ésta. A pesar de que algunos senos y quistes corresponden a restos del primer arco faríngeo, otros representan pliegues endodérmicos que aparecen en forma de secuestros durante el proceso de formación de la oreja a partir de los seis montículos auriculares (masas nodulares de mesénquima procedentes del primer y segundo arco faríngeo que se fusionan para formar la oreja). Se considera que estos senos y quistes son anomalías de carácter menor que no generan problemas clínicos graves.

---

# Desarrollo de las cavidades nasales

A medida que se desarrolla la cara, las placodas nasales experimentan una depresión formando las **fosas nasales** (v. [figs. 9-28](#), [9-29](#) y [9-32](#)). La proliferación del mesénquima adyacente conforma las prominencias nasales mediales y laterales, con una profundización de las fosas nasales y con la formación de los **sacos nasales primitivos**. Cada saco nasal crece dorsalmente, por delante del prosencéfalo en desarrollo ([fig. 9-34A](#)). Al principio, los sacos están separados de la cavidad oral por la **membrana oronasal**. Esta membrana se rompe al final de la sexta semana y las cavidades nasal y oral se comunican ([fig. 9-34C](#)). En las cavidades nasales se forman tapones epiteliales transitorios debido a la proliferación de las células que las revisten. Entre las semanas 13 y 15 desaparecen los tapones nasales.

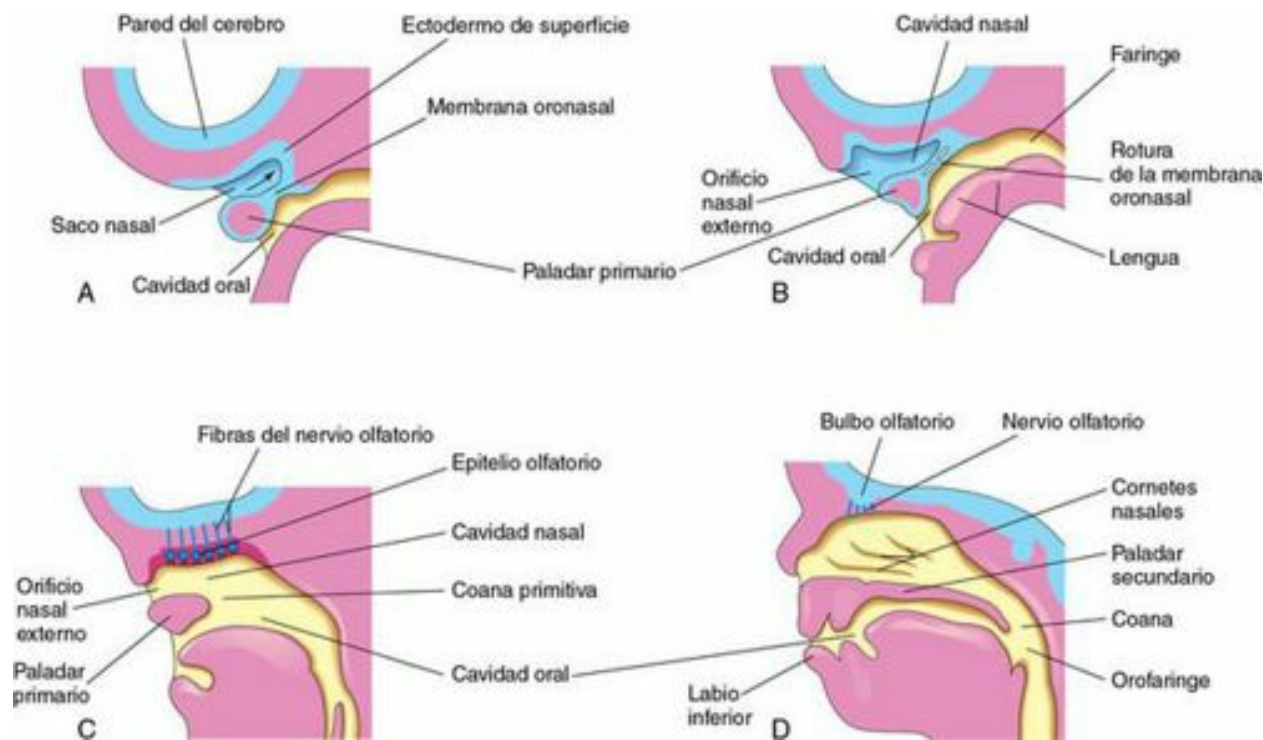


Figura 9-34 Secciones sagitales de la cabeza con demostración del desarrollo de las cavidades nasales. Se ha eliminado el tabique nasal. **A**, 5 semanas. **B**, 6 semanas, con demostración de la fragmentación de la membrana oronasal. **C**, 7 semanas, con demostración del establecimiento de la comunicación entre las cavidades nasal y oral, y del desarrollo del epitelio olfatorio. **D**, 12 semanas, con demostración del paladar y de la pared lateral de la cavidad nasal.

Las regiones de continuidad entre las cavidades nasal y oral son las **coanas primitivas** (las aberturas derecha o izquierda de la cavidad nasal en la nasofaringe). Después del desarrollo del paladar secundario, las coanas se localizan en la unión entre la cavidad nasal y la faringe ([figs. 9-34D](#) y [fig. 9-37](#)). Al tiempo que se producen estos cambios, se desarrollan los **cornetes nasales** superior, medio e inferior en forma de elevaciones en las paredes laterales de las cavidades nasales (v. [fig. 9-34D](#)). Simultáneamente, el epitelio ectodérmico del techo de cada cavidad nasal se especializa y forma el **epitelio olfatorio**. Algunas células epiteliales se diferencian hacia **células receptoras olfativas** (neuronas). Los axones de estas neuronas constituyen los **nervios olfatorios**, que crecen hacia los bulbos olfatorios existentes en el cerebro ([fig. 9-34C](#) y [D](#)).

La mayor parte del labio superior, el maxilar y el paladar secundario se forma a partir de las prominencias maxilares ([fig. 9-26H](#)). Estas prominencias se fusionan lateralmente con las prominencias mandibulares. Los labios y las mejillas primitivos son invadidos por el mesénquima correspondiente al segundo par de arcos faríngeos, que se diferencia hacia la formación de los músculos faciales (v. [fig. 9-6](#) y [tabla 9-1](#)). Estos músculos de la expresión facial están inervados por el nervio facial (PC VII), que corresponde al segundo arco faríngeo. El mesénquima del primer par de arcos faríngeos se diferencia hacia los músculos de la masticación y hacia otros pocos músculos, todos los cuales están inervados por el nervio trigémino (PC V) correspondiente al primer par de arcos faríngeos.



# Senos paranasales

Algunos senos paranasales, como los **senos maxilares**, comienzan a desarrollarse durante la vida fetal tardía; el resto de ellos lo hace después del nacimiento. Se forman a partir de divertículos (invaginaciones) en las paredes de las cavidades nasales y se convierten en extensiones neumáticas (re llenas de aire) de las cavidades nasales en los huesos adyacentes, como, por ejemplo, los senos maxilares en los maxilares y los **senos frontales** en los huesos frontales. Las aberturas originales de los divertículos se mantienen y forman los orificios de los senos en el adulto.

La aparición del **primordio vomeronasal** adopta la forma de un engrosamiento epitelial bilateral en el tabique nasal. La invaginación adicional de los primordios y su separación respecto al epitelio del tabique nasal da lugar a la aparición de un **órgano vomeronasal** (OVN) tubular entre los días 37 y 43. Esta estructura quimiosensitiva, que finaliza de manera ciega en la parte posterior, alcanza su máximo grado de desarrollo entre las semanas 12 y 14. Después se produce una sustitución gradual de la población receptora por células ciliares parcheadas. El OVN está presente de manera constante en forma de una estructura bilateral similar a un conducto y localizada en el tabique nasal, por encima del cartílago septal ([fig. 9-35](#)). El OVN humano tubular y su diminuta abertura anterior son los homólogos verdaderos del OVN de otros mamíferos, reptiles y anfibios.

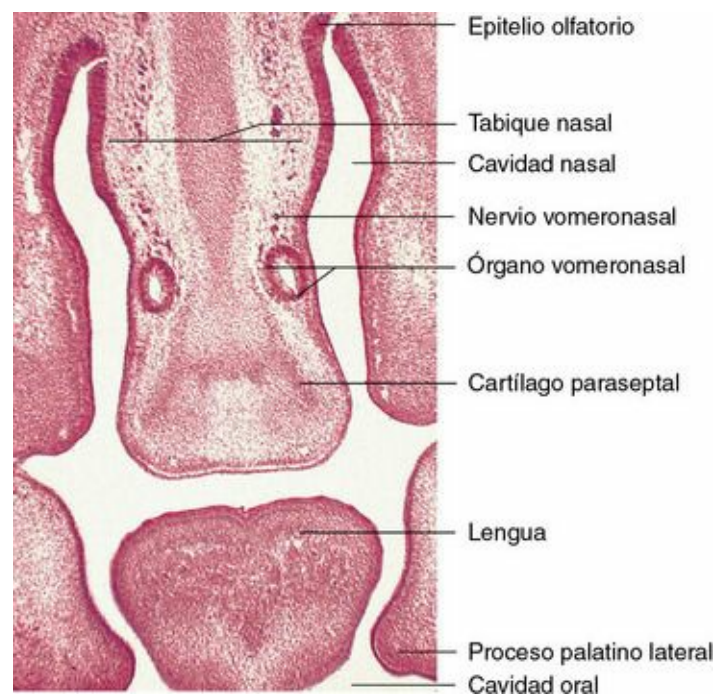


Figura 9-35 Microfotografía correspondiente a una sección frontal a través de la cavidad oral y las regiones nasales en desarrollo de un embrión humano de 22 mm, con aproximadamente 54 días. Se puede observar el órgano vomeronasal tubular bilateral.

(Por cortesía del doctor Kunwar Bhatnagar, Department of Anatomical Sciences and Neurobiology, School of Medicine, University of Louisville, Louisville, KY.)

---

## Desarrollo posnatal de los senos paranasales

La mayor parte de los senos paranasales son rudimentarios o inexistentes en los recién nacidos. Los

**senos maxilares** tienen un tamaño pequeño en el momento del nacimiento. Estos senos crecen lentamente hasta la pubertad y no se desarrollan de manera completa hasta que aparece la dentición permanente al inicio de la edad adulta.

En el momento del nacimiento no existen los **senos frontales** ni los **senos esfenoidales**. Las **celdillas etmoidales** tienen un tamaño pequeño antes de los 2 años de edad y no comienzan a crecer de manera rápida hasta los 6-8 años. En los lactantes de aproximadamente 2 años de edad, las dos celdillas etmoidales más anteriores crecen hacia el hueso frontal formando un seno frontal a cada lado. En general, los senos frontales pueden verse en las radiografías efectuadas a partir de los 7 años de edad.

Las dos celdillas etmoidales más posteriores crecen hacia el hueso esfenoides aproximadamente a los 2 años de edad, formando los dos **senos esfenoidales**. El crecimiento de los senos paranasales es importante en lo que se refiere al tamaño y la configuración de la cara durante la lactancia y la niñez, al tiempo que durante la adolescencia incrementa la resonancia de la voz.

---



## **Desarrollo del paladar**

La génesis del paladar se inicia en la sexta semana, pero el desarrollo completo del mismo no se produce hasta la semana 12. El período crítico del desarrollo del paladar va desde el final de la sexta semana hasta el comienzo de la novena semana. El paladar se desarrolla en dos fases: desarrollo de un paladar primario y desarrollo de un paladar secundario.

# Paladar primario

Al comienzo de la sexta semana empieza a desarrollarse el paladar primario (**proceso medio**) ([figs. 9-33F](#) y [9-34](#)). Inicialmente, este segmento —que está formado por la fusión de las prominencias nasales mediales— es una masa de mesénquima que tiene configuración en cuña y que se localiza entre las superficies internas de las prominencias maxilares de los maxilares en desarrollo. El paladar primario forma la parte anterior y de la línea media del maxilar, la parte premaxilar del maxilar superior ([fig. 9-36](#)). Representa tan sólo una pequeña parte del paladar duro del adulto (es decir, anterior al agujero incisivo).

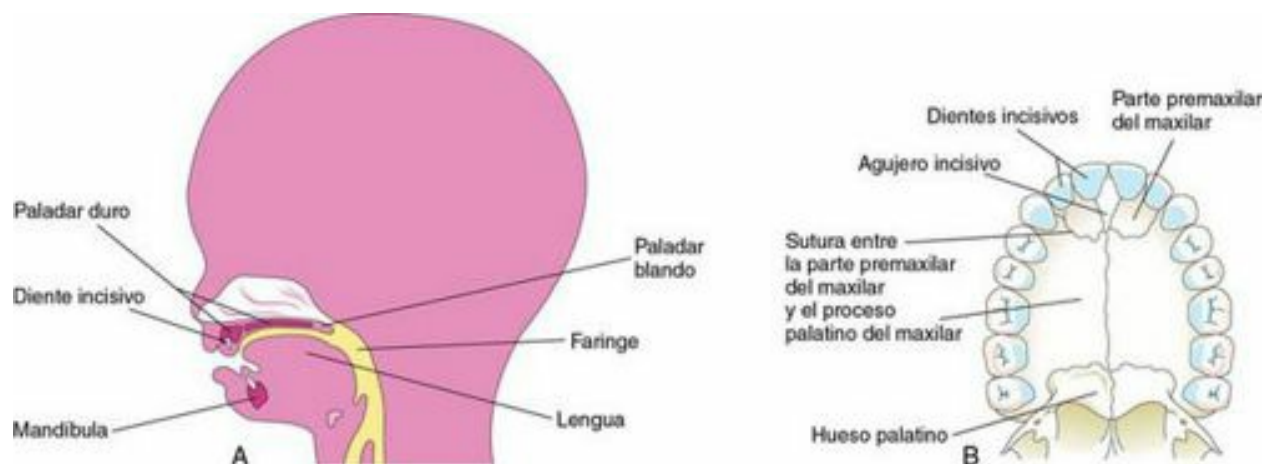


Figura 9-36 **A**, Sección sagital de la cabeza de un feto de 20 semanas con ilustración de la localización del paladar. **B**, Paladar óseo y arco alveolar en un adulto joven. En el cráneo de las personas jóvenes suele observarse la sutura entre la parte premaxilar del maxilar y los procesos palatinos fusionados de los maxilares. Sin embargo, no es visible en el paladar duro de la mayor parte de los cráneos desecados debido a que generalmente proceden de adultos de edad avanzada.

# Paladar secundario

El paladar secundario es el primordio de las partes dura y blanda del paladar (v. [fig. 9-36](#)). Comienza a desarrollarse durante la sexta semana a partir de dos proyecciones mesenquimales que se extienden desde las partes internas de las prominencias maxilares. Inicialmente, estas estructuras —los **procesos palatinos** (estantes palatinos)— se proyectan en dirección inferomedial a cada lado de la lengua ([figs. 9-37B](#) y [9-38A](#) y [B](#)). A medida que los maxilares y la mandíbula se alargan, empujan la lengua y hacen que se aleje respecto a su raíz, con el resultado de que queda en una posición más baja en la boca.

Durante las semanas séptima y octava, los procesos palatinos asumen una posición horizontal por encima de la lengua ([figs. 9-37E](#) a [H](#), y [9-38C](#)). Este cambio de orientación se produce como consecuencia de un proceso de desplazamiento intrínseco, facilitado parcialmente por la presencia de ácido hialurónico en el mesénquima de los procesos palatinos.

En el paladar primario se desarrolla gradualmente hueso con formación de la parte premaxilar del maxilar, en el que al final quedan alojados los dientes incisivos ([fig. 9-36B](#)). Al mismo tiempo, el hueso se extiende desde los huesos maxilar y palatino hacia los procesos palatinos formando el **paladar duro** ([9-37E](#) y [G](#)). Las partes posteriores de estos procesos no muestran osificación. Se extienden en dirección posterior hasta más allá del tabique nasal y se fusionan formando el **paladar blando**, incluyendo su proyección cónica blanda, la **úvula** ([fig. 9-37D](#), [F](#) y [H](#)). El rafe palatino medio indica la línea de fusión de los procesos palatinos.

Un pequeño **canal nasopalatino** persiste en el plano medio del paladar entre la parte anterior del maxilar y los procesos palatinos del maxilar. Este canal está representado en el paladar duro del adulto por el agujero **incisivo** ([fig. 9-36B](#)), que es la abertura común de los pequeños canales incisivos derecho e izquierdo. Una sutura irregular recorre cada lado del agujero incisivo hasta el proceso alveolar del maxilar, entre los dientes incisivos y caninos laterales a cada lado ([fig. 9-36B](#)). Dicha sutura es visible en la región anterior de los paladares de las personas jóvenes. Esta sutura indica la zona de fusión entre los paladares primario y secundario embrionarios.

El **tabique nasal** se desarrolla en forma de un crecimiento en dirección inferior de las partes internas de las prominencias nasales mediales fusionadas (v. [figs. 9-37](#) y [9-38](#)). La fusión entre el tabique nasal y los procesos palatinos comienza en la parte anterior durante la novena semana y finaliza en la parte posterior hacia la semana 12, por encima del primordio del paladar duro.

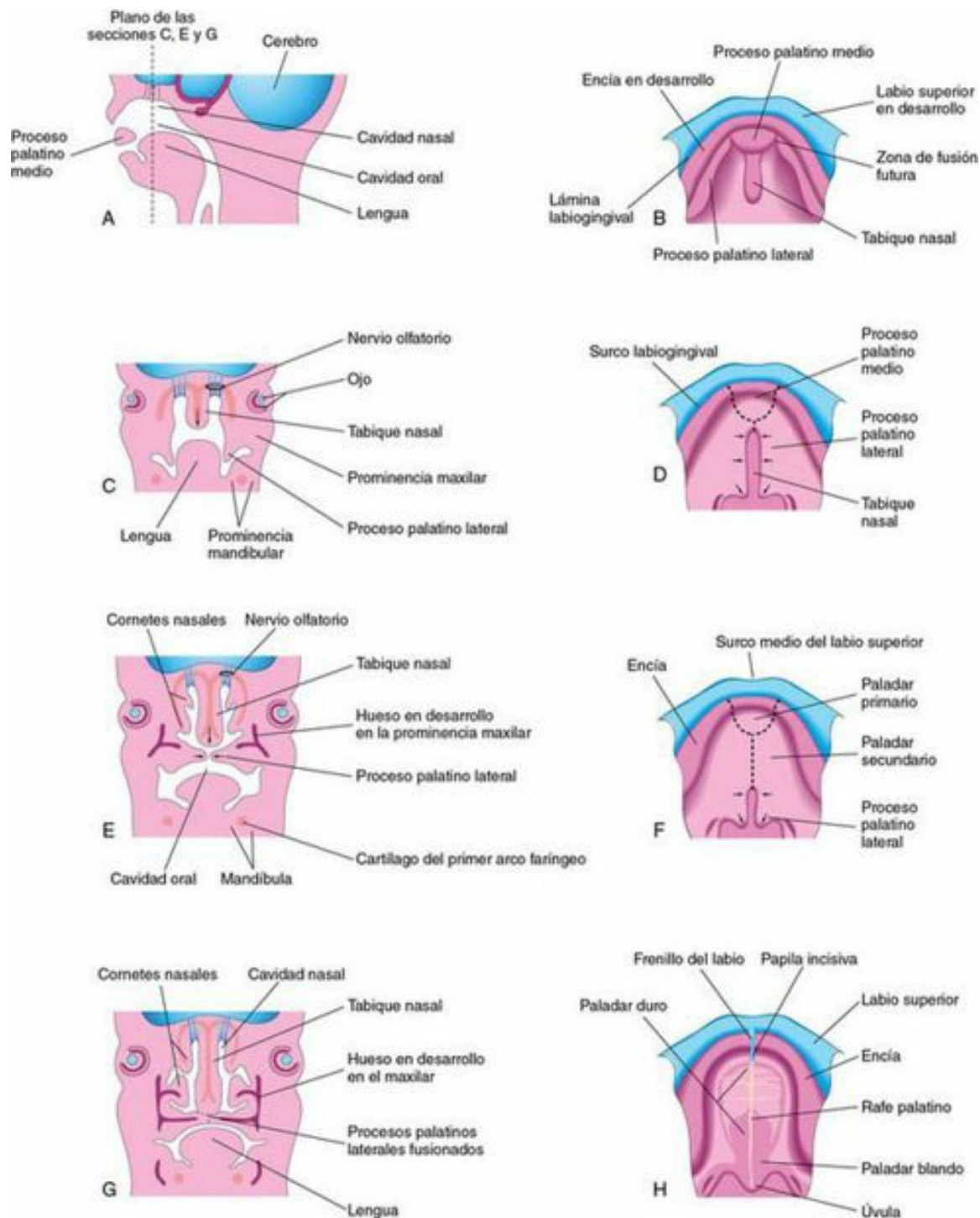


Figura 9-37 **A**, Sección sagital de la cabeza del embrión al final de la sexta semana, con demostración del proceso palatino medio. **B**, **D**, **F** y **H**, Techo de la boca entre las semanas 6 y 12, con ilustración del desarrollo del paladar. Las *líneas de guiones* en **D** y **F** indican las zonas de fusión de los procesos palatinos. Las *flechas* indican el crecimiento medial y posterior de los procesos palatinos laterales. **C**, **E** y **G**, Secciones frontales de la cabeza con ilustración de la fusión entre sí de los procesos palatinos laterales, del tabique nasal y de la separación entre las cavidades nasal y oral.

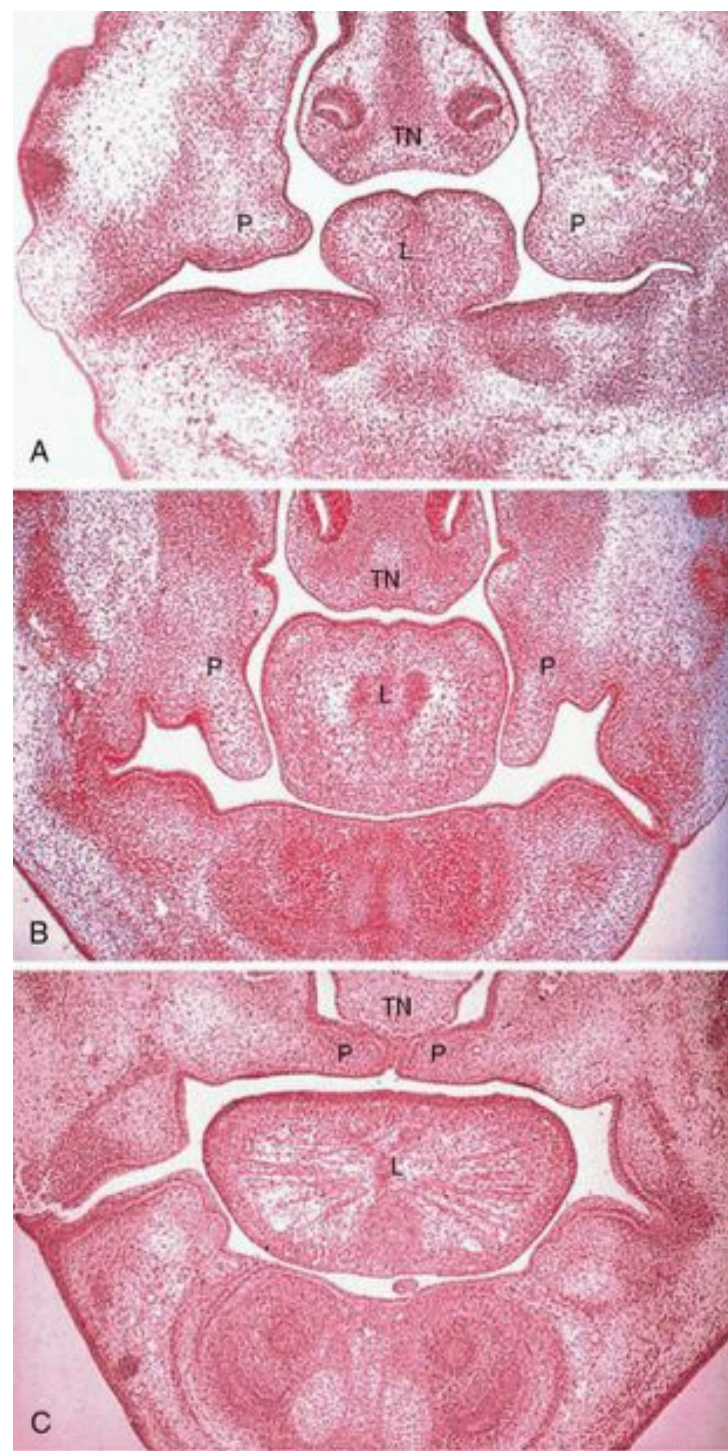


Figura 9-38 Secciones frontales de cabezas de embriones humanos; se muestra el desarrollo de los procesos palatinos laterales (*P*), el tabique nasal (*TN*) y la lengua (*L*) durante la octava semana. **A**, Embrión con una longitud occipucio-cóccix (*LOC*) de 24 mm. En esta sección se muestra el desarrollo temprano de los procesos palatinos. **B**, Embrión con una *LOC* de 27 mm. En esta sección se muestra el paladar inmediatamente antes de la elevación del proceso palatino. **C**, Embrión con una *LOC* de 29 mm (cerca del final de la octava semana). Los procesos palatinos están elevados y fusionados.

(Tomado de Sandham A: Embryonic facial vertical dimension and its relationship to palatal shelf elevation. *Early Hum Dev.* 1985;12:241.)

El labio y el paladar hendidos son malformaciones craneofaciales frecuentes. Estos defectos suelen clasificarse en función de criterios evolutivos tomando como referencia anatómica el agujero incisivo. Las fisuras labiales y palatinas son especialmente llamativas debido a que dan lugar a alteraciones en el aspecto de la cara y a problemas con el habla. Existen dos grupos principales de fisuras labiales y palatinas ([figs. 9-39 a 9-41](#)):

- **Anomalías con hendidura anterior**, entre las que está el labio hendido con o sin fisura de la parte alveolar del maxilar. La anomalía con fisura anterior completa es aquella en la que las fisuras se extienden a través del labio y de la parte alveolar del maxilar hasta el agujero incisivo, separando las partes anterior y posterior del paladar ([fig. 9-41E y F](#)). Las anomalías con fisura anterior se deben a una deficiencia del mesénquima de las prominencias maxilares y del proceso palatino medio ([fig. 9-33E](#)).
- **Anomalías con fisura posterior**, entre las que están las fisuras del paladar secundario que se extienden a través de las regiones blanda y dura del paladar hasta alcanzar el agujero incisivo, separando las partes anterior y posterior del paladar ([fig. 9-41G y H](#)). Las anomalías con fisura posterior se deben al desarrollo defectuoso del paladar secundario y a distorsiones en el crecimiento de los procesos palatinos laterales, lo que impide su fusión. Hay otros factores que también pueden contribuir a estos defectos congénitos, como, por ejemplo, la anchura excesiva del estomodeo, la movilidad de los procesos palatinos laterales (estantes palatinos) y la alteración de los sitios de degeneración focal del epitelio palatino.

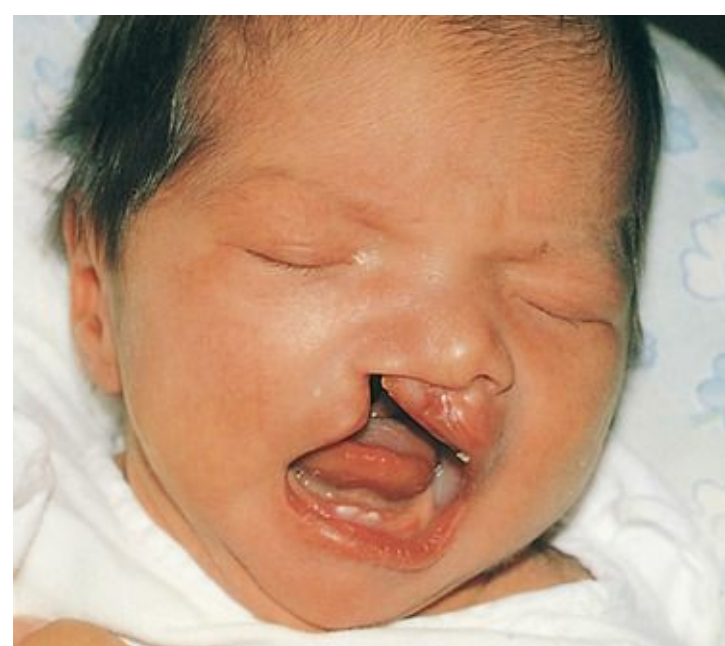

Figura 9-39 Lactante con labio y paladar hendidos unilaterales. El labio hendido, asociado o no al paladar hendido, se observa en aproximadamente 1 de cada 1.000 recién nacidos; la mayor parte de los lactantes afectados son de sexo masculino.

(Por cortesía de A.E. Chudley, Section of Genetics and Metabolism, Department of Pediatrics and Child Health, Children's Hospital, Winnipeg, Manitoba, Canadá.)



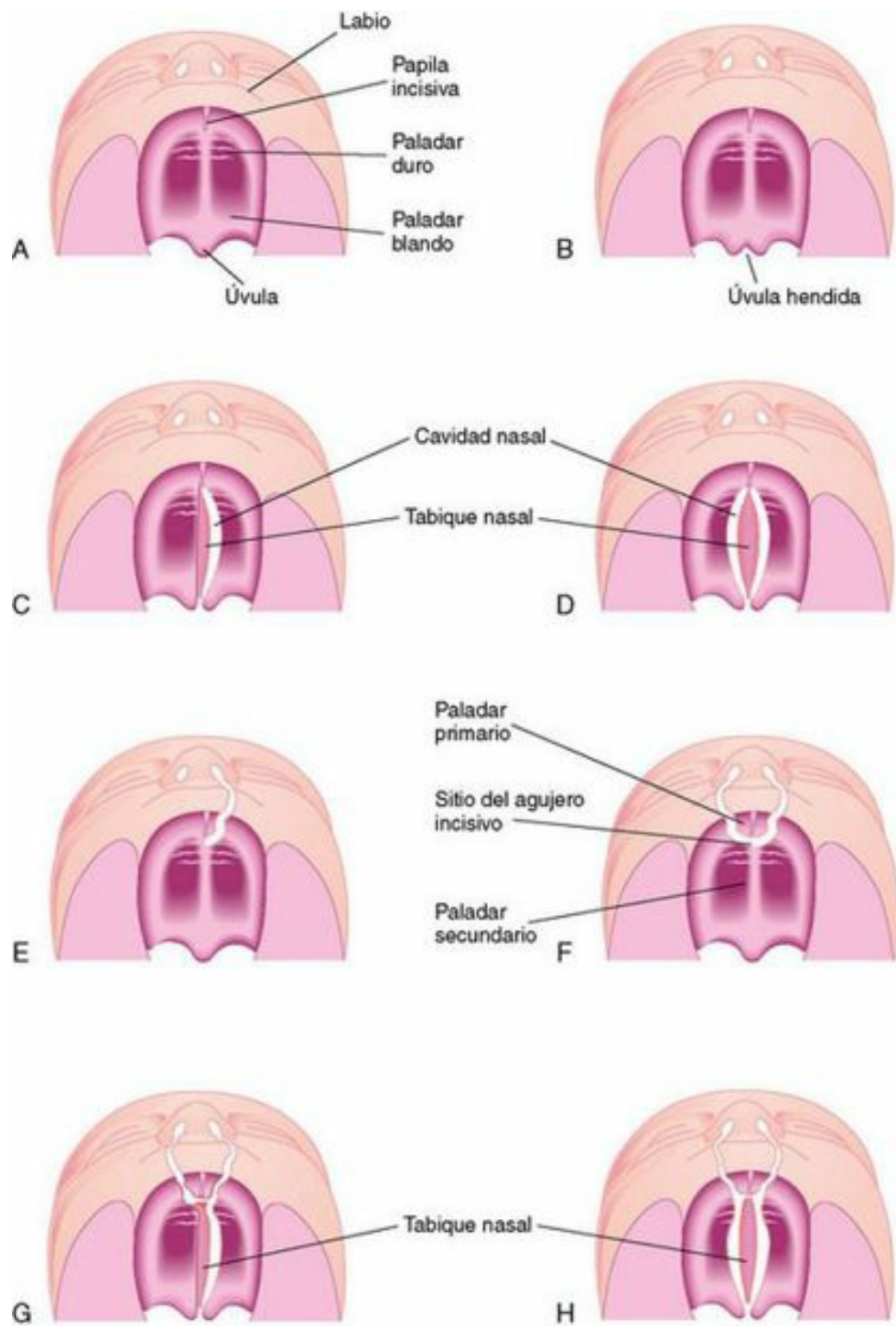


Figura 9-41 Tipos diversos de labio y paladar hendidos. **A**, Labio y paladar normales. **B**, Úvula hendida. **C**, Fisura unilateral en el paladar secundario (posterior). **D**, Fisura bilateral en la parte posterior del paladar. **E**, Fisura unilateral completa en el labio y en el proceso alveolar del maxilar asociada a una fisura unilateral del paladar primario (anterior). **F**, Fisura bilateral completa de los procesos labial y alveolar de los maxilares, asociada a fisura bilateral de la parte anterior del paladar. **G**, Fisura bilateral completa de los procesos labial y alveolar de los maxilares asociada a fisura bilateral de la parte anterior del paladar y a fisura unilateral de la parte posterior del paladar. **H**, Fisura bilateral completa de los procesos labial y alveolar de los maxilares superiores asociada a fisura bilateral completa de los paladares anterior y posterior.

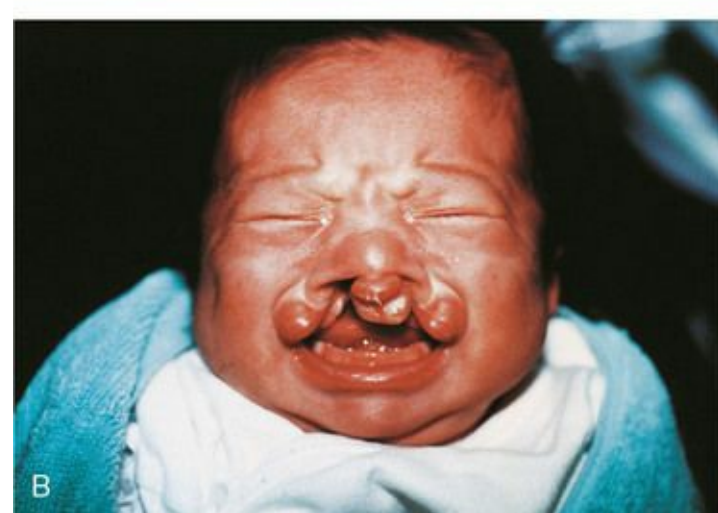
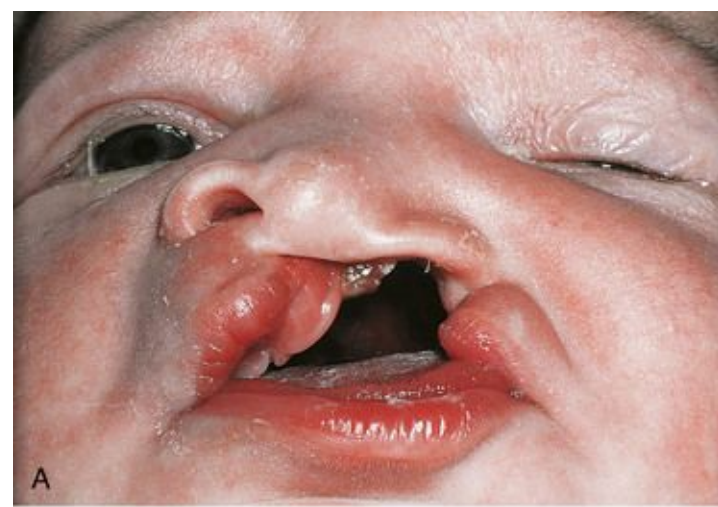
Figura 9-40 Malformaciones congénitas del labio y el paladar. **A**, Lactante con labio y paladar hendidos unilaterales. **B**, Lactante con labio y paladar hendidos unilaterales.

(Por cortesía de los doctores Barry H. Grayson y Bruno L. Vendittelli, New York University Medical Center, Institute of Reconstructive Plastic Surgery, Nueva York, NY.)

El labio hendido, asociado o no al paladar hendido, se observa en aproximadamente 1 de cada 1.000 recién nacidos; sin embargo, su frecuencia muestra variaciones importantes entre los distintos grupos étnicos y, por otra parte, el 60-80% de los niños afectados son de sexo masculino. Las fisuras van desde el labio hendido incompleto hasta los cuadros en los que la fisura se extiende hasta la nariz y a través de la parte alveolar del maxilar ([figs. 9-39](#) y [9-40A](#) y [B](#)). El labio hendido puede ser unilateral o bilateral.

El **labio hendido unilateral** ([figs. 9-39](#), [9-40A](#) y [9-41E](#) y [F](#)) se debe a la falta de fusión de la prominencia maxilar del lado afectado con las prominencias nasales mediales, lo que se debe a la falta de fusión de las masas mesenquimales y a la falta de proliferación del mesénquima y de alisamiento del epitelio de superficie. Este problema da lugar a la aparición de un *surco labial persistente* ([fig. 9-42D](#)). Por otra parte, el epitelio del surco labial muestra estiramiento y los tejidos del suelo del surco se fragmentan. A consecuencia de ello, el labio queda dividido en dos partes (v. [fig. 9-42G](#) y [H](#)). En ocasiones hay una banda de tejido (denominada *banda de Simonart*) que une las partes del labio hendido unilateral incompleto.

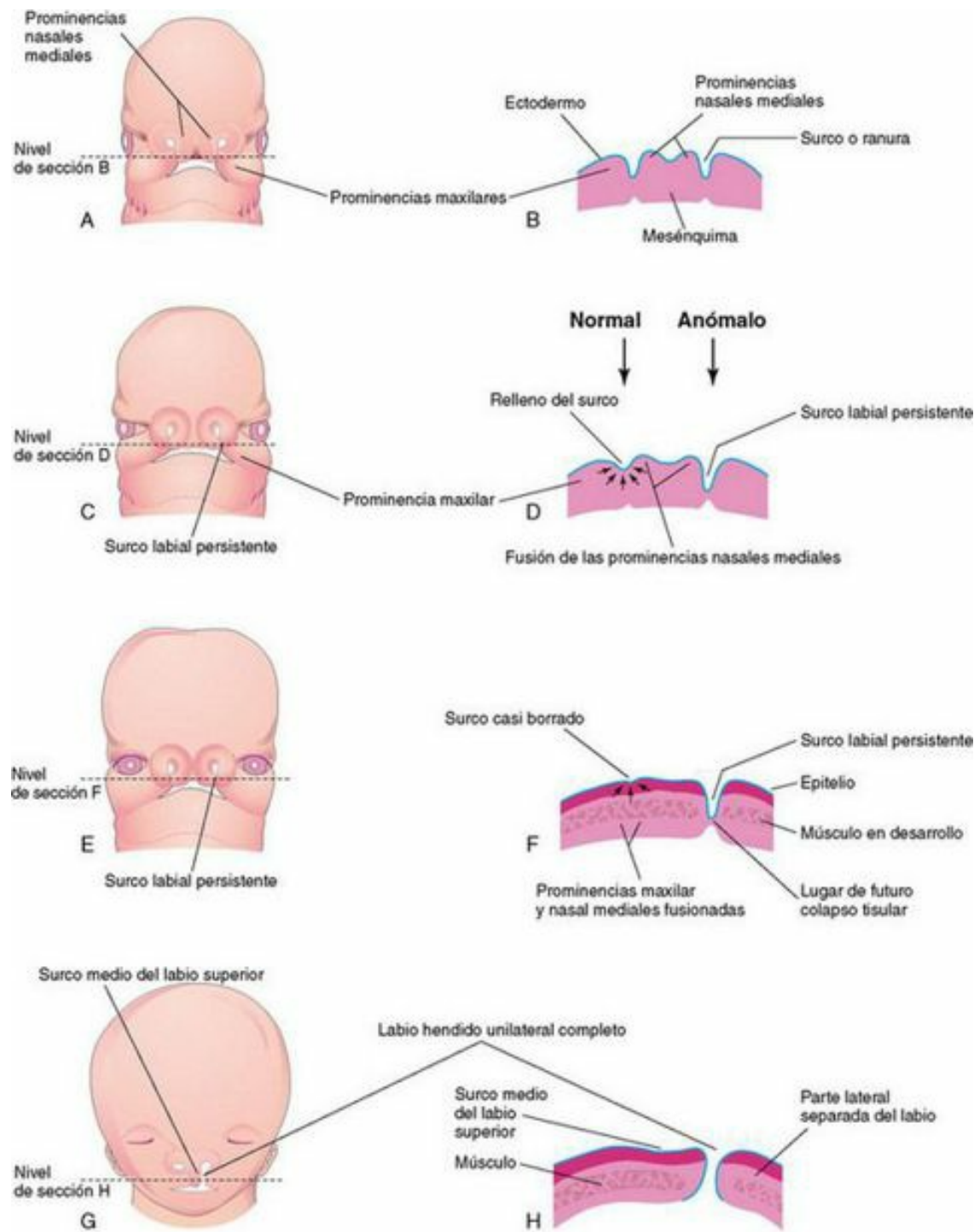


Figura 9-42 Esquemas que ilustran el fundamento embriológico del labio hendido unilateral completo. **A**, Un embrión de 5 semanas. **B**, Sección horizontal a través de la cabeza, con ilustración de los surcos entre las prominencias maxilares y las prominencias nasales mediales fusionadas. **C**, Un embrión de 6 semanas con demostración de un surco labial persistente en el lado izquierdo. **D**, Sección horizontal a través de la cabeza, con demostración del surco que se rellena gradualmente en el lado derecho tras la proliferación del mesénquima (*flechas*). **E**, Embrión de 7 semanas. **F**, Sección horizontal a través de la cabeza; se muestra que el epitelio en el lado derecho ha sido eliminado casi por completo del surco entre las prominencias maxilar y nasal mediales. **G**, Feto de 10 semanas con labio hendido unilateral completo. **H**, Sección horizontal a través de la cabeza tras el estiramiento del epitelio y la fragmentación de los tejidos en el suelo del surco labial persistente, formando un labio hendido unilateral completo.

El **labio hendido bilateral** ([figs. 9-40B](#) y [9-43C](#) y [D](#)) se debe a la falta de fusión de las masas

mesenquimales de las dos prominencias maxilares con las prominencias nasales mediales. El epitelio de los dos surcos labiales queda distendido y se fragmenta ([fig. 9-42H](#)). En los casos bilaterales, los defectos pueden no ser iguales y se observan grados variables de afectación en cada lado. Cuando hay una hendidura bilateral completa en el labio y en la parte alveolar del maxilar, el proceso palatino medio cuelga libremente y se proyecta en dirección anterior ([fig. 9-40B](#)). Estos defectos tienen un carácter especialmente deformante debido a la pérdida de continuidad del **músculo orbicular de la boca** ([fig. 9-6B](#)), que cierra la boca y frunce los labios.

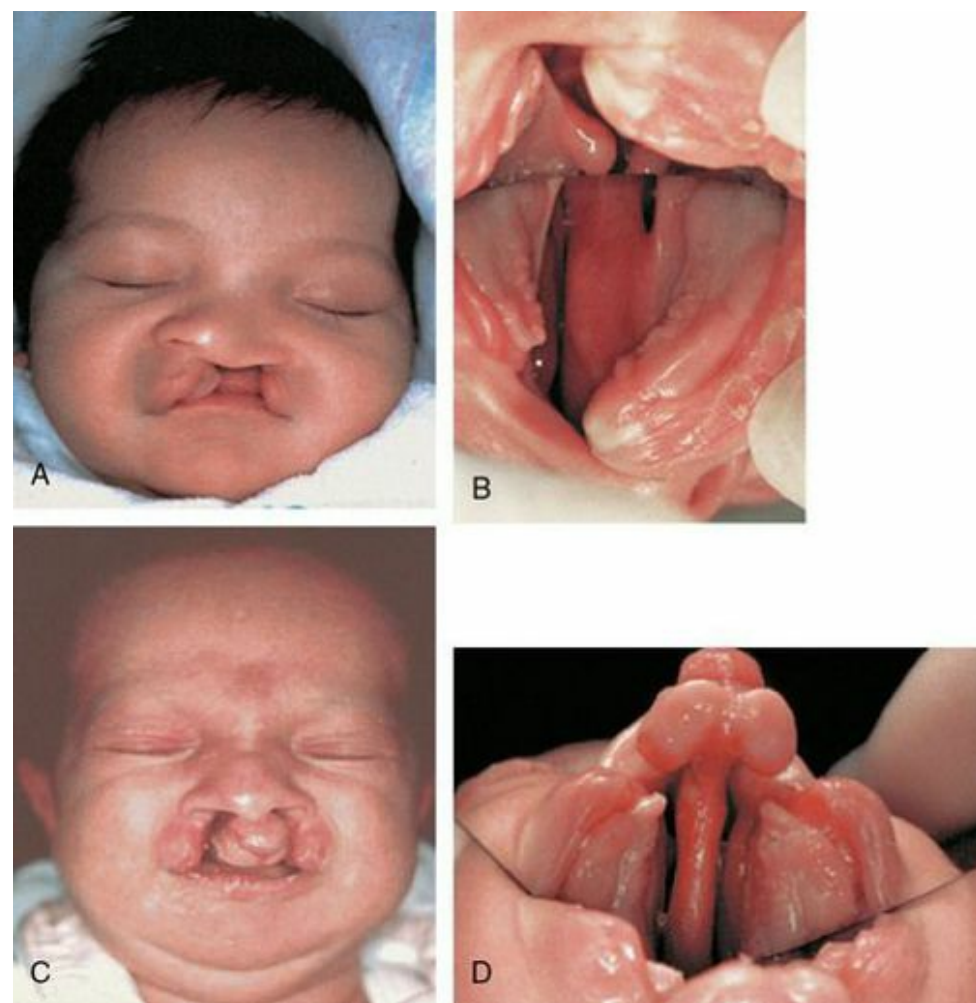


Figura 9-43 Malformaciones congénitas del labio y el paladar. **A**, Recién nacido de sexo masculino con labio y paladar hendidos completos unilaterales. **B**, Fotografía intraoral (obtenida con un espejo) en la que se observa la fisura completa unilateral izquierda con afectación de las partes primaria y secundaria del paladar. **C**, Recién nacido de sexo femenino con labio y paladar hendidos completos bilaterales. **D**, Fotografía intraoral en la que se observa un paladar hendido completo bilateral. En cada segmento inferior se observa la protrusión maxilar y el diente posnatal en el vértice gingival.

(Por cortesía del doctor John B. Mulliken, Children's Hospital Boston, Harvard Medical School, Boston, MA.)

El **labio hendido medio** es una anomalía infrecuente que se debe a una deficiencia del mesénquima. Este defecto da lugar a un fallo parcial o completo de la fusión de las prominencias nasales mediales con el proceso palatino medio. El labio hendido medio es una característica clave del síndrome de Mohr, que se transmite de manera autosómica recesiva.

La hendidura media del labio inferior también es muy infrecuente y se debe a la falta de fusión completa de las masas del mesénquima de las prominencias mandibulares con mantenimiento de la hendidura embrionaria que queda entre ellas ([fig. 9-26A](#)).

El **paladar hendido**, asociado o no al labio hendido, se observa en aproximadamente 1 de cada 2.500 recién nacidos y es más frecuente en los niños de sexo femenino que en los de sexo masculino. La fisura puede afectar únicamente a la úvula; la **úvula hendida** tiene un aspecto «en cola de pez» ([fig. 9-41B](#)), y en algunos casos esta fisura se puede extender a través de las regiones blanda y dura del paladar ([figs. 9-41C y D](#), y [9-43](#)). En los casos graves asociados a labio hendido, la fisura del paladar se extiende en ambos lados a través de la parte alveolar del maxilar y de los labios ([figs. 9-40B y 9-41G y H](#)).

El **paladar hendido completo** es el grado máximo de fisura de cualquier tipo concreto; por ejemplo, la fisura completa del paladar posterior es un defecto en el que la fisura se extiende a través del paladar blando y llega en dirección anterior hasta el agujero incisivo. La estructura anatómica más adecuada para diferenciar las anomalías con fisura anterior y posterior es el agujero incisivo.

Las fisuras unilaterales y bilaterales del paladar se clasifican en tres grupos:

- *Fisuras del paladar primario o anterior* (es decir, las fisuras anteriores al agujero incisivo), que se deben a la falta de fusión de las masas mesenquimales de los procesos palatinos laterales con el mesénquima del paladar primario ([fig. 9-41E y F](#)).
- *Fisuras del paladar secundario o posterior* (es decir, las fisuras posteriores al agujero incisivo), que se deben a la falta de fusión de las masas mesenquimales de los procesos palatinos laterales entre sí y con el tabique nasal ([fig. 9-41C y D](#)).
- *Fisuras de las partes primaria y secundaria del paladar* (es decir, las fisuras en los paladares anterior y posterior), que se deben a la falta de fusión de las masas mesenquimales de los procesos palatinos laterales con el mesénquima del paladar primario, entre sí y con el tabique nasal ([fig. 9-41G y H](#)).

La mayor parte de los cuadros de fisura del labio y el paladar se deben a factores múltiples (*herencia multifactorial*; v. [cap. 20](#)), incluyendo factores genéticos y epigenéticos, cada uno de los cuales da lugar a una alteración de carácter menor del desarrollo. En varios estudios se ha demostrado que el gen del factor regulador del interferón-6 (IRF-6) está implicado en la aparición de las fisuras aisladas.

Algunas fisuras del labio, el paladar o ambos aparecen formando parte de síndromes determinados por la mutación de un gen único. Otras fisuras forman parte de síndromes cromosómicos, especialmente la **trisomía 13** (v. [cap. 20](#)). Algunos pocos casos de fisura labial, palatina o ambas parecen deberse a agentes teratogénicos (p. ej., medicamentos antiepilépticos). En estudios efectuados sobre gemelos se ha observado que los factores genéticos tienen más importancia en el labio hendido, asociado o no a paladar hendido, que en los casos de paladar hendido como anomalía aislada.

El hermano de un niño con paladar hendido muestra un riesgo elevado de presentar también paladar hendido, pero no de presentar labio hendido. La fisura del labio y del proceso alveolar del maxilar que

se continúa hasta el paladar se suele transmitir a través de un gen ligado al sexo masculino. En los casos en los que no está afectado ninguno de los progenitores, el riesgo de aparición en los hermanos siguientes (de cualquier sexo) es de aproximadamente el 4%.

---

---

## Otros defectos faciales

La **microstomía congénita** (boca pequeña) se debe a la fusión excesiva de las masas mesenquimales de las prominencias maxilar y mandibular correspondientes al primer arco faríngeo. En los casos graves, el defecto se puede asociar a un desarrollo insuficiente (hipoplasia) de la mandíbula. Aparece un **orificio nasal único** cuando solamente se forma una placoda nasal. La **nariz bífida** se debe a la falta de fusión completa de las prominencias nasales mediales; los orificios nasales externos están muy separados y el puente nasal es bífido. En las formas leves de la nariz bífida se observa un surco en la punta de la nariz.

Hacia el comienzo del segundo trimestre (v. [fig. 9-26](#)) es posible identificar ecográficamente las características de la cara del feto. Mediante esta técnica de imagen ([fig. 9-44](#)) pueden identificarse fácilmente defectos como el labio hendido.

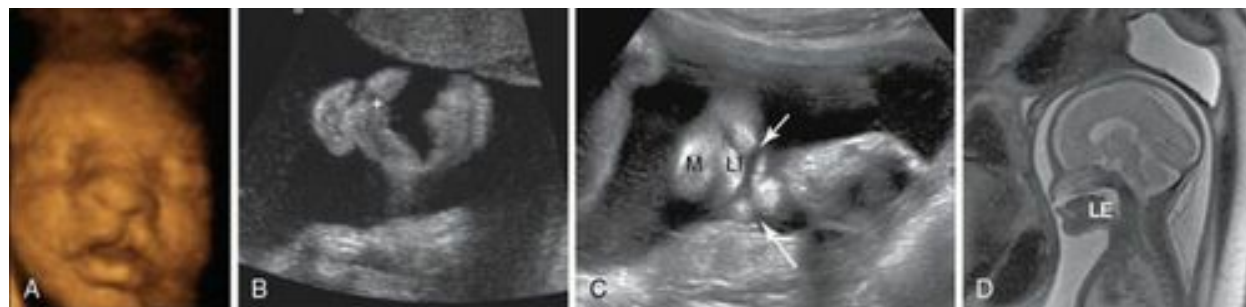


Figura 9-44 **A**, Representación ecográfica tridimensional de superficie en un feto con labio hendido unilateral. **B**, Ecografía coronal de la boca de un feto con labio hendido que se extiende hasta el orificio nasal externo izquierdo (+). Plano coronal. **C**, Ecografía coronal de un feto con demostración de labio hendido bilateral (*flechas*), el labio inferior (*LI*) y el mentón (*M*). **D**, Imagen sagital de resonancia magnética en un feto, con ausencia de la parte media del paladar duro. Se observa líquido sobre la lengua (*LE*) sin interposición del paladar.

(**A** y **B**, Por cortesía del doctor G.J. Reid, Department of Obstetrics, Gynecology and Reproductive Sciences, University of Manitoba, Women's Hospital, Winnipeg, Manitoba, Canadá; **C** y **D**, Por cortesía de la doctora en medicina Deborah Levine, directora de Ecografía Obstétrica y Ginecológica, Beth Israel Deaconess Medical Center, Boston, MA.)

---

---

## Fisuras faciales

Existen varios tipos de fisuras faciales, pero todos ellos son infrecuentes. Las fisuras faciales graves se asocian a menudo a defectos groseros en la cabeza. Las **fisuras faciales oblicuas** son a menudo bilaterales y se extienden desde el labio superior hasta el borde medial de la órbita. En estos casos, los

conductos nasolagrimalles son surcos abiertos (persistencia de los surcos nasolagrimalles) ([fig. 9-45](#)). Las fisuras faciales oblicuas asociadas a labio hendido se deben a la falta de fusión de las masas mesenquimales de las prominencias maxilares con las prominencias nasales laterales y mediales. Las fisuras faciales laterales o transversales van desde la boca hasta el pabellón auricular. Las fisuras bilaterales dan lugar a una boca de tamaño muy grande, un trastorno denominado **macrostomía**. En los casos graves, las fisuras cruzan las mejillas y se extienden hasta la proximidad de los pabellones auriculares.

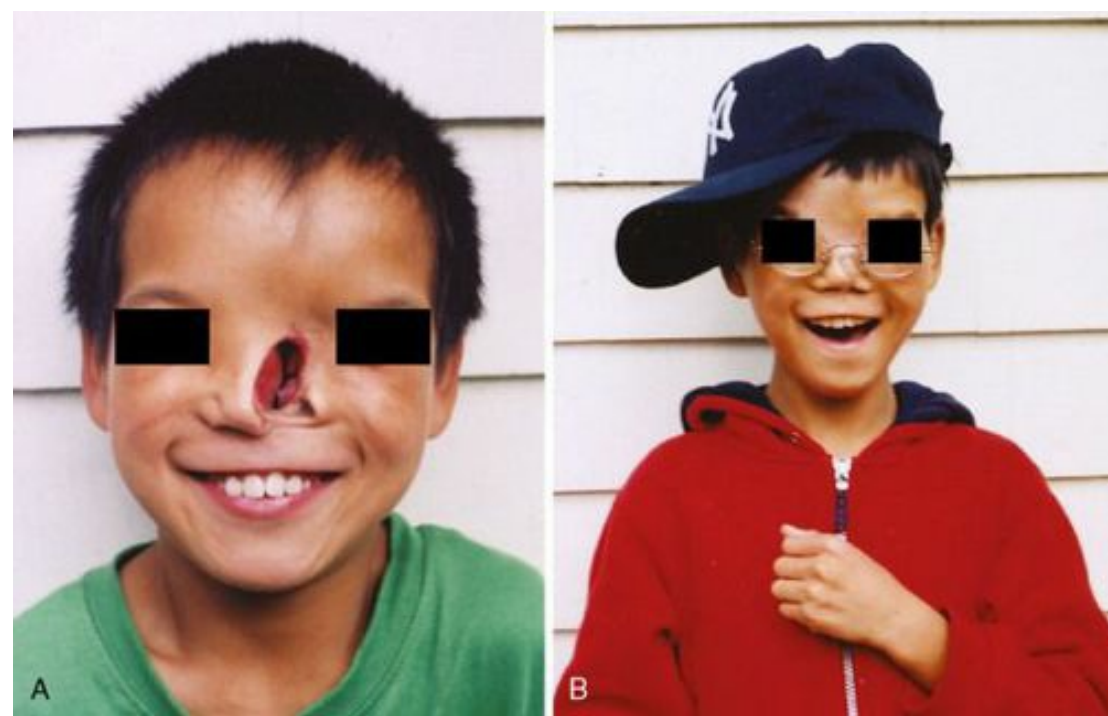

Figura 9-45 Fotografías de un niño con hendidura facial oblicua. Se observa la persistencia de la fisura nasolagrimal. **A**, Antes de la corrección quirúrgica. **B**, Después de la corrección quirúrgica.

(Con permiso del Columbia University Medical Center. Por cortesía del doctor J.A. Ascherman, Department of Surgery, Division of Plastic Surgery, Columbia University Medical Center, Nueva York, NY. © Pat Farrell.)

---

# Resumen del aparato faríngeo, la cara y el cuello

- La faringe primitiva está limitada lateralmente por los **arcos faríngeos**. Cada arco está constituido por un centro de mesénquima cubierto externamente por ectodermo e internamente por endodermo. El mesénquima original de cada arco procede del mesodermo; más adelante, las **células de la cresta neural** migran hacia los arcos y constituyen la fuente principal de sus componentes de tejido conjuntivo, incluyendo el cartílago, el hueso y los ligamentos de las regiones oral y facial. Cada arco faríngeo contiene una arteria, un eje de cartílago, un nervio y un componente muscular.
- Externamente, los arcos faríngeos están separados entre sí por las hendiduras faríngeas. Internamente, los arcos están separados entre sí por evaginaciones de la faringe, las **bolsas faríngeas**. En las zonas en las que el ectodermo de una hendidura establece contacto con el endodermo de una bolsa se forman **membranas faríngeas**. Los derivados de los diversos componentes de los arcos faríngeos que se observan en el adulto se resumen en la [tabla 9-1](#) y los derivados de las bolsas se ilustran en la [figura 9-8](#).
- Las **hendiduras faríngeas** desaparecen excepto en lo que se refiere al primer par, que persiste en forma del conducto auditivo externo. Las membranas faríngeas también desaparecen, excepto las correspondientes al primer par, que se convierten en las membranas timpánicas. La **primera bolsa faríngea** da lugar a la cavidad timpánica, el antro mastoideo y el tubo faringotimpánico. La **segunda bolsa faríngea** se asocia al desarrollo de la amígdala palatina.
- El **timo** procede del **tercer par de bolsas faríngeas**, y las **glándulas paratiroides** se forman a partir del **tercer y cuarto par de bolsas faríngeas**.
- La **glándula tiroides** se desarrolla a partir de una depresión que aparece en el suelo de la faringe primitiva, en la región donde se desarrolla la lengua. Las células parafoliculares (células C) de la glándula tiroides proceden de los **cuerpos ultimobranquiales**, que a su vez proceden principalmente del cuarto par de bolsas faríngeas.
- Se pueden desarrollar quistes, fístulas y senos cervicales a partir de diversas zonas de la segunda hendidura faríngea, del **seno cervical** o de la segunda bolsa faríngea que no se oblitera.
- Aparece una **glándula tiroides ectópica** cuando el tiroides no desciende de manera completa desde su zona de origen en la lengua. El **conducto tirogloso** puede persistir, o bien algunos de sus restos pueden dar lugar a quistes del conducto tirogloso y a masas ectópicas de tejido tiroideo. Los quistes infectados pueden alcanzar la piel y originar fístulas del conducto tirogloso que se abren en la línea media anterior del cuello.
- El **labio hendido** es un defecto congénito frecuente. A pesar de que a menudo se asocia al paladar hendido, el labio hendido y el paladar hendido son anomalías de etiología distinta relacionadas con alteraciones diferentes del desarrollo que tienen lugar en momentos distintos. *El labio hendido se debe al fallo de la fusión de las masas mesenquimales de las prominencias nasal y maxilar mediales, mientras que el paladar hendido se debe a la falta de fusión de las masas mesenquimales en los procesos palatinos.* La mayor parte de los casos de labio hendido, con o sin paladar hendido, se deben a una combinación de factores genéticos y ambientales (**herencia multifactorial**; v. [cap. 20](#)).



# Problemas con orientación clínica

---

## Caso 9-1

*La madre de un niño de 2 años de edad consulta al pediatra debido a que ha observado la aparición intermitente de un exudado de material mucoide a través de una pequeña abertura en la parte lateral del cuello del niño. Además, en el tercio inferior del cuello hay una zona amplia enrojecida y tumefacta, inmediatamente por delante del músculo esternocleidomastoideo.*

- ¿Cuál es el diagnóstico más probable?
- ¿Cuál es el fundamento embriológico más probable de este exudado mucoide intermitente?
- Exponer la etiología (la causa) de este defecto congénito.

---

---

## Caso 9-2

*En el transcurso de una intervención de tiroidectomía subtotal, un cirujano solamente puede localizar una de las glándulas paratiroides inferiores.*

- ¿Dónde podría localizarse la otra glándula paratiroides inferior?
- ¿Cuál es el fundamento embriológico de la localización ectópica de esta glándula?

---

---

## Caso 9-3

*Una mujer joven consulta a su médico debido a que ha observado una zona tumefacta en la parte anterior de su cuello, inmediatamente por debajo del hueso hioides.*

- ¿A qué tipo de quiste podría corresponder?
- ¿Se localizan estos quistes siempre en el plano medio?
- Exponga seguidamente el fundamento embriológico de estos quistes.
- ¿Con qué otros problemas se podría confundir este tipo de quiste?

---

---

## Caso 9-4

*Un lactante de sexo masculino nace con un problema de labio hendido unilateral que se extiende hasta la nariz y que llega hasta la apófisis alveolar del maxilar.*

- ¿Cuál es el fundamento embriológico de esta malformación congénita?
- Ninguno de los progenitores sufre labio o paladar hendido. ¿Es frecuente la implicación de los factores genéticos en este problema?
- ¿Son estas malformaciones congénitas más frecuentes en los niños que en las niñas?
- ¿Cuál es la probabilidad de que el siguiente hijo de los padres del paciente sufra también esta anomalía?

---

---

## Caso 9-5

*Una mujer con epilepsia y que fue tratada con un medicamento antiepiléptico durante su embarazo dio a luz a un niño con labio y paladar hendidos.*

- ¿Hay alguna prueba que demuestre que estos medicamentos incrementan la incidencia de las malformaciones congénitas observadas en el niño?
  - Exponer las etiologías respectivas de ambas malformaciones congénitas.
- 

La discusión de estos problemas se recoge al final del libro.

### Bibliografía y lecturas recomendadas

Abbott B.D. The etiology of cleft palate: a 50-year search for mechanistic and molecular understanding. *Birth Defects Res (Part B)*. 2010;89:266.

Arnold J.S., Werling U., Braunstein E.M., et al. Inactivation of Tbx1 in the pharyngeal endoderm results in 22q11DS malformations. *Development*. 2006;133:977.

Berkovitz B.K.B., Holland G.R., Moxham B. *Oral Anatomy, Histology, and Embryology*, ed 4. Edinburgh and London: Elsevier/Mosby; 2009.

Bothe I., Tenin G., Oseni A., et al. Dynamic control of head mesoderm patterning. *Development*. 2011;138:2807.

Francis-West P.H., Robson L., Evans D.J.R. Craniofacial development: The tissue and molecular interactions that control development of the head. *Adv Anat Embryol Cell Biol*. 2003;169:1–138.

Gartner L.P., Hiatt J.L. *Color Textbook of Histology*, ed 3. Philadelphia: WB Saunders; 2007.

Gitton Y., Heude E., Vieux-Rochas M., et al. Evolving maps in craniofacial development. *Sem Cell Develop Biol*. 2010;21:301.

Gorlin R.J., Cohen M.M., Jr., Levin L.S. *Syndromes of the Head and Neck*, ed 3. New York: Oxford University Press; 1990.

Greene R.M., Pisano M.M. Palate morphogenesis: current understanding and future directions. *Birth Defects Res C*. 2010;90:133.

Gross E., Sichel J.-Y. Congenital neck lesions. *Surg Clin North Am*. 2006;86:383.

Hinrichsen K. The early development of morphology and patterns of the face in the human embryo. *Adv Anat Embryol Cell Biol*. 1985;98:1–79.

Hong P., Lago D., Seargeant J., et al. Defining ankyloglossis: a case series of anterior and posterior

tongue ties. *Int J Pediatr Otorhinolaryngol*. 2010;74:1003.

Jirásel J.E. *An Atlas of Human Prenatal Developmental Mechanics. Anatomy and Staging*. London and New York: Taylor & Francis; 2004.

Jones K.L. *Smith's Recognizable Patterns of Human Malformation*, ed 6. Philadelphia: Elsevier/WB Saunders; 2006.

Lale S.M., Lele M.S., Anderson V.M. The thymus in infancy and childhood. *Chest Surg Clin N Am*. 2001;11:233.

Minoux M., Rijii F.M. Molecular mechanisms of cranial neural crest cell migration and patterning in craniofacial development. *Development*. 2010;137:2605.

Moore K.L., Dalley A.D., Agur A.M.R. *Clinically Oriented Anatomy*, ed 6. Baltimore: Williams & Wilkins; 2010.

Mueller D.T., Callanan V.P. Congenital malformations of the oral cavity. *Otolaryngol Clin North Am*. 2007;40:141.

Nishimura Y. Embryological study of nasal cavity development in human embryos with reference to congenital nostril atresia. *Acta Anat*. 1993;147:140.

Noden D.M. Cell movements and control of patterned tissue assembly during craniofacial development. *J Craniofac Genet Dev Biol*. 1991;11:192.

Noden D.M. Vertebrate craniofacial development: novel approaches and new dilemmas. *Curr Opin Genet Dev*. 1992;2:576.

Noden D.M., Trainor P.A. Relations and interactions between cranial mesoderm and neural crest populations. *J Anat*. 2005;207:575.

Noden D.M., Francis-West P. The differentiation and morphogenesis of craniofacial muscles. *Dev Dyn*. 2006;235:1194–1218.

Ozolek J.A. Selective pathologies of the head and neck in children—a developmental perspective. *Adv Anat Pathol*. 2009;16:332.

Passos-Bueno M.R., Ornelas C.C., Fanganiello R.D. Syndromes of the first and second pharyngeal arches: a review. *Am J Med Genet (Part A)*. 2009;149A:1853.

Pilu G., Segata M., Perola A. Fetal craniofacial and neck anomalies. In Callen P.W., ed.: *Ultrasonography in Obstetrics and Gynecology*, ed 5, Philadelphia: WB Saunders, 2008.

Rice D.P.C. Craniofacial anomalies: from development to molecular pathogenesis. *Curr Mol Med*. 2009;5:699.

Rodriguez-Vázquez J.F. Development of the stapes and associated structures in human embryos. *J*

*Anat.* 2005;207:165.

Smith T.D., Bhatnagar K.P. The human vomeronasal organ. Part II: Prenatal development. *J Anat.* 2000;197:421.

Sperber G.H., Sperber S.M., Guttman G.D. *Craniofacial Embryogenetics and Development*, ed 2. Beijing: People's Medical Publishing House/PMPH-Global; 2010.

Tovar J.A. The neural crest in pediatric surgery. *J Pediatr Surg.* 2007;42:915.

Wyszynski D.F., Sarkozi A., Czeizel A.E. Oral clefts with associated anomalies: Methodological issues. *Cleft Palate Craniofac J.* 2006;43:1.

Yatzey K.E. Di George syndrome, Tbx1, and retinoic acid signaling come full circle. *Circ Res.* 2010;106:630.



## Capítulo 10

### Sistema respiratorio

#### [Primordio respiratorio](#)

#### [Desarrollo de la laringe](#)

#### [Desarrollo de la tráquea](#)

#### [Desarrollo de los bronquios y los pulmones](#)

#### [Maduración de los pulmones](#)

#### [Resumen del sistema respiratorio](#)

#### [Problemas con orientación clínica](#)

Los órganos del tracto respiratorio inferior (laringe, tráquea, bronquios y pulmones) comienzan a formarse durante la cuarta semana del desarrollo.



# Primordio respiratorio

El sistema respiratorio aparece inicialmente en forma de una protrusión medial, el **surco laringotraqueal**, localizado en el suelo del extremo caudal de la faringe primitiva ([fig. 10-1B](#) y [C](#); v. [fig. 10-3A](#)). Este primordio del **árbol traqueobronquial** se desarrolla caudalmente al cuarto par de bolsas faríngeas. El endodermo que reviste el surco laringotraqueal da lugar al epitelio pulmonar y a las glándulas de la laringe, la tráquea y los bronquios. El tejido conjuntivo, el cartílago y el músculo liso de estas estructuras se desarrollan a partir del mesodermo espláncnico que rodea al intestino primitivo anterior (v. [fig. 10-4A](#)).

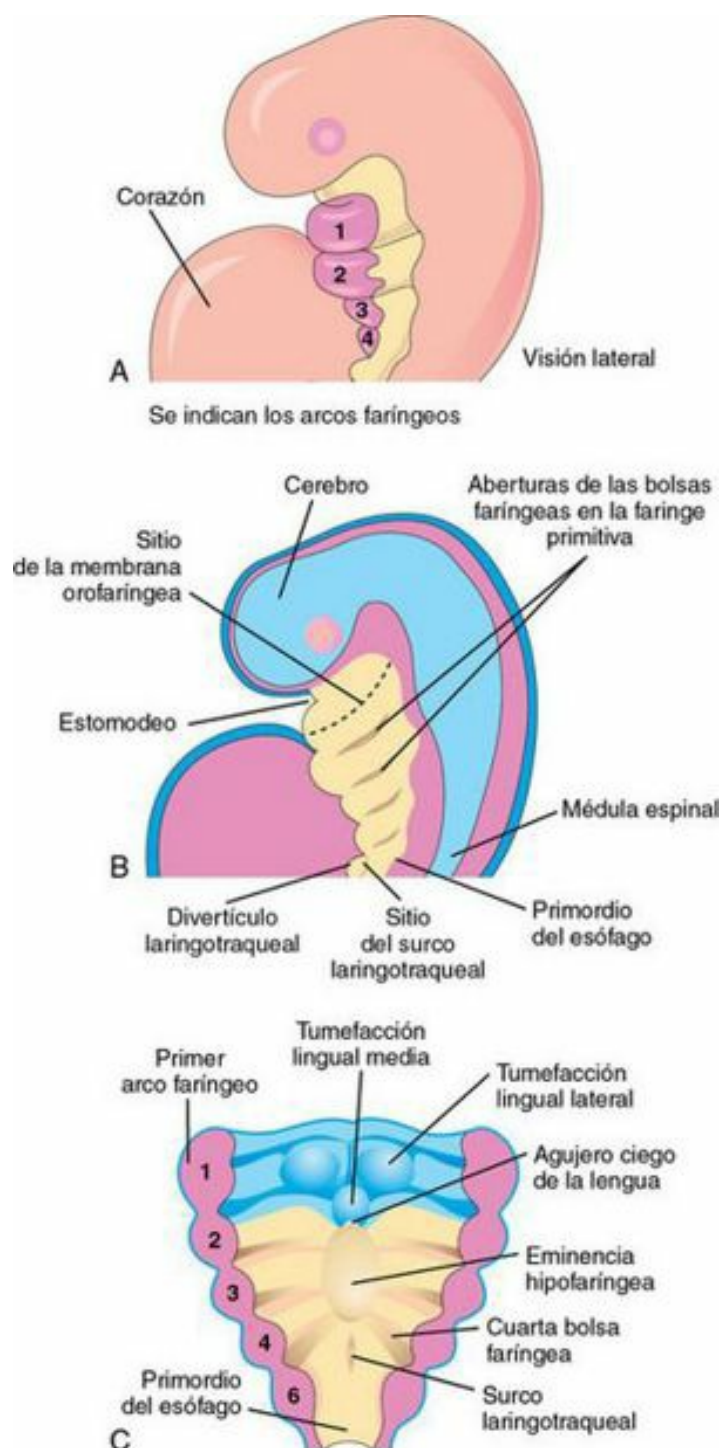


Figura 10-1 **A**, Visión lateral de un embrión de 4 semanas donde se ilustra la relación existente entre el aparato faríngeo y el sistema respiratorio en desarrollo. **B**, Sección sagital de la mitad craneal del

embrión. C, Sección horizontal del embrión; se ilustra el suelo de la faringe primitiva y la localización del surco laringotraqueal.

Hacia el final de la cuarta semana, el surco laringotraqueal muestra una evaginación (protrusión) formando un **divertículo laringotraqueal (yema pulmonar)** similar a una bolsa que se localiza centralmente respecto a la parte caudal del intestino primitivo anterior ([figs. 10-1B](#) y [10-2A](#)). A medida que este divertículo aumenta en longitud, queda rodeado por el mesénquima esplácnico (tejido conjuntivo embrionario primitivo) y su extremo distal aumenta de tamaño y da lugar a una **yema respiratoria** globular; esta yema respiratoria es el esbozo único a través del cual se origina el árbol respiratorio ([fig. 10-2B](#)).

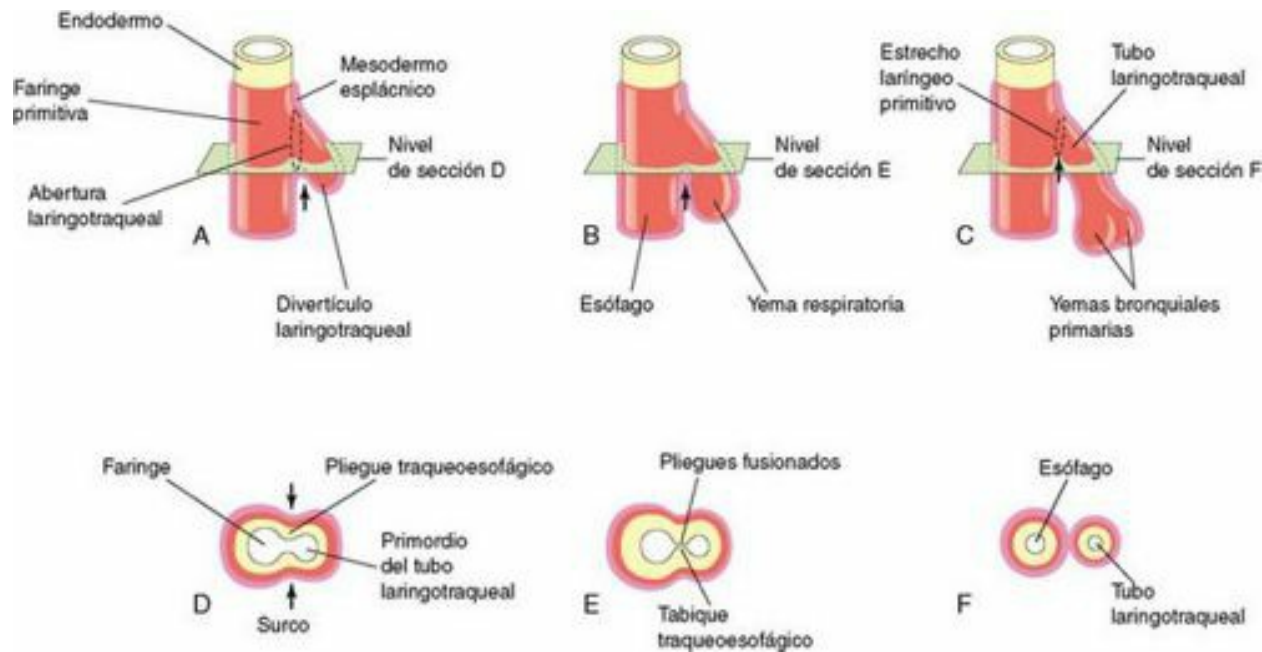


Figura 10-2 Fases sucesivas en el desarrollo del tabique traqueoesofágico durante la cuarta y quinta semana. **A a C**, Visiones laterales de la parte caudal de la faringe primitiva; se demuestra el divertículo laringotraqueal y la partición del intestino primitivo anterior en el esófago y el tubo laringotraqueal. **D a F**, Secciones transversales ilustrando la formación del tabique laringotraqueal y el modo como se separan el tubo laringotraqueal y el esófago en el intestino primitivo anterior. Las flechas indican los cambios celulares debidos al crecimiento.

Al poco tiempo, el divertículo laringotraqueal se separa de la faringe primitiva; sin embargo mantiene su comunicación con esta estructura a través del **estrecho laríngeo primitivo** ([fig. 10-2C](#)). En el divertículo laringotraqueal aparecen **pliegues traqueoesofágicos** que se aproximan entre sí y se fusionan formando una partición, el **tabique traqueoesofágico** ([fig. 10-2D](#) y [E](#)) hacia el final de la quinta semana. Este tabique divide la porción craneal del intestino primitivo anterior en una parte ventral, el **tubo laringotraqueal** (el primordio de la laringe, la tráquea, los bronquios y los pulmones), y una parte dorsal (el primordio de la orofaringe y del esófago) ([fig. 10-2F](#)). La abertura del tubo laringotraqueal en la faringe se convierte en el **estrecho laríngeo primitivo** ([figs. 10-2C](#) y [10-3B a D](#)).

*La expresión de los factores de transcripción NKx2.1 (ventral) y Sox2 (dorsal) es clave para el patrón de diferenciación dorsal-ventral y para la separación entre la tráquea y el esófago.*



# Desarrollo de la laringe

El revestimiento epitelial de la laringe procede del endodermo del extremo craneal del tubo laringotraqueal. Los cartílagos de la laringe se desarrollan a partir de los correspondientes a los pares cuarto a sexto de los arcos faríngeos. Los **cartílagos laríngeos** proceden del mesénquima que deriva de las *células de la cresta neural*. El mesénquima del extremo craneal del tubo laringotraqueal prolifera con rapidez y origina **tumefacciones aritenoides** bilaterales (v. [fig. 10-3B](#)). Estas tumefacciones crecen hacia la lengua, convirtiendo la abertura de tipo hendidura, la **glotis primitiva**, en un **estrecho laríngeo** con forma de «T» y reduciendo la luz de la laringe hasta convertirla en una estrecha hendidura ([fig. 10-3C](#)).

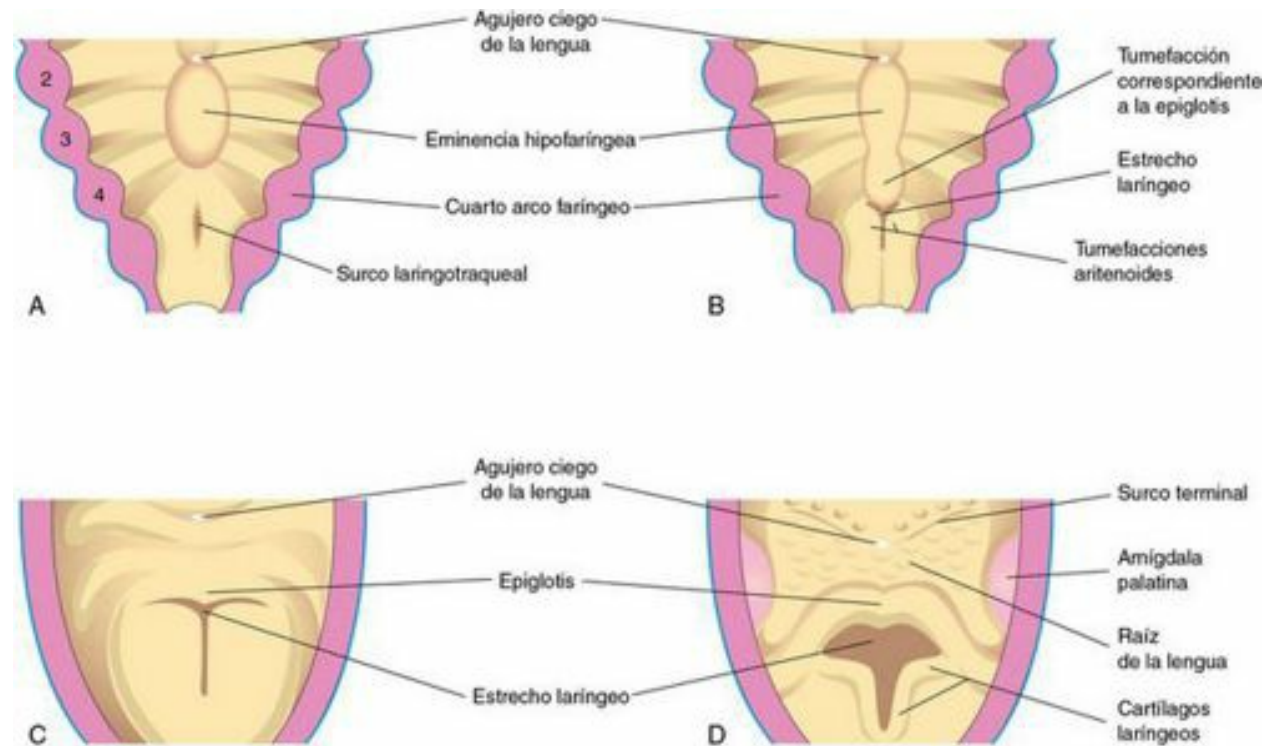


Figura 10-3 Fases sucesivas en el desarrollo de la laringe. **A**, A las 4 semanas. **B**, A las 5 semanas. **C**, A las 6 semanas. **D**, A las 10 semanas. El epitelio que reviste la laringe procede del endodermo. Los cartílagos y los músculos de la laringe proceden del mesénquima correspondiente al cuarto y sexto pares de arcos faríngeos. Se pueden observar los cambios de configuración del estrecho laríngeo que pasa de ser una abertura similar a una hendidura a ser una zona de paso con configuración en «T» a medida que prolifera el mesénquima adyacente a la laringe en desarrollo.

El epitelio laríngeo prolifera rápidamente y genera una oclusión temporal de la luz de la laringe. La recanalización de la laringe ocurre normalmente hacia la semana 10. Los ventrículos laríngeos se forman durante este proceso de recanalización. Los recesos correspondientes a los ventrículos laríngeos están limitados por pliegues de la mucosa que se convierten en las *cuerdas vocales* y en los *pliegues vestibulares*.

La **epiglotis** se desarrolla a partir de la parte caudal de la eminencia hipofaríngea, una prominencia que se debe a la proliferación del mesénquima en los extremos ventrales del tercer y cuarto arco faríngeos ([fig. 10-3B a D](#)). La parte rostral de esta eminencia forma la protrusión posterior (la parte faríngea) de la lengua (v. [cap. 9](#)).

Dado que los **músculos laríngeos** se desarrollan a partir de los mioblastos correspondientes al cuarto y sexto par de arcos faríngeos, están inervados por las ramas laríngeas de los nervios vagos (par craneal [PC] X) que inervan estos arcos (v. [tabla 9-1](#)). El crecimiento de la laringe y la epiglotis se produce con rapidez durante los primeros 3 años después del nacimiento. Al cabo de este período de tiempo, la epiglotis ha alcanzado su forma del adulto.

---

## Atresia laríngea

La **atresia laríngea** es una malformación congénita infrecuente que se debe a la falta de recanalización de la laringe, con obstrucción de la vía respiratoria superior fetal, en lo que constituye el **síndrome de obstrucción congénita de la vía respiratoria superior**. Distalmente a la zona de la atresia (bloqueo) o la estenosis, las vías respiratorias muestran dilatación y los pulmones están aumentados de tamaño y rellenos de líquido; el diafragma está aplanado o invertido, y se observan ascitis, hidropesía (acumulación de líquido seroso en los espacios intracelulares, con edema grave) o ambos en el feto. La atresia incompleta (*membrana laríngea*) se debe a la recanalización incompleta de la laringe durante la semana 10. La membrana laríngea se forma en el nivel de los pliegues vocales y da lugar a una obstrucción parcial de la vía respiratoria. El tratamiento consiste en la dilatación endoscópica de la membrana laríngea.

---



# Desarrollo de la tráquea

Durante su separación respecto del intestino primitivo anterior, el divertículo laringotraqueal forma la tráquea y dos evaginaciones laterales, las yemas bronquiales primarias ([fig. 10-2C](#); v. [figs. 10-7A](#) y [10-8](#)). El revestimiento endodérmico del tubo laringotraqueal distal a la laringe se diferencia hacia la formación del epitelio y las glándulas de la tráquea, y hacia la formación del epitelio pulmonar. El cartílago, el tejido conjuntivo y los músculos de la tráquea proceden del mesénquima esplácnico que rodea al tubo laringotraqueal (v. [fig. 10-4](#)).

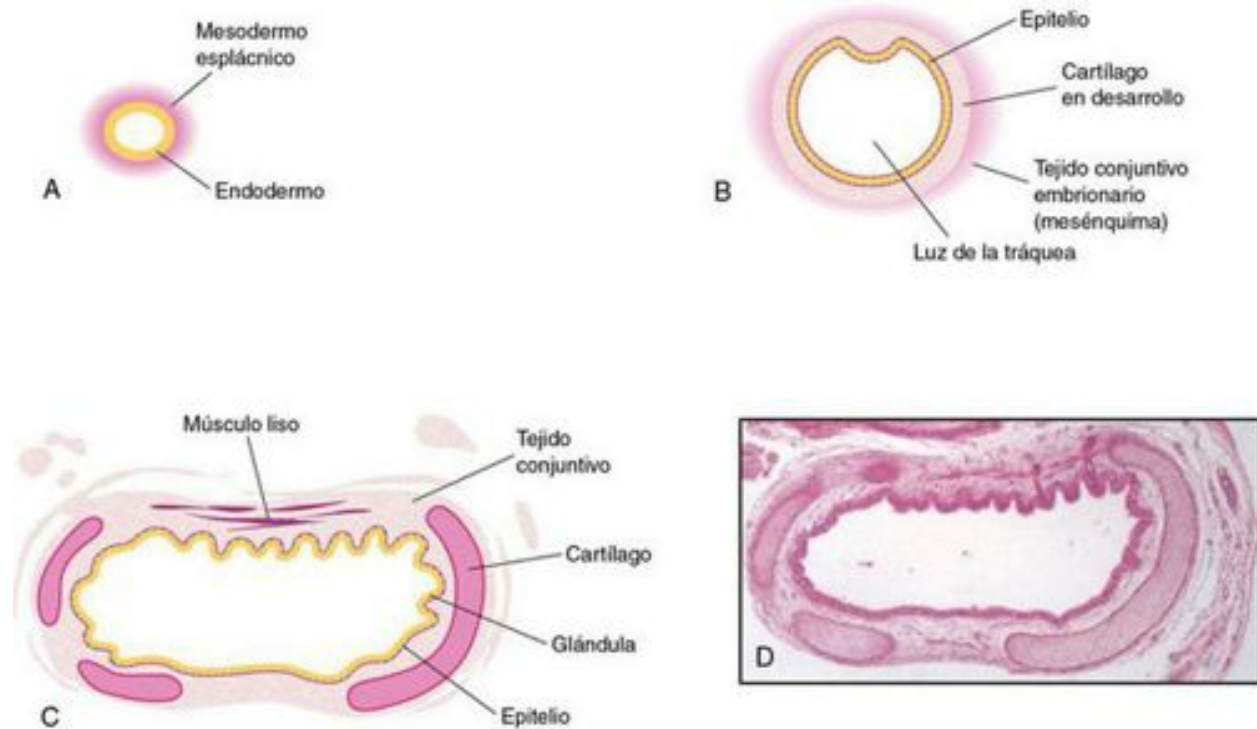


Figura 10-4 Secciones transversales a través del tubo laringotraqueal con ilustración de las fases progresivas en el desarrollo de la tráquea. **A**, 4 semanas. **B**, 10 semanas. **C**, 11 semanas (esquema correspondiente a la microfotografía que aparece en **D**). Se puede observar que el endodermo del tubo laringotraqueal da lugar al epitelio y las glándulas de la tráquea, y que el mesénquima que rodea al tubo forma el tejido conjuntivo, el músculo y el cartílago. **D**, Microfotografía de una sección transversal de la tráquea en desarrollo, a las 12 semanas.

(**D**, Tomado de Moore KL, Persaud TVN, Shiota K: Color Atlas of Clinical Embryology, 2.<sup>a</sup> ed. Filadelfia, WB Saunders, 2000.)

## Fístula traqueoesofágica

Se observa una fístula (una conexión anómala) entre la tráquea y el esófago en 1 de cada 3.000-4.500 recién nacidos vivos ([figs. 10-5](#) y [10-6](#)); su incidencia es mayor en los lactantes de sexo masculino. En más del 85% de los casos, la fístula traqueoesofágica (FTE) se asocia a atresia esofágica. La FTE se debe a la división incompleta de la parte craneal del intestino primitivo anterior en las partes respiratoria y esofágica durante la cuarta semana. La fusión incompleta de los pliegues traqueoesofágicos da lugar a la aparición de un tabique traqueoesofágico anómalo y a una fístula entre

la tráquea y el esófago.

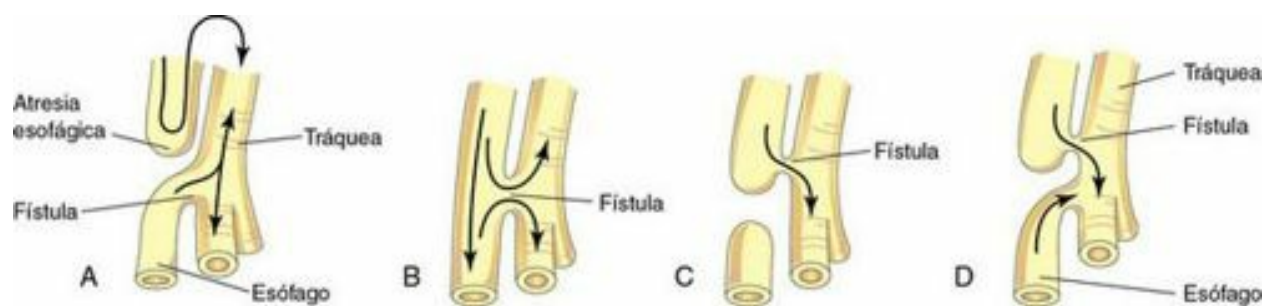


Figura 10-5 Cuatro variantes principales de la fístula traqueo-esofágica (FTE). Las posibles direcciones del flujo del contenido se indican mediante *flechas*. La atresia esofágica, ilustrada en **A**, se asocia a FTE en más del 85% de los casos. **B**, Fístula entre la tráquea y el esófago. **C**, El aire no puede alcanzar el esófago distal ni el estómago. **D**, El aire puede alcanzar el esófago distal y el estómago, y tanto el contenido esofágico como el contenido gástrico pueden introducirse en la tráquea y los pulmones.

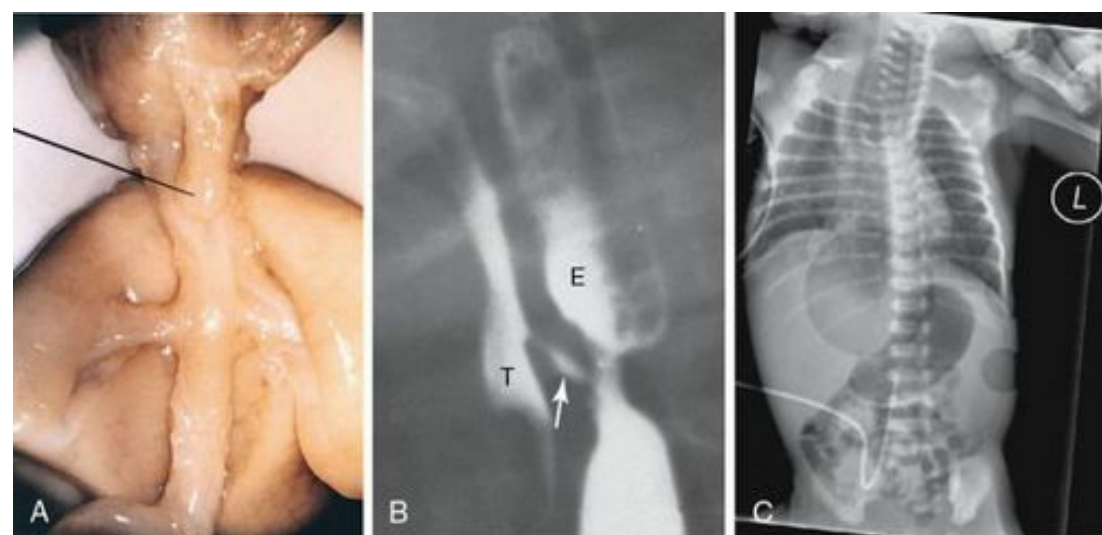


Figura 10-6 **A**, Fístula traqueo-esofágica (FTE) en un feto de 17 semanas y sexo masculino. El segmento superior del esófago finaliza de forma ciega (*señalado*). **B**, Radiografía con contraste obtenida en un recién nacido con FTE. Se puede observar la comunicación (*flecha*) entre el esófago (E) y la tráquea (T). **C**, Radiografía en un caso de atresia esofágica y FTE. El saco esofágico proximal ciego es claramente visible. Se puede observar la presencia de aire en la parte distal del tracto gastrointestinal (GI), lo que indica la presencia de una FTE. También se puede observar un catéter venoso umbilical.

(**A**, Tomado de Kalousek DK, Fitch N, Paradise B: Pathology of the Human Embryo and Previabile Fetus. Nueva York, Springer-Verlag, 1990. **B**, Por cortesía del doctor Prem S. Sahni, anteriormente en el Department of Radiology, Children's Hospital, Winnipeg, Manitoba, Canadá. **C**, Por cortesía del doctor S.G. Robben, Department of Radiology, Maastricht University Medical Centre, Maastricht, Holanda.)

La FTE es la malformación congénita más frecuente del tracto respiratorio inferior. Hay cuatro variantes principales de la FTE (v. [fig. 10-5](#)). En la variante más habitual, la parte superior del esófago finaliza de forma ciega (**atresia esofágica**) y su parte inferior se une a la tráquea en la proximidad de la bifurcación de ésta (v. [figs. 10-5A](#) y [10-6](#)). Las otras variantes de esta malformación se ilustran en

la [figura 10-5B](#) a D. Los lactantes con el tipo más habitual de FTE y con atresia esofágica no pueden realizar la deglución, de manera que a menudo eliminan abundante saliva en reposo y presentan una regurgitación inmediata de la leche cuando se les alimenta. El contenido gástrico e intestinal también puede presentar reflujo desde el estómago a través de la fístula, hacia la tráquea y los pulmones. El reflujo de ácido y, en algunos casos, de bilis puede dar lugar a una **neumonitis** (inflamación de los pulmones) con compromiso respiratorio. El **polihidramnios** (v. [cap. 7](#)) se asocia a menudo a atresia esofágica. El exceso de líquido amniótico se debe a que dicho líquido no puede alcanzar el estómago y el intestino para su absorción y su transferencia subsiguiente a través de la placenta hasta la sangre de la madre para su eliminación.

---

---

### Hendidura laringotraqueoesofágica

De manera infrecuente, la laringe y la parte superior de la tráquea no se separan completamente respecto al esófago, lo que da lugar a una conexión permanente de longitud variable entre estas estructuras que suelen estar separadas. Los síntomas de esta malformación congénita son similares a los de la FTE y se deben a la aspiración pulmonar; no obstante, la afonía (ausencia de voz) es una característica distintiva.

---

---

### Estenosis y atresia traqueales

La estenosis y la obstrucción (atresia) de la tráquea son malformaciones congénitas infrecuentes que se suelen asociar a alguna de las variantes de la FTE. Los cuadros de estenosis y atresia se deben posiblemente a una partición irregular del intestino primitivo anterior en el esófago y la tráquea. En ocasiones hay una membrana de tejido que obstruye el flujo de aire (atresia traqueal incompleta). La atresia o agenesia de la tráquea es un problema mortal.

---

---

### Divertículo traqueal (bronquio traqueal)

Esta malformación congénita consiste en una proyección ciega y similar a un bronquio que parte desde la tráquea. La evaginación puede finalizar en un tejido con aspecto similar al del pulmón normal, formando un lóbulo traqueal del pulmón. El divertículo traqueal puede dar lugar a infecciones recurrentes y a dificultad respiratoria en los lactantes.

---



# Desarrollo de los bronquios y los pulmones

El **esbozo respiratorio** se desarrolla en el extremo caudal del divertículo laringotraqueal durante la cuarta semana ([fig. 10-2B](#)). Este esbozo se divide al poco tiempo en dos evaginaciones, las **yemas bronquiales primarias** ([figs. 10-2C](#), [10-7A](#) y [10-8](#)). Dichas yemas crecen lateralmente en los canales pericardioperitoneales, que son los primordios de las cavidades pleurales ([fig. 10-7B](#)). Al poco tiempo se desarrollan las **yemas bronquiales secundarias y terciarias**.

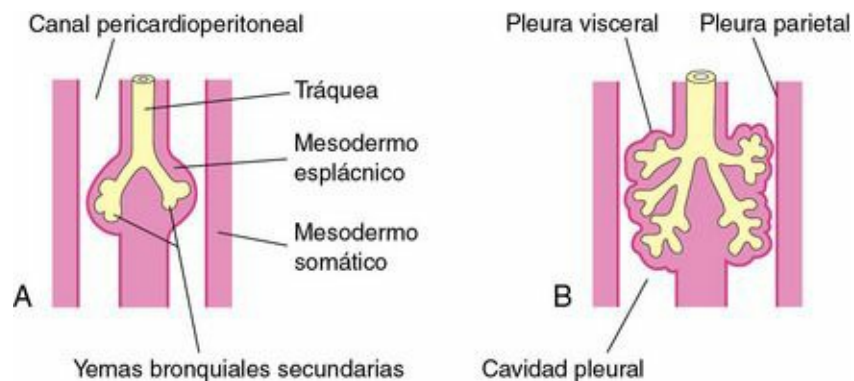


Figura 10-7 Ilustraciones del crecimiento de los pulmones en desarrollo y del mesénquima esplácnico adyacente a las paredes mediales de los canales pericardioperitoneales (cavidades pleurales primitivas). También se muestra el desarrollo de las capas de la pleura. **A**, 5 semanas. **B**, 6 semanas.

Junto con el mesénquima esplácnico que las rodea, las yemas bronquiales se diferencian hacia la formación de los bronquios y sus ramificaciones en los pulmones. Al comienzo de la quinta semana aumenta de tamaño la conexión de cada yema bronquial con la tráquea, de manera que se forman los primordios de los **bronquios principales** (v. [fig. 10-8](#)).

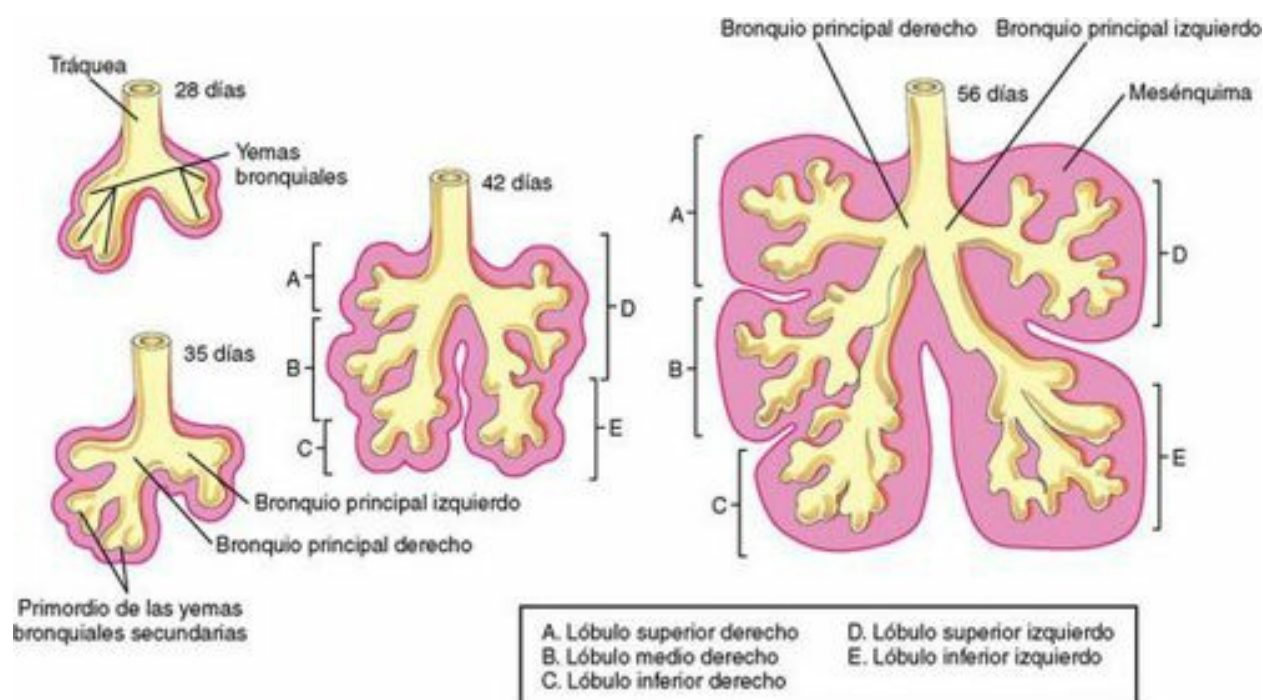


Figura 10-8 Fases sucesivas en el desarrollo de las yemas bronquiales, los bronquios y los pulmones.

El bronquio principal derecho embrionario es ligeramente más largo que el izquierdo y tiene una

orientación más vertical. Esta diferencia se mantiene en el adulto y, en consecuencia, es más probable que un cuerpo extraño se localice en el bronquio principal derecho que en el izquierdo.

Los bronquios principales se subdividen en **bronquios secundarios** con formación de las ramas lobares, segmentarias e intrasegmentarias (v. [fig. 10-8](#)). En el lado derecho, el bronquio lobar superior da lugar a la aireación del lóbulo superior del pulmón, mientras que el bronquio inferior se subdivide en dos bronquios, uno correspondiente al lóbulo medio del pulmón derecho y el otro correspondiente al lóbulo inferior. En el lado izquierdo, los dos bronquios secundarios llevan a cabo la aireación de los lóbulos superior e inferior del pulmón izquierdo.

Los **bronquios segmentarios**, que son diez en el pulmón derecho y ocho o nueve en el pulmón izquierdo, comienzan a formarse hacia la séptima semana. A medida que tiene lugar este proceso, el mesénquima adyacente también se divide. Los bronquios segmentarios junto con la masa de mesénquima adyacente forman los primordios de los **segmentos broncopulmonares**. Hacia la semana 24 existen aproximadamente 17 niveles de ramificación y se han desarrollado los **bronquiolos respiratorios** ([fig. 10-9B](#)). Después del nacimiento todavía se generan siete niveles adicionales de ramificación.

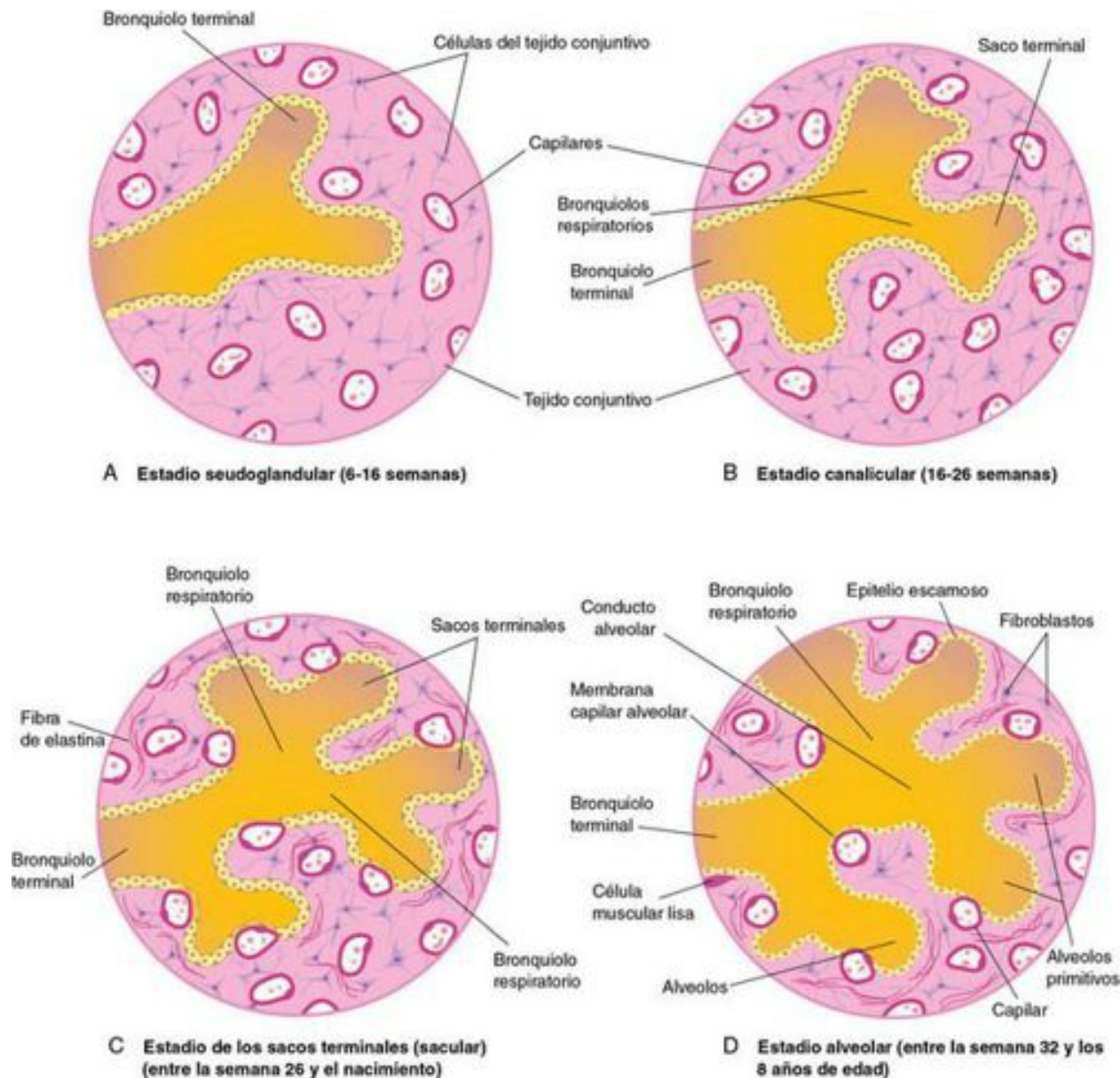


Figura 10-9 Representaciones esquemáticas de cortes histológicos en las que se ilustran los estadios del desarrollo pulmonar. **A** y **B**, Estadios iniciales del desarrollo pulmonar. **C** y **D**, Se puede observar que la membrana alveolar capilar es fina y que algunos capilares protruyen en los sacos terminales y los alveolos.

A medida que se desarrollan los bronquios también lo hacen las placas cartilaginosas a partir del mesénquima esplácnico adyacente. El músculo y el tejido conjuntivo bronquiales, así como el tejido conjuntivo y los capilares pulmonares, también proceden de este mesénquima. A medida que se desarrollan los pulmones, adquieren una capa de **pleura visceral** a partir del mesénquima esplácnico (v. [fig. 10-7](#)). A través de un proceso de expansión, los pulmones y las cavidades pleurales crecen caudalmente hacia el mesénquima de la pared corporal y al poco tiempo alcanzan la proximidad del corazón. La pared corporal torácica queda revestida por una capa de **pleura parietal**, derivada del mesoderma somático ([fig. 10-7B](#)). El espacio que queda entre la pleura parietal y la pleura visceral se denomina **cavidad pleural**.

# Maduración de los pulmones

Los pulmones maduran en cuatro estadios: seudoglandular, canalicular, sacos terminales y alveolar.

## Estadio seudoglandular (semanas 6 a 16)

Desde el punto de visión histológico, los pulmones en desarrollo tienen una cierta similitud con las glándulas exocrinas en una misma fase evolutiva ([figs. 10-9A](#) y [10-10A](#)). Hacia las 16 semanas ya se han formado todos los elementos importantes de los pulmones, excepto los implicados en el intercambio de gases. *Los fetos que nacen durante este período no pueden sobrevivir.*

## Estadio canalicular (semanas 16 a 26)

Este período se solapa con el estadio seudoglandular debido a que los segmentos craneales de los pulmones maduran con mayor rapidez que los caudales. Durante el estadio canalicular, las luces de los bronquios y de los **bronquiolos terminales** aumentan de calibre y el tejido pulmonar adquiere una vascularización importante ([figs. 10-9B](#) y [10-10B](#)). Hacia la semana 24 cada bronquiolo terminal ha dado lugar a dos o más **bronquiolos respiratorios**, cada uno de los cuales se divide posteriormente en tres a seis conductos, los **conductos alveolares primitivos**.

La respiración es posible al final del estadio canalicular debido a que en los extremos de los bronquiolos respiratorios se han desarrollado **sacos terminales** de pared fina (alveolos primitivos) y también debido a que *el tejido pulmonar está bien vascularizado*. A pesar de que los fetos que nacen al final de este período pueden sobrevivir si reciben medidas asistenciales intensivas, a menudo fallecen debido a que su sistema respiratorio y otros sistemas orgánicos son todavía relativamente inmaduros.

## Estadio de los sacos terminales (entre la semana 26 y el nacimiento)

Durante este período se desarrollan muchos más sacos terminales (sáculos) ([figs. 10-9C](#) y [10-10D](#)) y *su epitelio se hace muy fino*. Los capilares comienzan a protruir en estos sacos (alveolos en desarrollo). El contacto íntimo entre las células epiteliales y endoteliales establece la **barrera sangreo-aire** que permite el intercambio adecuado de los gases para la supervivencia del feto si nace prematuramente.

Hacia la semana 26 los sacos terminales están revestidos principalmente por células epiteliales escamosas de origen endodérmico, los **neumocitos tipo I**, a través de los cuales se produce el intercambio de gases. La red capilar prolifera con rapidez en el mesénquima que rodea a los alveolos en desarrollo y al mismo tiempo tiene lugar el desarrollo activo de los capilares linfáticos. Entre las células epiteliales escamosas hay células epiteliales secretoras redondeadas dispersas, los **neumocitos tipo II**, que segregan el **surfactante pulmonar**, una mezcla compleja de fosfolípidos y proteínas.

El **surfactante** forma una película monomolecular que reviste las paredes internas de los **sacos alveolares** y que contrarresta las fuerzas superficiales de tensión existentes en la interfaz aire-alveolos. De esta forma se facilita la expansión de los sacos alveolares al evitar la atelectasia (colapso de los sacos durante la espiración). La maduración de los neumocitos tipo II y la producción del

surfactante muestran grandes variaciones en los fetos de diferentes edades estacionales. La producción del surfactante aumenta durante las fases finales del embarazo, especialmente durante las últimas 2 semanas.

*La producción de surfactante comienza a las 20-22 semanas, pero este compuesto sólo está presente en cantidades pequeñas en los lactantes prematuros; no alcanza concentraciones adecuadas hasta el período fetal tardío. Hacia las 26-28 semanas de la fecundación, el feto pesa aproximadamente 1.000 g y posee un número suficiente de sacos alveolares y la cantidad suficiente de surfactante como para poder sobrevivir si se produce su nacimiento prematuro. Previamente, los pulmones suelen ser incapaces de mantener un intercambio de gases adecuado debido en parte a que la superficie alveolar es insuficiente y en parte a que la vascularización no está suficientemente desarrollada. El elemento crítico para la supervivencia y el desarrollo nervioso adecuado de los prematuros no es tanto la presencia de sacos terminales finos ni de un epitelio alveolar primitivo como el desarrollo de una vasculatura pulmonar adecuada y la producción de cantidades suficientes de surfactante.*

Los fetos que nacen prematuramente entre las semanas 24 y 26 pueden sobrevivir si reciben medidas asistenciales intensivas; sin embargo, también pueden presentar dificultad respiratoria debido a una deficiencia de surfactante. La tasa de supervivencia de estos lactantes se ha incrementado con el uso de corticoides antes del nacimiento, con los que se induce la producción de surfactante; también ha aumentado con la administración de surfactante en la fase posnatal.

### **Estadio alveolar (entre la semana 32 y los 8 años)**

El momento preciso del final del estadio de los sacos terminales y del comienzo del estadio alveolar depende de la definición del término **alveolo**. Se observa la presencia de sacos análogos a los alveolos a las 32 semanas. El revestimiento epitelial de los sacos terminales se adelgaza hasta convertirse en una capa epitelial escamosa fina. Los neumocitos tipo I llegan a ser tan finos que los capilares adyacentes protruyen en los sacos alveolares ([figs. 10-9D](#) y [10-10D](#)). Hacia el final del período fetal, los pulmones pueden llevar a cabo la respiración debido a que la **membrana alveolocapilar** (barrera de difusión pulmonar o membrana respiratoria) es suficientemente fina como para permitir el intercambio de gases. A pesar de que los pulmones no comienzan a realizar esta función vital hasta el nacimiento, están bien desarrollados y son capaces de llevar a cabo dicha función tan pronto como nace el niño.

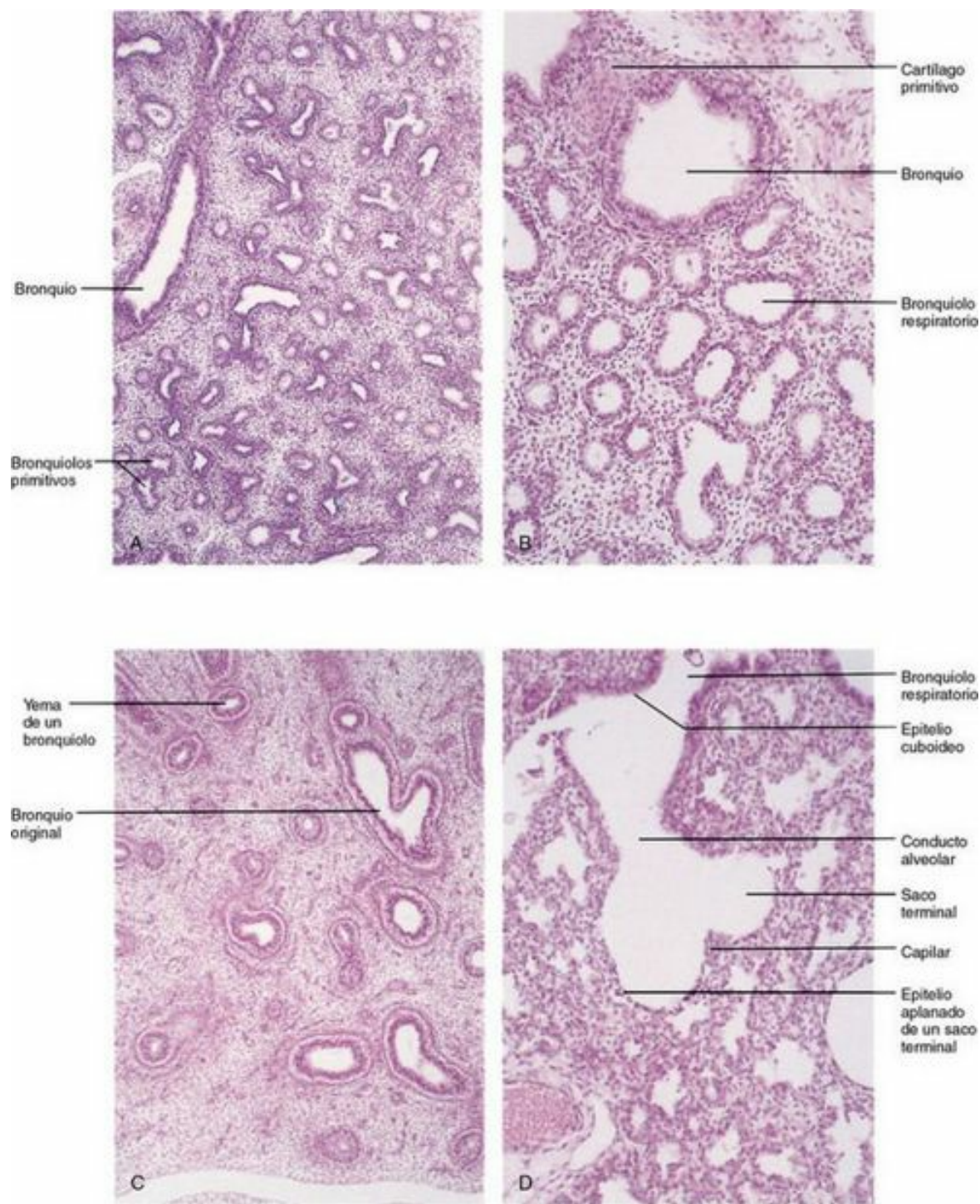


Figura 10-10 Microfotografías correspondientes a cortes histológicos de los pulmones embrionario y fetal en desarrollo. **A**, Estadio pseudoglandular, 8 semanas. Se puede observar el aspecto «glandular» del pulmón. **B**, Estadio canalicular, 16 semanas. Las luces de los bronquios y los bronquiolos terminales aumentan de calibre. **C**, Estadio canalicular, 18 semanas. **D**, Estadio de los sacos terminales, 24 semanas. Se pueden observar los sacos terminales de pared fina (alveolos primitivos) que se desarrollan en los extremos de los bronquiolos respiratorios. También destaca el aumento en el número de capilares y el hecho de que algunos de ellos están estrechamente relacionados con los alveolos en desarrollo.

(Tomado de Moore KL, Persaud TVN, Shiota K: Color Atlas of Clinical Embryology, 2.<sup>a</sup> ed. Filadelfia, WB Saunders, 2000.)

Al comienzo del estadio alveolar, cada bronquiolo respiratorio finaliza en un conjunto de **sacos**

**alveolares** de pared fina, separados entre sí por un tejido conjuntivo laxo. Estos sacos representan los futuros **conductos alveolares** (fig. 10-9D). La transición entre la fase de dependencia de la placenta respecto al intercambio de gases y la fase de intercambio de gases autónomo requiere los siguientes cambios adaptativos en los pulmones:

- Producción de surfactante en los sacos alveolares.
- Transformación de los pulmones desde una estructura secretora hasta una estructura de intercambio de gases.
- Establecimiento de circulaciones sanguíneas pulmonar y sistémica paralelas.

Aproximadamente, el 95% de los alveolos maduros se desarrollan tras el nacimiento. Antes de que éste se produzca, los alveolos primitivos aparecen en forma de pequeñas protrusiones en las paredes de los bronquiolos respiratorios y de los sacos alveolares (fig. 10-9D). Tras el nacimiento, los alveolos primitivos aumentan de tamaño a medida que los pulmones se expanden, pero el incremento cada vez mayor del tamaño de los pulmones se debe al aumento en el número de bronquiolos respiratorios y de alveolos primitivos, más que al incremento en el tamaño de los alveolos.

El desarrollo alveolar se completa de manera casi total hacia los 3 años de edad, pero todavía se añaden nuevos alveolos hasta aproximadamente los 8 años. A diferencia de lo que ocurre con los alveolos maduros, los alveolos inmaduros tienen el potencial para formar alveolos primitivos adicionales. A medida que estos alveolos aumentan de tamaño, se convierten en alveolos maduros. El mecanismo principal para el incremento del número de alveolos es la formación de tabiques secundarios de tejido conjuntivo que subdividen los alveolos primitivos ya existentes. Al principio los tabiques son relativamente gruesos, pero poco tiempo después se transforman en tabiques maduros finos que permiten el intercambio de gases.

El **desarrollo pulmonar** durante los primeros meses tras el nacimiento se caracteriza por un incremento exponencial en la superficie de la barrera aire-sangre a través de la multiplicación de los alveolos y los capilares. En los pulmones del recién nacido a término hay aproximadamente 150 millones de alveolos primitivos, es decir, la mitad del número que se observa en los pulmones del adulto. Por esta razón, los pulmones de los recién nacidos son más densos en las radiografías torácicas que los pulmones del adulto. Entre los 3 y los 8 años de edad se alcanzan los 300 millones de alveolos, que es la cantidad existente en los pulmones del adulto.

Los **estudios moleculares** indican que el desarrollo pulmonar está controlado por una secuencia de vías de señalización reguladas por la expresión temporal y secuencial de genes fuertemente conservados. El compromiso y la diferenciación de las células endodérmicas del intestino primitivo anterior hacia células epiteliales de tipo respiratorio se asocian a la expresión de varios factores de transcripción, como el factor de transcripción tiroideo 1, el factor nuclear de los hepatocitos (HNF, *hepatocyte nuclear factor*) 3 $\beta$  y GATA-6, así como otros miembros de la familia de dedos de cinc, receptores del ácido retinoico y genes que contienen dominios *homeobox* (Hox). Los genes Hox especifican el eje anteroposterior en el embrión. El factor de crecimiento fibroblástico 10 y otras señales procedentes del mesénquima esplácnico posiblemente inducen la aparición de las yemas respiratorias. La ramificación de estas yemas (morfogénesis por ramificación) y su proliferación

dependen de las interacciones entre el epitelio (endodermo del intestino primitivo anterior) y el mesénquima (mesodermo). La vía de señalización Wnt desempeña una función esencial en las interacciones inductivas entre el epitelio y el mesénquima. En estudios recientes se ha sugerido que la señal Wnt7b procedente del epitelio regula la proliferación mesenquimal y la formación de los vasos sanguíneos en los pulmones. El morfógeno *Sonic hedgehog* (Shh-Gli) modula la expresión del factor de crecimiento fibroblástico 10, que controla la ramificación de las yemas bronquiales. Por otra parte, el morfógeno ácido retinoico regula las señales Hox a5, b5 y c4, que son expresadas por el pulmón en fase de desarrollo.

Los **movimientos respiratorios fetales** (MRF), que se pueden detectar mediante ecografía en tiempo real, se inician antes del nacimiento y tienen la fuerza suficiente como para dar lugar a la aspiración de parte del líquido amniótico hacia los pulmones. Los MRF ocurren de manera intermitente (aproximadamente el 30% de ellos durante el sueño con movimientos oculares rápidos) y son esenciales para el desarrollo pulmonar normal ([fig. 10-11](#)). El patrón de los MRF se utiliza con mucha frecuencia para la monitorización del parto y como factor predictivo de la evolución fetal en el caso de los partos prematuros. En el momento del nacimiento, el feto tiene la ventaja de haber estado realizando ejercicios respiratorios durante varios meses. Los MRF, que aumentan con el tiempo y a medida que se aproxima el parto, probablemente mantienen en forma los músculos respiratorios. Además, estos movimientos estimulan el desarrollo de los pulmones, posiblemente al generar un gradiente de presión entre los pulmones y el líquido amniótico.

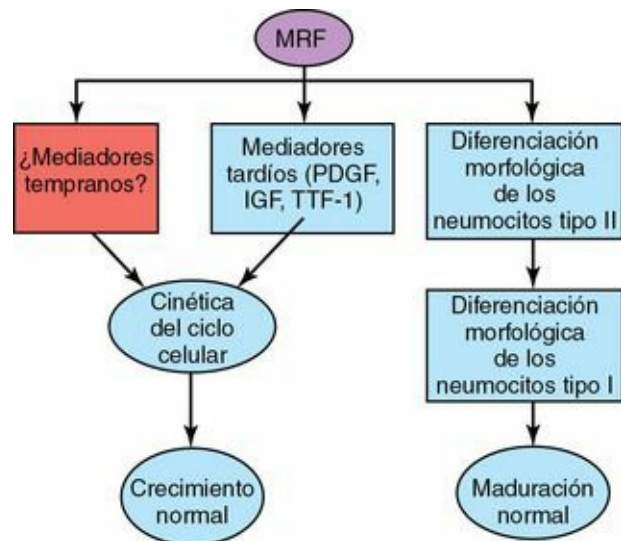


Figura 10-11 Los movimientos respiratorios fetales (MRF) parecen desempeñar una función importante en el crecimiento de los pulmones a través de sus efectos sobre la cinética del ciclo celular pulmonar mediante la regulación de la expresión de factores de crecimiento, como los factores de crecimiento derivados de las plaquetas (PDGF, *platelet-derived growth factor*) y los factores de crecimiento similares a insulina (IGF, *insulin-like growth factors*), así como mediante el establecimiento del gradiente de expresión del factor de transcripción tiroideo 1 (TTF-1, *thyroid transcription factor 1*) en la última fase de la organogénesis pulmonar (es decir, mediadores tardíos). También se ha propuesto la posibilidad de que los MRF influyan en la expresión de otros factores de crecimiento aún desconocidos (es decir, mediadores tempranos) que serían los responsables de los cambios en la cinética del ciclo celular en las fases tempranas del desarrollo pulmonar. Al parecer, los MRF también son necesarios para que tenga lugar la diferenciación morfológica de los neumocitos tipos I y II.



(Tomado de Inanlou MR, Baguma-Nibasheka M, Kablar B: The role of fetal breathing-like movements in lung organogenesis. *Histol Histopathol.* 2005;20:1261.)

*En el momento del nacimiento, los pulmones están rellenos de líquido amniótico hasta aproximadamente la mitad de su capacidad; este líquido procede de la cavidad amniótica, de los propios pulmones y de las glándulas traqueales. La aireación de los pulmones en el momento del parto no se debe tanto a la insuflación de los alveolos vacíos y colapsados como a la sustitución rápida del líquido intraalveolar por aire.*

*El líquido existente en los pulmones se elimina en el momento del nacimiento por tres vías:*

- A través de la boca y la nariz, debido a la presión que se ejerce sobre el tórax del feto durante el parto por vía vaginal.
- Hacia las arterias, venas y capilares pulmonares.
- Hacia los vasos linfáticos.

En el feto a término, los vasos linfáticos pulmonares tienen un calibre relativamente grande y son más numerosos que los del adulto. El flujo linfático es rápido durante las primeras horas posteriores al parto y después disminuye. Hay tres factores que son importantes para el desarrollo pulmonar normal: la existencia de un espacio suficiente en el tórax para el crecimiento de los pulmones, los MRF y la existencia de un volumen adecuado de líquido amniótico ([fig. 10-12](#)).

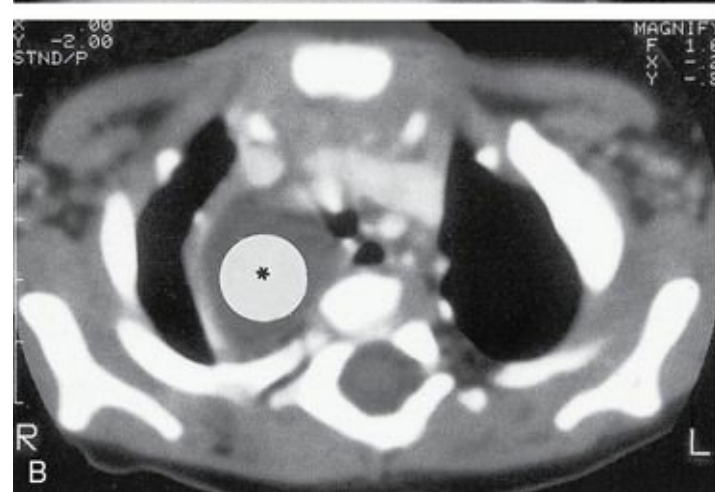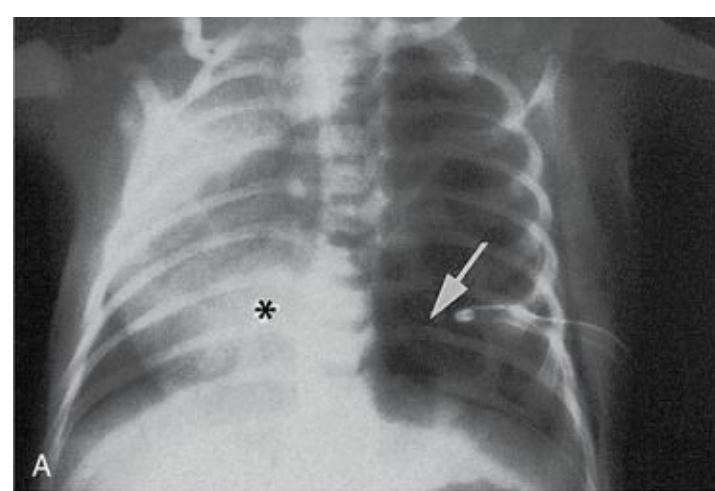


Figura 10-12 Quistes pulmonares congénitos. **A**, Radiografía torácica (posteroanterior) obtenida en un lactante y en la que se observa una malformación adenomatosa quística congénita izquierda de gran tamaño (*flecha*). El corazón (\*) está desplazado hacia la derecha. Se puede observar la sonda torácica en el lado izquierdo, colocada tras el establecimiento de un diagnóstico inicial de neumotórax (aire en la cavidad pleural). **B**, Imagen de tomografía computarizada torácica obtenida en un lactante con un quiste broncogénico congénito derecho de gran tamaño (\*).

(Por cortesía del doctor Prem S. Sahni, anteriormente en el Department of Radiology. Children's Hospital, Winnipeg, Manitoba, Canadá.)

---

## Oligohidramnios y desarrollo pulmonar

Cuando el oligohidramnios (cantidad insuficiente de líquido amniótico) es intenso y crónico debido a la pérdida o la disminución de la producción del líquido amniótico, el desarrollo pulmonar está retardado y se produce una hipoplasia pulmonar grave debido a la restricción de los pulmones en el interior del tórax fetal.

---

---

## Pulmones del recién nacido

Los pulmones sanos y extraídos recientemente siempre contienen algo de aire; en consecuencia, el tejido pulmonar obtenido de ellos flota en el agua. Sin embargo, los pulmones alterados por un proceso patológico y rellenos parcialmente de líquido pueden no flotar. Tiene una importancia médico-legal el hecho de que los pulmones de un lactante nacido muerto sean duros y se hundan cuando se les introduce en el agua, debido a que no contienen aire sino líquido.

---

---

## Síndrome de dificultad respiratoria

El síndrome de dificultad respiratoria (SDR) afecta a aproximadamente el 2% de los recién nacidos vivos; los prematuros muestran una susceptibilidad mayor a este problema. Estos lactantes desarrollan una respiración rápida y forzada poco tiempo después de su nacimiento. El SDR también se denomina **enfermedad de la membrana hialina** (EMH). Se ha estimado que el 30% de todos los problemas neonatales se deben al SDR o a sus complicaciones.

La deficiencia de surfactante es una causa importante de SDR o EMH. Los pulmones muestran una insuflación excesiva y los alveolos contienen un líquido con abundantes proteínas y características similares a una membrana brillante o hialina. Esta membrana parece formarse a través de la combinación de sustancias existentes en la circulación sanguínea y del epitelio pulmonar lesionado. Se ha propuesto la posibilidad de que la asfixia intrauterina prolongada pueda dar lugar a cambios irreversibles en los neumocitos tipo II alveolares, de manera que son incapaces de producir surfactante. Hay además otras causas de la ausencia o deficiencia de surfactante en los prematuros y en los recién nacidos a término.

No ha sido posible identificar todos los factores de crecimiento y las hormonas que controlan la producción de surfactante, pero los corticoides y la tiroxina, que están implicados en la maduración de los pulmones fetales, son estimuladores potentes de dicha producción. El tratamiento de la madre con glucocorticoides durante el embarazo acelera el desarrollo de los pulmones fetales y la producción de surfactante. Este hallazgo ha dado lugar al uso clínico sistemático de corticoides (betametasona) para la prevención del SDR en los prematuros. Por otra parte, la administración exógena de surfactante (tratamiento de sustitución del surfactante) reduce la gravedad del SDR y la mortalidad neonatal.

---

---

### Lóbulo de la vena ácigos

Este lóbulo existe en el pulmón derecho en aproximadamente el 1% de las personas. Se desarrolla cuando el bronquio apical crece en dirección superior y medialmente al arco de la vena ácigos, y no tanto cuando crece lateralmente respecto a éste. Como consecuencia, la vena queda situada en el fondo de una fisura existente en el lóbulo superior, lo que origina la aparición de una marca lineal en la radiografía pulmonar.

---

---

### Quistes pulmonares congénitos

Los quistes (reellenos de líquido o de aire) parecen formarse a partir de la dilatación de los bronquios terminales. Posiblemente sean el resultado de una alteración en el desarrollo bronquial durante la vida fetal tardía. Cuando hay varios quistes, los pulmones pueden presentar un aspecto de «panalización» en las radiografías. Los quistes pulmonares congénitos (v. [fig. 10-12](#)) se suelen localizar en la periferia del pulmón.

---

---

### Agenesia pulmonar

La ausencia de los pulmones se debe a la falta de desarrollo de la yema respiratoria. La agenesia pulmonar unilateral es más frecuente que la bilateral, pero ambos trastornos son infrecuentes. La agenesia pulmonar unilateral es compatible con la vida. El corazón y otras estructuras mediastínicas quedan desplazados hacia el lado afectado y el pulmón existente muestra una expansión excesiva.

---

---

### Hipoplasia pulmonar

En los lactantes con hernia diafragmática congénita (v. [cap. 8](#)) el pulmón no se desarrolla normalmente debido a que queda comprimido por los órganos abdominales localizados en sitios anómalos. La hipoplasia (desarrollo insuficiente) pulmonar se caracteriza por una disminución importante del volumen de los pulmones y por la hipertrofia del músculo liso de las arterias pulmonares. La hipertensión pulmonar da lugar a la disminución del flujo sanguíneo a través del sistema vascular pulmonar a medida que el flujo de sangre muestra una derivación permanente a

través del conducto arterioso.

Muchos lactantes con hernia diafragmática congénita pueden fallecer debido a insuficiencia pulmonar a pesar de una asistencia posnatal óptima, debido a que sus pulmones son demasiado hipoplásicos para que pueda producirse el intercambio de gases, además de que la resistencia al flujo sanguíneo pulmonar es excesiva y ello impide también la vida extrauterina.

---

---

### Pulmón accesorio

El pulmón accesorio de tamaño pequeño (*secuestro pulmonar*) es infrecuente. Casi siempre se localiza en la base del pulmón fetal y no es funcional. No muestra comunicación con el árbol traqueobronquial y su vascularización sanguínea es a menudo sistémica.

---

# Resumen del sistema respiratorio

- Hacia la cuarta semana aparece un **divertículo laringotraqueal** en el suelo de la faringe primitiva.
- El divertículo laringotraqueal se separa del intestino primitivo anterior por una serie de **pliegues traqueoesofágicos** que se fusionan formando un tabique traqueoesofágico. Este tabique da lugar a la formación del esófago y del tubo laringotraqueal ([fig. 10-2C](#) y [E](#)).
- El endodermo del tubo laringotraqueal da origen al epitelio de los órganos respiratorios inferiores y de las glándulas traqueobronquiales. El mesénquima esplácnico que rodea al tubo laringotraqueal forma el tejido conjuntivo, el cartílago, el músculo y los vasos sanguíneos y linfáticos de estos órganos.
- El mesénquima de los arcos faríngeos contribuye a la formación de la epiglotis y del tejido conjuntivo de la laringe. Los músculos laríngeos proceden del mesénquima de los arcos faríngeos caudales. Los cartílagos laríngeos proceden de las células de la cresta neural.
- El extremo distal del divertículo laringotraqueal da lugar a una **yema respiratoria** que se divide en dos **yemas bronquiales**. Cada yema bronquial aumenta de tamaño al poco tiempo formando un bronquio principal y, después, el bronquio principal se subdivide en las ramas lobares, segmentarias y subsegmentarias ([figs. 10-2C](#) y [10-8](#)).
- Cada yema bronquial terciaria (yema bronquial segmentaria) representa, junto con el mesénquima adyacente, el primordio de un **segmento broncopulmonar**. El proceso de ramificación continúa hasta que se forman *aproximadamente* 17 niveles. Después del nacimiento se desarrollan vías respiratorias adicionales hasta que se alcanza un total *aproximado* de 24 niveles de ramificación.
- El desarrollo pulmonar se divide en cuatro estadios: **seudoglandular** (6-16 semanas), **canalicular** (16-26 semanas), **sacos terminales** (entre la semana 26 y el nacimiento) y **alveolar** (entre la semana 32 y aproximadamente los 8 años de edad).
- Hacia las semanas 20 a 22, los neumocitos tipo II comienzan a producir **surfactante** pulmonar. La deficiencia de surfactante da lugar al **síndrome de dificultad respiratoria** (SDR) o **enfermedad de la membrana hialina** (EMH).
- La **fístula traqueoesofágica** (FTE), que se debe a la falta de partición del intestino primitivo anterior en el esófago y la tráquea, se suele asociar a atresia esofágica.

# Problemas con orientación clínica

---

## Caso 10-1

*Un recién nacido de sexo masculino muestra asfixia y tos continua. En la boca del niño se observa una cantidad excesiva de secreción mucosa y de saliva. Además, presenta una dificultad considerable para respirar. El pediatra no puede introducir un catéter a través del esófago que llegue hasta el estómago.*

- ¿Qué malformación congénita cabe sospechar?
- Exponga el fundamento embriológico de este tipo de malformaciones.
- ¿Qué tipo de prueba diagnóstica se podría realizar para confirmar el diagnóstico de sospecha?

---

---

## Caso 10-2

*Un prematuro muestra una respiración superficial y rápida poco tiempo después de su nacimiento. Se establece un diagnóstico de SDR.*

*¿Cómo podría el lactante intentar superar esta situación de intercambio inadecuado de oxígeno y dióxido de carbono?*

- ¿Cuál es la causa más habitual del SDR?
- ¿Qué tratamiento se aplica actualmente en la clínica para prevenir el SDR?
- ¿Cuál es la sustancia cuya deficiencia se asocia al SDR?

---

---



## Caso 10-3

*A los padres de un recién nacido se les dice que su hijo varón muestra una fístula entre la tráquea y el esófago.*

- ¿Cuál es el tipo más frecuente de FTE?
  - ¿Cuál es el fundamento embriológico?
  - ¿Qué defecto del tracto digestivo se asocia a menudo a esta anomalía?
- 
-

## Caso 10-4

*Un recién nacido con atresia esofágica sufre dificultad respiratoria con cianosis al poco tiempo del parto. En las radiografías se observa la presencia de aire en el estómago del niño.*

- ¿Cómo llegó el aire hasta el estómago?
- ¿Qué otro problema podría dar lugar a la aparición de este tipo relativamente frecuente de malformación congénita?

---

La discusión de estos problemas se recoge al final del libro.

### Bibliografía y lecturas recomendadas

Abel R., Bush A., Chitty R.S., et al. Congenital lung disease. In Chemick V., Boat T., Wilmott R., Bush A., eds.: *Kendig's Disorders of the Respiratory Tract in Children*, ed 7, Philadelphia: WB Saunders, 2006.

Brunner H.G., Van Bokhoven H. Genetic players in esophageal atresia and tracheoesophageal fistula. *Curr Opin Genet Dev*. 2005;15:341.

Domyan E.T., Sun X. Patterning and plasticity in development of the respiratory lineage. *Dev Dyn*. 2011;240:477.

Holinger L.D. Congenital anomalies of the larynx; congenital anomalies of the trachea and bronchi. In Behrman R.E., Kliegman Jenson H.B., eds.: *Nelson Textbook of Pediatrics*, ed 17, Philadelphia: WB Saunders, 2004.

Ioannides A.S., Massa V., Ferraro E., et al. Foregut separation and tracheo-esophageal malformations: the role of tracheal outgrowth, dorso-ventral patterning and programmed cell death. *Dev Dyn*. 2010;237:351.

Jobe A.H. Lung development and maturation. In Martin R.J., Fanaroff A.A., Walsh M.C., eds.: *Fanaroff and Martin's Neonatal-Perinatal Medicine: Diseases of the Fetus and Infant*, ed 8, Philadelphia: Mosby, 2006.

Kays D.W. Congenital diaphragmatic hernia and neonatal lung lesions. *Surg Clin North Am*. 2006;86:329.

Moore K.L., Dalley A.F., Agur A.M.R. *Clinically Oriented Anatomy*, ed 6. Baltimore: Williams & Wilkins; 2010.

Morrissey E.E., Hogan B.L. Preparing for the first breath: genetic and cellular mechanisms in lung development. *Dev Cell*. 2010;18:8.

O'Rahilly R., Boyden E. The timing and sequence of events in the development of the human

- respiratory system during the embryonic period proper. *Z Anat Entwicklungsgesch.* 1973;141:237.
- Rawlins E.L. The building blocks of mammalian lung development. *Dev Dyn.* 2011;240:463.
- Shanks A., Gross G., Shim T., et al. Administration of steroids after 34 weeks of gestation enhances fetal lung maturity profiles. *Am J Obstet Gynecol.* 2010;203:47.
- Shi W., Chen F., Cardoso W.V. Mechanisms of lung development. *Proc Am Thorac Soc.* 2009;6:558.
- Sluiter I., Van de Ven C.P., Wijnen R.M., et al. Congenital diaphragmatic hernia. *Semin Fetal Neonatal Med.* 2011. [Epub ahead of print]
- Turell D.C. Advances with surfactant. *Emerg Med Clin North Am.* 2008;26:921.
- Turner B.S., Bradshaw W., Brandon D. Neonatal lung remodeling. *J Perinat Neonat Nurs.* 2006;19:362.
- Warburton D., El-Hashash A., Carraro G., et al. Lung organogenesis. *Curr Top Dev Biol.* 2010;90:73.
- Wells L.J., Boyden E.A. The development of the bronchopulmonary segments in human embryos of horizons XVII and XIX. *Am J Anat.* 1954;95:163.
- Whitsett J.A., Wert S.E. Molecular determinants of lung morphogenesis. In Chernick V., ed.: *Kendig's Disorders of the Respiratory Tract in Children*, ed 7, Philadelphia: WB Saunders, 2006.
- Wladimiroff J.W., Cohen-Overbeek T.E., Laudy J.A.M. Ultrasound evaluation of the fetal thorax. In Callen P.W., ed.: *Ultrasonography in Obstetrics and Gynecology*, ed 5, Philadelphia: WB Saunders, 2008.

# Capítulo 11

## Sistema alimentario

### [Intestino primitivo anterior](#)

[Desarrollo del esófago](#)

[Desarrollo del estómago](#)

[Bolsa omental](#)

[Desarrollo del duodeno](#)

[Desarrollo del hígado y del aparato biliar](#)

[Desarrollo del páncreas](#)

[Desarrollo del bazo](#)

### [Intestino primitivo medio](#)

[Herniación del asa del intestino primitivo medio](#)

[Rotación del asa del intestino primitivo medio](#)

[Retracción de las asas intestinales](#)

[Ciego y apéndice](#)

### [Intestino primitivo posterior](#)

[Cloaca](#)

[Conducto anal](#)

### [Resumen del sistema alimentario](#)

### [Problemas con orientación clínica](#)

El **sistema alimentario** (sistema digestivo) es el tracto digestivo, desde la boca hasta el ano, con todas sus glándulas y órganos asociados. El **intestino primitivo** se forma durante la cuarta semana a medida que los pliegues de la cabeza, la eminencia caudal (la cola) y las partes laterales se incorporan en la parte dorsal de la vesícula umbilical (saco vitelino) en el embrión (v. [fig. 5-1](#), [cap. 5](#)). El intestino primitivo está cerrado inicialmente en su extremo craneal por la **membrana orofaríngea** (v. [fig. 9-1E](#)) y en su extremo caudal por la **membrana cloacal** ([fig. 11-1B](#)). El endodermo del intestino primitivo origina la mayor parte del intestino, el epitelio y las glándulas. El epitelio de los extremos craneal y caudal del tracto alimentario deriva del ectodermo del **estomodeo y de la fosa anal (proctodeo)**, respectivamente ([fig. 11-1A](#) y [B](#)).

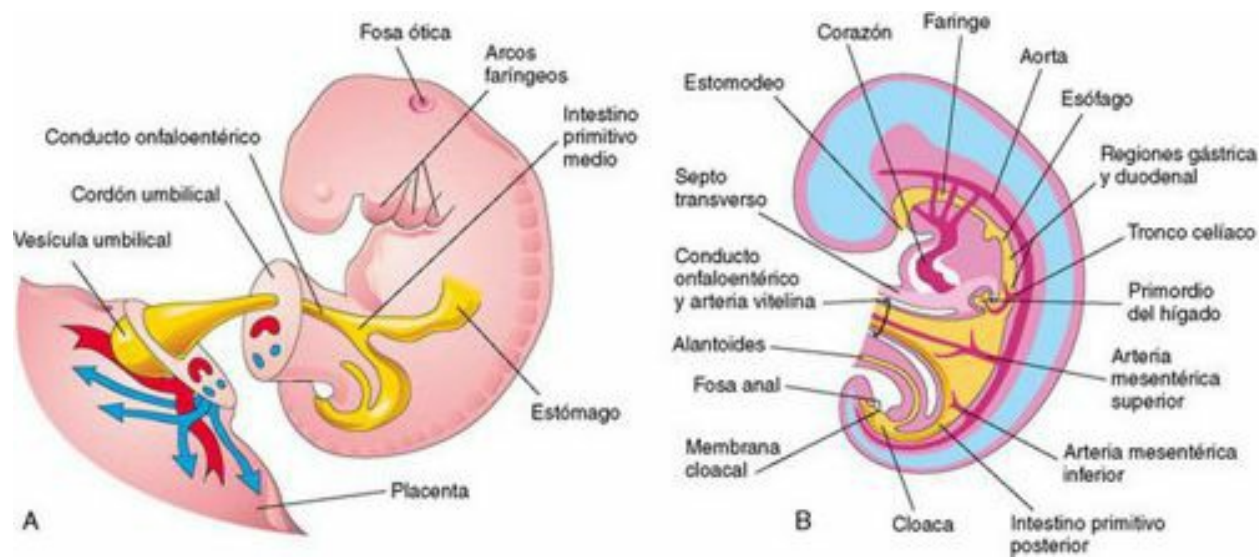


Figura 11-1 **A**, Vista lateral de un embrión de 4 semanas con demostración de la relación entre el intestino primitivo y el conducto onfaloentérico (saco vitelino). **B**, Esquema correspondiente a una sección sagital del embrión con demostración del sistema alimentario inicial y de su vascularización.

*Los factores de crecimiento fibroblástico (FGF, fibroblast growth factor) participan en la configuración inicial del patrón axial anteroposterior y parece que señales FGF-4 procedentes del ectodermo y el mesodermo adyacentes inducen al endodermo. Otros factores secretados, como las activinas (pertenecientes a la superfamilia de factores de crecimiento transformador beta), contribuyen a la formación del endodermo. El endodermo determina la información temporal y posicional, esencial para el desarrollo del intestino. El músculo, el tejido conjuntivo y otras capas de la pared del tracto alimentario derivan del mesénquima esplácnico que rodea el intestino primitivo (tracto digestivo).*

*Factores mesenquimales, las proteínas FoxF, controlan la proliferación del epitelio endodérmico, que segrega Sonic hedgehog (Shh). Con fines descriptivos, el intestino primitivo se divide en tres partes: intestino primitivo anterior, intestino primitivo medio e intestino primitivo posterior. Estudios moleculares indican que los genes Hox y ParaHox, y las señales Shh, BMP y Wnt, regulan la diferenciación regional del intestino primitivo para que se formen sus tres partes.*

# Intestino primitivo anterior

Las estructuras que derivan del intestino primitivo anterior son:

- La faringe primitiva y sus derivados.
- Las vías respiratorias inferiores.
- El esófago y el estómago.
- El duodeno, distal a la abertura del colédoco.
- El hígado, las vías biliares (conductos hepáticos, vesícula biliar y colédoco) y el páncreas.

Estos derivados del intestino primitivo anterior, con excepción de la faringe, el tracto respiratorio inferior y la mayor parte del esófago, están vascularizados por el **tronco celíaco**, que es la arteria del intestino primitivo anterior ([fig. 11-1B](#)).



## Desarrollo del esófago

El esófago se desarrolla a partir del intestino primitivo anterior inmediatamente por debajo de la faringe ([fig. 11-1B](#)). La separación de la tráquea respecto al esófago por efecto del **tabique traqueoesofágico** se describe en el [capítulo 10](#) (v. [fig. 10-2](#)). Al principio el esófago es corto, pero se alarga rápidamente debido al crecimiento y la recolocación del corazón y los pulmones.

El esófago alcanza su longitud relativa final hacia la séptima semana. Su epitelio y sus glándulas derivan del endodermo. El epitelio prolifera y oblitera parcial o totalmente la luz del esófago; sin embargo, hacia el final de la octava semana normalmente el esófago se recanaliza. El **músculo estriado** que forma la capa muscular externa del tercio superior del esófago deriva del mesénquima correspondiente al cuarto y al sexto arco faríngeos. El **músculo liso**, localizado principalmente en el tercio inferior del esófago, se desarrolla a partir del mesénquima esplácnico adyacente. En estudios recientes se ha demostrado la transdiferenciación de las células musculares lisas en la parte superior del esófago con formación de músculo estriado, un proceso que depende de factores reguladores miogénicos. Ambos tipos de músculo están inervados por ramas de los nervios vagos (par craneal X), que corresponden a los arcos faríngeos caudales (v. [cap. 9](#), [tabla 9-1](#)).

---

### Atresia esofágica

El bloqueo (atresia) de la luz esofágica tiene una incidencia de 1 caso por cada 3.000-4.500 recién nacidos vivos. Aproximadamente, un tercio de los lactantes afectados son prematuros. La atresia esofágica se asocia a **fístula traqueoesofágica** en más del 90% de los casos (v. [fig. 10-5](#)). La **atresia esofágica** se debe a la desviación del tabique traqueoesofágico en dirección posterior (v. [fig. 10-2](#)) y a la separación incompleta del esófago respecto al tubo laringotraqueal. La atresia esofágica aislada (5-7% de los casos) se debe a la falta de recanalización del esófago durante el octavo mes del desarrollo.

Un feto con atresia esofágica no puede deglutir el líquido amniótico; por tanto, el líquido amniótico no puede alcanzar el intestino para su absorción y su transferencia a través de la placenta hasta la sangre materna, para su eliminación. Esta situación da lugar a **polihidramnios**, un cuadro que consiste en la acumulación de una cantidad excesiva de líquido amniótico. Los recién nacidos con atresia esofágica suelen presentar inicialmente un aspecto normal. Sin embargo, al poco tiempo del parto se puede observar un babeo excesivo y hay que considerar la posibilidad de una atresia esofágica cuando el lactante rechaza la alimentación oral, con regurgitación y tos inmediatas.

La imposibilidad de introducir un catéter a través del esófago hasta el estómago sugiere la sólida posibilidad de una atresia esofágica. En el estudio radiológico se demuestra la anomalía mediante la visualización de la sonda nasogástrica detenida en la bolsa esofágica proximal. En la actualidad, la reparación quirúrgica de la atresia esofágica se acompaña de tasas de supervivencia superiores al 85%.

---

---

### Estenosis esofágica

La estenosis de la luz del esófago puede tener lugar en cualquier punto del esófago, pero generalmente

se observa en su tercio distal, a modo de una membrana o de un segmento largo con una luz filiforme. La estenosis se debe a la recanalización incompleta del esófago durante la octava semana, o bien a la falta de desarrollo de los vasos sanguíneos esofágicos en la zona afectada.

---





# Desarrollo del estómago

Inicialmente, la parte distal del intestino primitivo anterior es una estructura tubular ([fig. 11-1B](#)). Durante la cuarta semana aparece una dilatación ligera que indica la localización del primordio del estómago. Dicha dilatación se inicia en forma de un aumento de tamaño fusiforme de la parte caudal (distal) del intestino primitivo medio y en sus primeros momentos se orienta en el plano medio ([figs. 11-1 y 11-2B](#)). El **estómago primitivo** aumenta pronto de tamaño y se ensancha en el eje ventrodorsal. A lo largo de las dos semanas siguientes el borde dorsal del estómago crece con mayor rapidez que su borde ventral, lo cual define el desarrollo de la **curvatura mayor del estómago** ([fig. 11-2D](#)).

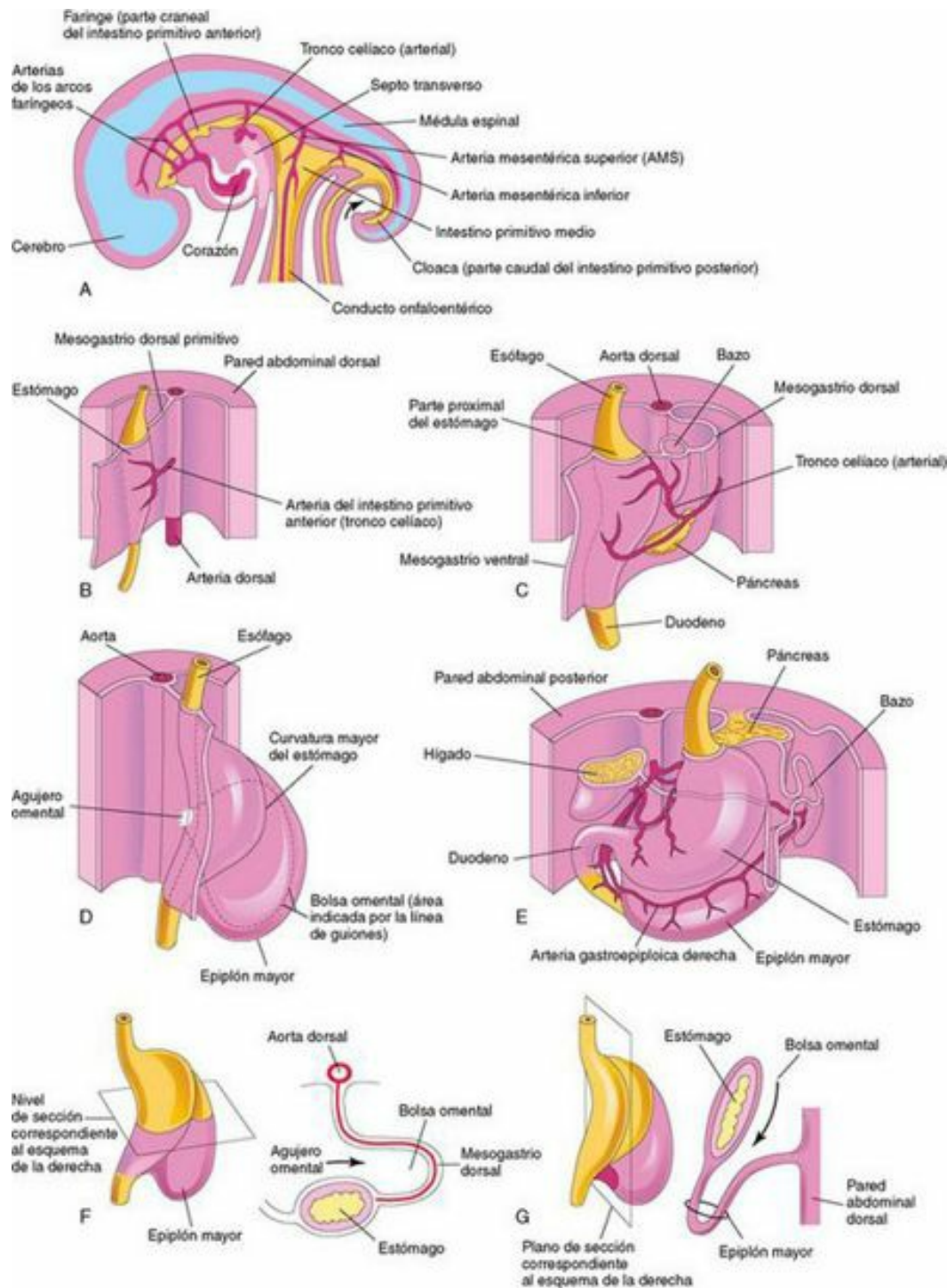


Figura 11-2 Desarrollo del estómago y formación de la bolsa omental y epiplón mayor. **A**, Sección sagital del abdomen en un embrión de 28 días. **B**, Vista anterolateral del embrión anterior. **C**, Embrión

de aproximadamente 35 días. **D**, Embrión de aproximadamente 40 días. **E**, Embrión de aproximadamente 48 días. **F**, Vista lateral del estómago y epiplón mayor en un embrión de aproximadamente 52 días. **G**, Sección sagital en la que se muestra la bolsa omental y el epiplón mayor. La *flecha* en **F** y **G** indica la zona del agujero omental.

## Rotación del estómago

El aumento de tamaño del mesenterio y de los órganos adyacentes, así como el crecimiento de las paredes gástricas, contribuye a la rotación del estómago. A medida que el estómago aumenta de tamaño y adquiere su configuración final, experimenta una rotación lenta de 90° en el sentido de las agujas del reloj (vista desde el extremo craneal) y alrededor de su eje longitudinal. Los efectos de la rotación del estómago son los siguientes ([figs. 11-2](#) y [11-3](#)):

- El borde ventral (curvatura menor) se desplaza hacia la derecha mientras que el borde dorsal (curvatura mayor) lo hace hacia la izquierda.
- El lado izquierdo original se convierte en la superficie ventral mientras que el lado derecho original se convierte en la superficie dorsal.
- Antes de la rotación, los extremos craneal y caudal del estómago se localizan en el plano medio ([fig. 11-2B](#)). Durante la rotación y el crecimiento del estómago, su región craneal se desplaza hacia la izquierda y ligeramente hacia abajo, mientras que su región caudal se desplaza hacia la derecha y hacia arriba.
- Al finalizar la rotación, el estómago asume su posición final con su eje longitudinal casi transversal respecto al eje longitudinal del cuerpo ([fig. 11-2E](#)). La rotación y el crecimiento del estómago explican que el nervio vago izquierdo inerve la pared anterior del estómago del adulto, mientras que el nervio vago derecho inerva su pared posterior.

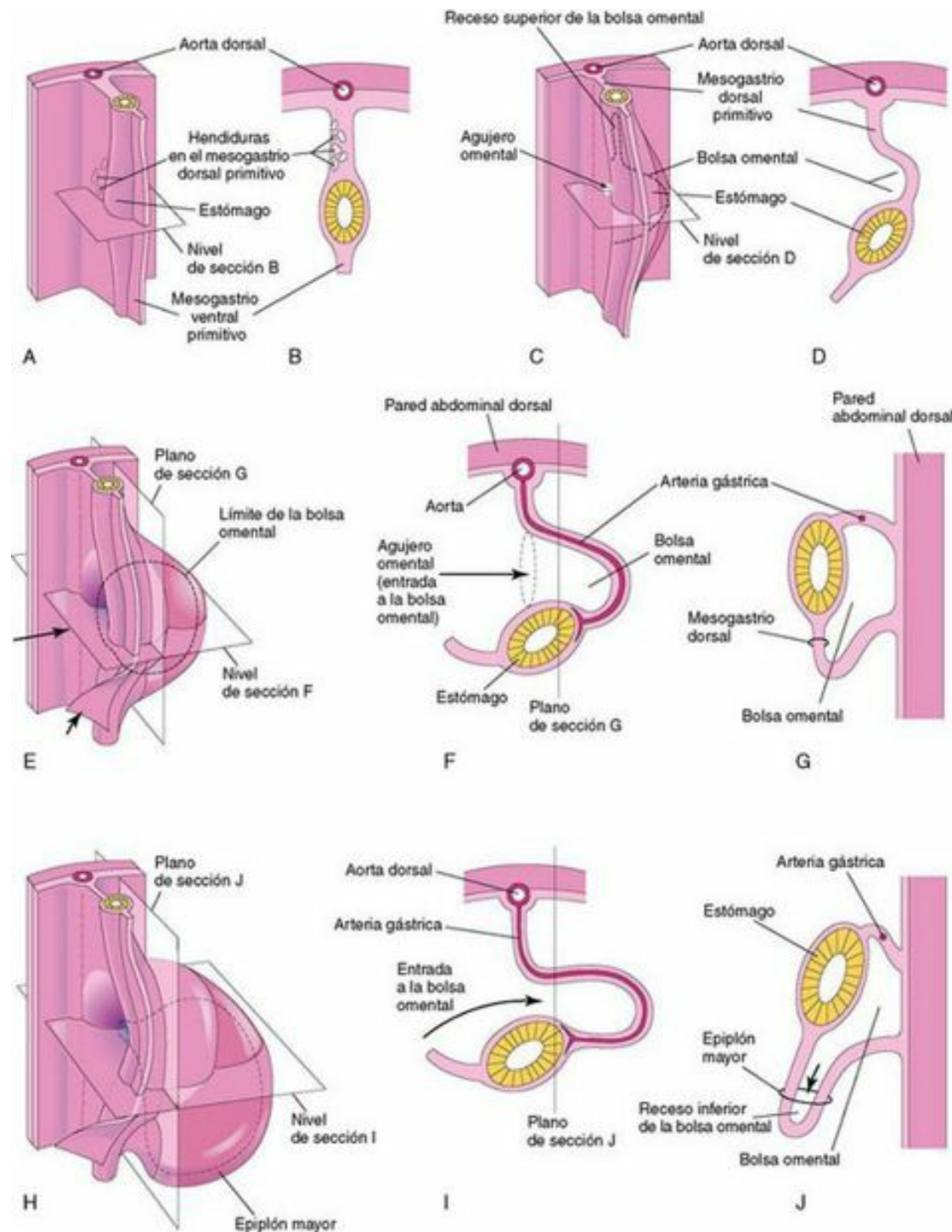


Figura 11-3 Desarrollo del estómago y los mesenterios, y formación de la bolsa omental. **A**, Embrión de 5 semanas. **B**, Sección transversal en la que se muestran las hendiduras que aparecen en el mesogastrio dorsal. **C**, Fase posterior tras la coalescencia de las hendiduras con formación de la bolsa omental. **D**, Sección transversal; se muestra el aspecto inicial de la bolsa omental. **E**, El mesenterio dorsal se ha alargado y la bolsa omental ha aumentado de tamaño. **F** y **G**, Secciones transversal y sagital, respectivamente, con demostración del alargamiento del mesogastrio dorsal y la expansión de la bolsa omental. **H**, Embrión de 6 semanas; se muestra el epiplón mayor y la expansión de la bolsa omental. **I** y **J**, Secciones transversal y sagital, respectivamente, con demostración del receso inferior de la bolsa omental y del agujero omental. Las *flechas* en **E**, **F** e **I** indican la zona del agujero omental. En **J**, la *flecha* indica el receso inferior de la bolsa omental.

### Mesenterios del estómago

El estómago está suspendido de la pared dorsal de la cavidad abdominal por un mesenterio dorsal, el **mesogastrio dorsal primitivo** ([figs. 11-2B y C](#), y [11-3A](#)). Este mesenterio se sitúa originalmente en el plano medio, pero se desplaza hacia la izquierda durante la rotación del estómago y la formación de la **bolsa omental** o saco menor del peritoneo ([fig. 11-3A a E](#)). El mesenterio dorsal también contiene el bazo y el tronco celíaco. El **mesogastrio ventral primitivo** se une al estómago y, por otra parte, también hace que el duodeno se conecte con el hígado y con la pared abdominal ventral ([fig. 11-2C](#)).

## Bolsa omental

En el mesénquima aparecen hendiduras aisladas que forman el grueso mesogastrio dorsal ([fig. 11-3A](#) y [B](#)). Poco después, las hendiduras coalescen (se fusionan) para formar una cavidad única, la **bolsa omental** o saco peritoneal menor ([fig. 11-3C](#) y [D](#)). La rotación del estómago empuja el mesogastrio dorsal hacia la izquierda, aumentando así el tamaño de la bolsa, que se convierte en un receso grande de la cavidad peritoneal. La bolsa omental aumenta de tamaño transversal y cranealmente, y al poco tiempo queda situada entre el estómago y la pared abdominal posterior. Esta bolsa facilita los movimientos del estómago.

La parte superior de la bolsa omental queda cerrada a medida que se desarrolla el diafragma, formándose un espacio cerrado que se denomina **bolsa infracardiaca**. En los casos en los que persiste, en general se localiza medialmente a la base del pulmón derecho. La región inferior de la parte superior de la bolsa omental persiste en forma del **receso superior de la bolsa omental** ([fig. 11-3C](#)).

A medida que el estómago aumenta de tamaño, la bolsa omental se expande y adquiere lo que se denomina el **receso inferior de la bolsa omental**, que se localiza entre las capas del alargado mesogastrio dorsal, el **omento (epiplón) mayor**. Esta membrana cubre los intestinos en desarrollo ([fig. 11-3J](#)). El receso inferior desaparece a medida que se fusionan las capas del epiplón mayor (v. [fig. 11-15F](#)). La bolsa omental se comunica con la cavidad peritoneal a través de una abertura, el **agujero omental** ([figs. 11-2D](#) y [F](#), y [11-3C](#) y [F](#)).

---

### Estenosis pilórica hipertrófica

Las anomalías del estómago son poco frecuentes, a excepción de la estenosis pilórica hipertrófica. Esta anomalía afecta a 1 de cada 150 niños y a 1 de cada 750 niñas. En los lactantes con esta anomalía se observa un **engrosamiento muscular marcado del píloro**, es decir, de la región del esfínter distal del estómago ([fig. 11-4](#)). Las capas musculares circular y, en grado menor, longitudinal de la región pilórica muestran hipertrofia. Este problema da lugar a una estenosis intensa del canal pilórico que obstruye el paso de los alimentos. En consecuencia, el estómago está intensamente distendido ([fig. 11-4C](#)) y el lactante elimina mediante el vómito el contenido gástrico con una fuerza considerable (vómitos «en escopetazo»).

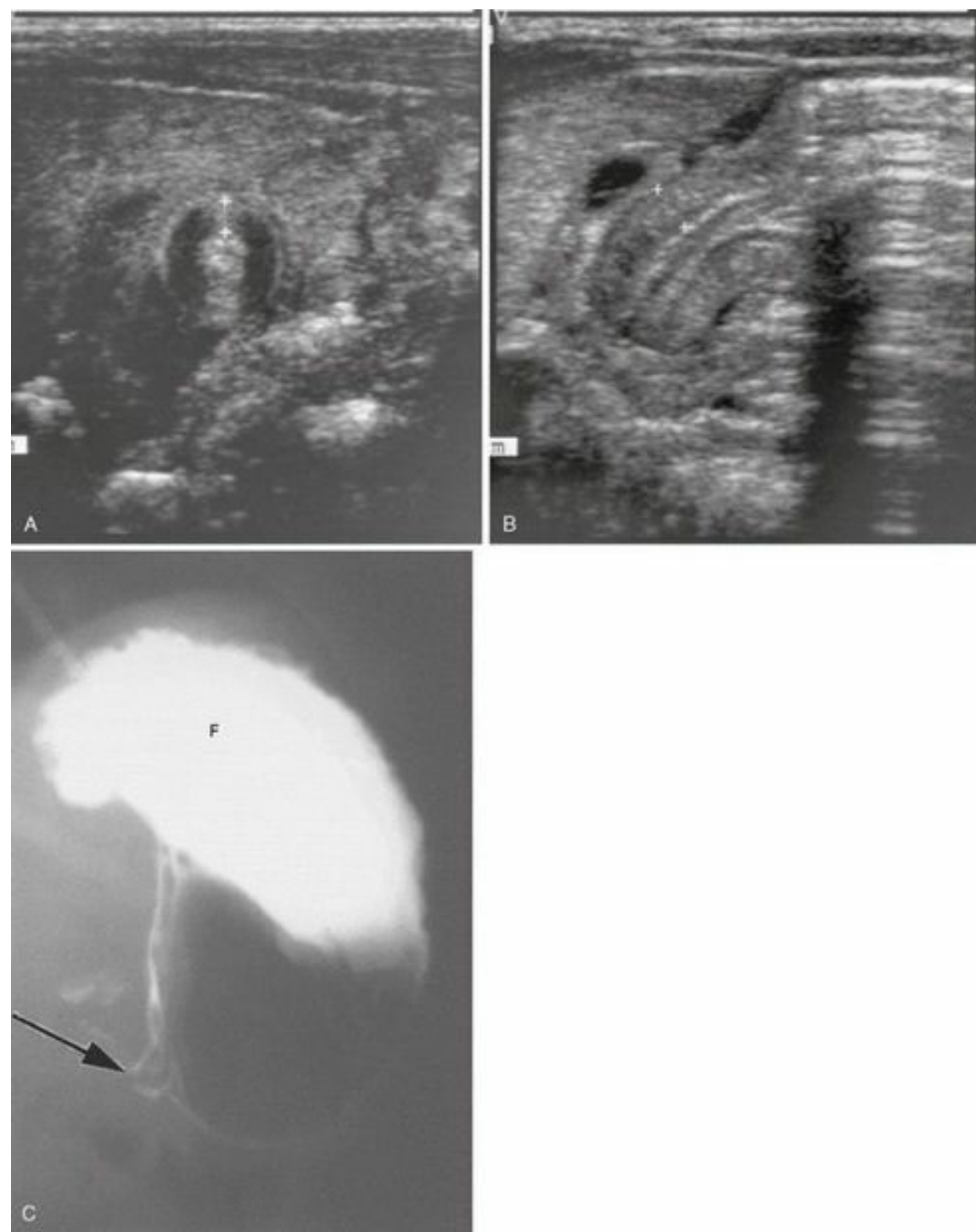


Figura 11-4 **A**, Imagen ecográfica abdominal transversal en la que se observa un grosor de la pared muscular pilórica superior a 4 mm (*distancia entre las cruces*). **B**, Imagen ecográfica abdominal horizontal con demostración de un canal pilórico con una longitud superior a 14 mm en un lactante con estenosis pilórica hipertrófica. **C**, Radiografía con contraste correspondiente al estómago de un lactante de sexo masculino y 1 mes de edad con estenosis pilórica. Se pueden observar el extremo pilórico estenosado (*flecha*) y el fondo gástrico (*F*) distendido, relleno de material de contraste.

(**A y B**, Tomado de Wyllie R: Pyloric stenosis and other congenital anomalies of the stomach. En: Behrman RE, Kliegman RM, Arvin AM, eds.: Nelson Textbook of Pediatrics, 15.<sup>a</sup> ed. Filadelfia, WB Saunders, 1996; **C**, Por cortesía del doctor Prem S. Sahni, anteriormente en el Department of Radiology, Children's Hospital, Winnipeg, Manitoba, Canadá.)

El tratamiento habitual de la obstrucción pilórica es quirúrgico y consiste en la piloromiotomía. Se

desconoce cuál es la causa de la estenosis pilórica congénita, pero su elevada tasa de concordancia en los gemelos monocigóticos sugiere la participación de factores genéticos.

---



# Desarrollo del duodeno

Al comienzo de la cuarta semana se empieza a desarrollar el duodeno a partir de la parte caudal del intestino primitivo anterior, la parte craneal del intestino primitivo medio y el mesénquima esplácnico asociado a estas partes del intestino primitivo ([fig. 11-5A](#)). La unión de las dos partes del duodeno es distal al origen del colédoco ([fig. 11-5D](#)). El duodeno en fase de desarrollo crece con rapidez y forma un asa con forma de «C» que se proyecta ventralmente ([fig. 11-5B a D](#)).

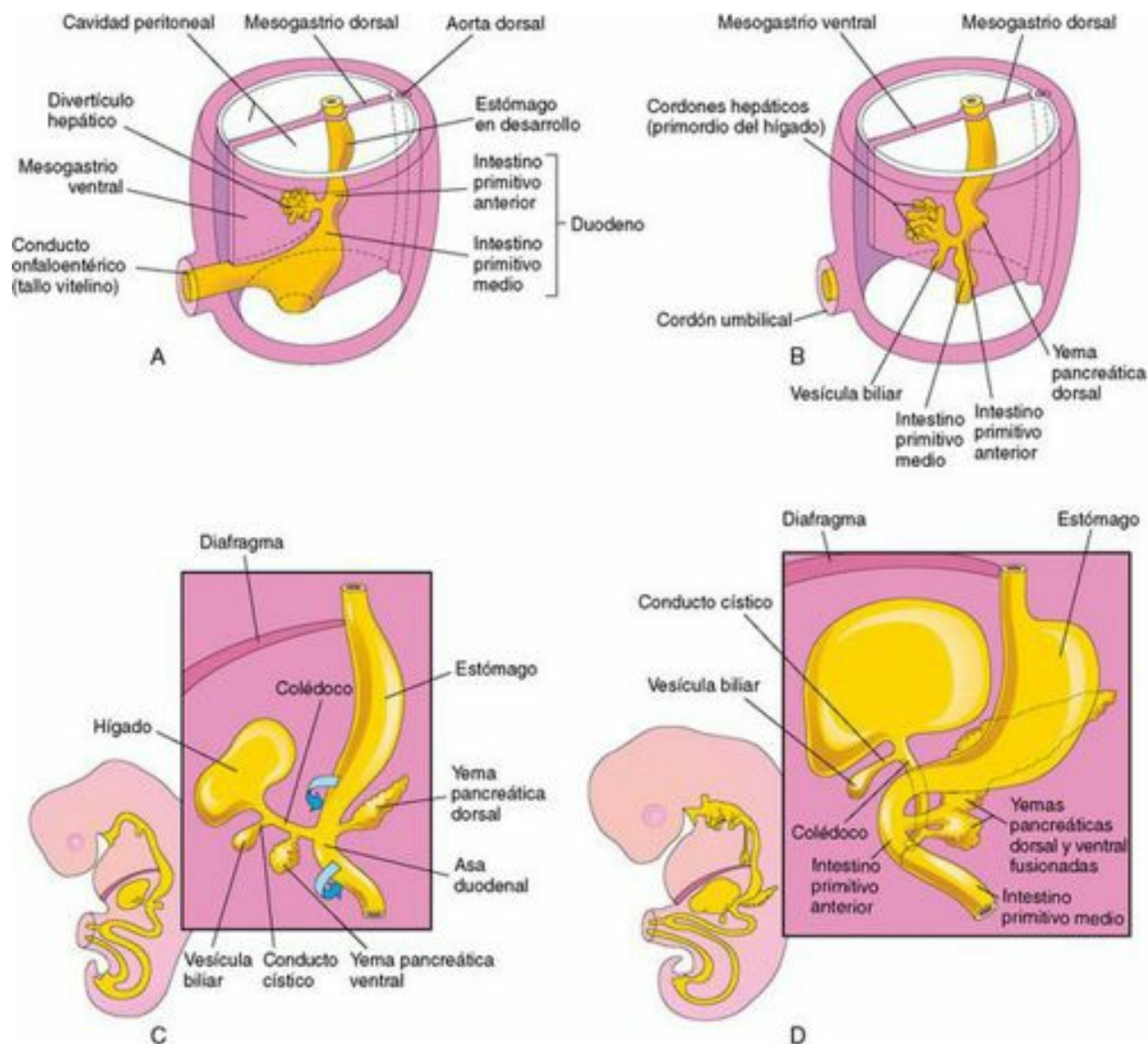


Figura 11-5 Fases progresivas en el desarrollo del duodeno, el hígado, el páncreas y el aparato biliar extrahepático. **A**, Embrión de 4 semanas. **B** y **C**, Embrión de 5 semanas. **D**, Embrión de 6 semanas. El páncreas se desarrolla a partir de las yemas pancreáticas dorsal y ventral que se fusionan formando el páncreas. Se puede observar que la entrada del colédoco en el duodeno se desplaza gradualmente desde su posición inicial hasta una zona más posterior. Esto explica el hecho de que, en el adulto, el colédoco pase por detrás del duodeno y de la cabeza del páncreas.

A medida que el estómago rota, el asa duodenal también gira hacia la derecha y queda comprimida contra la pared posterior de la cavidad abdominal, en el retroperitoneo (externo al peritoneo). Dado su origen a partir de los intestinos primitivos anterior y medio, el duodeno está vascularizado por ramas de las arterias celíaca y mesentérica superior que alcanzan estas zonas del intestino primitivo (v. [fig.](#)



En el transcurso de las semanas quinta y sexta, la luz del duodeno se va estrechando cada vez más y se oblitera temporalmente debido a la proliferación de sus células epiteliales. Suele producirse un proceso de vacuolización a medida que degeneran las células epiteliales; el resultado es que habitualmente el duodeno vuelve a estar recanalizado hacia el final del período embrionario (fig. 11-6C y D). Para cuando se ha alcanzado esta época de la gestación, ha desaparecido la mayor parte del mesenterio ventral del duodeno.

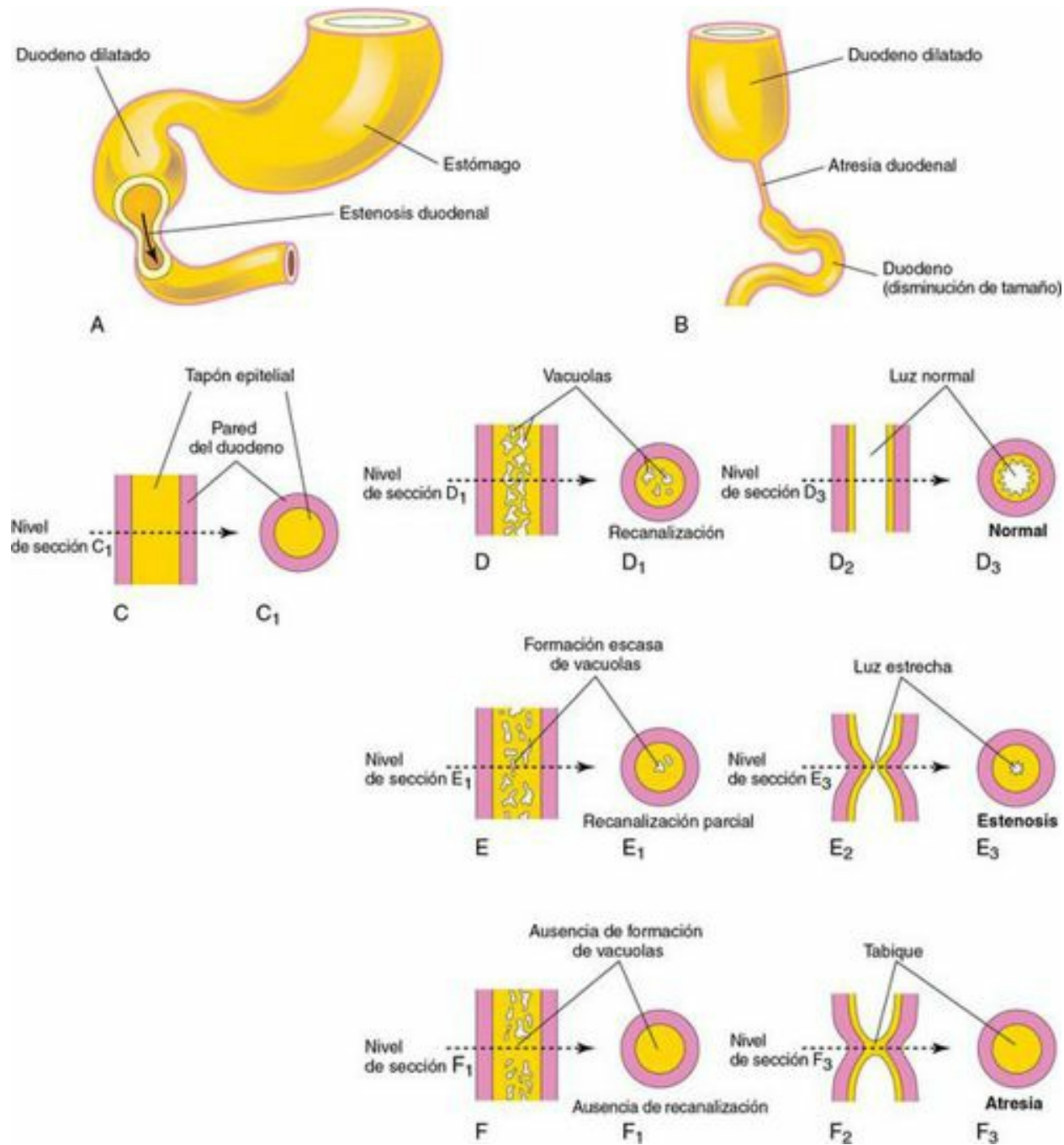


Figura 11-6 Esquemas que demuestran las bases embriológicas de los tipos más frecuentes de obstrucción intestinal congénita. **A**, Estenosis duodenal. **B**, Atresia duodenal. **C a F**, Secciones esquemáticas longitudinal y transversal del duodeno, en las que se muestra: 1) la recanalización normal (**D a D<sub>3</sub>**), y 2) la estenosis (**E a E<sub>3</sub>**) y la atresia (**F a F<sub>3</sub>**).

## Estenosis duodenal

La oclusión parcial de la luz duodenal, la **estenosis duodenal** ([fig. 11-6A](#)), se debe habitualmente a la recanalización incompleta del duodeno a consecuencia de un defecto en el proceso de vacuolización ([fig. 11-6E<sub>3</sub>](#)). La mayoría de los cuadros de estenosis afectan a las porciones duodenales horizontal (tercera), ascendente (cuarta) o ambas. A consecuencia de la estenosis, se produce la expulsión del contenido gástrico mediante el vómito (generalmente con bilis).

---

---

## Atresia duodenal

La oclusión completa de la luz duodenal, la **atresia duodenal** ([fig. 11-6B](#)), no es frecuente. Durante el desarrollo inicial del duodeno, su luz queda completamente ocupada por células epiteliales. Si no se llega a producir una recanalización completa de la luz ([fig. 11-6D<sub>3</sub>](#)), se ocluye un segmento corto del duodeno ([fig. 11-6F<sub>3</sub>](#)). El bloqueo se da casi siempre en la zona de entrada del colédoco y del conducto pancreático (**ampolla hepatopancreática**); en ocasiones, el bloqueo afecta al segmento horizontal (tercero) del duodeno. El estudio de los grupos familiares con casos de **atresia duodenal familiar** sugiere su transmisión hereditaria con un patrón autosómico recesivo.

En los lactantes con atresia duodenal los vómitos se inician a las pocas horas del parto. Los vómitos casi siempre contienen bilis; a menudo el paciente muestra distensión del epigastrio (la zona central alta del abdomen) a consecuencia de la acumulación del contenido digestivo en el estómago y en la parte superior del duodeno. La atresia duodenal se asocia a **vómitos biliosos** debido a que el bloqueo ocurre distalmente a la zona de entrada del colédoco. La atresia duodenal puede aparecer como un defecto congénito aislado, aunque a menudo se asocia a defectos adicionales, como el páncreas anular (v. [fig. 11-11C](#)), diversas malformaciones cardiovasculares, anomalías anorrectales así como rotación anómala del intestino (v. [fig. 11-20](#)). Es importante destacar que aproximadamente la tercera parte de los lactantes afectados tienen síndrome de Down y otro 20% son prematuros.

En la atresia duodenal también se observa **polihidramnios** debido a que el feto no puede llevar a cabo la absorción intestinal normal del líquido amniótico deglutido. El diagnóstico de atresia duodenal se puede sugerir por la observación del signo de la «doble burbuja» en las radiografías simples o en las imágenes ecográficas (v. [fig. 11-7](#)). Este signo se debe a la distensión por gases del estómago y del duodeno proximal.

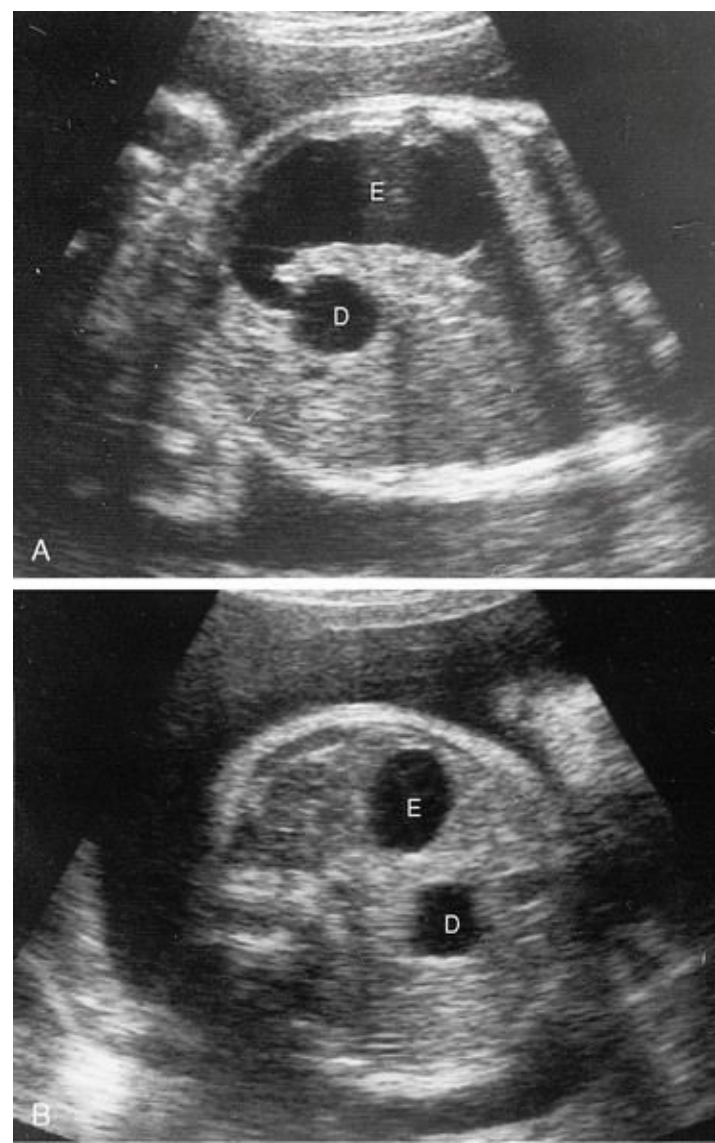


Figura 11-7 Ecografía efectuada a un feto de 33 semanas en la que se muestra atresia duodenal. **A**, Proyección oblicua con demostración del estómago (*E*) dilatado y relleno de líquido que se continúa con el duodeno proximal (*D*), que también está aumentado de calibre debido a la atresia (bloqueo) distal a éste. **B**, Proyección transversal con ilustración del aspecto característico en «doble burbuja» del estómago y el duodeno en los casos de atresia duodenal.

(Por cortesía del doctor Lyndon M. Hill, Magee-Women's Hospital, Pittsburgh, PA.)

---

# Desarrollo del hígado y del aparato biliar

El hígado, la vesícula biliar y las vías biliares se originan a partir de una evaginación ventral, el **divertículo hepático**, en la parte distal del intestino primitivo anterior, al comienzo de la cuarta semana ([figs. 11-5A](#) y [11-8A](#)). La vía de señalización *Wnt/β-catenina* desempeña una función clave en este proceso. Se ha propuesto la posibilidad de que tanto el divertículo hepático como el esbozo ventral del páncreas se desarrollen a partir de dos poblaciones celulares del endodermo embrionario. Cuando alcanzan concentraciones suficientes, los FGF segregados por el corazón en desarrollo interactúan con las células bipotenciales e inducen la formación del divertículo hepático.

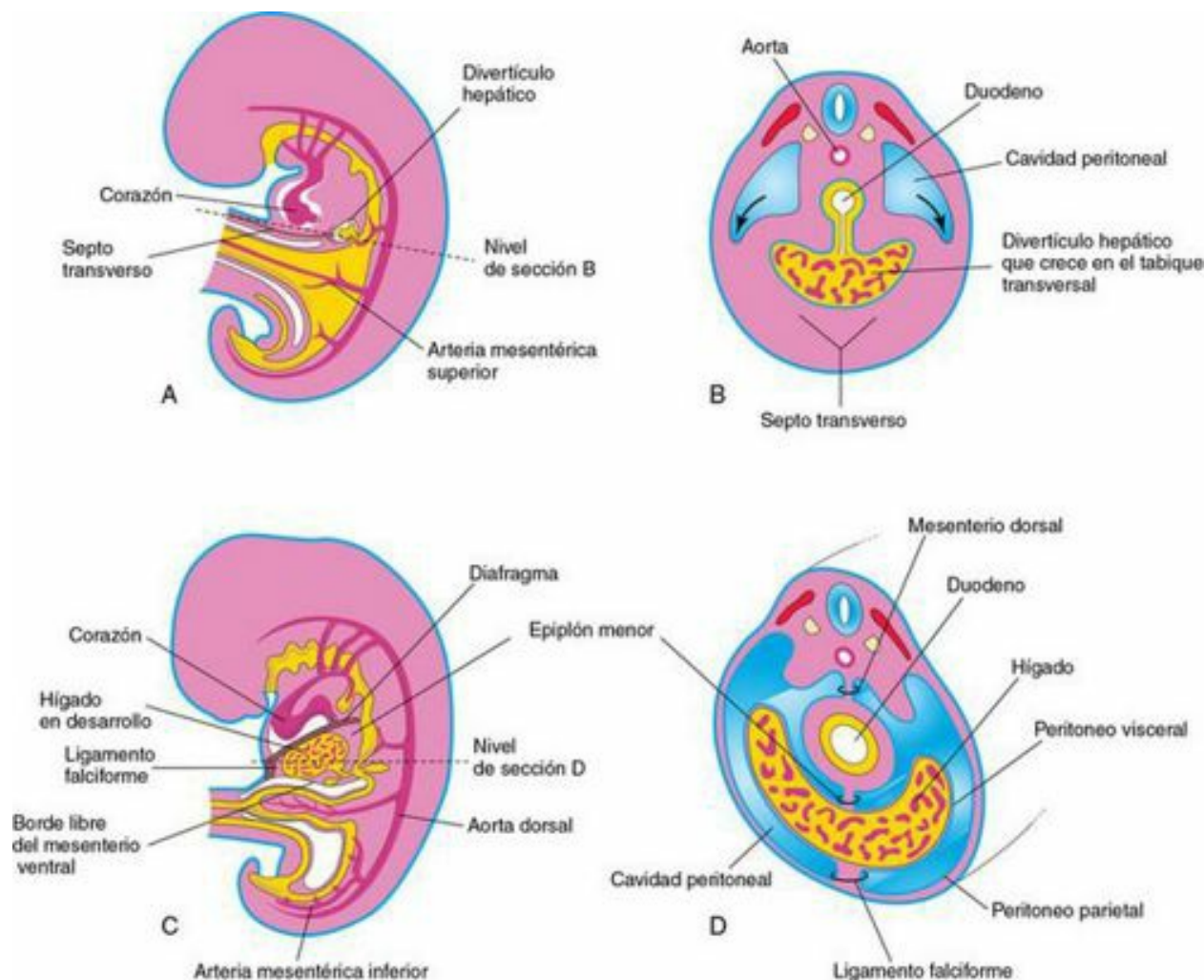


Figura 11-8 **A**, Sección sagital de un embrión de 4 semanas. **B**, Sección transversal del embrión con demostración de la expansión de la cavidad peritoneal (*flechas*). **C**, Sección sagital de un embrión de 5 semanas. **D**, Sección transversal del embrión tras la formación de los mesenterios dorsal y ventral.

El divertículo se extiende hasta el **septo transverso**, una masa de mesodermo esplácnico situada entre el corazón y el intestino primitivo medio en desarrollo. El septo transverso forma el mesogastrio ventral en esta región. El divertículo hepático aumenta rápidamente de tamaño y se divide en dos partes a medida que crece entre las capas del **mesogastrio ventral** ([fig. 11-5A](#)).

La parte craneal más grande del divertículo hepático es el **primordio del hígado**; la parte caudal más pequeña se convierte en la vesícula biliar. Las células proliferantes del endodermo dan lugar a cordones entrelazados de hepatocitos y del epitelio que revisten la parte intrahepática del aparato

biliar. Los **cordones hepáticos** se anastomosan alrededor de espacios revestidos por endotelio que son los primordios de los **sinusoides hepáticos**. *La vía de señalización del factor de crecimiento del endotelio vascular Flk-1 (VEGF-Flk-1) parece ser importante en la morfogénesis temprana de los sinusoides hepáticos (sistema vascular primitivo)*. El tejido fibroso y hematopoyético, así como las células de Kupffer del hígado, proceden del mesénquima del septo transversal.

El hígado crece con rapidez y entre la quinta y la décima semana ocupa una parte importante de la parte superior de la cavidad abdominal ([fig. 11-8C y D](#)). La cantidad de sangre oxigenada que fluye desde la vena umbilical hasta el hígado determina el desarrollo y la segmentación funcional del hígado. Inicialmente, los lóbulos derecho e izquierdo tienen un tamaño aproximadamente igual, pero al poco tiempo el lóbulo derecho adquiere un tamaño mayor.

La **hematopoyesis** (formación y desarrollo de los distintos tipos de células sanguíneas) se inicia durante la sexta semana y esto hace que el hígado adquiera una coloración rojiza brillante. Hacia la novena semana, el hígado representa alrededor del 10% del peso total del feto. La **formación de bilis** por parte de las células hepáticas se inicia durante la semana 12.

La parte caudal pequeña del divertículo hepático se convierte en la **vesícula biliar**, mientras que el tallo del divertículo forma el conducto cístico ([fig. 11-5C](#)). Inicialmente, el *aparato biliar extrahepático* está ocluido por células epiteliales, pero más adelante experimenta un proceso de canalización debido a la vacuolización resultante de la degeneración de estas células. El tallo que conecta los conductos hepático y cístico al duodeno se convierte en el **colédoco**. En un principio, este conducto se une a la parte ventral del asa duodenal; sin embargo, a medida que el duodeno crece y rota, la conexión con el colédoco se localiza en la parte dorsal del duodeno ([fig. 11-5C y D](#)). La bilis que alcanza el duodeno a través del colédoco después de la semana 13 hace que el **meconio** (contenido intestinal) adquiera una coloración verde oscuro.

## Mesenterio ventral

Esta fina membrana de doble capa ([fig. 11-8C y D](#)) da lugar a:

- El **omento (epiplón) menor**, que va desde el hígado hasta la curvatura menor del estómago (**ligamento hepatogástrico**) y desde el hígado hasta el duodeno (**ligamento hepatoduodenal**).
- El **ligamento falciforme**, que va desde el hígado hasta la pared abdominal anterior.

La **vena umbilical** discurre por el borde libre del ligamento falciforme en su trayecto desde el cordón umbilical hasta el hígado. El mesenterio ventral, que deriva del mesogastrio, también forma el **peritoneo visceral del hígado**. El hígado está cubierto por peritoneo excepto en la **zona desnuda** (zona afixa), que está en contacto directo con el diafragma ([fig. 11-9](#)).

---

## Anomalías hepáticas

Las variaciones de grado menor en la lobulación hepática son frecuentes, pero las malformaciones congénitas del hígado son raras. Las variaciones en los conductos hepáticos, el colédoco y el conducto

cístico se observan con una cierta frecuencia y tienen significación clínica. Los **conductos hepáticos accesorios** se observan en aproximadamente el 5% de la población general, y la consideración de su posible presencia tiene importancia en el contexto quirúrgico, incluyendo el trasplante hepático. Los conductos accesorios son canales estrechos que van desde el lóbulo hepático derecho hasta la superficie anterior del cuerpo de la vesícula biliar. En algunos casos, el conducto cístico se abre en un conducto hepático accesorio, más que en el conducto hepático común.

---

---

### Atresia de las vías biliares extrahepáticas

Ésta es la malformación congénita más importante del sistema biliar extrahepático y se observa en 1 de cada 5.000-20.000 recién nacidos vivos. La forma más habitual de la atresia de las vías biliares extrahepáticas (se observa en el 85% de los casos) es la **obliteración de los conductos biliares** en el hilio hepático (*porta hepatis*; una fisura transversal profunda localizada en la superficie visceral del hígado) o por encima de este nivel. Se ha considerado la posibilidad de que haya una falta de canalización de los conductos biliares, pero podría no ser así.

La atresia de las vías biliares puede deberse al fallo del proceso de remodelación en el hilio hepático o a infecciones o reacciones inmunológicas que tienen lugar durante el desarrollo fetal tardío. La **ictericia** aparece al poco tiempo del parto; las heces son acólicas (con aspecto de arcilla) y la orina tiene un color oscuro. La atresia biliar se puede tratar quirúrgicamente en la mayor parte de los pacientes, pero en más del 70% de los casos tratados mediante cirugía la enfermedad sigue evolucionando.

---



# Desarrollo del páncreas

El páncreas se desarrolla entre las capas del mesenterio desde las **yemas pancreáticas** dorsal y ventral del endodermo, que se originan a partir del extremo caudal del intestino primitivo anterior ([figs. 11-9](#) y [11-10A](#) y [B](#)). La mayor parte del páncreas procede de la gran **yema pancreática dorsal** que aparece al inicio y se desarrolla a una corta distancia por encima de la yema ventral.

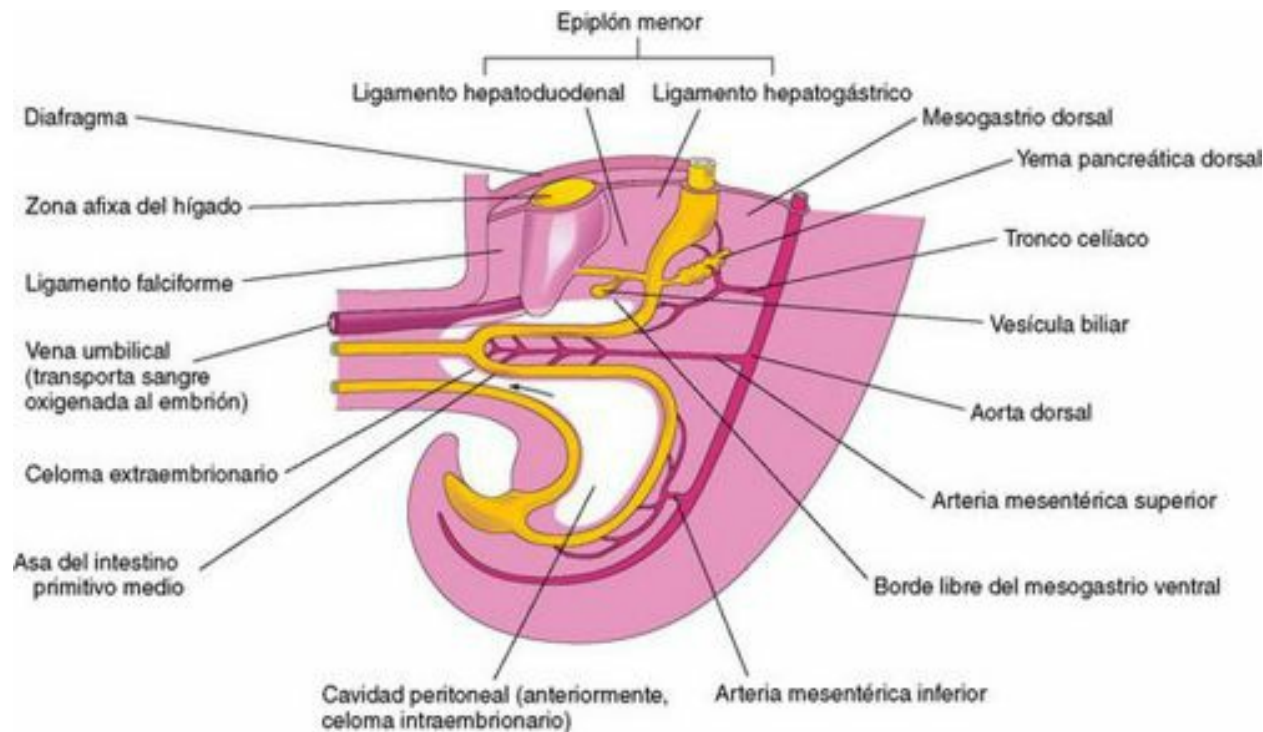


Figura 11-9 Sección sagital de la mitad caudal de un embrión al final de la quinta semana, con demostración del hígado y de sus ligamentos asociados. La *flecha* indica la comunicación entre la cavidad peritoneal y el celoma extraembrionario.

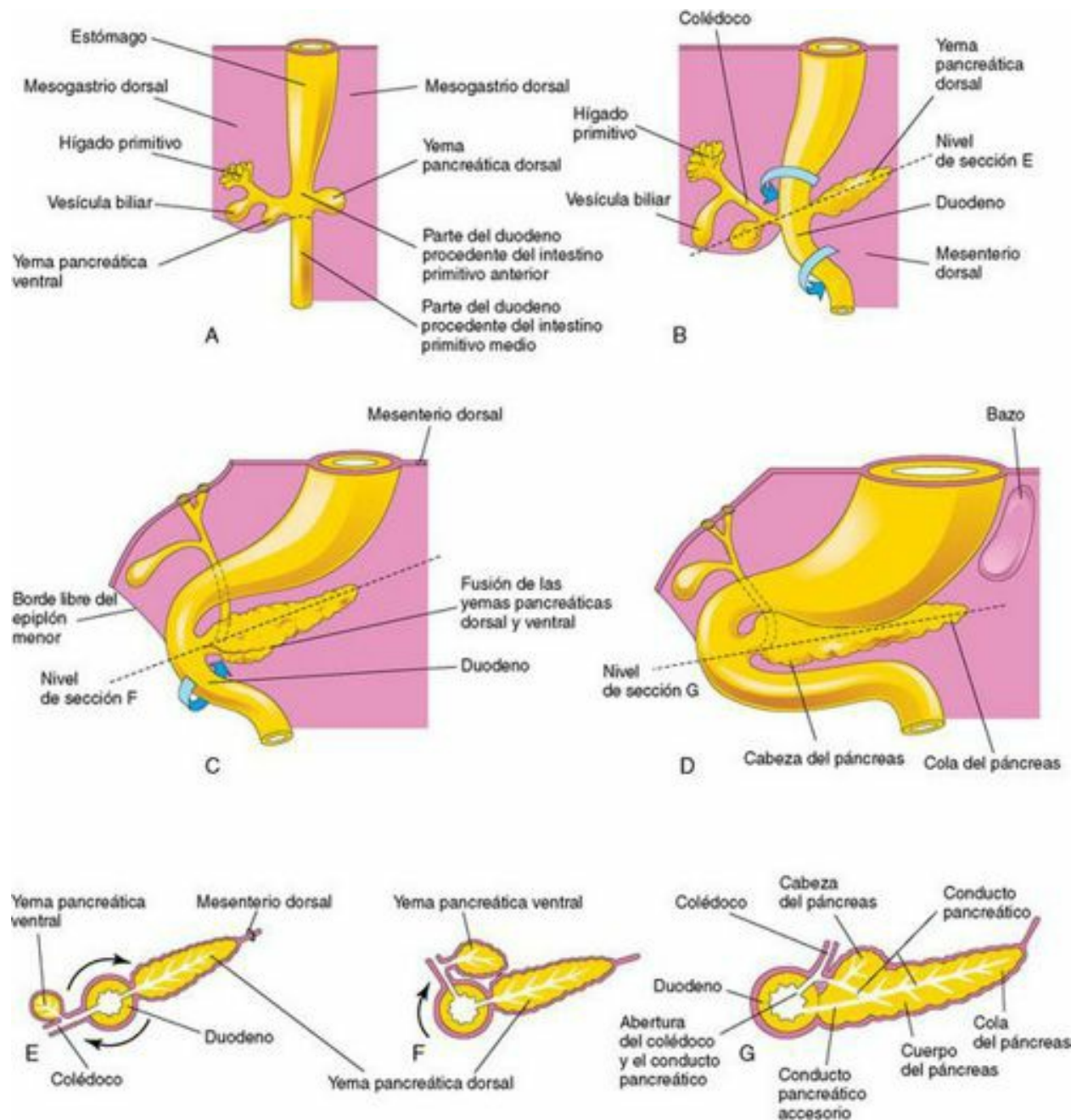


Figura 11-10 **A a D**, Fases sucesivas en el desarrollo del páncreas entre la quinta y la octava semana. **E a G**, Secciones transversales esquemáticas a través del duodeno y del páncreas en desarrollo. El crecimiento y la rotación (*flechas*) del duodeno desplazan la yema pancreática ventral hacia la yema dorsal y después se fusionan ambas yemas.

La **yema pancreática ventral**, pequeña, se desarrolla en la proximidad de la zona de entrada del colédoco en el duodeno y crece entre las capas del mesenterio ventral. A medida que el duodeno rota hacia la derecha y adquiere su característica configuración en «C», la yema pancreática ventral se desplaza dorsalmente junto con el colédoco ([fig. 11-10C a G](#)). Al poco tiempo queda situada por detrás de la yema pancreática dorsal y después se fusiona con ella.

La yema pancreática ventral forma el **proceso unciforme** y parte de la **cabeza del páncreas**. A medida que el estómago, el duodeno y el mesenterio ventral rotan, el páncreas queda situado en la pared abdominal dorsal. Cuando las yemas pancreáticas se fusionan, sus conductos se anastomosan. El **conducto pancreático** se forma a partir del conducto de la yema ventral y de la parte distal del conducto de la yema dorsal ([fig. 11-10G](#)). La parte proximal del conducto de la yema dorsal persiste a



menudo a modo de **conducto pancreático accesorio** que se abre en la papila duodenal menor localizada unos 2 cm por encima del conducto principal. Los dos conductos suelen comunicarse entre sí. En aproximadamente el 9% de las personas los conductos pancreáticos no se fusionan, lo cual hace que existan dos conductos de este tipo.

*Estudios moleculares han demostrado que el páncreas ventral se desarrolla a partir de una población de células bipotenciales localizada en la región ventral del duodeno en donde se expresa el factor de transcripción PDX1. En este proceso parece que actúa un mecanismo por defecto en el que está implicado FGF-2, que segrega el corazón en desarrollo. La formación de la yema pancreática dorsal depende de la secreción de activina y FGF-2 por la notocorda, con bloqueo de la expresión de Shh en el endodermo asociado.*

## **Histogénesis del páncreas**

El **parénquima** (tejido celular básico de un órgano) del páncreas procede del endodermo de las yemas pancreáticas, que forma una red de túbulos. Al comienzo del período fetal se empiezan a desarrollar los **acinos pancreáticos** a partir de grupos celulares que rodean los extremos de estos túbulos (conductos pancreáticos primitivos). Los **islotos pancreáticos** se desarrollan a partir de grupos celulares que se separan de los túbulos y que quedan situados entre los acinos.

*En estudios recientes se ha demostrado que la quimiocina SDF-1 (factor derivado de las células del estroma), expresada en el mesénquima, controla la formación y la ramificación de los túbulos. La expresión del factor de transcripción Ngn-3 (neurogenina-3) es necesaria para la diferenciación de las células endocrinas de los islotos pancreáticos.*

La **secreción de insulina** comienza durante la fase inicial del período fetal (10 semanas). Las células que contienen glucagón y somatostatina se desarrollan antes de la diferenciación de las células beta secretoras de insulina. Se ha detectado la presencia de glucagón en el plasma fetal a las 15 semanas.

La cubierta de tejido conjuntivo y los tabiques interlobulillares del páncreas se desarrollan a partir del mesénquima esplácnico adyacente. En los casos de **diabetes mellitus materna**, las células beta secretoras de insulina del páncreas fetal están expuestas de forma crónica a concentraciones elevadas de glucosa. En consecuencia, dichas células se hipertrofian con objeto de incrementar su secreción de insulina.

---

### Páncreas ectópico

El páncreas ectópico se localiza con mayor frecuencia en la pared del estómago, el duodeno o el yeyuno. Puede cursar con obstrucción y hemorragia, o incluso como un tumor maligno.

---

---

### Páncreas anular

A pesar de que el páncreas anular es un proceso infrecuente, esta malformación debe tenerse en cuenta debido a que puede dar lugar a obstrucción duodenal ([fig. 11-11C](#)). La parte anular o en anillo del

páncreas está constituida por una banda fina y plana de tejido pancreático que rodea la porción descendente o segunda del duodeno. El páncreas anular puede causar obstrucción duodenal. Los lactantes muestran sintomatología de obstrucción intestinal completa o parcial.

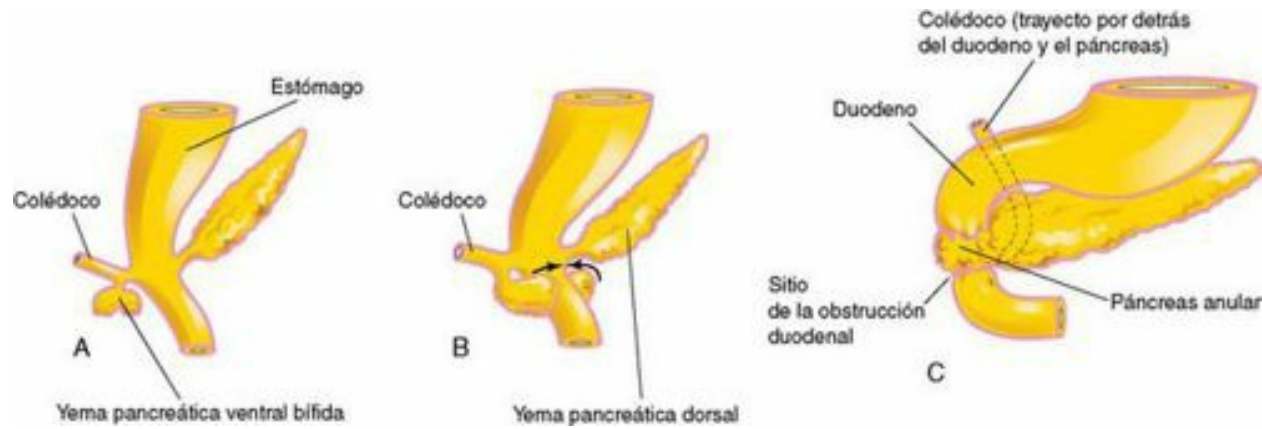

Figura 11-11 **A** y **B** demuestran el probable fundamento del páncreas anular. **C**, Páncreas anular que rodea al duodeno. Esta malformación congénita origina una obstrucción completa (atresia) o parcial (estenosis) del duodeno.

Se produce una obstrucción del duodeno cuando en el páncreas anular aparece un proceso inflamatorio (pancreatitis). El páncreas anular se puede asociar al síndrome de Down y también a cuadros de rotación intestinal anómala o de defectos cardíacos. A las niñas les afecta con mayor frecuencia que a los niños. Probablemente, el páncreas anular se deba al crecimiento de una yema pancreática central bífida alrededor del duodeno ([fig. 11-11A a C](#)). Después, las diversas partes de la yema central bífida se fusionan con la yema dorsal, formando un anillo pancreático. Puede ser necesario el tratamiento quirúrgico para el control de este problema.

---



# Desarrollo del bazo

El desarrollo del bazo se describe junto con el del sistema alimentario debido a que este órgano procede de una masa de células mesenquimales localizadas entre las capas del mesogastrio dorsal (fig. 11-12). El bazo es un órgano linfático vascular que comienza a desarrollarse durante la quinta semana pero que no adquiere su configuración característica hasta las fases iniciales del período fetal.

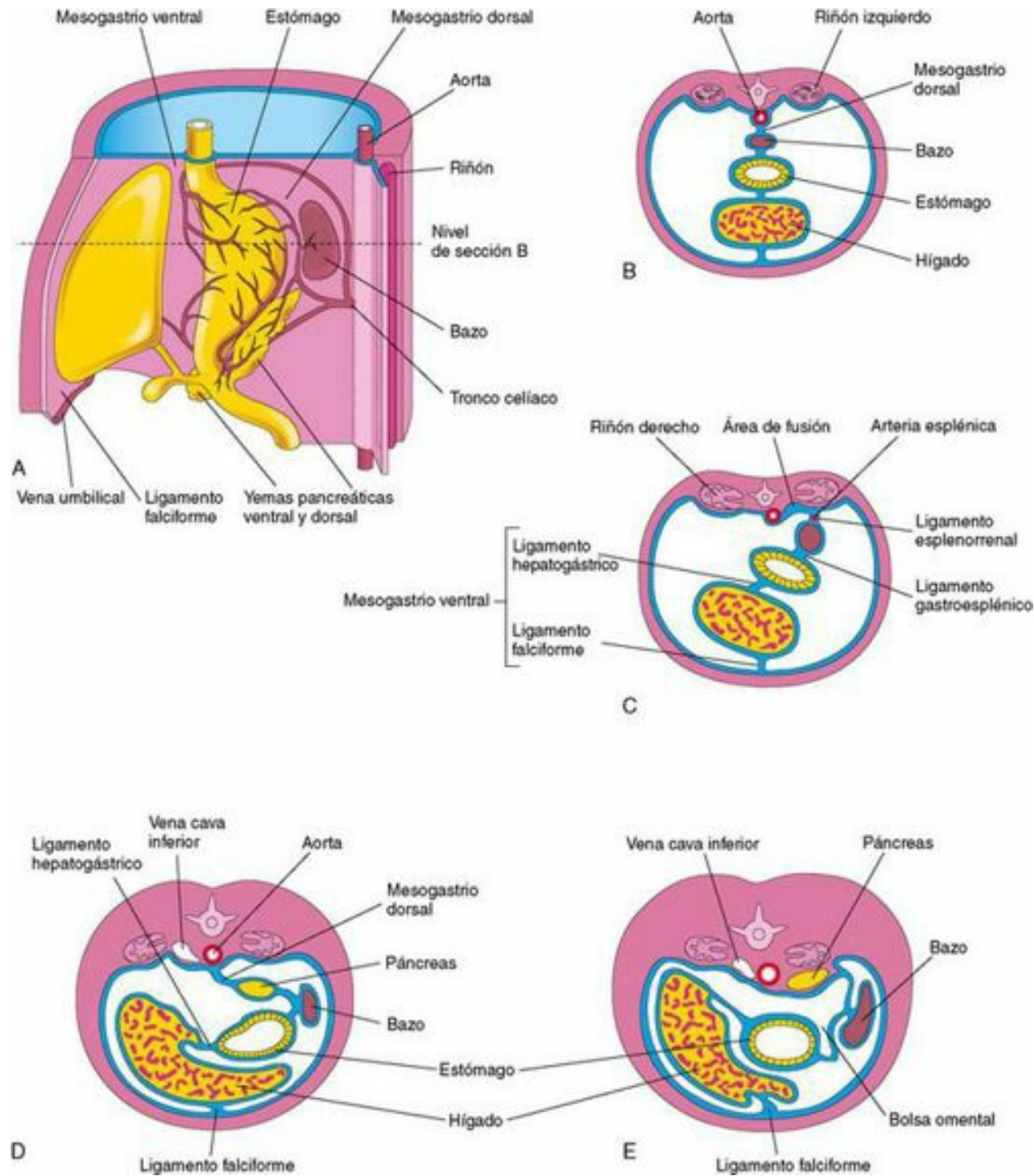


Figura 11-12 **A**, Lado izquierdo del estómago y estructuras asociadas al final de la quinta semana. Se puede observar que el páncreas, el bazo y el tronco celíaco se sitúan entre las capas del mesogastrio dorsal. **B**, Sección transversal del hígado, el estómago y el bazo en el nivel mostrado en **A**, con ilustración de su relación con los mesenterios dorsal y ventral. **C**, Sección transversal de un feto en la que se muestra la fusión del mesogastrio dorsal con el peritoneo en la pared abdominal posterior. **D** y **E**, Secciones similares en las que se representa el desplazamiento del hígado hacia la derecha y la

rotación del estómago. Se puede observar la fusión del mesogastrio dorsal con la pared abdominal posterior. A consecuencia de ello, el páncreas se hace retroperitoneal.

*Experimentos de bloqueo genético han demostrado que el desarrollo del bazo está regulado por la capsulina, un factor de transcripción hélice-asa básico, y los genes homeobox NKx2-5, Hox11 y Bapx1.*

El bazo tiene una arquitectura lobular en el feto, pero estos lóbulos desaparecen normalmente después del parto. Las escotaduras que se observan en el borde superior del bazo del adulto son restos de los surcos que separan los lóbulos en el bazo fetal. A medida que el estómago rota, la superficie izquierda del mesogastrio se fusiona con el peritoneo sobre el riñón izquierdo. Este proceso de fusión explica la unión dorsal del **ligamento esplenorrenal** y es la razón por la que la arteria esplénica del adulto, que es la rama mayor del tronco celíaco, sigue un trayecto tortuoso por detrás de la bolsa omental y por delante del riñón izquierdo ([fig. 11-12C](#)).

Las células mesenquimales del primordio esplénico se diferencian hacia la formación de la cápsula, la trama interna de tejido conjuntivo y el parénquima del bazo. El bazo actúa como un **centro hematopoyético** hasta la vida fetal avanzada; no obstante, retiene su potencial para la hematopoyesis incluso en la vida adulta.

---

### Bazos accesorios (poliesplenía)

Pueden aparecer una o más masas pequeñas (de aproximadamente 1 cm de diámetro) de tejido esplénico con plena funcionalidad en cualquiera de los pliegues peritoneales, habitualmente la proximidad del hilio del bazo, en la cola del páncreas o en el interior del ligamento gastroesplénico. Estos bazos accesorios (poliesplenía) suelen estar aislados, pero también pueden estar unidos al bazo mediante finas bandas. Se observa un bazo accesorio en cerca del 10% de las personas.

---

# Intestino primitivo medio

Los derivados del intestino primitivo medio son los siguientes:

- El intestino delgado, que incluye el duodeno distal hasta la abertura del colédoco.
- El ciego, el apéndice, el colon ascendente y la mitad o los dos tercios derechos del colon transversal.
- Estos derivados del intestino primitivo medio están vascularizados por la **arteria mesentérica superior** (v. [figs. 11-1](#) y [11-9](#)).

# Herniación del asa del intestino primitivo medio

A medida que aumenta la longitud del intestino primitivo medio, esta estructura forma un asa intestinal ventral con configuración en «U», el **asa del intestino primitivo medio**, que se proyecta hacia los restos del celoma extraembrionario en la parte proximal del cordón umbilical. El asa del intestino primitivo medio es una **herniación umbilical fisiológica** que tiene lugar al comienzo de la sexta semana (figs. 11-13 y 11-14). Este asa comunica con la vesícula umbilical a través del estrecho **conducto onfaloentérico** (tallo vitelino) hasta la décima semana.

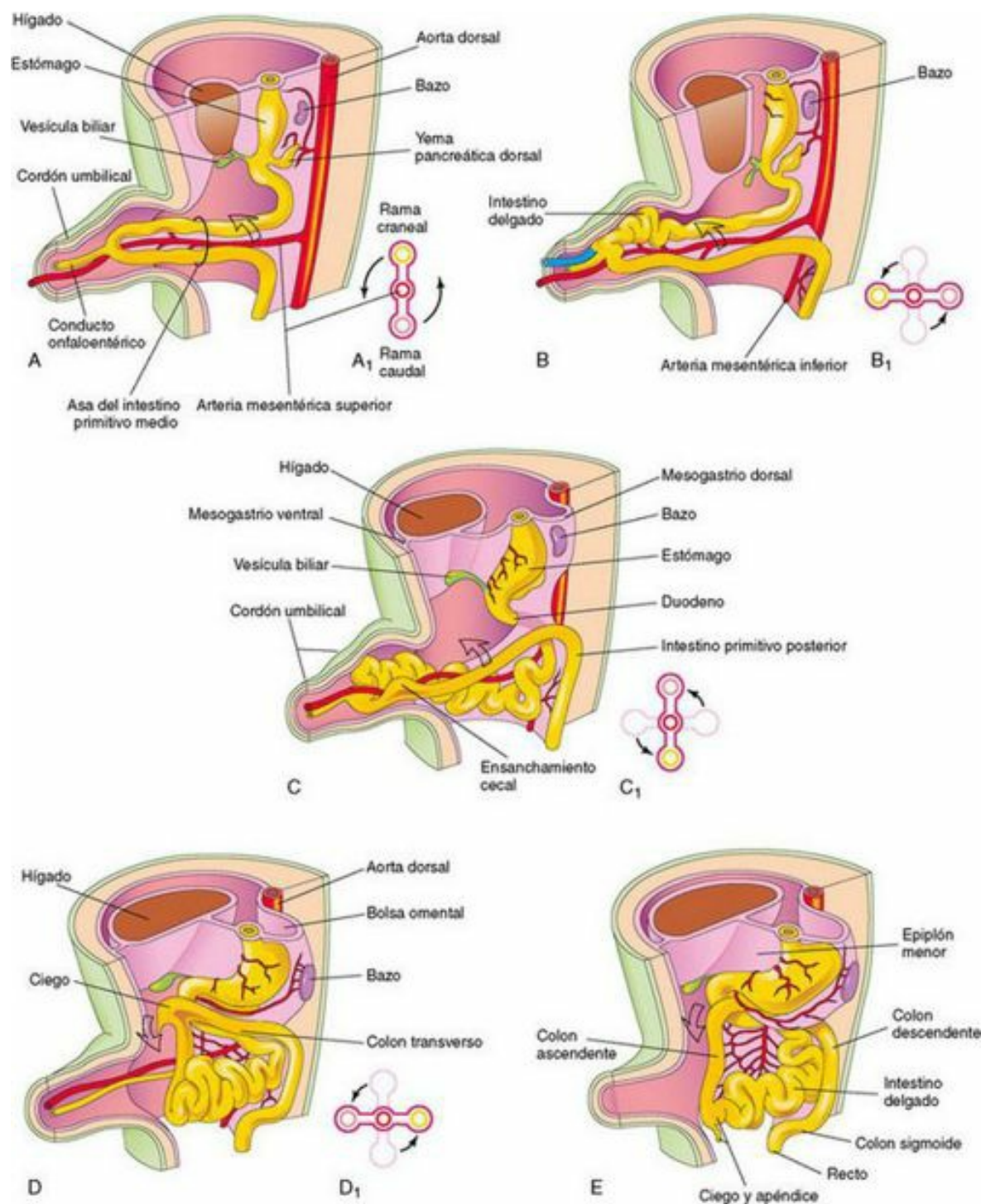


Figura 11-13 Esquemas ilustrativos de la herniación, la rotación y la retracción del intestino primitivo medio desde el comienzo de la sexta semana y hasta la duodécima. **A**, Sección transversal a través del asa del intestino primitivo medio, con ilustración de la relación inicial de las ramas del asa y la arteria. Se puede observar que el asa del intestino primitivo medio se localiza en la parte proximal del

cordón umbilical. **B**, Fase posterior en la que se indica el comienzo de la rotación del intestino primitivo medio. **B<sub>1</sub>**, Ilustración de la rotación de 90° en el sentido contrario a las agujas del reloj la rama craneal del intestino primitivo medio realiza hacia la derecha. **C**, Aproximadamente a las 10 semanas, con demostración del retorno del intestino al abdomen. **C<sub>1</sub>**, Ilustración de una rotación adicional de 90°. **D**, Aproximadamente a las 11 semanas, con demostración de la localización de los órganos tras la retracción del intestino. **D<sub>1</sub>**, Ilustración de la rotación adicional de 90° de los órganos, hasta un total de 270°. **E**, Más adelante en el período fetal, con demostración de la rotación del ciego hasta su posición normal en el cuadrante inferior derecho del abdomen.

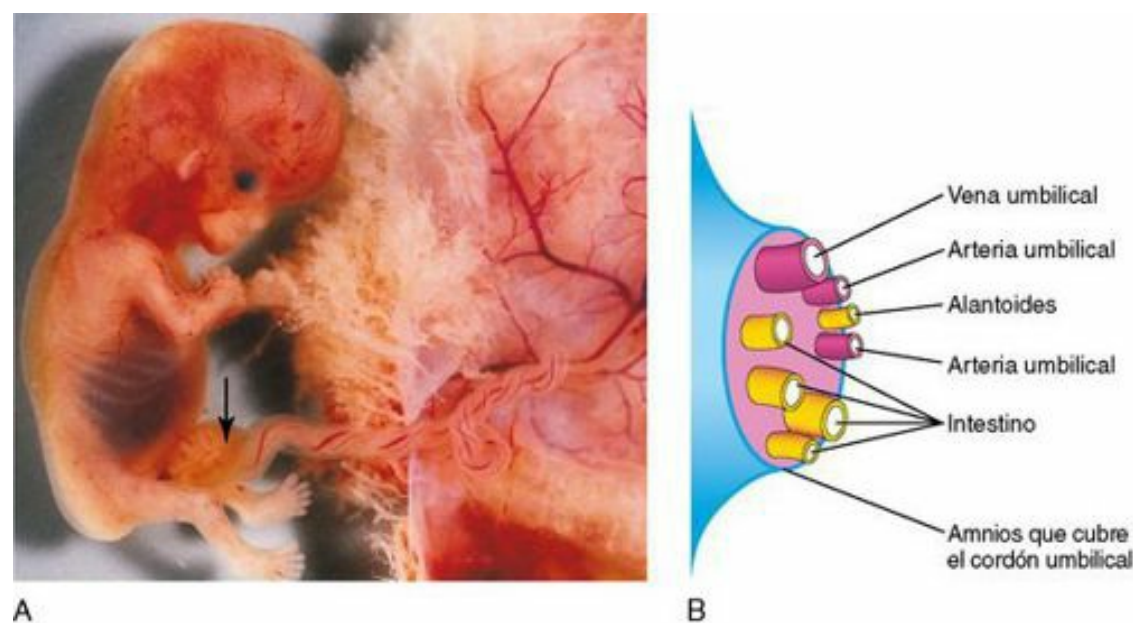


Figura 11-14 **A**, Hernia fisiológica en un feto de aproximadamente 58 días unido a su placenta. Se puede observar el intestino herniado (*flecha*) en la parte proximal del cordón umbilical. **B**, Representación esquemática en la que se muestran las estructuras de la parte distal del cordón umbilical

(**A**, Por cortesía del doctor D.K. Kalousek, Department of Pathology, University of British Columbia, Children's Hospital, Vancouver, British Columbia, Canadá.)

La herniación umbilical fisiológica se produce debido a que en la cavidad abdominal no hay espacio suficiente para el intestino primitivo medio en rápido crecimiento. La escasez de espacio se debe principalmente a los tamaños relativamente masivos que alcanzan el hígado y los riñones durante este período del desarrollo.

El asa del intestino primitivo medio presenta una rama craneal (proximal) y una rama caudal (distal), y está suspendida de la pared abdominal dorsal por un mesenterio alargado, el mesogastrio dorsal ([fig. 11-13A](#)). El conducto onfaloentérico está unido al vértice del asa del intestino primitivo medio, donde se unen sus dos ramas ([fig. 11-13A](#)). La rama craneal crece rápidamente y forma asas correspondientes al intestino delgado, pero la rama caudal experimenta muy pocos cambios excepto por el desarrollo del **ensanchamiento (divertículo) cecal**, que es el primordio del ciego y del apéndice ([fig. 11-13B](#) y [C](#)).

# Rotación del asa del intestino primitivo medio

Mientras se mantiene en el cordón umbilical, el asa del intestino primitivo medio muestra una rotación de 90° en el sentido contrario a las agujas del reloj y alrededor del eje de la **arteria mesentérica superior** ([fig. 11-13B](#)). De esta manera, la rama craneal (intestino delgado) del asa del intestino primitivo medio queda situada en la parte derecha mientras que la rama caudal (intestino grueso) queda a la izquierda. Durante la rotación, la rama craneal experimenta un alargamiento y forma asas intestinales (p. ej., los primordios del yeyuno y el íleon).



## **Retracción de las asas intestinales**

Durante la décima semana el intestino vuelve al abdomen (reducción de la hernia del intestino primitivo medio) ([fig. 11-13C](#) y [D](#)). Se desconoce la causa por la cual el intestino vuelve al abdomen; sin embargo, son factores importantes en este proceso el aumento de tamaño de la cavidad abdominal y la disminución relativa del tamaño del hígado y de los riñones. El intestino delgado (formado a partir de la rama craneal) es el primero que vuelve al abdomen, pasando por detrás de la arteria mesentérica superior y ocupando la zona central de la cavidad abdominal. Cuando retorna al abdomen, el intestino grueso experimenta una rotación adicional de 180° en el sentido contrario a las agujas del reloj ([fig. 11-13C<sub>1</sub>](#) y [D<sub>1</sub>](#)). Los segmentos ascendente y sigmoide del colon se desplazan hacia el lado derecho del abdomen. El colon ascendente es reconocible tras el alargamiento de la pared abdominal posterior ([fig. 11-13E](#)).

### **Fijación de los intestinos**

La rotación del estómago y del duodeno hace que el duodeno y el páncreas queden en la parte derecha. El colon aumentado de tamaño comprime el duodeno y el páncreas contra la pared abdominal posterior y, en consecuencia, se absorbe la mayor parte del mesenterio duodenal ([fig. 11-15C](#), [D](#) y [F](#)). Así pues, el duodeno —excepto en su primera parte, que procede del intestino primitivo anterior— carece de mesenterio y se localiza en el retroperitoneo. De la misma forma, la cabeza del páncreas tiene una localización retroperitoneal (por detrás del peritoneo).

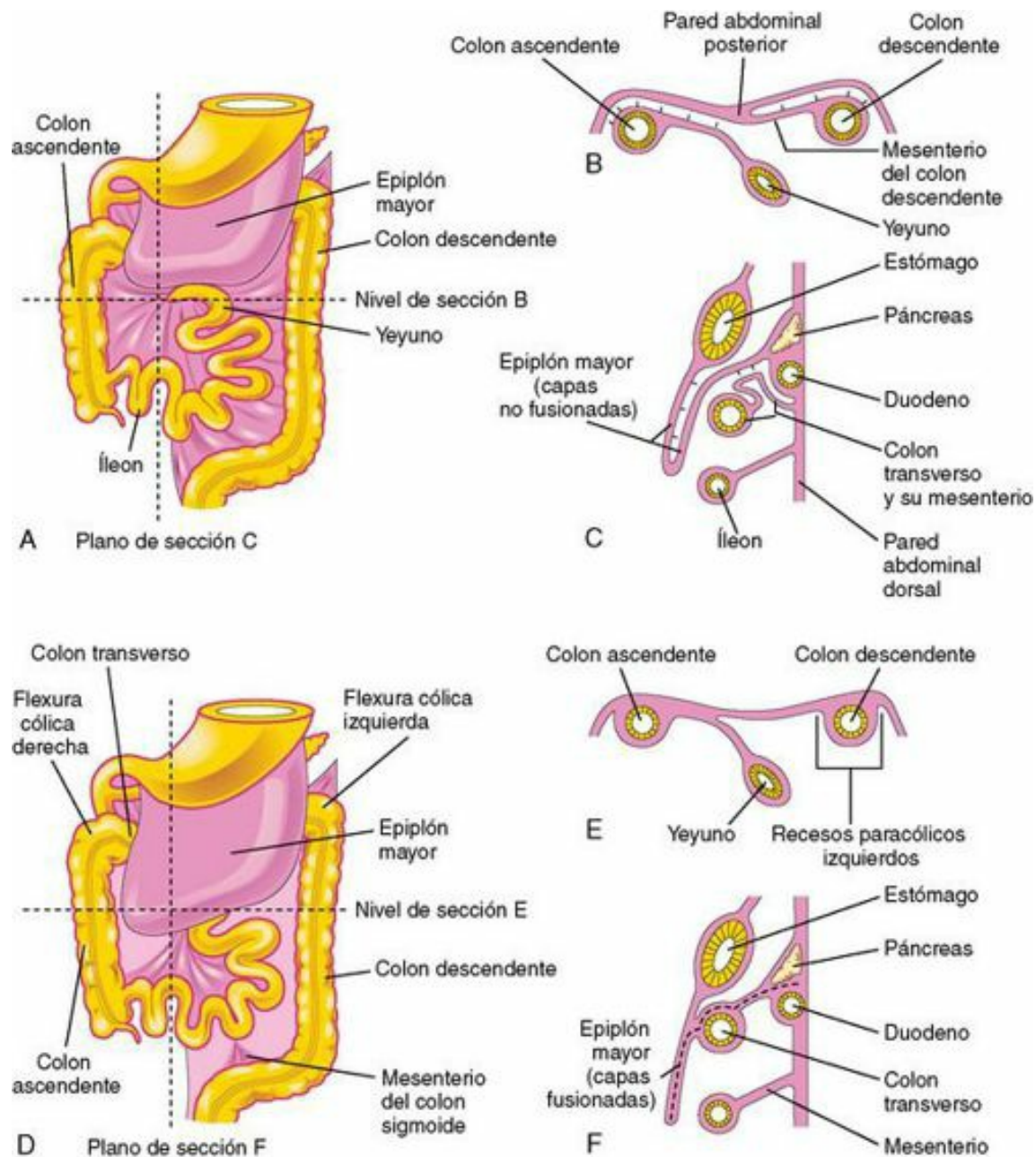


Figura 11-15 Ilustraciones que muestran los mesenterios y la fijación de los intestinos. **A**, Vista ventral de los intestinos antes de su fijación. **B**, Sección transversal en el nivel mostrado en **A**. Las *flechas* indican áreas de fusión subsiguiente. **C**, Sección sagital en el plano mostrado en **A**, con ilustración del epiplón mayor que cubre el colon transverso. Las *flechas* indican las áreas en las que se produce la fusión más adelante. **D**, Vista ventral de los intestinos tras su fijación. **E**, Sección transversal en el nivel mostrado en **D** tras la desaparición del mesenterio en los segmentos ascendente y descendente del colon. **F**, Sección sagital en el plano mostrado en **D**, con ilustración de la fusión epiplón mayor con el mesenterio del colon transverso, y de la fusión de las capas del epiplón mayor.

La fijación del mesenterio dorsal a la pared abdominal posterior queda muy modificada después de que el intestino vuelve a la cavidad abdominal. Inicialmente, el mesenterio dorsal se sitúa en el plano medio. Sin embargo, a medida que los intestinos aumentan de tamaño y longitud, asumiendo sus posiciones finales, sus mesenterios quedan comprimidos contra la pared abdominal posterior. El mesenterio del colon ascendente se fusiona con el peritoneo parietal sobre la pared abdominal posterior y desaparece; en consecuencia, la localización del colon ascendente también es retroperitoneal ([fig. 11-15B y E](#)).

Otros derivados del asa del intestino primitivo medio (p. ej., el yeyuno y el íleon) retienen sus mesenterios. El mesenterio está inicialmente unido al plano medio de la pared abdominal posterior ([fig. 11-13B](#) y *C*). Después de la desaparición del mesenterio del colon ascendente, el mesenterio con forma de abanico correspondiente a las asas del intestino delgado adquiere una nueva línea de fijación que va desde la unión duodenoyeyunal en la parte lateral e inferior hasta la unión ileocecal.



## Ciego y apéndice

El primordio del ciego y el apéndice, el **ensanchamiento (divertículo) cecal**, aparece durante la sexta semana como una elevación del borde antimesentérico de la rama caudal del asa del intestino primitivo medio (figs. 11-13C y 11-16A). El vértice del ensanchamiento cecal no crece con tanta rapidez como el resto de esta estructura; por tanto, el apéndice es inicialmente un pequeño divertículo del ciego (fig. 11-16B). El apéndice se alarga rápidamente de manera que en el momento del nacimiento es un tubo relativamente largo que se origina en el extremo distal del ciego (fig. 11-16D). Después del nacimiento, la pared del ciego crece de manera desigual y el resultado es que el apéndice acaba entrando en su parte medial.

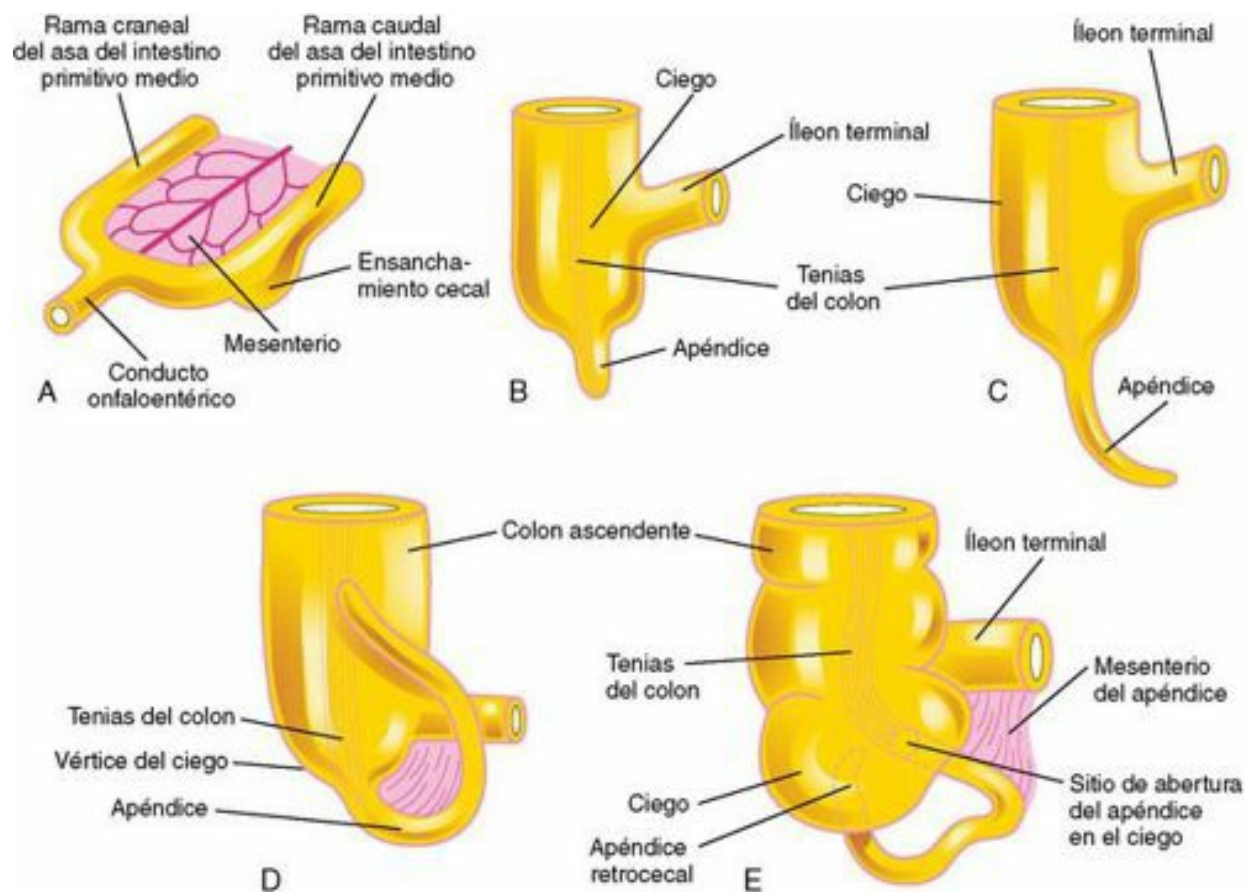


Figura 11-16 Fases sucesivas en el desarrollo del ciego y el apéndice. **A**, Embrión de 6 semanas. **B**, Embrión de 8 semanas. **C**, Feto de 12 semanas. **D**, Feto en el momento del nacimiento. Se puede observar que el apéndice es relativamente largo y que se continúa con el vértice del ciego. **E**, Niño. Se puede observar que la abertura del apéndice se localiza en la parte medial del ciego. En aproximadamente el 64% de las personas el apéndice tiene una localización posterior al ciego (retrocecal). Las tenias del colon son bandas gruesas y longitudinales de músculo que se localizan en la pared del colon.

El apéndice muestra grandes variaciones en su posición definitiva. A medida que aumenta la longitud del colon ascendente, el apéndice puede pasar por detrás del ciego (apéndice retrocecal) o del colon (apéndice retrocólico). También puede descender sobre el borde de la pelvis (apéndice pélvico). En aproximadamente el 64% de las personas, el apéndice tiene una localización retrocecal (fig. 11-16E).

## Onfalocele congénito

Esta anomalía consiste en la persistencia de la herniación del contenido abdominal en la parte proximal del cordón umbilical ([figs. 11-17](#) y [11-18](#)). La herniación del intestino en el cordón umbilical tiene lugar en aproximadamente 1 de cada 5.000 recién nacidos vivos, y la herniación del hígado y el intestino en alrededor de 1 de cada 10.000. Hasta el 50% de los casos se asocian a alteraciones cromosómicas. La cavidad abdominal es proporcionalmente pequeña en los casos de onfalocele debido a que no existe el estímulo para su aumento de tamaño. Es necesaria la reparación quirúrgica. Los cuadros leves de onfalocele pueden tratarse mediante cierre primario. Si la desproporción entre el tamaño de los órganos y el tamaño de la cavidad abdominal es importante, suele ser necesaria una reducción en varios tiempos. Los lactantes con cuadros importantes de onfalocele también pueden presentar problemas de hipoplasia (desarrollo insuficiente) pulmonar y torácica.

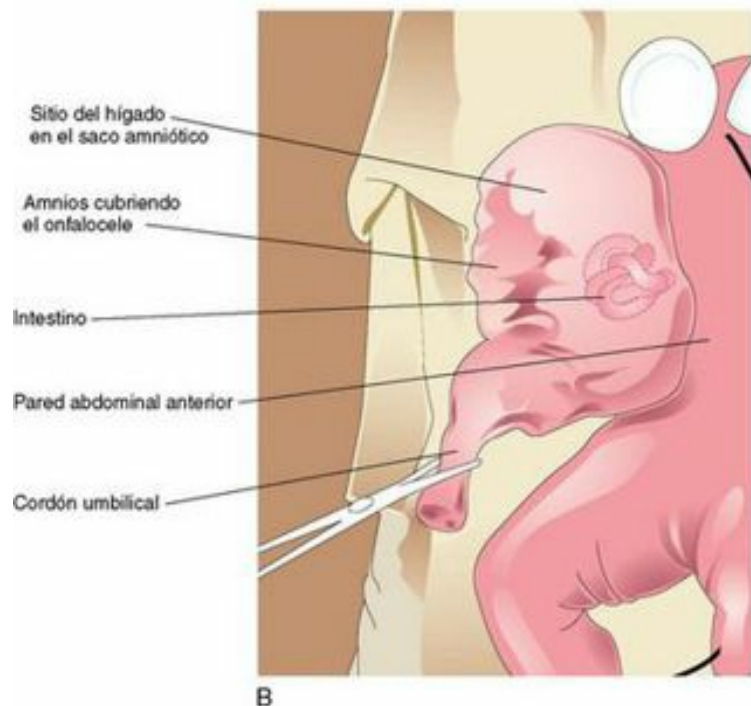
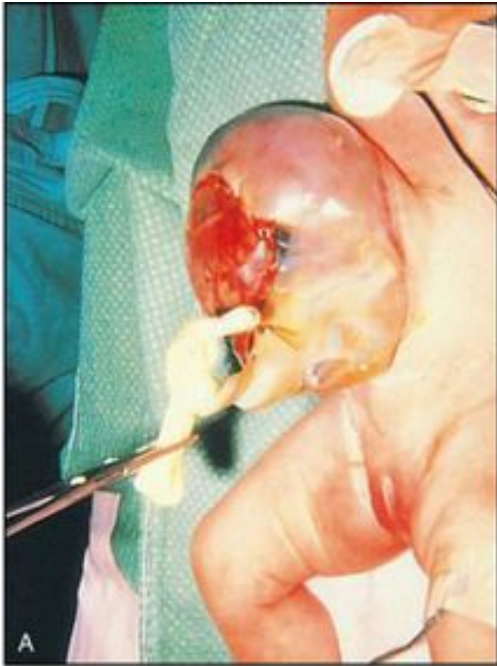

Figura 11-17 **A**, Lactante con un onfalocele de gran tamaño. **B**, Esquema correspondiente al lactante con el onfalocele debido a un defecto de los músculos, las fascias y la piel abdominales en la línea media, en la proximidad del ombligo. Este defecto dio lugar a la herniación de estructuras intraabdominales (hígado e intestino) hacia el extremo proximal del cordón umbilical. Está cubierto por una membrana constituida por el peritoneo y el amnios.

(**A**, Por cortesía del doctor N.E. Wiseman, cirujano pediátrico, Children's Hospital, Winnipeg, Manitoba, Canadá.)

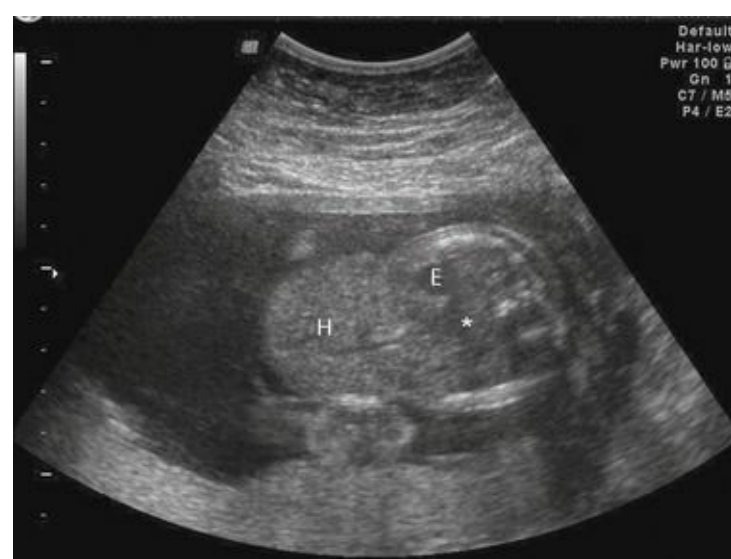

Figura 11-18 Ecografía abdominal en un feto, con demostración de un onfalocele de gran tamaño, con el hígado (*H*) protruyendo (herniación) desde el abdomen (\*). También se puede observar el estómago (*E*).

(Por cortesía del doctor G.J. Reid, Department of Obstetrics, Gynecology and Reproductive Sciences, University of Manitoba, Women's Hospital, Winnipeg, Manitoba, Canadá.)

El onfalocele se debe a la alteración del crecimiento de los componentes mesodérmico (músculo) y ectodérmico (piel) de la pared abdominal. Dado que la formación del compartimento abdominal tiene lugar durante la gastrulación, el fallo crítico del crecimiento durante este período se suele asociar a otras malformaciones congénitas en los sistemas cardiovascular y urogenital. El saco herniario está cubierto por el epitelio del cordón umbilical, un derivado del amnios.

---

---

## Hernia umbilical

La hernia umbilical se produce cuando el intestino vuelve a la cavidad abdominal durante la semana 10 y después se hernia de nuevo a través de un ombligo con cierre insuficiente. Este tipo frecuente de hernia es diferente del onfalocele. En la hernia umbilical, la masa protruyente (generalmente el epiplón mayor y parte del intestino delgado) queda cubierta por tejido subcutáneo y piel.

La hernia no suele alcanzar su tamaño máximo hasta el final del primer mes después del parto. Con frecuencia, su diámetro oscila entre 1 y 5 cm. El defecto a través del cual tiene lugar la hernia se localiza en la línea alba (una banda fibrosa situada en la línea media de la pared abdominal anterior,

entre los músculos rectos). La hernia protruye durante el llanto, el esfuerzo de la defecación y la tos, y puede reducirse fácilmente a través del anillo fibroso en el ombligo. No se suele aplicar el tratamiento quirúrgico a menos que la hernia persista hasta los 3-5 años de edad.

## Gastrosquisis

Esta malformación es una anomalía congénita de la pared abdominal relativamente infrecuente ([fig. 11-19](#)). La gastrosquisis se debe a un defecto lateral al plano medio de la pared abdominal anterior. El defecto lineal permite la extrusión de los órganos abdominales sin afectación del cordón umbilical. Los órganos protruyen en la cavidad amniótica y están bañados por líquido amniótico. El término *gastrosquisis*, que significa literalmente «estómago desdoblado o abierto», es erróneo debido a que lo que se desdobra es la pared abdominal anterior, no el estómago.

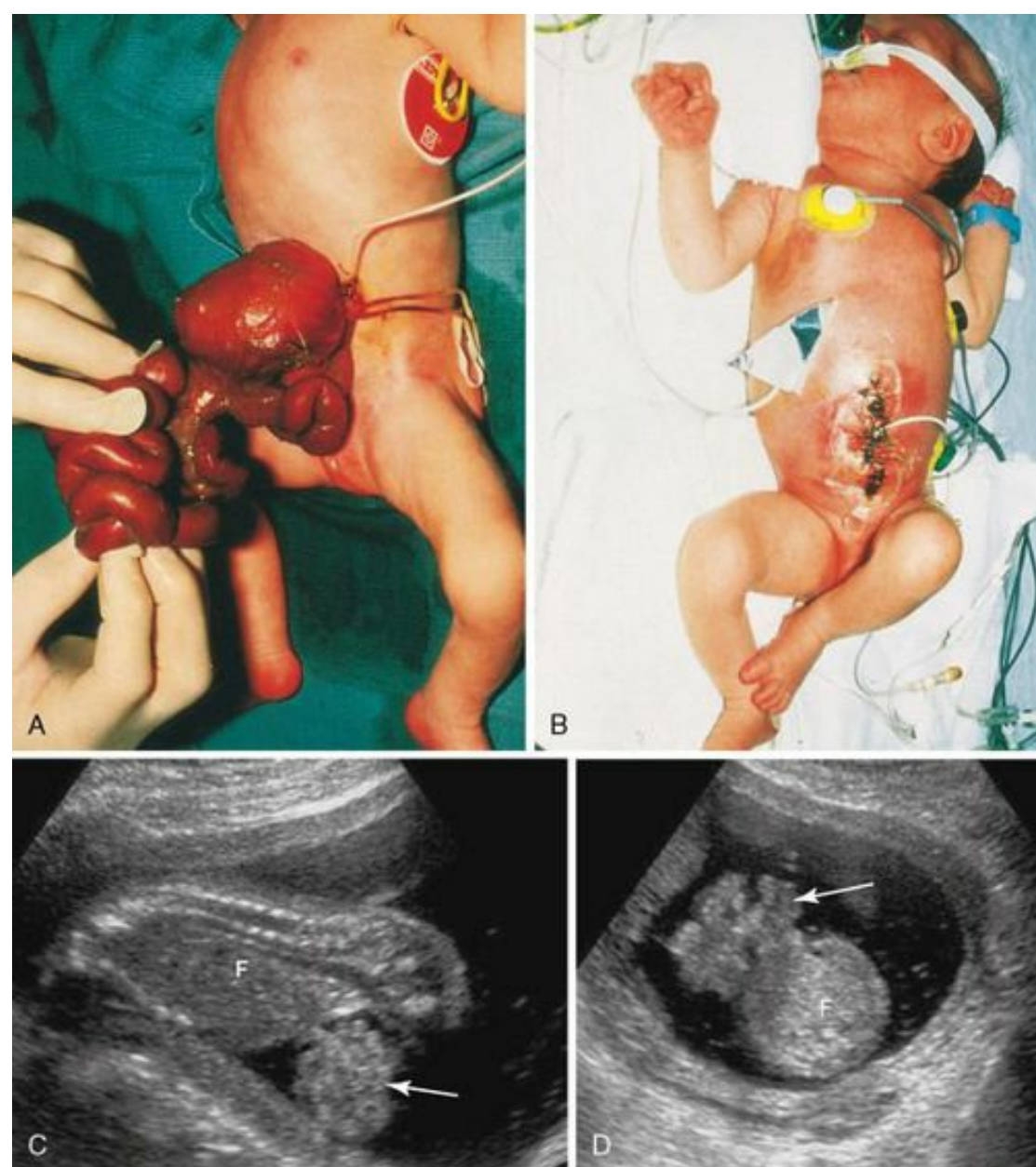


Figura 11-19 **A**, Fotografías de un recién nacido con protrusión de los órganos a través de un defecto congénito en la pared abdominal anterior, un cuadro que se denomina gastrosquisis. El defecto tenía una longitud de 2 a 4 cm y afectaba a todas las capas de la pared abdominal. **B**, Fotografías del mismo

lactante tras la reposición de los órganos en el abdomen y el cierre quirúrgico del defecto. **C** (proyección sagital) y **D** (proyección axial), Imágenes ecográficas de un feto de 18 semanas con gastrosquisis. Se pueden observar asas intestinales (*flecha*) en el líquido amniótico de la parte anterior del feto (*F*).

(**A** y **B**, Por cortesía del doctor en medicina A.E. Chudley, Section of Genetics and Metabolism, Department of Pediatrics and Child Health, Children's Hospital, Winnipeg, Manitoba, Canadá. **C** y **D**, Por cortesía del doctor E.A. Lyons, profesor de Radiología, Obstetricia y Ginecología, y Anatomía, Health Sciences Centre and University of Manitoba, Winnipeg, Manitoba, Canadá.)

Esta malformación congénita tiene lugar generalmente en la parte lateral derecha del ombligo y es más frecuente en los niños que en las niñas. No se ha determinado la causa precisa de la gastrosquisis, pero se han propuesto diversas posibilidades, como la lesión isquémica de la pared abdominal anterior (ausencia de la arteria onfalomesentérica derecha), la rotura de la pared abdominal anterior, la debilidad parietal causada por la involución anómala de la vena umbilical derecha y, quizá, la rotura de un onfalocele antes del plegamiento de la pared abdominal anterior.

---

---

### Anomalías del intestino primitivo medio

Las malformaciones congénitas de los intestinos son frecuentes; en la mayor parte de los casos se trata de anomalías de la rotación intestinal (**rotación anómala del intestino**) que se deben a la rotación o fijación incompleta de los intestinos. La **ausencia de rotación intestinal** tiene lugar cuando el intestino no rota al reintroducirse en el abdomen. A consecuencia de ello, la rama caudal del asa del intestino primitivo medio vuelve al abdomen en primer lugar y el intestino delgado se sitúa en el lado derecho del abdomen al tiempo que el intestino grueso en su totalidad queda localizado en el lado izquierdo. No se completa la rotación habitual de 270° en el sentido antihorario y el ciego queda localizado inmediatamente por debajo del píloro gástrico. El ciego se une a la pared abdominal posterolateral por medio de bandas peritoneales que pasan sobre el duodeno ([fig. 11-20B](#)). Estas bandas peritoneales y el vólvulo (retorcimiento) de los intestinos originan una **obstrucción duodenal**. Este tipo de rotación anómala se debe a que la rotación final habitual de 90° del asa del intestino primitivo medio es incompleta ([fig. 11-13D](#)). Solamente se unen dos partes del intestino a la pared abdominal posterior: el duodeno y el colon proximal. Este intestino colocado de manera inadecuada y fijado incompletamente puede dar lugar a un retorcimiento de carácter catastrófico del intestino primitivo medio, el **vólvulo del intestino primitivo medio** ([fig. 11-20F](#)). El intestino delgado queda sujeto por un tallo estrecho que contiene la arteria y la vena mesentéricas superiores.



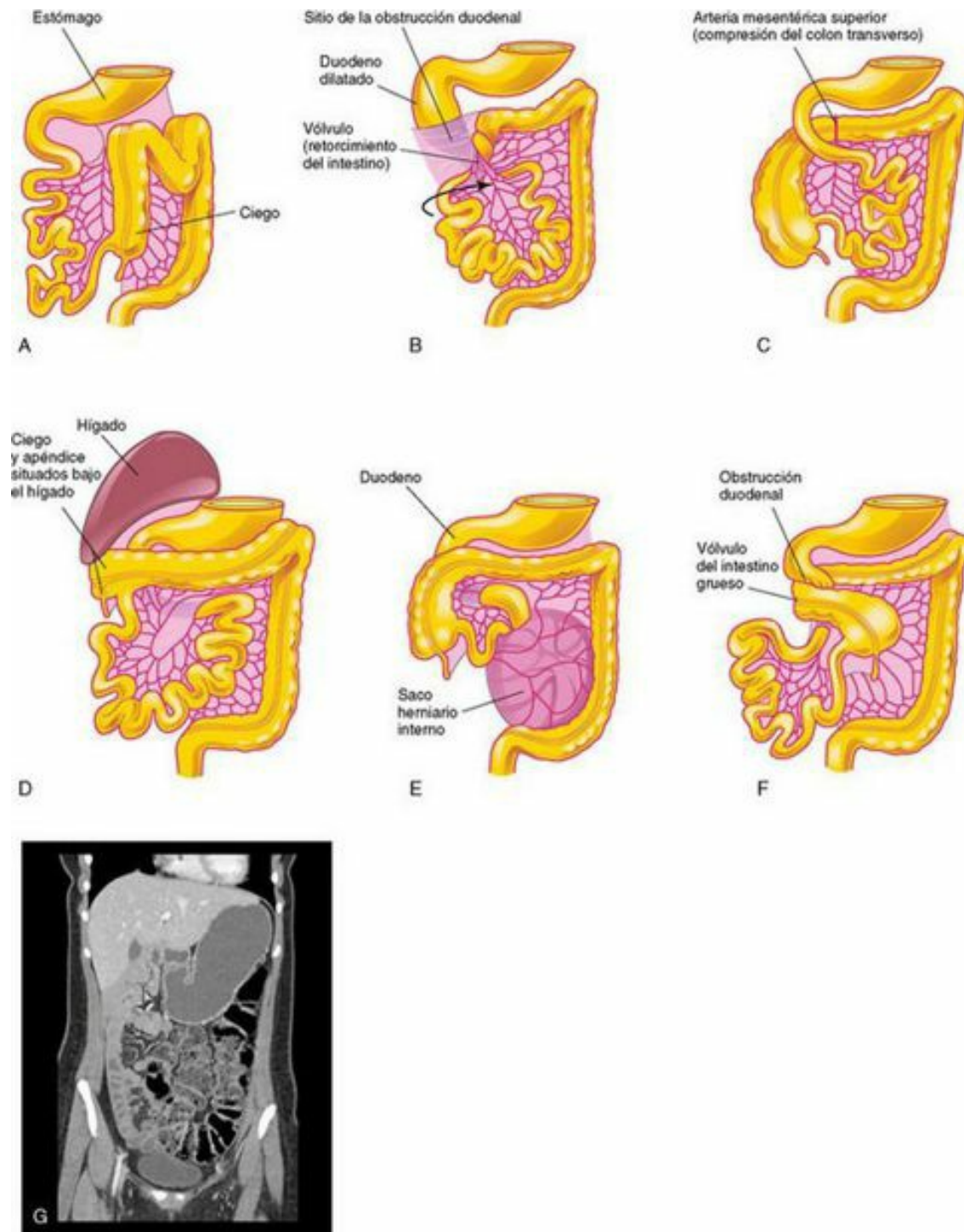


Figura 11-20 Defectos congénitos de la rotación del intestino primitivo medio. **A**, Ausencia de rotación. **B**, Rotación combinada con vólvulo. **C**, Rotación invertida. **D**, Ciego y apéndice localizados bajo el hígado. **E**, Hernia interna. **F**, Vólvulo del intestino primitivo medio. **G**, Imagen enterográfica con tomografía computarizada correspondiente a un cuadro de ausencia de rotación en un adolescente con dolor abdominal crónico. El intestino grueso se localiza de manera completa en la parte izquierda del abdomen (aparece relleno de heces). El intestino delgado (relleno de líquido) se observa en la parte derecha.

(**G**, Por cortesía del doctor S. Morrison, Children's Hospital, The Cleveland Clinic, Cleveland, Ohio.)

Cuando se produce el vólvulo del intestino primitivo medio puede quedar ocluida la arteria mesentérica superior, con infarto y **gangrena** del intestino vascularizado por esta arteria ([fig. 11-20A](#) y [B](#)). Los lactantes con rotación intestinal anómala muestran tendencia al vólvulo y presentan **vómitos**

**biliosos.** En el estudio radiológico con contraste se observan las alteraciones de la rotación.

---

---

### Rotación invertida

En casos infrecuentes, el asa del intestino primitivo medio rota en el sentido de las agujas del reloj, y no al contrario ([fig. 11-20C](#)). Como resultado, el duodeno se coloca por delante de la arteria mesentérica superior, y no por detrás, y el colon transversal se sitúa por detrás de dicha arteria en vez de por delante. En estos lactantes el colon transversal puede estar obstruido debido a la presión de la arteria mesentérica superior. En casos poco habituales, el intestino delgado se sitúa en el lado izquierdo del abdomen y el intestino grueso en el lado derecho, con el ciego en el centro. Esta localización anómala se debe a la malrotación del intestino primitivo medio tras el fallo en la fijación de los intestinos.

---

---

### Ciego y apéndice subhepáticos

Si el ciego se adhiere a la superficie inferior del hígado cuando vuelve al abdomen, puede quedar en una localización superior a medida que el hígado disminuye de tamaño; en consecuencia, el ciego mantiene su posición fetal ([fig. 11-20D](#)). El ciego y el apéndice subhepáticos son más frecuentes en los niños y se observan en aproximadamente el 6% de los fetos. El ciego y el apéndice «alto» subhepáticos se pueden observar también en los adultos; sin embargo, en estos casos se pueden plantear problemas diagnósticos con la apendicitis y también en las situaciones en las que se requiere la extirpación quirúrgica del apéndice (*apendicectomía*).

---

---

### Ciego móvil

En aproximadamente el 10% de las personas el ciego muestra una libertad de movimientos excesiva. En casos muy excepcionales puede incluso herniarse hacia el conducto inguinal derecho. El ciego móvil puede deberse a la fijación incompleta del colon ascendente. Este trastorno tiene significación clínica debido a las posibles variaciones en la posición del apéndice y a que el ciego puede retorcerse (**vólvulo**).

---

---

### Hernia interna

En esta malformación congénita infrecuente, el intestino delgado se introduce en el mesenterio del asa del intestino primitivo medio durante el retorno de los intestinos a la cavidad abdominal ([fig. 11-20E](#)). A consecuencia de ello se forma un saco de tipo herniario. Este trastorno no produce síntomas y a menudo se detecta en la autopsia o durante una disección anatómica.

---

---

## Estenosis y atresia intestinales

La oclusión parcial (estenosis) y la oclusión completa (atresia) de la luz intestinal causan cerca de un tercio de los casos de obstrucción intestinal (v. [fig. 11-6](#)). La lesión obstructiva se produce con mayor frecuencia en el duodeno (25%) y en el íleon (50%). La longitud del segmento afectado es variable. Estos defectos congénitos se deben a la insuficiencia del proceso de vacuolización durante la fase de recanalización del intestino. En algunos casos se forma un tabique o una membrana transversal con un cuadro de bloqueo o atresia ([fig. 11-6F<sub>2</sub>](#)).

Otra causa posible de los cuadros de estenosis y atresia es la interrupción de la vascularización sanguínea de un asa del intestino fetal a consecuencia de un **accidente vascular fetal** causado por alteraciones de la microcirculación asociadas a sufrimiento fetal, exposición a medicamentos o vólvulo. La desaparición de la vascularización origina necrosis intestinal con desarrollo de un cordón fibroso que hace que conecten los extremos proximal y distal del intestino normal. La fijación anómala del intestino se da con mayor frecuencia durante la semana 10 y predispone a los cuadros de vólvulo, estrangulación y alteración de la vascularización sanguínea.

---

---

## Divertículo ileal y restos onfaloentéricos

La invaginación de parte del íleon es una anomalía frecuente del tracto alimentario ([figs. 11-21](#) y [11-22A](#)). El divertículo ileal congénito (divertículo de Meckel) se observa en el 2-4% de las personas y muestra una prevalencia entre tres y cinco veces mayor en los lactantes de sexo masculino que en los de sexo femenino. El divertículo ileal tiene significación clínica debido a que puede inflamarse con una sintomatología similar a la de la apendicitis.



Figura 11-21 Fotografía de un divertículo ileal (divertículo de Meckel) de gran tamaño. Sólo un pequeño porcentaje de estos divertículos causan síntomas. Los divertículos ileales constituyen uno de los defectos congénitos más frecuentes del tracto alimentario.

(Por cortesía del doctor M.N. Golarz De Bourne, St. George's University Medical School, Grenada.)

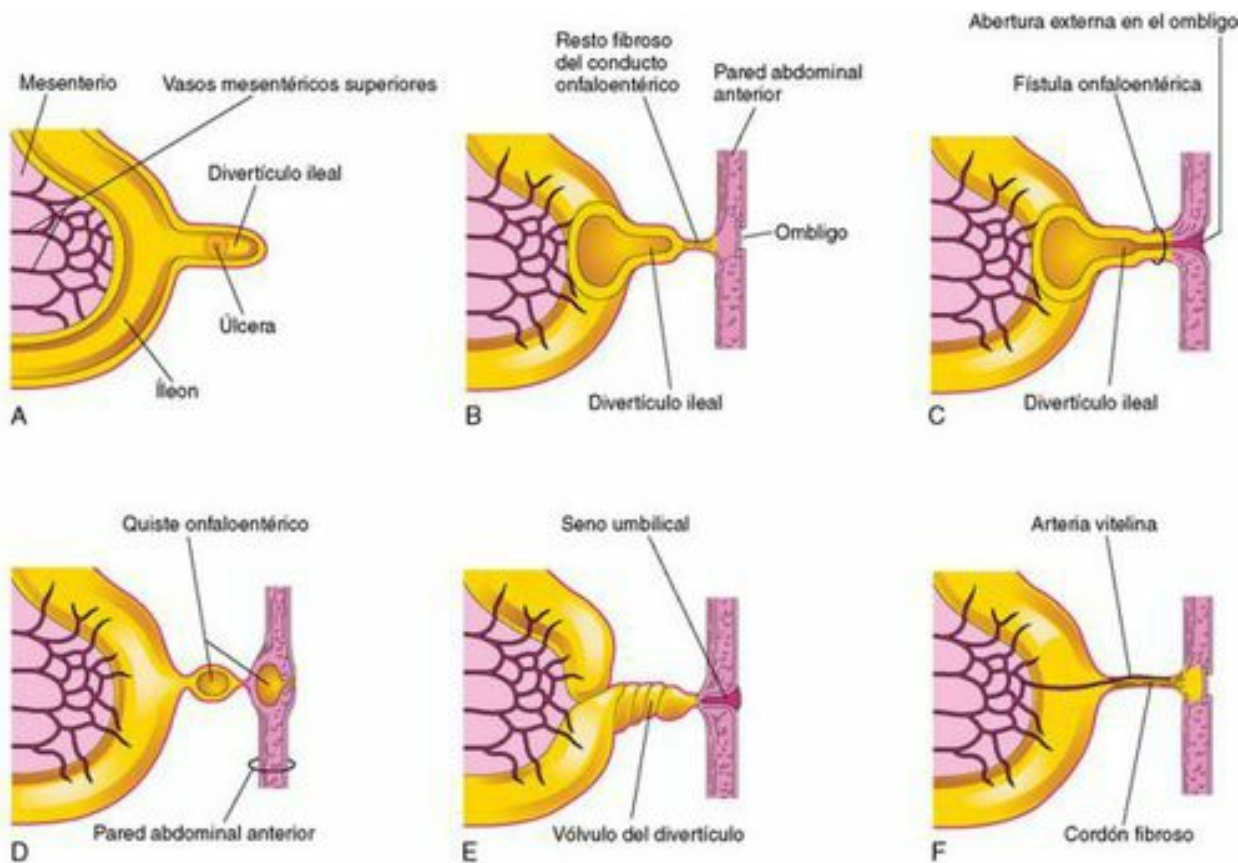


Figura 11-22 Los divertículos ileales son restos del conducto onfaloentérico. **A**, Sección del íleon y de un divertículo con una úlcera. **B**, Un divertículo conectado con el ombligo por un resto fibroso del conducto onfaloentérico. **C**, Fístula onfaloentérica debida a la persistencia de la parte intraabdominal del conducto onfaloentérico. **D**, Quiste onfaloentérico en el ombligo y en el resto fibroso del conducto onfaloentérico. **E**, Divertículo ileal con vólvulo (retorcido) y con un seno umbilical debido a la persistencia del conducto onfaloentérico en el ombligo. **F**, El conducto onfaloentérico ha persistido en forma de un cordón fibroso que conecta el íleon con el ombligo. Una arteria vitelina persistente se extiende a lo largo del cordón fibroso hasta el ombligo. Esta arteria transportaba sangre hasta la vesícula umbilical desde el embrión.

La pared del divertículo contiene todas las capas del íleon y puede contener pequeños parches de tejidos gástrico y pancreático. La mucosa gástrica ectópica suele segregar ácido, con ulceración y hemorragia ([fig. 11-22A](#)). El divertículo ileal es un resto de la parte proximal del tallo vitelino. Aparece característicamente a modo de bolsa con forma de dedo, con una longitud aproximada de 3-6 cm, desde el borde antimesentérico del íleon (v. [fig. 11-21](#)), a una distancia de 40-50 cm de la unión ileocecal. El divertículo ileal puede estar conectado con el ombligo por un cordón fibroso (que puede predisponer a la obstrucción intestinal debido a que el intestino se enrolla alrededor del cordón) o por una **fístula onfaloentérica** ([figs. 11-22B y C](#), y [11-23B](#)); en la [figura 11-22D a F](#) se ilustran otros posibles restos del saco vitelino.

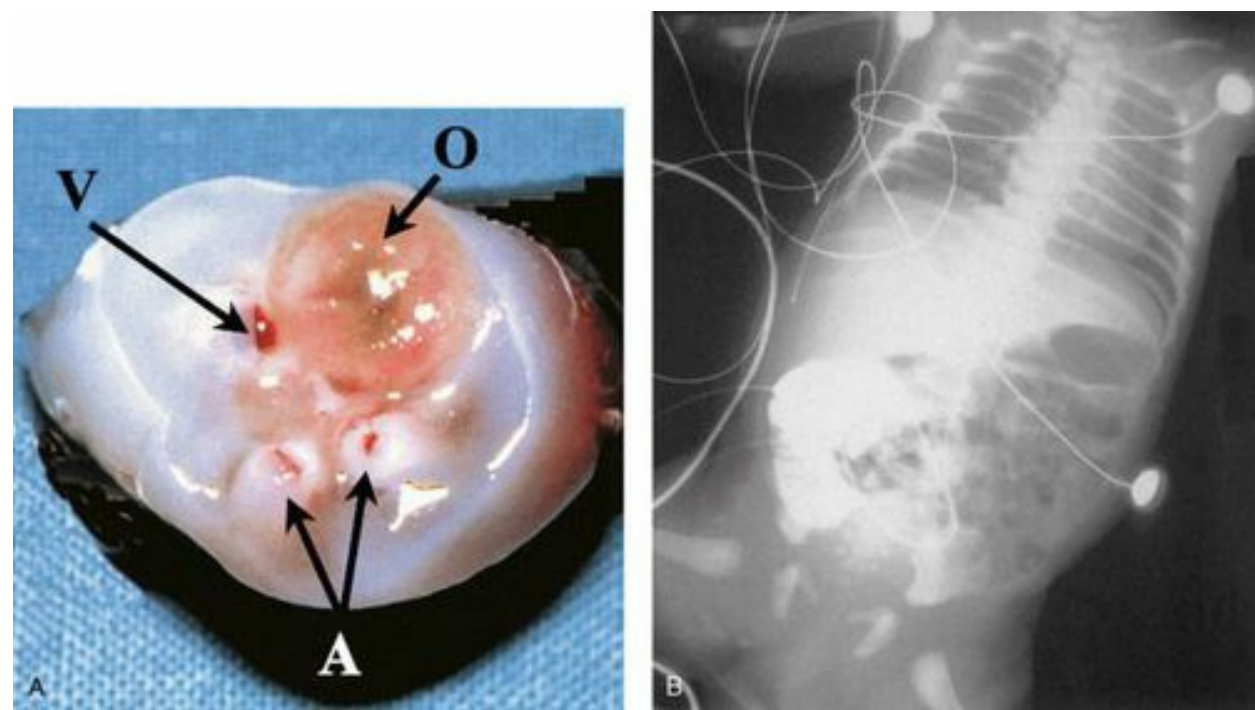


Figura 11-23 Recién nacido de sexo masculino con un conducto onfaloentérico permeable. **A**, El cordón umbilical seccionado muestra dos arterias umbilicales (A), una vena umbilical (V) y una luz de gran tamaño (O) correspondiente al conducto onfaloentérico. **B**, En la radiografía abdominal se identifica la presencia de material de contraste inyectado a través del conducto onfaloentérico en el íleon.

(Tomado de Hinson RM, Biswas A, Mizelelle KM, Tunnessen WW Jr: Picture of the month (persistent omphalomesenteric duct). Arch Pediatr Adolesc Med. 1997;151:1161. Copyright 1997, American Medical Association. Reservados todos los derechos.)

---



---

## Duplicación del intestino

La mayor parte de las duplicaciones intestinales tienen un carácter quístico o tubular. Las *duplicaciones quísticas* son las más frecuentes ([fig. 11-24A](#) y [B](#)). Las *duplicaciones tubulares* muestran generalmente comunicación con la luz intestinal ([fig. 11-24C](#)). Casi todas las duplicaciones se deben a la ausencia de una recanalización normal del intestino delgado, con la consiguiente formación de dos luces ([fig. 11-24H](#) e [I](#)). El segmento duplicado se sitúa en el lado mesentérico del intestino. La duplicación contiene a menudo mucosa gástrica ectópica, lo que puede dar lugar a ulceración péptica local y hemorragia gastrointestinal.

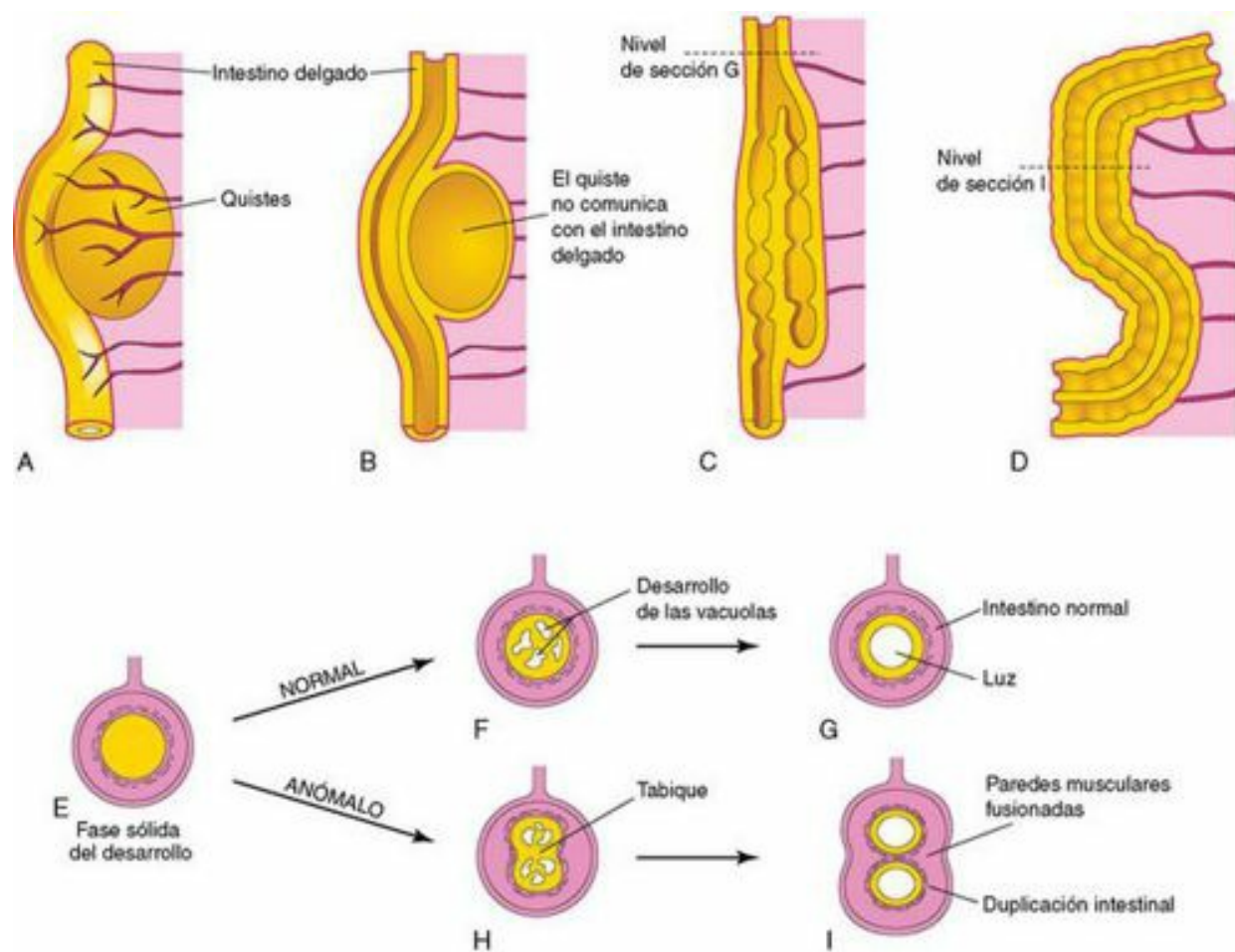


Figura 11-24 **A**, Duplicación quística del intestino delgado en el lado mesentérico del intestino; recibe ramas de las arterias que llevan a cabo la vascularización del intestino. **B**, Sección longitudinal de la duplicación mostrada en **A**; su musculatura presenta continuidad con la de la pared intestinal. **C**, Duplicación tubular corta. **D**, Duplicación larga en la que se muestra una partición constituida por las paredes musculares fusionadas. **E**, Sección transversal del intestino durante la fase sólida. **F**, Formación normal de las vacuolas. **G**, Coalescencia de las vacuolas con recanalización de la luz. **H**, Se han formado dos grupos de vacuolas. **I**, La coalescencia de las vacuolas ilustrada en **H** origina la duplicación intestinal.

# Intestino primitivo posterior

Los derivados del intestino primitivo posterior son los siguientes:

- Entre la tercera parte y la mitad izquierdas del colon transversal, el colon descendente, el colon sigmoide, el recto y la parte superior del conducto anal.
- El epitelio de la vejiga y la mayor parte de la uretra (v. [cap. 12](#)).

Todos los derivados del intestino primitivo posterior están vascularizados por la **arteria mesentérica inferior**. La unión entre el segmento del colon transversal derivado del intestino primitivo medio y el segmento originado a partir del intestino primitivo posterior está indicada por el cambio de vascularización desde una rama de la arteria mesentérica superior hasta una rama de la arteria mesentérica inferior.

El colon descendente se convierte en retroperitoneal a medida que su mesenterio se fusiona con el peritoneo parietal en la pared abdominal posterior izquierda, y después desaparece ([fig. 11-15B](#) y [E](#)). El mesenterio del colon sigmoide fetal se retiene, pero es más pequeño que en el embrión ([fig. 11-15D](#)).

# Cloaca

La parte terminal expandida del intestino primitivo posterior, la **cloaca**, es una cavidad revestida por endodermo que está en contacto con el ectodermo de superficie a través de la **membrana cloacal** (fig. 11-25A y B). Esta membrana está constituida por endodermo de la cloaca y por ectodermo de la fosa anal (fig. 11-25D). La cloaca recibe ventralmente a la alantoides, un divertículo que tiene forma de dedo (fig. 11-25A).

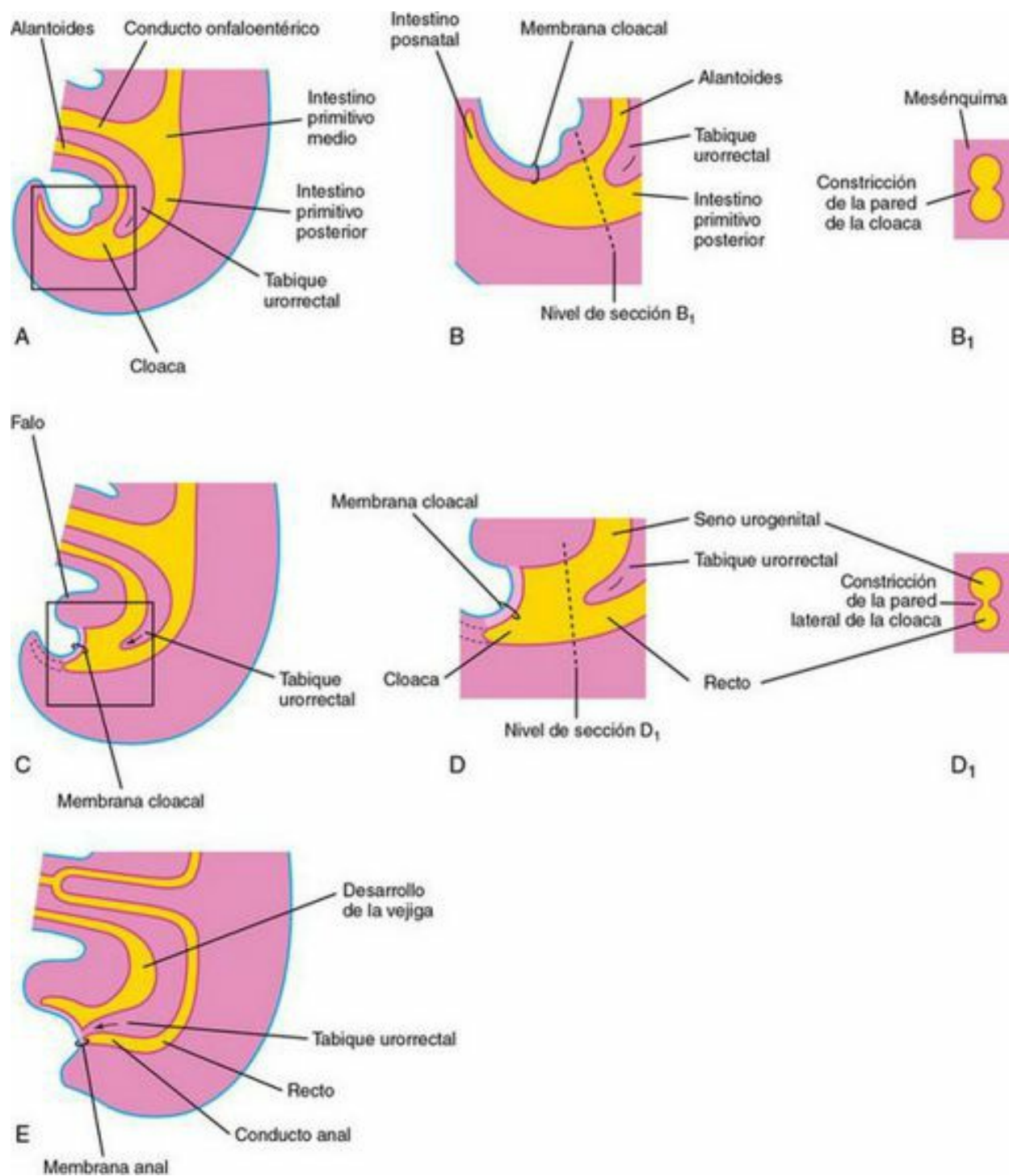


Figura 11-25 Fases sucesivas en la partición de la cloaca por el tabique urorectal, con formación del recto y del seno urogenital. **A**, **C** y **E**, Vistas desde el lado izquierdo a las 4, 6 y 7 semanas, respectivamente. **B**, **D** y **F**, Esquemas a mayor aumento de la región de la cloaca. **B<sub>1</sub>** y **D<sub>1</sub>**, Secciones transversales de la cloaca en los niveles mostrados en **B** y **D**. Se puede observar que la porción



posnatal (mostrada en **B**) experimenta degeneración y desaparece a medida que se forma el recto.

## Partición de la cloaca

La cloaca está dividida en una parte dorsal y otra ventral por una cuña de mesénquima (el **tabique uorrectal**), que se desarrolla en el ángulo que queda entre la alantoides y el intestino primitivo posterior. A medida que el tabique crece hacia la membrana cloacal, desarrolla una serie de extensiones similares a un tenedor que dan lugar a la aparición de pliegues en las paredes laterales de la cloaca ([fig. 11-25B](#)). Estos pliegues crecen los unos hacia los otros y se fusionan, formando una partición o tabique que divide la cloaca en dos partes: el recto, que es la parte craneal del conducto anal, y el seno urogenital ([fig. 11-25D y E](#)).

La cloaca desempeña una función esencial en el desarrollo anorrectal. Los datos más recientes indican que el tabique uorrectal no se fusiona con la membrana cloacal; por tanto, no existe una membrana anal. Después de que la membrana cloacal se rompe por un proceso de apoptosis celular, la **luz anorrectal** queda ocluida temporalmente por un **tapón epitelial**, lo que puede interpretarse como la membrana anal ([fig. 11-25E](#)).

Las proliferaciones del mesénquima originan elevaciones del ectodermo de superficie alrededor del tapón epitelial anal. La recanalización del canal anorrectal se debe a la muerte por apoptosis de las células epiteliales que constituyen el tapón anal, con formación de la **fosa anal** ([fig. 11-25E](#)).

# Conducto anal

Los dos tercios superiores del conducto anal del adulto proceden del **intestino primitivo posterior**; el tercio inferior se desarrolla a partir de la **fosa anal** ([fig. 11-26](#)). La unión del epitelio derivado del ectodermo de la fosa anal y del endodermo del intestino primitivo posterior está indicada de modo poco definido por la **línea pectínea** irregular que se localiza en el límite inferior de las válvulas anales. La **línea anocutánea** se sitúa unos 2 cm por encima del ano (la «línea blanca»). Ésta es aproximadamente la zona en la que el epitelio anal pasa de estar constituido por células cilíndricas a estar formado por células escamosas o planas estratificadas. El epitelio del ano está queratinizado y se continúa con la piel que lo rodea. Las demás capas de la pared del conducto anal proceden del mesénquima esplácnico. *La formación del esfínter anal parece estar bajo el control del gen Hox D.*

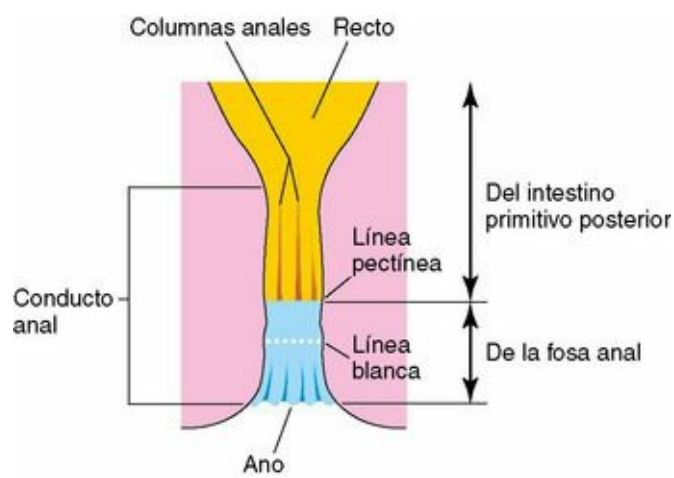


Figura 11-26 Esquema correspondiente al recto y al conducto anal; se muestran sus orígenes a lo largo del desarrollo. Se puede observar que los dos tercios superiores del conducto anal derivan del intestino primitivo posterior, mientras que el tercio inferior del conducto procede de la fosa anal. Dados sus diferentes orígenes embriológicos, las partes superior e inferior del conducto anal están vascularizadas e inervadas, respectivamente, por arterias y nervios distintos, además de que presentan sistemas de drenaje venoso y linfático diferentes.

Debido a su origen en el intestino primitivo posterior, los dos tercios superiores del conducto anal están vascularizados principalmente por la *arteria rectal anterior*, que es la continuación de la arteria mesentérica inferior (arteria del intestino primitivo posterior). El drenaje venoso de esta parte superior se lleva a cabo principalmente a través de la *vena rectal superior*, rama de la vena mesentérica inferior. El drenaje linfático de la parte superior tiene lugar hacia los *ganglios linfáticos mesentéricos inferiores*. Sus nervios proceden del sistema nervioso autónomo (SNA).

Dado su origen a partir de la fosa anal, el tercio inferior del conducto anal está vascularizado principalmente por las *arterias rectales inferiores*, que son ramas de la arteria pudenda interna. El drenaje venoso se produce a través de la *vena rectal inferior*, rama de la vena pudenda interna que drena en la vena ilíaca interna. El *drenaje linfático* de la parte inferior del conducto anal se dirige hacia los *ganglios linfáticos inguinales superficiales*. La inervación procede del *nervio rectal inferior*; por tanto, esta estructura es sensible al dolor, la temperatura, el tacto y la presión.

Las diferencias en la vascularización, la inervación y los drenajes venoso y linfático del conducto anal

tienen importancia clínica en lo que se refiere a las metástasis de los tumores malignos. Las características de los carcinomas originados en las dos partes también son distintas. Los tumores de la parte superior son indoloros y se originan a partir del epitelio cilíndrico, mientras que los tumores de la parte inferior son dolorosos y se originan a partir del epitelio escamoso estratificado.

---

### Megacolon congénito o enfermedad de Hirschsprung

Esta enfermedad es un trastorno multigénico hereditario que se transmite de manera dominante con penetrancia incompleta y con expresión variable. De los genes identificados hasta el momento, el protooncogén *RET* es el gen de susceptibilidad principal y está en el origen de la mayor parte de los casos. Esta enfermedad afecta a 1 de cada 5.000 recién nacidos y se define por la ausencia de células ganglionares (**aganglionosis**) en un segmento del intestino distal cuya longitud es variable.

Los lactantes con **megacolon congénito** o enfermedad de Hirschsprung ([fig. 11-27](#)) carecen de células ganglionares en el plexo mientérico distal al segmento dilatado del colon. El colon aumentado de calibre (megacolon) muestra un número normal de células ganglionares. La dilatación se debe a la falta de relajación del segmento carente de células ganglionares, lo que impide el desplazamiento del contenido intestinal con dilatación del segmento proximal del colon. En la mayoría de los casos solamente están afectados el recto y el colon sigmoide; sin embargo, en ocasiones también se observa la ausencia de células ganglionares en partes más proximales del colon.

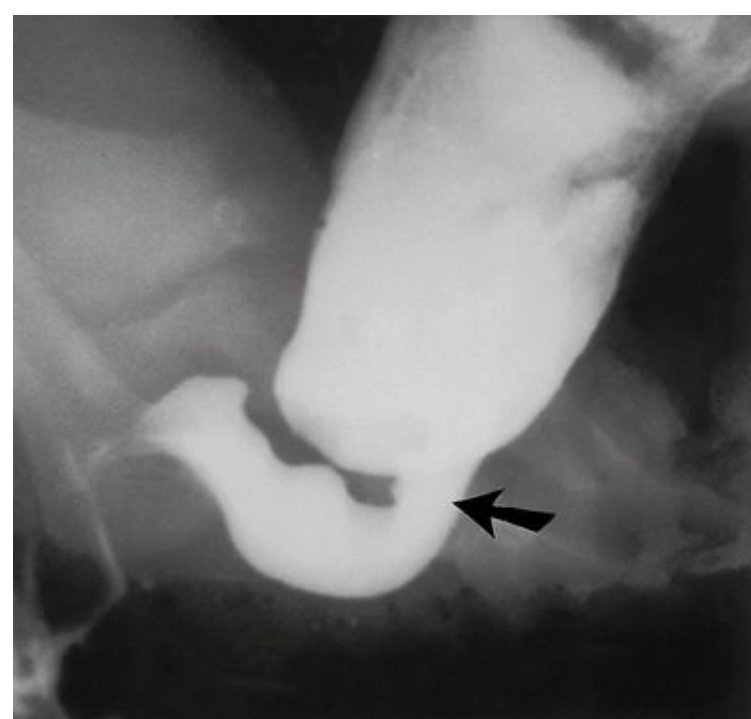


Figura 11-27 Radiografía del colon tras un enema con bario en un lactante de 1 mes de edad con megacolon congénito (enfermedad de Hirschsprung). El segmento distal agangliónico (recto y colon sigmoide distal) tiene un calibre pequeño, mientras que el intestino gangliónico normal (proximal al segmento agangliónico) está distendido y ocupado por abundante material fecal. Se puede observar la zona de transición (*flecha*).

(Por cortesía del doctor Martin H. Reed, Department of Radiology, University of Manitoba and Children's Hospital, Winnipeg, Manitoba, Canadá.)

El megacolon es la causa más frecuente de la obstrucción neonatal del colon y representa el 33% de todos los cuadros de obstrucción neonatal; los lactantes de sexo masculino están afectados con una frecuencia mayor que los de sexo femenino (4:1). El megacolon se debe a la falta de migración de las células de la cresta neural hacia la pared del colon durante la quinta a séptima semana. Esta falta de migración genera un déficit en el desarrollo de las células o neuronas ganglionares parasimpáticas en los plexos de Auerbach y Meissner.

---

---

## Anomalías anorrectales

La mayor parte de las anomalías anorrectales se deben a la alteración en el desarrollo del tabique uorrectal con división incompleta de la cloaca en las partes urogenital y anorrectal (v. [fig. 11-29A](#)). *Sonic hedgehog (Shh)* y el factor de crecimiento fibroblástico (*Fgf-10*) han sido implicados en las malformaciones congénitas del intestino primitivo posterior. Normalmente hay una comunicación de carácter temporal entre el recto y el conducto anal dorsalmente desde la vejiga y ventralmente respecto a la uretra ([fig. 11-25C](#)). Las lesiones se clasifican en bajas o altas según si el recto finaliza por encima o por debajo del músculo puborrectal, que mantiene la continencia fecal y que se relaja para facilitar la defecación.

## Defectos congénitos bajos en la región anorrectal

- El **ano imperforado** se observa en 1 de cada 5.000 recién nacidos y es más frecuente en los de sexo masculino ([figs. 11-28](#) y [11-29C](#)). El conducto anal puede finalizar de forma ciega o bien puede haber un **ano ectópico** o una **fístula anoperineal** que se abre en el periné ([fig. 11-29D](#) y [E](#)). Sin embargo, el conducto anómalo se puede abrir en la vagina en los lactantes de sexo femenino o en la uretra en los de sexo masculino ([fig. 11-29F](#) y [G](#)). Más del 90% de las anomalías anorrectales bajas se asocian a una fístula externa.
- En la **estenosis anal** el ano permanece en su posición normal, pero tanto el ano como el conducto anal son estrechos ([fig. 11-29B](#)). Esta malformación congénita posiblemente se debe a una desviación dorsal ligera del tabique uorrectal a medida que crece caudalmente.
- En la **atresia membranosa** el ano permanece en su posición normal pero hay una fina capa de tejido que separa el conducto anal del exterior ([figs. 11-28](#) y [11-29C](#)). Los restos del tapón epitelial anal son lo suficientemente finos como para protruir durante los esfuerzos de la defecación y tienen una coloración azulada debido a la presencia de *meconio* (heces del recién nacido) en su parte superior. El defecto se debe a la falta de perforación del tapón epitelial al final de la octava semana.

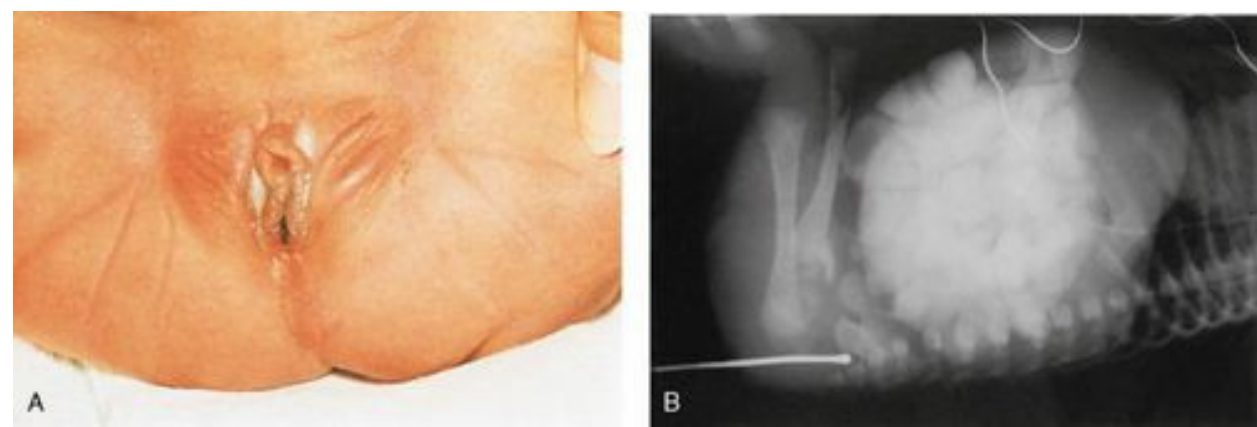


Figura 11-28 Ano imperforado. **A**, Recién nacido de sexo femenino con atresia anal (ano imperforado). En la mayoría de los casos hay una fina banda del tejido que separa el conducto anal del exterior. Se observa alguna forma de ano imperforado en aproximadamente 1 de cada 5.000 recién nacidos; es más frecuente en los de sexo masculino. **B**, Radiografía efectuada en un lactante con ano imperforado. El extremo dilatado de la sonda radiopaca se localiza en el fondo de la fosa anal a modo de saco ciego. El intestino grueso está distendido por las heces y por el material de contraste.

(**A**, Por cortesía del doctor en medicina A.E. Chudley, Section of Genetics and Metabolism, Department of Pediatrics and Child Health, Children's Hospital, Winnipeg, Manitoba, Canadá. **B**, Por cortesía del doctor Prem S. Sahni, anteriormente en el Department of Radiology, Children's Hospital, Winnipeg, Manitoba, Canadá.)

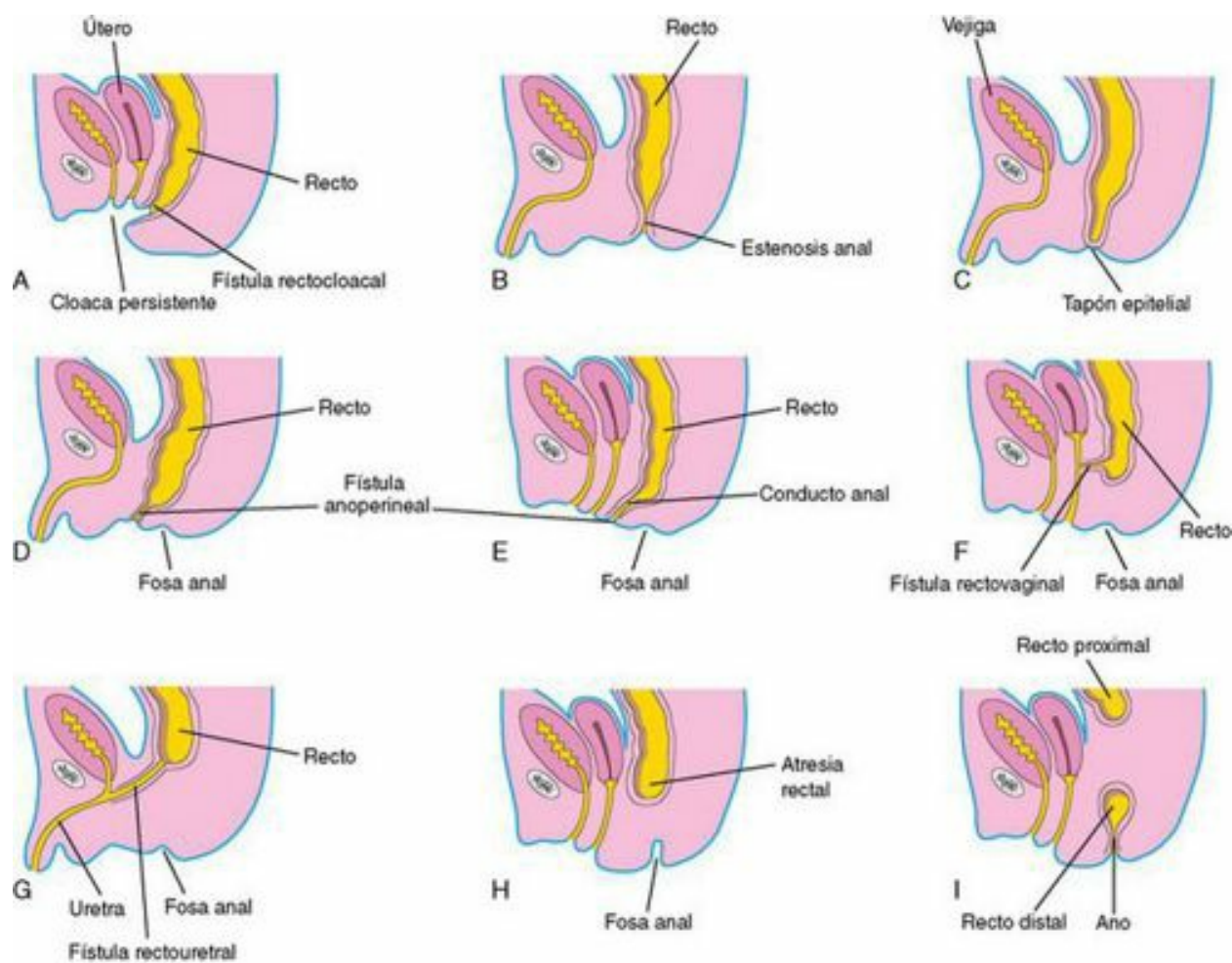


Figura 11-29 Distintos tipos de defectos anorrectales congénitos. **A**, Cloaca persistente. Se puede

observar la zona de salida común de los tractos intestinal, urinario y reproductor. **B**, Estenosis anal. **C**, Atresia anal (ano imperforado). **D** y **E**, Agenesia anal con una fístula perineal. **F**, Agenesia anorrectal con una fístula rectovaginal. **G**, Agenesia anorrectal con una fístula rectouretral. **H** e **I**, Atresia rectal.

## Defectos congénitos altos en la región anorrectal

En las anomalías altas de la región anorrectal, el recto finaliza por encima del músculo puborrectal en los casos de agenesia anorrectal. Éste es el tipo más frecuente de **malformación congénita** anorrectal. A pesar de que el recto finaliza de forma ciega, habitualmente hay una fístula con la vejiga (*fístula rectovesical*) o con la uretra (*fístula rectouretral*) en los lactantes de sexo masculino, o bien una fístula con la vagina (*fístula rectovaginal*) o con el vestíbulo vaginal (*fístula rectovestibular*) en los lactantes de sexo femenino ([fig. 11-29F](#) y [G](#)).

La **agenesia anorrectal con fístula** es el resultado de la separación incompleta de la cloaca respecto al seno urogenital por el tabique uorrectal ([fig. 11-25C](#) a [E](#)). En los recién nacidos de sexo masculino que tienen este problema se puede observar la presencia de meconio en la orina, mientras que la fístula en los recién nacidos de sexo femenino da lugar a la aparición de meconio en el vestíbulo vaginal.

En la **atresia rectal** están presentes el conducto anal y el recto, pero se mantienen separados ([fig. 11-29H](#) e [I](#)). A veces los dos segmentos intestinales están unidos entre sí por un cordón fibroso que es un resto de la porción atrésica del recto. La causa de la atresia rectal puede ser la recanalización anómala del colon o bien, con mayor probabilidad, una alteración en la vascularización sanguínea.

---

# Resumen del sistema alimentario

- El **intestino primitivo** se forma a partir de la parte dorsal de la vesícula umbilical, que queda incorporada en el embrión. El endodermo del intestino primitivo origina el revestimiento epitelial del tracto alimentario, excepto en sus partes craneal y caudal, que derivan del ectodermo del estomodeo y de la membrana cloacal, respectivamente. Los componentes del músculo y el tejido conjuntivo del tracto alimentario proceden del mesénquima esplácnico que rodea el intestino primitivo.
- El **intestino primitivo anterior** da origen a las estructuras siguientes: faringe, parte inferior del sistema respiratorio, esófago, estómago, parte proximal del duodeno, hígado, páncreas y aparato biliar. Dado que la tráquea y el esófago tienen un origen común a partir del intestino primitivo anterior, la partición incompleta por el tabique traqueoesofágico da lugar a cuadros de estenosis o atresia, con o sin fístula entre ambas estructuras.
- El **divertículo hepático**, que es el primordio del hígado, la vesícula biliar y el sistema ductal biliar, es una evaginación del revestimiento epitelial endodérmico del intestino primitivo anterior. Los cordones de células hepáticas epiteliales se desarrollan a partir del divertículo hepático y crecen en el septo transversal. Entre las capas del mesenterio ventral, que proceden del tabique transversal, las células primordiales se diferencian hacia la formación de los tejidos hepático y de revestimiento de los conductos del sistema biliar.
- La **atresia duodenal congénita** se debe a la falta de vacuolización y recanalización tras la fase normal del desarrollo del duodeno de consistencia sólida. Generalmente, las células epiteliales degeneran y esto hace que se recupere la luz del duodeno. La obstrucción del duodeno también puede deberse a un páncreas anular o a una estenosis pilórica.
- El **páncreas** se desarrolla a partir de las yemas pancreáticas que se forman en el revestimiento endodérmico del intestino primitivo anterior. Cuando el duodeno experimenta una rotación hacia la derecha, la **yema pancreática ventral** se desplaza dorsalmente y se fusiona con la yema pancreática dorsal. La yema pancreática ventral forma la mayor parte de la cabeza del páncreas, incluyendo el proceso unciforme. La **yema pancreática dorsal** forma el resto del páncreas. En algunos fetos, los sistemas ductales de las dos yemas no se fusionan y, en consecuencia, se forma un conducto pancreático accesorio.
- El **intestino primitivo medio** da origen al duodeno (la parte distal a la entrada del colédoco), el yeyuno, el íleon, el ciego, el apéndice, el colon ascendente y la mitad o las dos terceras partes derechas del colon transversal. El intestino primitivo medio forma un **asa umbilical del intestino** con forma de «U» que experimenta una herniación hacia el cordón umbilical durante la sexta semana debido a que no tiene espacio en el abdomen. Mientras está en el cordón umbilical, el asa del intestino primitivo medio rota 90° en el sentido antihorario. Durante la semana 10, el intestino regresa al abdomen y rota 180° adicionalmente.
- Se pueden producir cuadros de **onfalocele**, **rotación intestinal anómala** y **fijación anómala del intestino** a consecuencia de la falta de retorno a la cavidad abdominal o de la rotación anómala del intestino. Dado que el intestino es normalmente una estructura sólida durante la quinta y sexta semana, se producen cuadros de estenosis (obstrucción parcial), atresia (obstrucción completa) y

duplicaciones cuando no tiene lugar la recanalización o bien ésta se produce de forma anómala. Pueden persistir restos del conducto onfaloentérico. Los **divertículos ileales** son frecuentes; sin embargo, sólo de manera excepcional presentan inflamación y causan dolor.

- El **intestino primitivo posterior** da lugar al tercio o la mitad izquierdos del colon transversal, los segmentos descendente y sigmoide del colon, el recto y la parte superior del conducto anal. La parte inferior del conducto anal se desarrolla a partir de la fosa anal. La parte caudal del intestino primitivo posterior divide la **cloaca** en el seno urogenital y el recto. El seno urogenital da lugar a la vejiga y la uretra. El recto y la parte superior del conducto anal están separados del exterior por el tapón epitelial. Esta masa de células epiteliales desaparece hacia el final de la octava semana.

- La mayor parte de las anomalías **anorrectales** se deben a la división anómala de la cloaca en el recto y el conducto anal, en su parte posterior, y en la vejiga y la uretra, en su parte anterior. La interrupción del crecimiento o la desviación del tabique anorrectal causan la mayoría de las **anomalías anorrectales**, como la atresia y las fístulas rectales entre el recto y la uretra, la vejiga o la vagina.



# Problemas con orientación clínica

---

# Caso 11-1

*Una niña nace prematuramente a las 32 semanas de gestación; la madre tiene 39 años de edad y sufrió polihidramnios durante el embarazo. En la amniocentesis realizada a las 16 semanas se demostró que la niña presentaba una trisomía 21. La recién nacida comenzó a vomitar a las pocas horas del parto. Se observó una dilatación intensa del epigastrio. En las radiografías abdominales se demostró la presencia de gases en el estómago y en la parte superior del duodeno, pero no en otras zonas del intestino. Se estableció un diagnóstico de atresia duodenal.*

- ¿Dónde se produce habitualmente la obstrucción del duodeno?
- ¿Cuál es el fundamento embriológico de esta malformación congénita?
- ¿Qué es lo que causa la distensión del epigastrio en esta recién nacida?
- ¿Se asocia a menudo la atresia duodenal a otros defectos como el síndrome de Down?
- ¿Cuál es el fundamento embriológico del polihidramnios observado en este caso?

---

---

## Caso 11-2

*El ombligo de un recién nacido no muestra el proceso normal de curación. El volumen de la zona está aumentado y hay un exudado persistente a través del muñón umbilical. En la radioscopia realizada con contraste se observa un trayecto fistuloso. Nueve días después del parto se lleva a cabo la resección quirúrgica del trayecto fistuloso y se observa que su extremo distal finaliza en un divertículo del íleon.*

- ¿Cuál es el fundamento embriológico de esta fístula?
- ¿Cuál es la denominación clínica habitual de este tipo de divertículo ileal?
- ¿Es frecuente esta malformación congénita?

---

---

## Caso 11-3

*Una niña nace con un pequeño hoyuelo en la zona en la que debería estar el ano. En la exploración de la vagina se observa la presencia de meconio y de una abertura correspondiente a una fístula en la pared vaginal posterior. En el estudio radiológico con contraste inyectado a través de un catéter diminuto colocado en la abertura se demuestra una conexión fistulosa.*

- ¿Con qué parte del intestino distal podría estar conectada la fístula?
- Indique la denominación de esta malformación congénita.
- ¿Cuál es el fundamento embriológico de este problema?

---

---

## Caso 11-4

*Un recién nacido presenta una masa de coloración gris clara y aspecto brillante que tiene el tamaño de una naranja y que protruye en su región umbilical. La masa está cubierta por una fina membrana transparente.*

- ¿Cómo se denomina esta malformación congénita?
- ¿Cuál es el origen de la membrana que cubre la masa?
- ¿Cuál podría ser la composición de esta masa?
- ¿Cuál es el fundamento embriológico de esta masa protruyente?

---

---

## Caso 11-5

*Un recién nacido muestra características normales en el momento del nacimiento, pero al cabo de unas pocas horas presenta vómitos y distensión abdominal. Los vómitos contienen bilis y el recién nacido solamente elimina una cantidad escasa de meconio. En el estudio radiológico se observa que el estómago está lleno de gases y dilatado, y que hay asas intestinales rellenas de gases, pero no hay gases en el intestino grueso. Este cuadro indica una obstrucción congénita del intestino delgado.*

- ¿Qué parte del intestino delgado es más probable que esté obstruida?
- ¿Cómo se denomina este problema?
- ¿Por qué el recién nacido eliminó una escasa cantidad de meconio?
- Posiblemente, ¿qué podría observarse en la exploración quirúrgica?
- ¿Cuál es el probable fundamento embriológico de este cuadro?

---

La discusión de estos problemas se recoge al final del libro.

### Bibliografía y lecturas recomendadas

Bates M.D., Balistreri W.F. Development and function of the liver and biliary system. In Behrman R.E., Kliegman R.M., Jenson H.B., eds.: *Nelson Textbook of Pediatrics*, ed 17, Philadelphia: WB Saunders, 2004.

Bronshtein M., Blazer S., Zimmer E.Z. The fetal gastrointestinal tract and abdominal wall. In Callen P.W., ed.: *Ultrasonography in Obstetrics and Gynecology*, ed 5, Philadelphia: WB Saunders, 2008.

Burn S.F., Hill R.E. Left–right asymmetry in gut development: What happens next. *BioEssays*. 2009;31:1026.

Heath J.K. Transcriptional networks and signaling pathway that govern vertebrate intestinal development. *Curr Top Dev Biol*. 2010;90:159.

Kapur R.P. Practical pathology and genetics of Hirschsprung's disease. *Semin Pediatr Surg*. 2009;18:212.

Kluth D., Fiegel H.C., Metzger. Embryology of the hindgut. *Semin Pediatr Sur*. 2011;20:152.

Lade A.G., Monga S.P.S. Beta-catenin signaling in hepatic development and progenitors: which way does WNT blow. *Dev Dyn*. 2011;240:486.

Lau S.T., Caty M.G. Hindgut abnormalities. *Surg Clin North Am*. 2006;86:285.

Ledbetter D.J. Gastroschisis and omphalocele. *Surg Clin North Am*. 2006;86:249.

Levitt M.A., Pena A. Cloacal malformations: Lessons learned from 490 cases. *Semin Pediatr Surg.* 2010;9:118.

Magnuson D.K., Parry R.L., Chwals W.J. Selected abdominal gastrointestinal anomalies. In Martin R.J., Fanaroff A.A., Walsh M.C., eds.: *Fanaroff and Martin's Neonatal-Perinatal Medicine: Diseases of the Fetus and Infant*, ed 8, Philadelphia: Mosby, 2006.

Metzger R., Metzger U., Fiegel H.C., et al. Embryology of the midgut. *Semin Pediatr Surg.* 2011;20:145.

Metzger R., Wachowiak R., Kluth D.L. Embryology of the early foregut. *Semin Pediatr Surg.* 2011;20:136.

Mundt E., Bates M.D. Genetics of Hirschsprung disease and anorectal malformations. *Semin Pediatr Surg.* 2010;19:107. Wilkins, 2010

Okamoto T., Takamizawa S., Arai H., et al. Esophageal atresia: Prognostic classification revisited. *Surgery.* 2009;145:675.

Naik-Mathuria B., Olutoye O.O. Foregut abnormalities. *Surg Clin North Am.* 2006;86:261.

Vakili K., Pomfret E.A. Biliary anatomy and embryology. *Surg Clin North Am.* 2008;88:1159.

Van der Putte S.C.J. The development of the human anorectum. *Anat Rec.* 2009;292:952.

# Capítulo 12

## Sistema urogenital

### Desarrollo del sistema urinario

Desarrollo de los riñones y los uréteres

Desarrollo de la vejiga

Desarrollo de la uretra

### Desarrollo de las glándulas suprarrenales

### Desarrollo del sistema genital

Desarrollo de las gónadas

Desarrollo de los conductos genitales

Desarrollo de los conductos y las glándulas del tracto genital masculino

Desarrollo de los conductos y las glándulas del tracto genital femenino

Desarrollo de la vagina

### Desarrollo de los genitales externos

Desarrollo de los genitales externos masculinos

Desarrollo de los genitales externos femeninos

### Desarrollo de los conductos inguinales

### Reubicación de los testículos y los ovarios

Descenso testicular

Descenso ovárico

### Resumen del sistema urogenital

### Problemas con orientación clínica

El sistema urogenital se divide funcionalmente en los sistemas urinario y genital. Incluye todos los órganos implicados en la reproducción y en la elaboración y eliminación de la orina. Desde el punto de vista embriológico, los sistemas urinario y genital están estrechamente relacionados, en especial durante las fases iniciales del desarrollo.

El **sistema urogenital** se desarrolla a partir del **mesodermo intermedio** del embrión ([fig. 12-1A](#) y [B](#)). El mesénquima (tejido conjuntivo embrionario primordial) derivado de este mesodermo es responsable principalmente de la formación de los riñones y de los genitales internos y sus conductos. Durante el plegamiento del embrión en el plano horizontal (v. [cap. 5](#)), este mesodermo se desplaza ventralmente y pierde su conexión con los somitas ([fig. 12-1C](#) y [D](#)). A cada lado de la aorta dorsal aparece una elevación longitudinal de mesodermo, la **cresta urogenital**. La parte de la cresta



urogenital que da lugar al sistema urinario es el **cordón nefrogénico** (fig. 12-1C a F); la parte que da lugar al sistema genital es la **cresta gonadal** (v. fig. 12-29C).

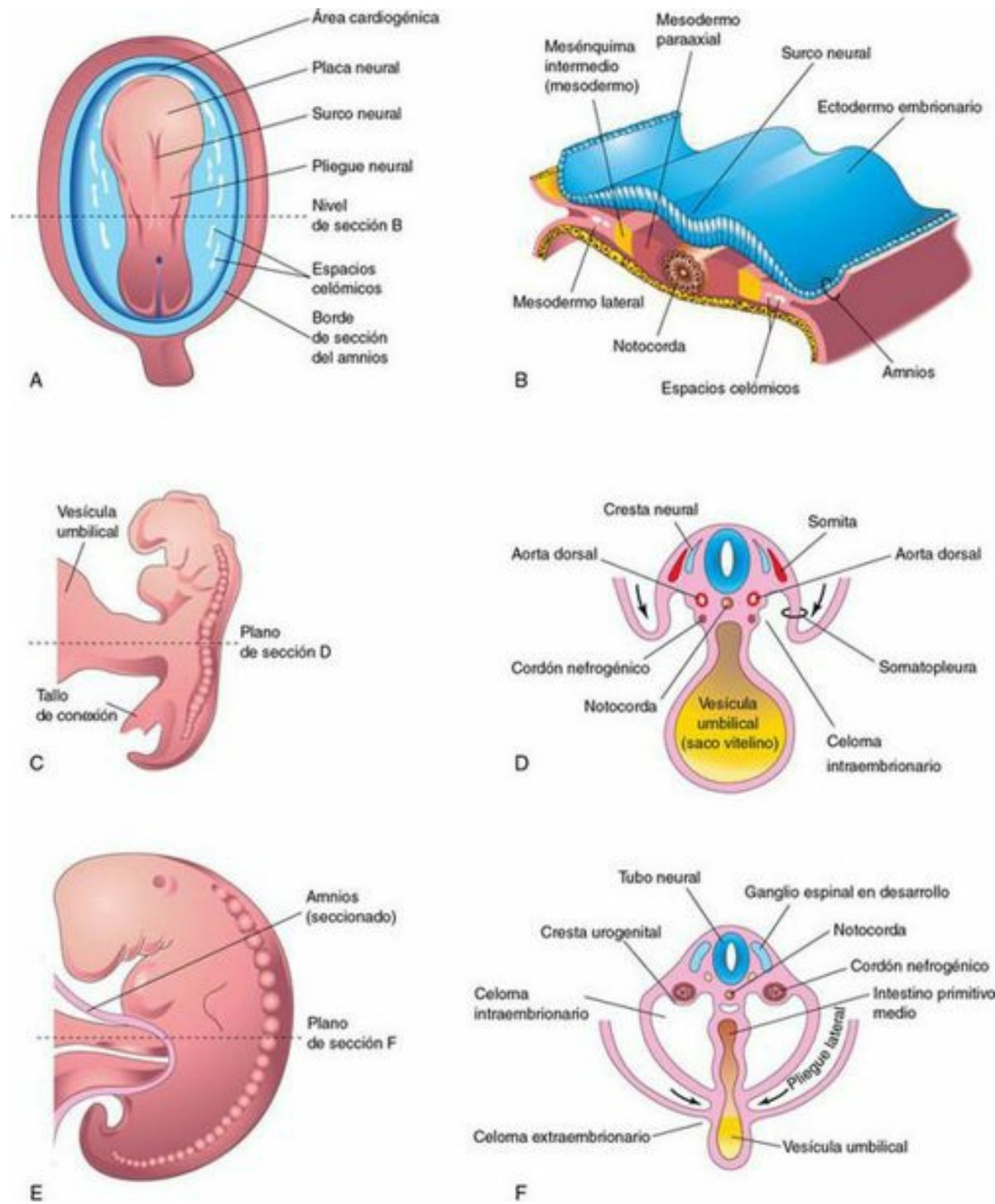


Figura 12-1 **A**, Vista dorsal de un embrión durante la tercera semana (aproximadamente, 18 días). **B**, Sección transversal del embrión en la que se muestra la posición del mesénquima intermedio antes del plegamiento lateral del embrión. **C**, Vista lateral de un embrión durante la cuarta semana (aproximadamente, 24 días). **D**, Sección transversal del embrión tras el inicio del plegamiento, con demostración de los cordones nefrogénicos. **E**, Vista lateral de un embrión avanzada la cuarta semana (aproximadamente, 26 días). **F**, Sección transversal del embrión en la que se muestran los pliegues laterales que se fusionan entre sí ventralmente.

*Para la formación de la cresta urogenital es necesaria la expresión de los genes siguientes: supresor tumoral Wilms 1 (WT1), factor esteroideogénico 1 y DAX1.*

# Desarrollo del sistema urinario

El sistema urinario comienza a desarrollarse antes que el sistema genital y consta de los elementos siguientes:

- Los riñones, que producen y eliminan la orina.
- Los uréteres, que transportan la orina desde los riñones hasta la vejiga.
- La vejiga, que almacena temporalmente la orina.
- La uretra, que conduce la orina desde la vejiga hasta el exterior.

# Desarrollo de los riñones y los uréteres

En los embriones humanos se desarrollan tres conjuntos de riñones sucesivos. El primer conjunto, el pronefros, es rudimentario y carece de función. El segundo conjunto, el mesonefros, está bien desarrollado y funciona brevemente durante el período fetal temprano. El tercer conjunto, el metanefros, forma los riñones permanentes.

## Pronefros

Estas estructuras bilaterales y transitorias aparecen al comienzo de la cuarta semana. Están representadas por unos pocos grupos celulares y estructuras tubulares en la región del cuello ([fig. 12-2A](#)). Los conductos pronefricos discurren caudalmente y se abren en la *cloaca* ([fig. 12-2B](#)). El pronefros degenera con rapidez pero la mayoría de los conductos pronefricos persisten y son utilizados por el siguiente conjunto de riñones.

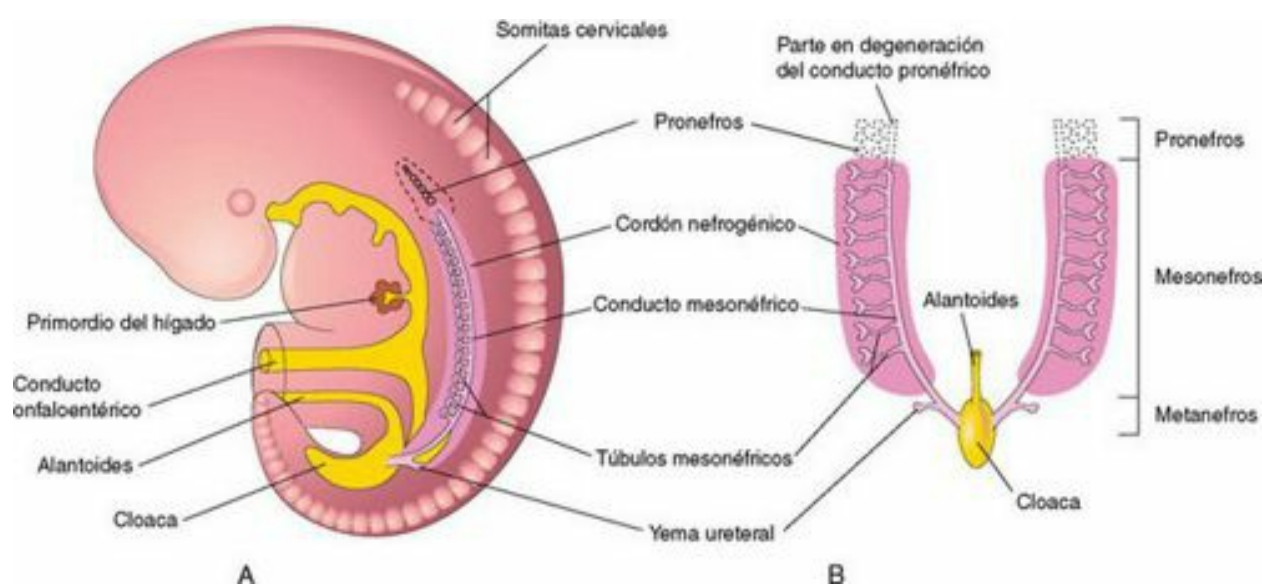


Figura 12-2 Ilustraciones de los tres conjuntos de sistemas nefrogénicos en el embrión durante la quinta semana. **A**, Vista lateral. **B**, Vista ventral. Los túbulos mesonéfricos se han desplazado lateralmente; su posición normal se muestra en **A**.

## Mesonefros

Estos órganos excretores gruesos y alargados aparecen al final de la cuarta semana, caudalmente al pronefros (v. [fig. 12-2](#)). Los órganos mesonéfricos están bien desarrollados y funcionan como riñones provisionales durante unas cuatro semanas, hasta que los riñones permanentes se desarrollan y adquieren su función ([fig. 12-3](#)). Los riñones mesonéfricos están constituidos por glomérulos (10-50 por riñón) y túbulos ([figs. 12-3 a 12-5](#)). Los **túbulos mesonéfricos** se abren en los conductos mesonéfricos bilaterales, que eran originalmente los conductos pronefricos. Los **conductos mesonéfricos** desembocan en la cloaca. El mesonefros degenera al final del primer trimestre, pero sus túbulos del metanefros se convierten en los conductos deferentes de los testículos. Los conductos mesonéfricos presentan varios derivados en el hombre adulto ([tabla 12-1](#)).

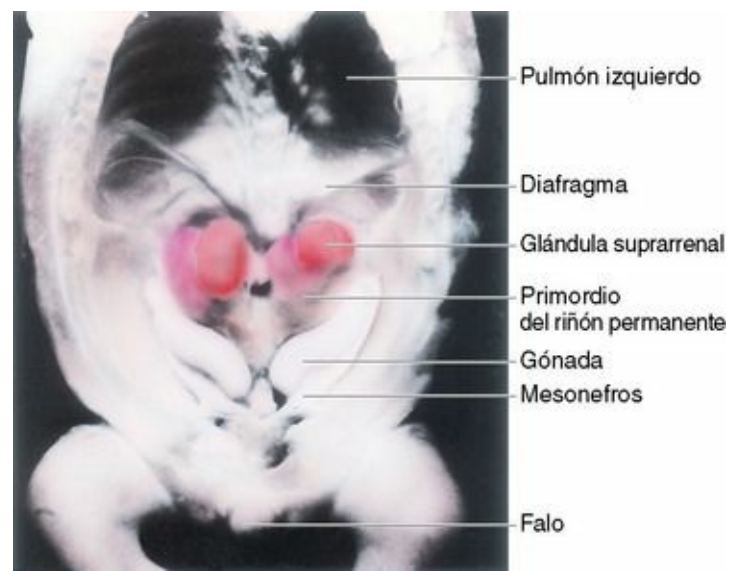

Figura 12-3 Disección del tórax, el abdomen y la pelvis de un embrión de aproximadamente 54 días. Se pueden observar las glándulas suprarrenales de gran tamaño y el mesonefros alargado (riñones mesonefricos). También se observan las gónadas (testículos u ovarios). El falo evoluciona hacia la formación del pene o del clítoris, en función del sexo genético del embrión.

(Tomado de Nishimura H, ed.: Atlas of Human Prenatal Histology. Tokyo, Igaku-Shoin, 1983, con permiso.)

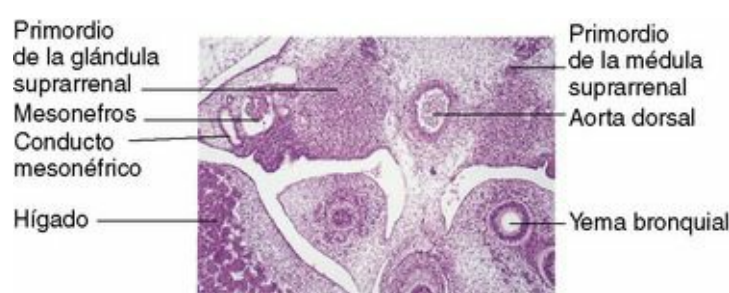


Figura 12-4 Microfotografía de la sección transversal de un embrión de aproximadamente 42 días en la que se muestra el mesonefros y las glándulas suprarrenales en desarrollo.

(Tomado de Moore KL, Persaud TVN, Shiota K: Color Atlas of Clinical Embryology, 2.<sup>a</sup> ed. Filadelfia, WB Saunders, 2000.)

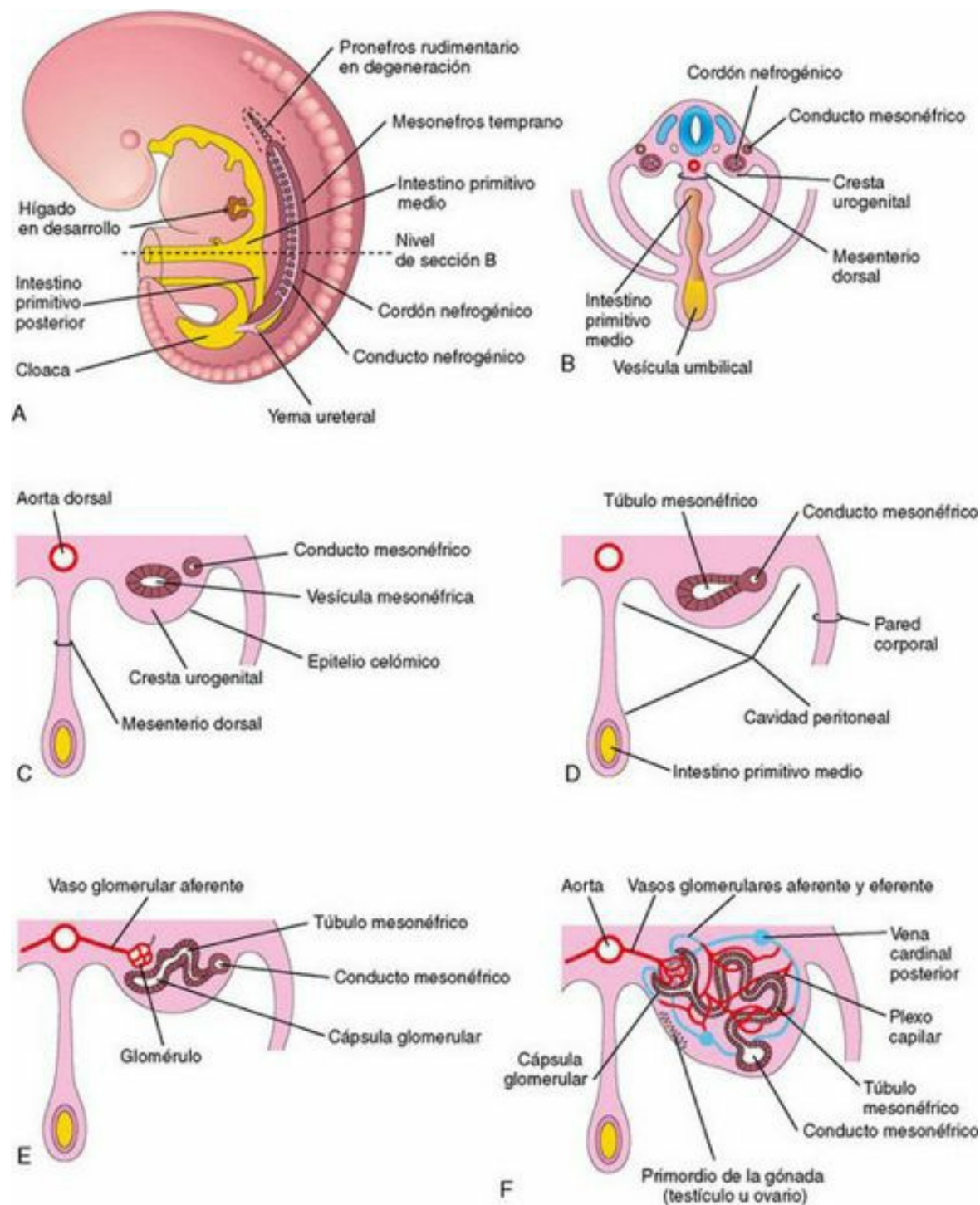


Figura 12-5 **A**, Vista lateral de un embrión de 5 semanas donde se muestra la extensión del mesonefros temprano y de la yema ureteral, el primordio del metanefros (primordio del riñón permanente). **B**, Sección transversal del embrión con demostración de los cordones nefrogénicos a partir de los cuales se desarrollan los túbulos mesonéfricos. **C a F**, Fases sucesivas en el desarrollo de los túbulos mesonéfricos entre las semanas 5 y 11. El extremo medial expandido del túbulo mesonéfrico está invaginado por los vasos sanguíneos, con formación de una cápsula glomerular.

Tabla 12-1 Derivados y restos vestigiales de las estructuras urogenitales embrionarias\*

EMBRIÓN DE SEXO MASCULINO	ESTRUCTURA EMBRIONARIA	EMBRIÓN DE SEXO FEMENINO
Testículo	Gónada indiferente	Ovario
Túbulos seminíferos	Corteza	Folículos ováricos

Red testicular	Médula	Red ovárica
Gubernáculo testicular	Gubernáculo	<i>Ligamento ovárico; ligamento redondo del útero</i>
<i>Conductillos eferentes del testículo</i>	Túbulos mesonéfricos	Epoóforo
Paradídimo		Paraóforo
Apéndice del epidídimo	Conducto mesonéfrico	Apéndice vesicular
Conducto del epidídimo		Conducto del epoóforo
Conducto deferente		Conducto longitudinal; conducto de Gartner
<i>Uréter, pelvis, cálices y túbulos colectores</i>		<i>Uréter, pelvis, cálices y túbulos colectores</i>
<i>Conducto eyaculador y glándula seminal</i>		
Apéndice testicular	Conducto paramesonéfrico	Hidátide (de Morgagni)
		Trompa uterina
		Útero
Vejiga	Seno urogenital	Vejiga
<i>Uretra (excepto la fosa navicular)</i>		Uretra
Utrículo prostático		Vagina
Próstata		<i>Glándulas uretrales y parauretrales</i>
<i>Glándulas bulbouretrales</i>		<i>Glándulas vestibulares mayores</i>
Colículo seminal	Tubérculo sinusal	Himen
Pene	Falo	Clítoris
Glande del pene		Glande del clítoris
<i>Cuerpo cavernoso del pene</i>		<i>Cuerpo cavernoso del clítoris</i>
<i>Cuerpo esponjoso del pene</i>		Bulbo del vestíbulo
Parte ventral del pene	Pliegues urogenitales	Labios menores
Escroto	Tumefacciones labioescrotales	Labios mayores

\*Los derivados funcionales se indican en cursiva.

## Metanefros

El metanefros (los **primordios de los riñones permanentes**) comienza a desarrollarse a la quinta semana ([fig. 12-6](#)) y empieza a funcionar aproximadamente cuatro semanas después. La formación de la orina continúa a lo largo de toda la vida fetal. La orina se excreta a la cavidad amniótica y se mezcla con el líquido amniótico.

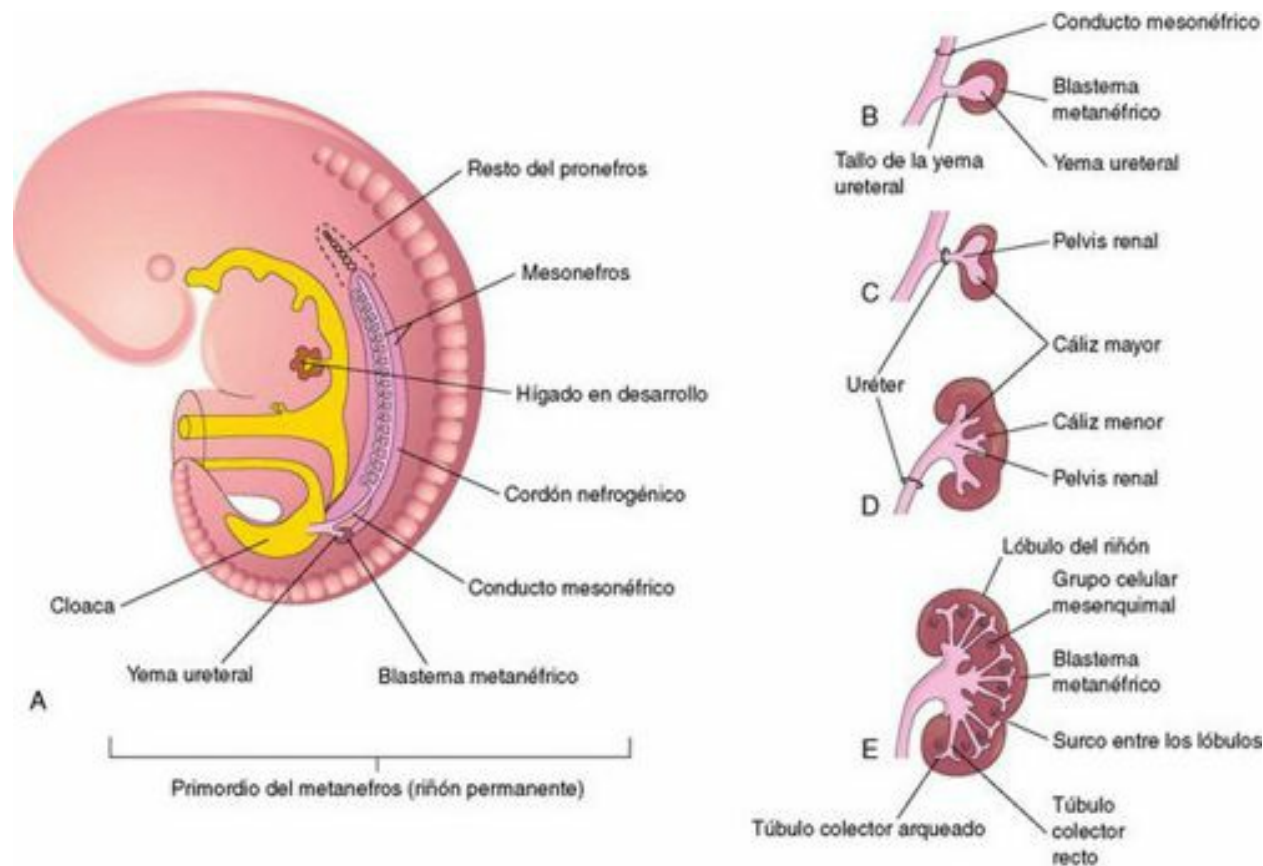


Figura 12-6 Desarrollo del riñón permanente. **A**, Vista lateral de un embrión de 5 semanas con demostración de la yema ureteral, el primordio del metanefros. **B a E**, Fases sucesivas en el desarrollo de la yema ureteral (quinta a octava semana). Se puede observar el desarrollo del riñón: uréter, pelvis renal, cálices y túbulos colectores.

Los riñones permanentes se desarrollan a partir de dos estructuras (v. [fig. 12-6](#)):

- La yema ureteral (divertículo metanéfrico).
- El blastema metanéfrico (masa metanéfrica de mesénquima).

La **yema ureteral** es un divertículo (evaginación) que aparece en el conducto mesonéfrico cerca de su entrada en la cloaca. El **blastema metanéfrico** deriva de la parte caudal del **cordón nefrogénico** (v. [fig. 12-6](#)). A medida que la yema ureteral aumenta de longitud, se introduce en el blastema metanéfrico, una masa metanéfrica de mesénquima ([fig. 12-6B](#)).

El **pedículo de la yema ureteral** se convierte en el **uréter**. La parte craneal de la yema ureteral experimenta un proceso repetitivo de ramificación por el cual se forman ramas que se diferencian hacia los **túbulos colectores** del metanefros ([figs. 12-6E y 12-7A y B](#)). Las cuatro primeras generaciones de túbulos aumentan de tamaño y confluyen formando los **cálices mayores** (v. [fig. 12-6D](#)), mientras que las cuatro segundas generaciones presentan coalescencia y forman los **cálices menores**. El extremo de cada túbulo colector arqueado induce la aparición de grupos de células mesenquimales en el blastema metanéfrico con formación de pequeñas vesículas metanéfricas ([fig. 12-7A](#)). Estas vesículas aumentan de longitud y se convierten en túbulos metanéfricos ([fig. 12-7B y C](#)).

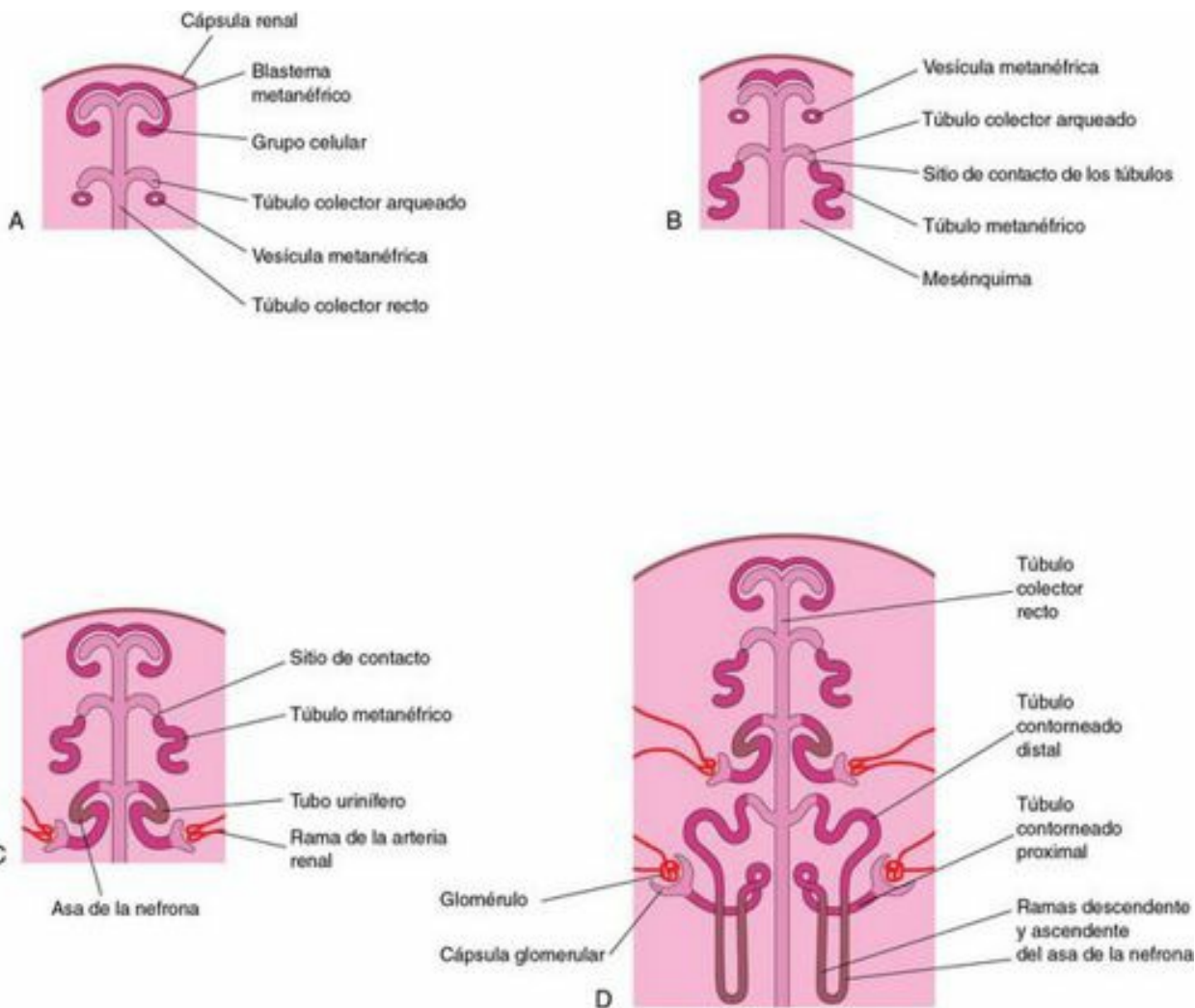


Figura 12-7 Desarrollo de las nefronas. **A**, La nefrogénesis comienza en torno al inicio de la octava semana. **B** y **C**, Se puede observar que los túbulos metanéfricos (los primordios de las nefronas) establecen conexión con los túbulos para formar los túbulos uriníferos. **D**, Se observa que las nefronas proceden del blastema metanéfrico y que los túbulos colectores proceden de la yema ureteral.

Los extremos proximales de estos túbulos se evaginan y se convierten en los **glomérulos**. Los túbulos se diferencian en los **túbulos contorneados proximales y distales** al tiempo que el **asa nefrónica** (asa de Henle), junto con el glomérulo y su cápsula, forman una **nefrona** (fig. 12-7D). *La proliferación de las células progenitoras de la nefrona y la formación de las nefronas dependen de las vías de señalización BMP7 y Wnt-4 (Notch)/  $\beta$ -catenina.* Cada túbulo contorneado distal establece contacto con un túbulo colector arqueado, con confluencia de los túbulos.

El **túbulo urinífero** está constituido por dos partes que tienen un origen embriológico distinto (v. figs. 12-6 y 12-7):

- Una nefrona derivada del blastema metanéfrico.
- Un túbulo colector derivado de la yema ureteral.

Entre las semanas 10 y 18 aumenta gradualmente el número de glomérulos, y después dicho aumento se produce con gran rapidez hasta la semana 32, cuando se alcanza el número máximo. En el feto a término la formación de nefronas es completa y cada riñón contiene hasta dos millones de nefronas.



Los **riñones fetales están subdivididos en lóbulos** ([fig. 12-8](#)). La lobulación desaparece generalmente al final del primer año de vida extrauterina a medida que las nefronas aumentan de tamaño. El crecimiento de tamaño de los riñones después del nacimiento se debe principalmente a que los túbulos contorneados proximales se alargan y también a que el tejido intersticial se incrementa. La formación de las nefronas es completa en el momento del nacimiento, excepto en el caso de los prematuros. A pesar de que la filtración glomerular se inicia alrededor de la novena semana de la vida fetal, la maduración funcional de los riñones y el aumento de las tasas de filtración se producen después del parto.

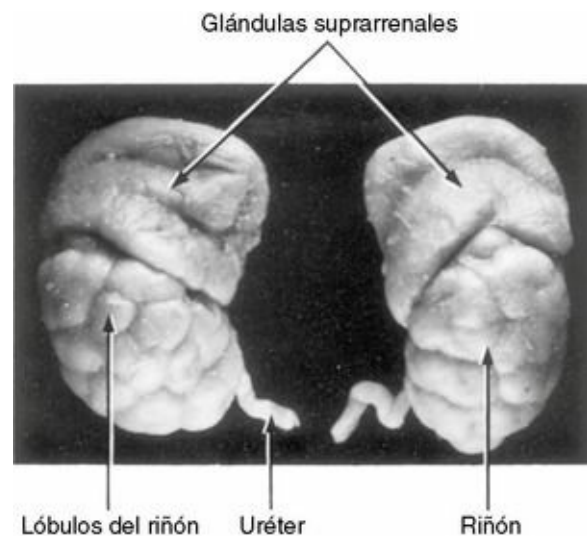


Figura 12-8 Riñones y glándulas suprarrenales de un feto de 28 semanas ( $\times 2$ ). Los lóbulos desaparecen generalmente hacia el final del primer año de vida posnatal. Se puede observar el gran tamaño de las glándulas suprarrenales.

La ramificación de la yema ureteral depende de la inducción del mesénquima metanéfrico. La diferenciación de las nefronas depende de la inducción de los túbulos colectores. La yema ureteral y el blastema metanéfrico interaccionan a través de un proceso denominado **inducción recíproca**, con formación de los riñones permanentes.

*Estudios moleculares*, especialmente los correspondientes a la eliminación selectiva de genes y al uso de ratones transgénicos, demuestran que en este proceso están implicados dos sistemas de señalización principales que utilizan vías moleculares conservadas. En estudios más recientes se ha obtenido información relativa a los complejos eventos moleculares interrelacionados que regulan el desarrollo de los riñones ([fig. 12-9](#)). Antes de la inducción se produce la expresión de un factor de transcripción WT1 en el blastema metanéfrico, lo cual potencia la supervivencia de un mesénquima que todavía no ha sido inducido. La expresión de *Pax2*, *Eya1* y *Sall1* es necesaria para la expresión del factor neurotrófico derivado de la glía (GDNF, *glial-derived neurotrophic factor*) en el mesénquima metanéfrico. Los factores de transcripción vHNF1 (HNF1 beta) y GDNF desempeñan una función esencial en la inducción y la ramificación de la yema ureteral (**morfogénesis con ramificación**). El receptor de GDNF, c-ret, se expresa en primer lugar en el conducto mesonéfrico, pero más tarde se localiza en la punta de la yema ureteral. La ramificación subsiguiente está controlada por factores de transcripción como *Emx2* y *Pax2*, y por señales de factores de crecimiento de las familias Wnt, FGF y BMP. La transformación del mesénquima metanéfrico en las células epiteliales de la nefrona (**transición epitelio-mesenquimatoso**) está regulada por factores del mesénquima como Wnt4. En

varios estudios recientes se ha observado que la mutación del gen del receptor de la angiotensina tipo 2 podría explicar las malformaciones congénitas de los riñones y del tracto urinario.

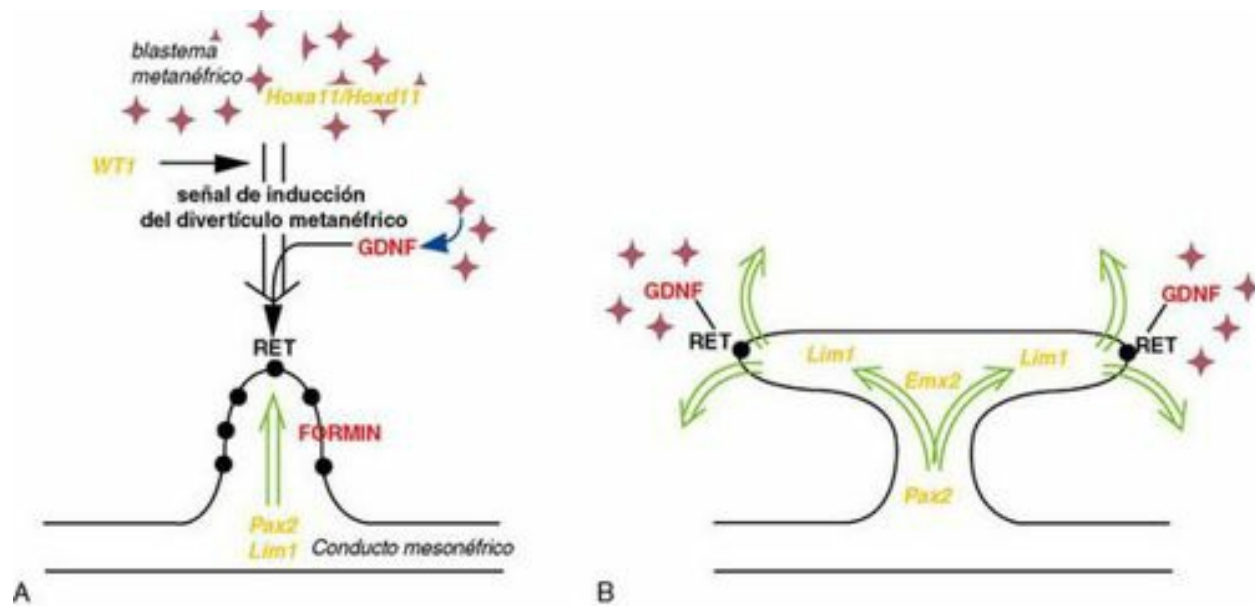


Figura 12-9 Control molecular del desarrollo renal. **A**, La yema ureteral necesita las señales de inducción que proceden del blastema metanéfrico bajo el control de factores de transcripción (*texto en color naranja*) como WT1 y de moléculas de señalización (*texto en rojo*) como el factor neurotrófico derivado de la glía (GDNF, *glial-derived neurotrophic factor*) y su receptor epitelial RET. La respuesta de la yema ureteral normal frente a estas señales de inducción está bajo el control de factores de transcripción como Pax2 y Lim1, y el gen FORMIN. **B**, La ramificación de la yema ureteral se inicia y mantiene por la interacción con el mesénquima bajo la regulación de genes como Emx2 y la expresión especificada de GDNF y RET en la punta de la yema ureteral infiltrante.

(Tomado de Piscione TD, Rosenblum ND: The malformed kidney: Disruption of glomerular and tubular development. Clin Genet. 1999;56:341-56.)

## Cambios en la posición de los riñones

Inicialmente, los riñones permanentes primordiales se sitúan muy próximos entre sí en la pelvis, por delante del sacro ([fig. 12-10A](#)). A medida que crecen el abdomen y la pelvis, los riñones se recolocan gradualmente en el abdomen y se separan ([fig. 12-10B](#) y [C](#)). Alcanzan su posición en el adulto hacia la novena semana ([fig. 12-10D](#)). Este «ascenso» se debe principalmente al crecimiento del cuerpo del embrión por debajo de los riñones. En efecto, la parte caudal del embrión crece alejándose respecto de los riñones, de manera que éstos ocupan gradualmente su posición normal a cada lado de la columna vertebral.

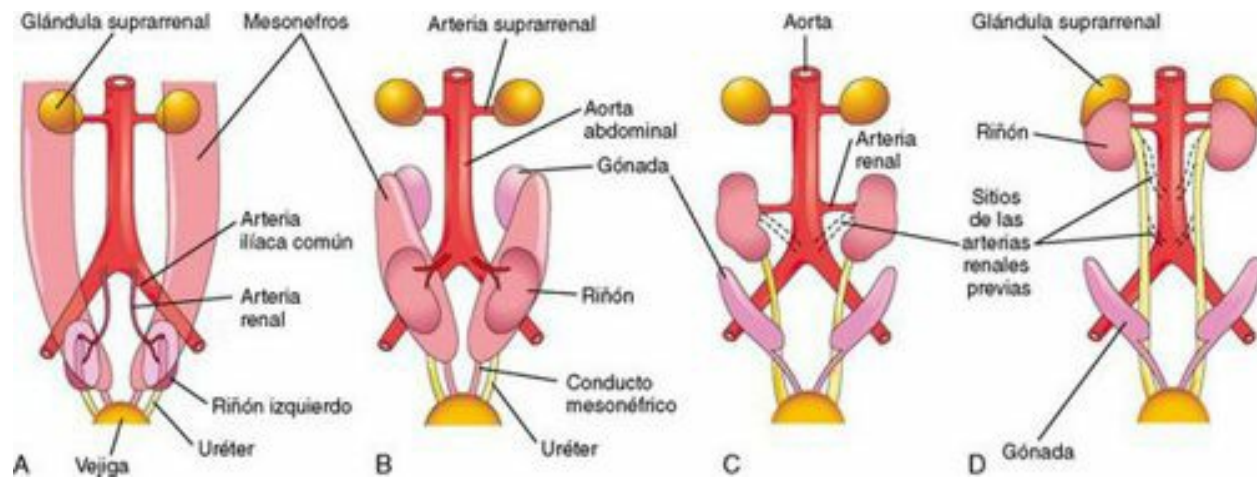


Figura 12-10 **A a D**, Vistas ventrales esquemáticas de la región abdominal pélvica de embriones y fetos (sexta a novena semana); se muestra la rotación medial y la reubicación de los riñones desde la pelvis hasta el abdomen. **C y D**, Se puede observar que a medida que los riñones se reubican (ascienden) están irrigados por arterias de niveles sucesivamente mayores y que los hilos de los riñones adquieren una dirección anteromedial.

Al principio, el hilio de cada riñón por donde entran y salen los vasos sanguíneos, el uréter y los nervios tiene una orientación ventral; sin embargo, a medida que los riñones se reubican («ascienden») también experimentan una rotación medial de casi 90°. Hacia la novena semana los hilos tienen una orientación anteromedial ([fig. 12-10C y D](#)). Finalmente, los riñones se localizan en el retroperitoneo (por fuera del peritoneo), en la pared abdominal posterior.

## Cambios en la vascularización sanguínea de los riñones

Durante la etapa en que cambia la posición de los riñones, su vascularización procede de los vasos que tienen más cerca. Inicialmente, las arterias renales son ramas de las arterias ilíacas comunes ([fig. 12-10A y B](#)). Más adelante, los riñones reciben su vascularización a partir del extremo distal de la aorta. Cuando se localizan en un nivel superior reciben nuevas ramas procedentes de la aorta ([fig. 12-10C y D](#)). Por regla general, las ramas caudales de los vasos renales involucionan y desaparecen.

La posición de los riñones se vuelve fija una vez que entran en contacto con las glándulas suprarrenales durante la novena semana. Los riñones reciben la mayor parte de sus ramas arteriales craneales a partir de la aorta abdominal; estas ramas se convierten en las arterias renales permanentes. La arteria renal derecha es más larga y ocupa una posición a menudo más alta en comparación con la arteria renal izquierda.

---

### Arterias renales accesorias

Las variaciones más habituales de la vascularización sanguínea de los riñones reflejan la forma con que la irrigación cambia de manera continua durante las fases embrionaria y fetal tempranas (v. [fig. 12-10](#)). Aproximadamente, el 25% de los riñones adultos presentan entre dos y cuatro arterias renales. Las **arterias renales accesorias (supernumerarias)** se originan habitualmente a partir de la aorta por encima o por debajo de la arteria renal principal y siguen a esta arteria hasta el hilio del riñón ([fig. 12-11A, C y D](#)). Las arterias accesorias también pueden alcanzar directamente los riñones, en general en

los polos superior o inferior ([fig. 12-11B](#)). Una arteria accesoria que se introduce en el polo inferior (arteria renal polar) puede pasar por delante del uréter y obstruirlo, dando lugar a **hidronefrosis**, es decir, un cuadro de distensión de la pelvis y los cálices renales en los que se acumula la orina. (Si la arteria se introduce en el polo inferior del riñón derecho pasa generalmente por delante de la vena cava inferior y del uréter.)

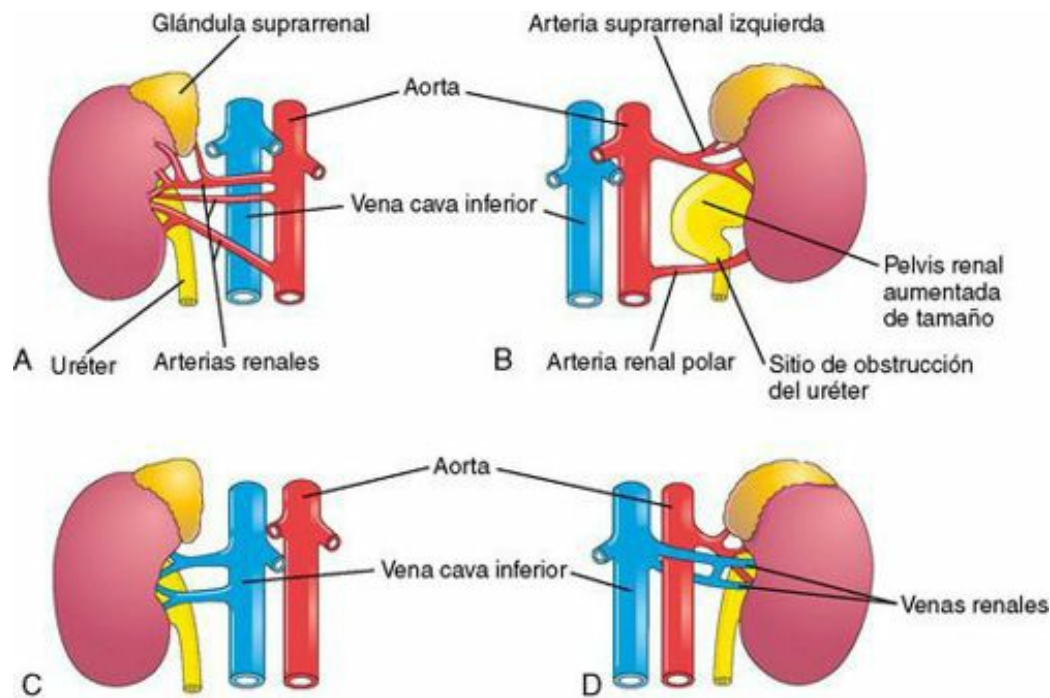


Figura 12-11 Variaciones comunes de los vasos renales. **A**, Múltiples arterias renales. **B**, Se puede observar el vaso accesorio que se introduce en el polo inferior del riñón y que obstruye el uréter dando lugar a un aumento de tamaño de la pelvis renal. **C** y **D**, Venas renales supernumerarias.

Las arterias renales accesorias son arterias terminales y, en consecuencia, cuando se secciona o se liga una arteria accesoria, la parte del riñón que depende de ella presenta isquemia (pérdida de la vascularización sanguínea). La incidencia de las arterias accesorias es aproximadamente el doble que la de las venas accesorias.

## Malformaciones congénitas de los riñones y los uréteres

Se observa algún tipo de defecto de los riñones y los uréteres en el 3-4% de los recién nacidos. Los defectos en la forma y la posición son los más frecuentes. Muchas anomalías del tracto urinario pueden detectarse antes del nacimiento mediante la ecografía.

### Agenesia renal

La **agenesia (ausencia) renal unilateral** se observa en aproximadamente 1 de cada 1.000 recién nacidos. Los de sexo masculino están afectados con mayor frecuencia que los de sexo femenino, y el riñón que presenta agenesia con una mayor incidencia es el izquierdo ([figs. 12-12A y B](#), y [12-13A](#)). La agenesia renal unilateral no suele causar sintomatología y habitualmente no se descubre durante la lactancia debido a que el otro riñón experimenta a menudo una hipertrofia compensadora y lleva a

cabo la función del riñón inexistente. Cabe sospechar la agenesia renal unilateral en los lactantes con una *arteria umbilical única* (v. [cap. 7](#)).

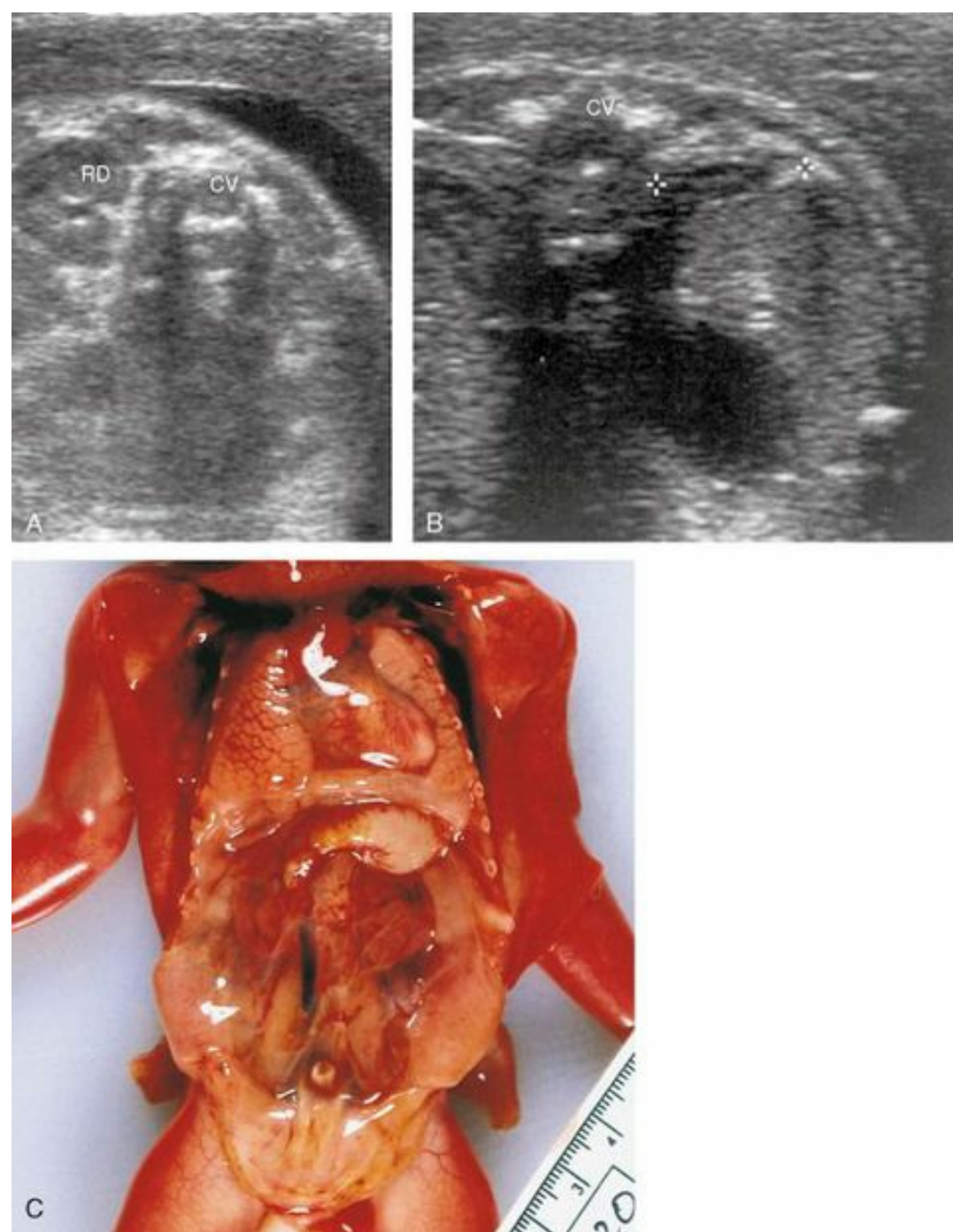


Figura 12-12 Imágenes ecográficas de un feto con agenesia renal unilateral. **A**, Imagen transversal en el nivel de la región lumbar de la columna vertebral (CV) en la que se muestra el riñón derecho (RD) pero no el riñón izquierdo. **B**, Imagen transversal en un nivel ligeramente superior al anterior, con demostración de la glándula suprarrenal izquierda (*entre los cursores*) en el interior de la fosa renal izquierda. **C**, Agenesia renal bilateral en un feto de sexo masculino y 19,5 semanas.

(**A** y **B**, Tomado de Mahony BS: Ultrasound evaluation of the fetal genitourinary system. En: Callen PW, ed.: Ultrasonography in Obstetrics and Gynecology, 3.<sup>a</sup> ed. Filadelfia, WB Saunders, 1994. **C**, Por cortesía del doctor D.K. Kalousek, Department of Pathology, University of British Columbia, Children's Hospital, Vancouver, British Columbia, Canadá.)

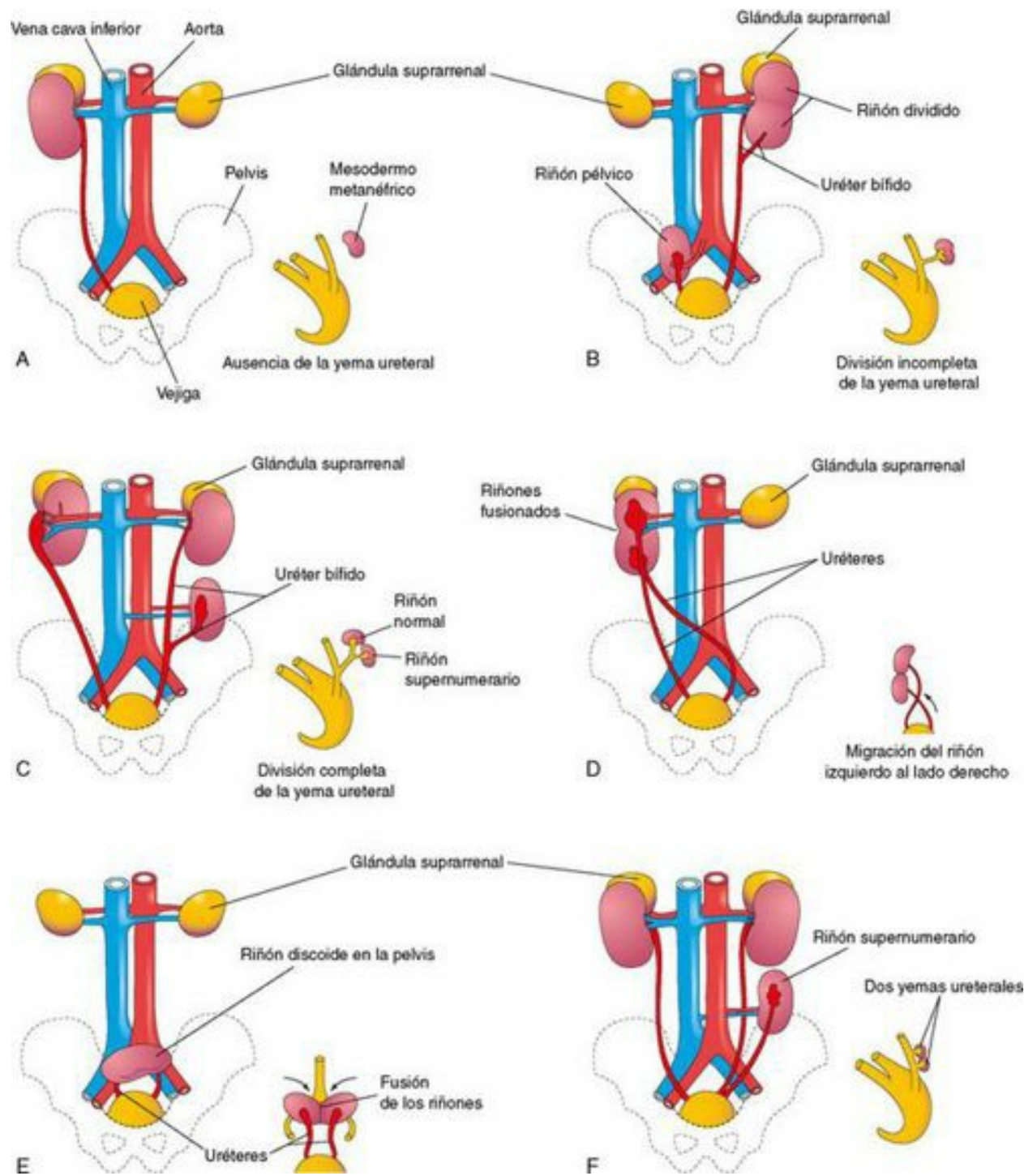


Figura 12-13 Ilustraciones correspondientes a diversas malformaciones congénitas del sistema urinario. El pequeño esquema que aparece en el ángulo inferior derecho de cada dibujo ilustra el probable fundamento embriológico del defecto. **A**, Agenesia renal unilateral. **B**, Lado derecho, riñón pélvico; lado izquierdo, riñón dividido con un uréter bífido. **C**, Lado derecho, rotación anómala del riñón; el hilio tiene una dirección lateral; lado izquierdo, uréter bífido y riñón supernumerario. **D**, Ectopia renal cruzada. El riñón izquierdo ha pasado al lado derecho y se ha fusionado con el riñón derecho. **E**, Riñón pélvico o riñón discoide que resulta de la fusión de los riñones durante su estancia en la pelvis. **F**, Riñón izquierdo supernumerario que resulta del desarrollo de dos yemas ureterales.

La **agenesia renal bilateral** ([fig. 12-12C](#)) se asocia a *oligohidramnios* (reducción de la cantidad de líquido amniótico) debido a que en estos casos la cantidad de orina eliminada hacia la cavidad amniótica es escasa o nula. Este problema se observa en alrededor de 1 de cada 3.000 recién nacidos y es incompatible con la vida posnatal. Aproximadamente, el 20% de los casos de **síndrome de Potter**

se deben a agenesia renal bilateral. Estos lactantes muestran un aspecto facial característico: los ojos están muy separados y presentan pliegues palpebronasales (pliegues epicanto), los pabellones auriculares tienen una implantación baja, la nariz es ancha y aplanada, el mentón está desplazado en dirección posterior y existen anomalías en los miembros y respiratorias. Los lactantes con agenesia renal bilateral suelen fallecer poco tiempo después del nacimiento.

La agenesia renal tiene lugar cuando no se desarrollan las yemas ureterales o bien los primordios (tallos de las yemas) de los uréteres degeneran. La falta de introducción de las yemas ureterales en el blastema metanéfrico da lugar a la falta de desarrollo del riñón debido a que no se induce la formación de nefronas por parte de los túbulos colectores que tendrían que desarrollarse a partir del blastema metanéfrico. La agenesia renal tiene probablemente una etiología multifactorial. Hay pruebas clínicas de que la involución intrauterina completa de los riñones poliquísticos puede dar lugar a agenesia renal con un uréter de extremo ciego en el mismo lado.

### **Rotación renal anómala**

Cuando un riñón muestra alteraciones en su rotación, el hilio queda en dirección anterior; es decir, el riñón fetal retiene su posición embrionaria ([figs. 12-10A](#) y [12-13C](#)). Si el hilio queda en dirección posterior, la rotación del riñón es excesiva; cuando la dirección del hilio es lateral, esto se debe a que se ha producido una rotación no tanto medial como lateral. La rotación anómala de los riñones se asocia a menudo a riñones ectópicos.

### **Riñones ectópicos**

Uno o ambos riñones pueden presentar una posición anómala (v. [fig. 12-13B, E y F](#)). La mayor parte de los riñones ectópicos se localizan en la pelvis ([fig. 12-14](#)), pero en algunos casos los riñones se localizan en la parte inferior del abdomen. Los riñones pélvicos y otras formas de ectopia se deben a la falta de ascenso de los riñones.

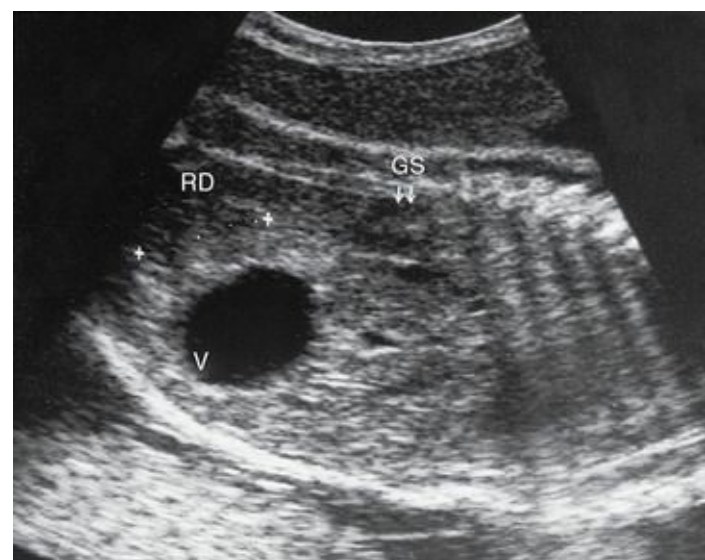


Figura 12-14 Ecografía de la pelvis de un feto de 29 semanas. Se puede observar la posición baja del riñón derecho (*RD*) en la proximidad de la vejiga (*V*). Este riñón pélvico se debió al fallo del ascenso durante las semanas sexta a novena. Se puede observar la localización normal de la glándula

suprarrenal (GS) derecha, que se desarrolla por separado respecto al riñón.

(Por cortesía del doctor Lyndon M. Hill, director de Ecografía, Magee-Women's Hospital, Pittsburgh, PA.)

Los **riñones pélvicos** están muy próximos entre sí y generalmente se fusionan dando lugar a un riñón discoide («en crep») ([fig. 12-13E](#)). Los riñones ectópicos reciben su vascularización a partir de los vasos sanguíneos que están más próximos (arterias ilíacas interna o externa, aorta abdominal, o ambas). A menudo están vascularizados por varios vasos. En ocasiones, un riñón se cruza con el otro y esto da lugar a una **ectopia renal cruzada**, con o sin fusión ([fig. 12-15](#)), con aparición de ambos riñones en el lado derecho del abdomen. Un tipo infrecuente de riñón anómalo es el riñón fusionado unilateral. En estos casos, los riñones en fase de desarrollo se fusionan después de que salen de la pelvis y uno de estos riñones alcanza su posición normal, arrastrando consigo al otro riñón ([fig. 12-13D](#)).

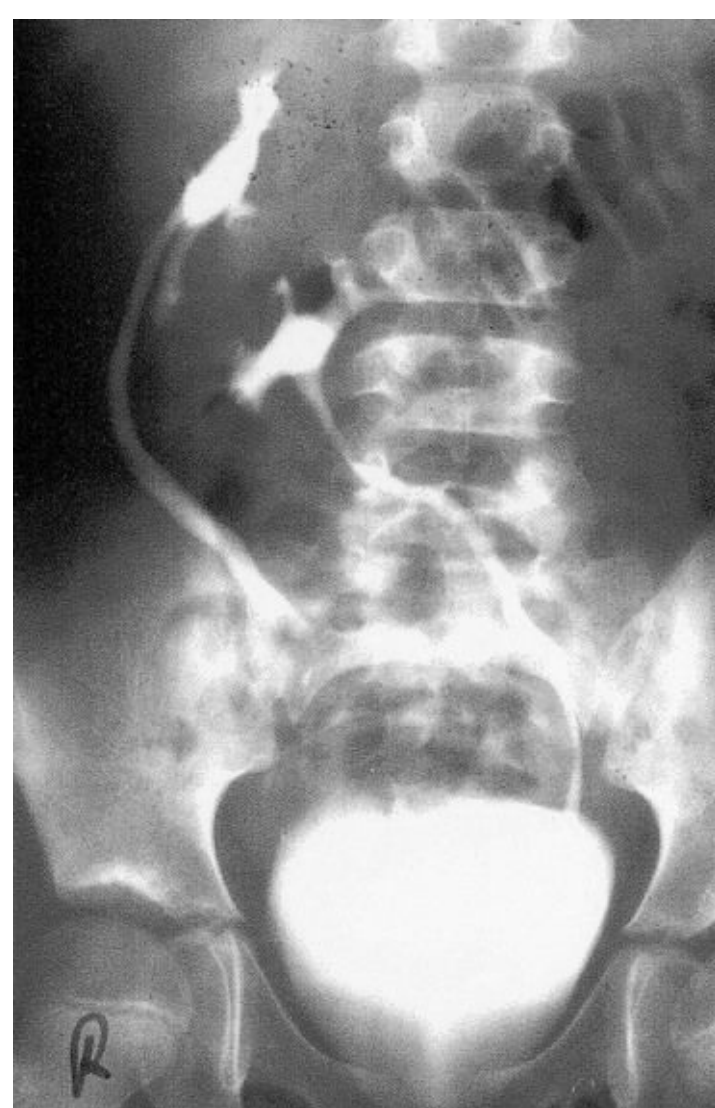

Figura 12-15 Pielografía (radiografía) intravenosa en la que se muestra una ectopia renal cruzada (posición anómala).

(Por cortesía del doctor Prem S. Sahni, anteriormente en el Department of Radiology, Children's Hospital, Winnipeg, Manitoba, Canadá.)



## Riñón «en herradura»

En el 0,2% de la población se observa la fusión de los polos de los riñones, generalmente de los polos inferiores. Así, aparece un gran riñón único y con forma de «U» localizado en la región púbica, por delante de las vértebras lumbares inferiores ([fig. 12-16](#)). No es posible el ascenso normal de los riñones fusionados debido a la presencia de la raíz de la arteria mesentérica inferior, que lo impide.

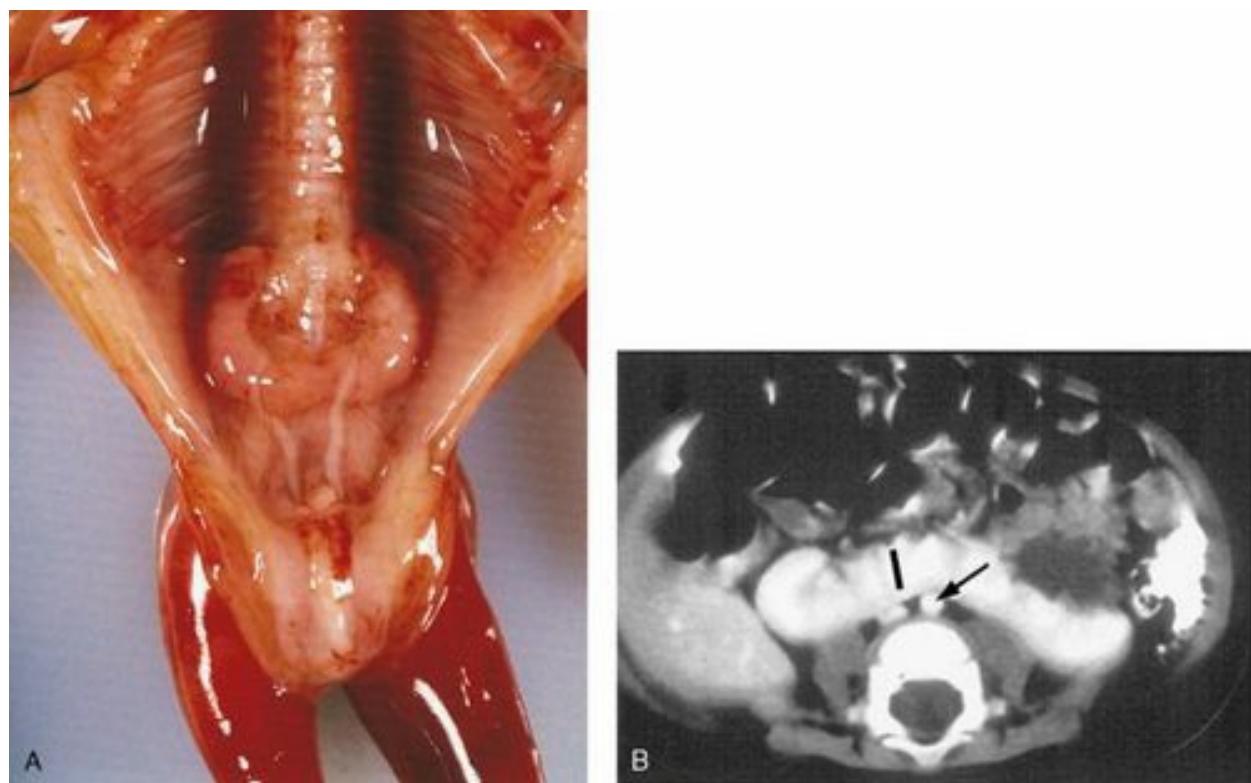


Figura 12-16 **A**, Riñón «en herradura» en la parte inferior del abdomen de un feto de sexo femenino y 13 semanas. **B**, Tomografía computarizada con contraste efectuada sobre el abdomen de un lactante con riñón «en herradura». Se puede observar el istmo (vascular) de tejido renal (*I*) que une los riñones derecho e izquierdo inmediatamente por delante de la aorta (*flecha*) y de la vena cava inferior.

(**A**, Por cortesía del doctor D.K. Kalousek, Department of Pathology, University of British Columbia, Children's Hospital, Vancouver, British Columbia, Canadá; **B**, Por cortesía del doctor Prem S. Sahni, anteriormente en el Department of Radiology, Children's Hospital, Winnipeg, Manitoba, Canadá.)

*El riñón «en herradura» no suele causar sintomatología* debido a que su sistema colector se desarrolla normalmente y a que los uréteres alcanzan la vejiga. En los casos de dificultad para el flujo de orina pueden aparecer signos y síntomas de obstrucción, infección o ambos. Aproximadamente, en el 7% de los casos de síndrome de Turner se observan riñones «en herradura».

## Duplicaciones del tracto urinario

Las duplicaciones de la parte abdominal del uréter y de la pelvis renal son frecuentes ([fig. 12-13F](#)). Estos defectos se deben a la división anómala de la yema ureteral. La división incompleta del divertículo metanéfrico da lugar a un riñón dividido con un uréter bífido ([fig. 12-13B](#)). La división completa origina un riñón doble con un uréter bífido ([fig. 12-13C](#)) o con uréteres separados ([fig. 12-](#)

17).

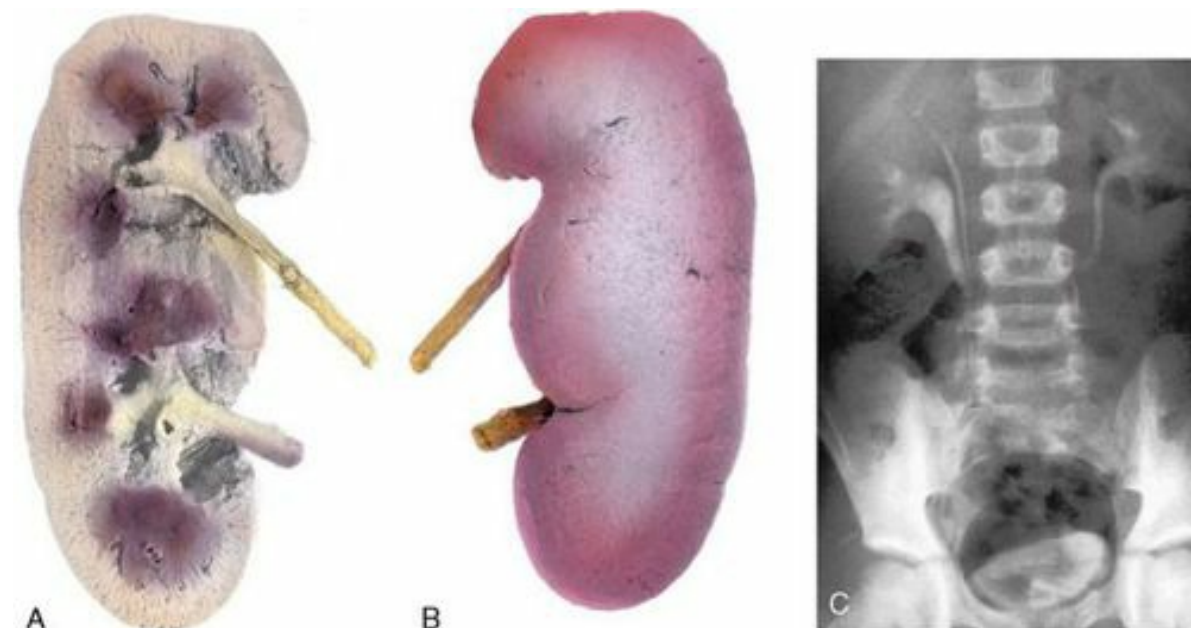


Figura 12-17 Un riñón doble con dos uréteres y dos pelvis renales. **A**, Sección longitudinal a través del riñón en la que se muestran dos pelvis y dos cálices renales. **B**, Superficie anterior del riñón. **C**, Urografía intravenosa donde puede observarse la duplicación del riñón y el uréter derechos en un niño de 10 años de edad. Los extremos distales del uréter derecho están fusionados en el nivel de la primera vértebra sacra.

(Por cortesía del doctor Prem S. Sahni, anteriormente en el Department of Radiology, Children's Hospital, Winnipeg, Manitoba, Canadá.)

El **riñón supernumerario** ([fig. 12-13F](#)) acompañado de su propio uréter es una malformación infrecuente que posiblemente se debe a la formación de dos yemas ureterales.

### Uréter ectópico

El uréter ectópico no se introduce en la vejiga. En los fetos de sexo masculino el uréter se suele abrir en el cuello de la vejiga o en la parte prostática de la uretra. También puede alcanzar el conducto deferente, el utrículo prostático o la glándula seminal. En los fetos de sexo femenino el uréter se abre en el cuello de la vejiga o bien en la uretra, la vagina o el vestíbulo vaginal ([fig. 12-18](#)). La incontinencia es el síntoma más frecuente asociado al uréter ectópico debido a que el flujo de orina procedente del orificio no alcanza la vejiga sino que se produce un goteo continuo de orina a través de la uretra en los lactantes de sexo masculino y a través de la uretra, la vagina o ambas en los de sexo femenino.

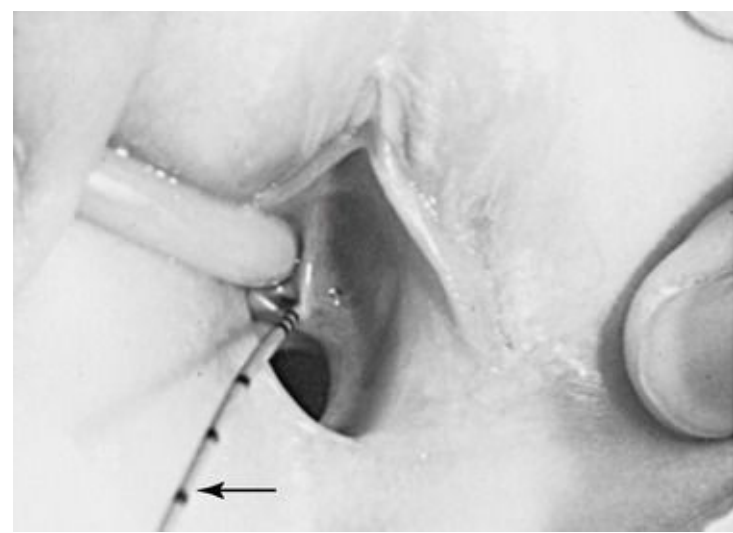


Figura 12-18 Uréter ectópico en una niña pequeña. El uréter entra en el vestíbulo de la vagina, en la proximidad del orificio uretral externo. A través del orificio ureteral, se ha introducido en el uréter ectópico un fino catéter uretral con marcas transversales. La niña presentaba un patrón miccional normal y tenía pérdidas constantes de orina.

(Tomado de Behrman RE, Kliegman RM, Arvin AM, eds.: Nelson Textbook of Pediatrics, 15.<sup>a</sup> ed. Filadelfia, WB Saunders, 1996.)

El uréter ectópico se debe a que el uréter no queda incorporado en el trígono de la parte posterior de la vejiga. De hecho, se desplaza caudalmente junto con el conducto mesonéfrico y queda incorporado en la porción pélvica media de la parte vesical del seno urogenital. Dado que esta parte del seno urogenital se convierte en la uretra prostática en los fetos de sexo masculino y en la uretra en los de sexo femenino, es comprensible la localización de los orificios del uréter ectópico. Cuando se forman dos uréteres en un lado (v. [fig. 12-17](#)), generalmente se abren en la vejiga ([fig. 12-13F](#)).

### **Enfermedades renales quísticas**

En la **enfermedad renal poliquística autosómica recesiva**, que se diagnostica en el momento del nacimiento o bien durante la fase intrauterina mediante ecografía, ambos riñones contienen numerosos quistes pequeños ([fig. 12-19A](#)), y el paciente presenta insuficiencia renal. Habitualmente, el lactante fallece poco tiempo después de su nacimiento; sin embargo, es cada vez mayor el número de lactantes con este problema que sobreviven debido a la diálisis posnatal y al trasplante renal.

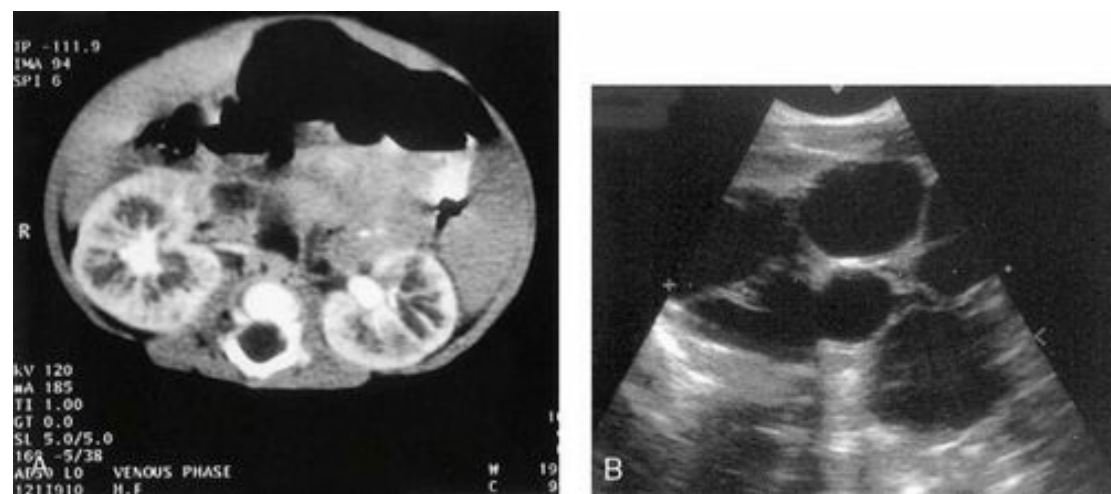


Figura 12-19 Enfermedad quística renal. **A**, Tomografía computarizada (TC) con contraste del abdomen de un niño de 5 meses de edad con enfermedad renal poliquística autosómica recesiva. Se puede observar la ectasia (quistes) lineal de los túbulos colectores. **B**, Imágenes ecográficas del riñón izquierdo de un niño de 15 días de edad en las que se muestra la presencia de múltiples quistes no comunicantes y la ausencia de tejido renal (riñón displásico multiquístico unilateral).

(Por cortesía del doctor Prem S. Sahni, anteriormente en el Department of Radiology, Children's Hospital, Winnipeg, Manitoba, Canadá.)

La **enfermedad renal displásica multiquística** se debe a alteraciones morfológicas durante el desarrollo del sistema renal ([fig. 12-19B](#)). La evolución de la mayoría de los niños con enfermedad renal displásica multiquística es generalmente buena debido a que la enfermedad es unilateral en el 75% de los casos. En esta enfermedad renal se observan menos quistes que en la enfermedad renal poliquística autosómica recesiva; el tamaño de los quistes en un mismo riñón oscila entre unos pocos milímetros y muchos centímetros. Se ha propuesto la posibilidad de que los quistes sean el resultado de la falta de unión de los derivados de la yema ureteral con los túbulos procedentes del blastema metanéfrico. En la actualidad se considera que las estructuras quísticas son grandes dilataciones de diversas partes de nefronas que, por lo demás, presentan continuidad, especialmente las asas (de Henle) de la nefrona.

---

# Desarrollo de la vejiga

De forma descriptiva, el **seno urogenital** se divide en tres partes ([fig. 12-20C](#)):

- Una parte vesical que forma la mayoría de la vejiga y que se continúa con la alantoides.
- Una parte pélvica que se convierte en la uretra en el cuello de la vejiga, la parte prostática de la uretra en los fetos de sexo masculino y la uretra completa en los fetos de sexo femenino.
- Una parte fálica que crece hacia el tubérculo genital (el primordio del pene o el clítoris) ([fig. 12-20C](#); v. [fig. 12-37](#))

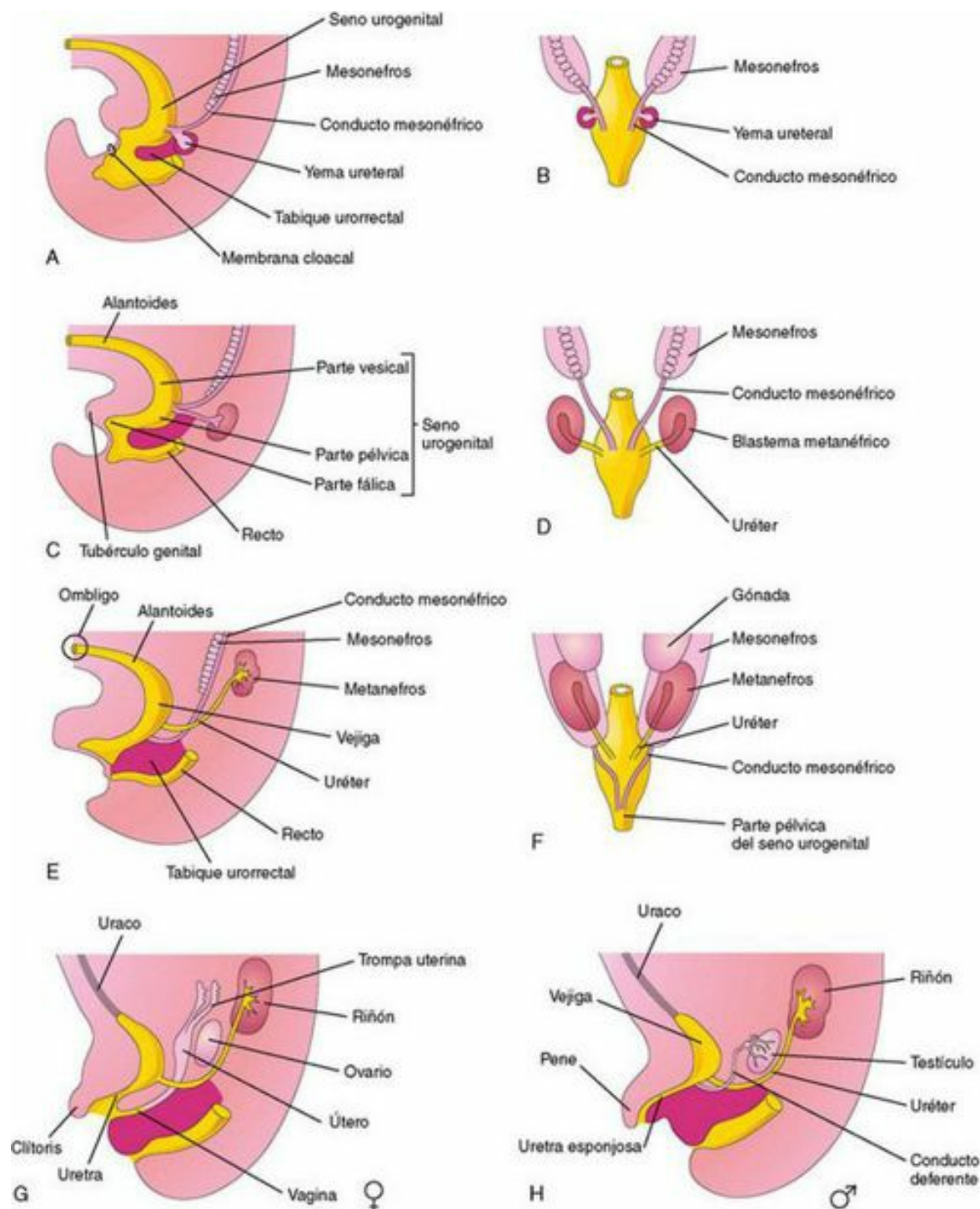


Figura 12-20 A, Vista lateral de un embrión de 5 semanas; se muestra la división de la cloaca por el

tabique uorrectal y la formación del seno urogenital y el recto. **B, D y F**, Vistas dorsales con demostración del desarrollo de los riñones y la vejiga y de los cambios en la localización de los riñones. **C, E, G y H**, Vistas laterales. Las fases que se muestran en **G y H** se alcanzan hacia la semana 12.

La vejiga se desarrolla principalmente a partir de la **parte vesical del seno urogenital** ([fig. 12-20C](#)), pero su trígono (el área triangular localizada en la base de la vejiga, entre las aberturas de los uréteres) procede de los extremos caudales de los conductos mesonéfricos ([fig. 12-20A y B](#)). Todo el epitelio de la vejiga tiene su origen en el endodermo de la parte vesical del seno urogenital. Las demás capas de la pared vesical se originan del mesénquima (mesodermo) esplácnico adyacente.

Inicialmente, la vejiga se continúa con la **alantoides** ([fig. 12-20C](#)). Al poco tiempo, la alantoides se constriñe y se convierte en un cordón fibroso grueso denominado **uraco**. El uraco se extiende desde el vértice de la vejiga hasta el ombligo ([figs. 12-20G y H](#), y [12-21](#)). En el adulto, el uraco está representado por el **ligamento umbilical medio**. A medida que la vejiga aumenta de tamaño se incorporan en su pared dorsal las partes distales de los conductos mesonéfricos ([fig. 12-20B a H](#)). Estos conductos contribuyen a la formación del tejido conjuntivo del **trígono de la vejiga**. Conforme se absorben los conductos mesonéfricos, los uréteres se abren por separado en la vejiga ([fig. 12-20C a H](#)). Debido en parte a la tracción que ejercen los riñones en su proceso de ascenso, los orificios de los uréteres se desplazan en dirección superolateral y se abren en dirección oblicua a través de la base de la vejiga. En los niños, los orificios de los conductos mesonéfricos se desplazan hasta quedar muy cerca el uno del otro y se introducen en la parte prostática de la uretra a medida que los extremos caudales de dichos conductos se transforman en los conductos eyaculadores. En las niñas, los extremos distales de los conductos mesonéfricos degeneran.

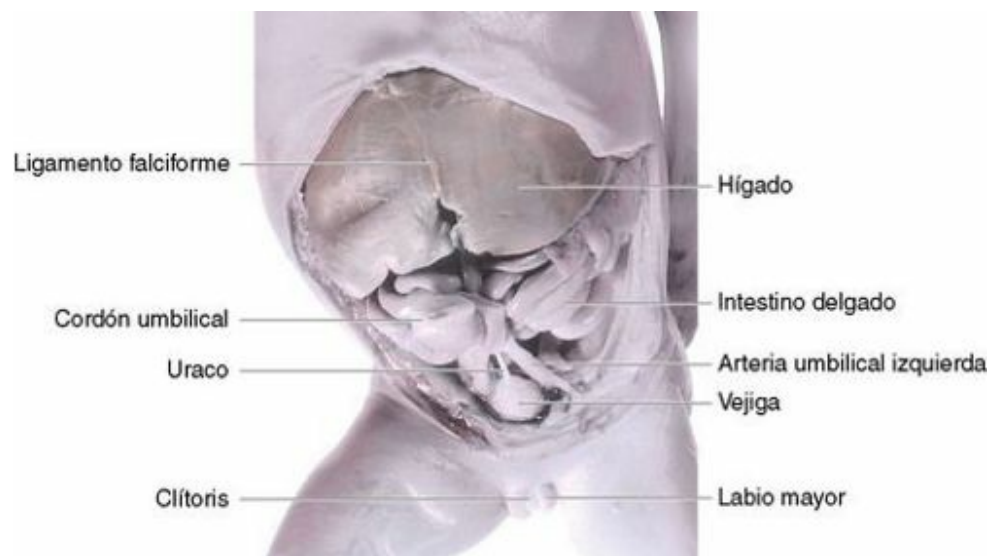


Figura 12-21 Disección del abdomen y la pelvis en un feto de 18 semanas y sexo femenino; se muestra la relación entre el uraco, la vejiga y las arterias umbilicales.

### Anomalías del uraco

En los lactantes puede persistir un resto de la luz del uraco en la parte inferior de esta estructura. En aproximadamente el 50% de los casos la luz muestra continuidad con la cavidad de la vejiga. Los

restos del revestimiento epitelial del uraco pueden dar lugar a **quistes uracales** ([fig. 12-22A](#)), que generalmente sólo se detectan en la autopsia a menos que dichos quistes estén infectados y hayan aumentado de tamaño. El extremo inferior permeable del uraco se puede dilatar y formar un **seno uracal** que se abre en la vejiga. La luz de la parte superior del uraco también puede mantener la permeabilidad y dar lugar a un seno uracal que se abre en el ombligo ([fig. 12-22B](#)). Es muy infrecuente que el uraco mantenga la permeabilidad en toda su longitud; esto da lugar a una **fístula uracal** que se acompaña de la salida de orina a través del orificio umbilical ([fig. 12-22C](#)).

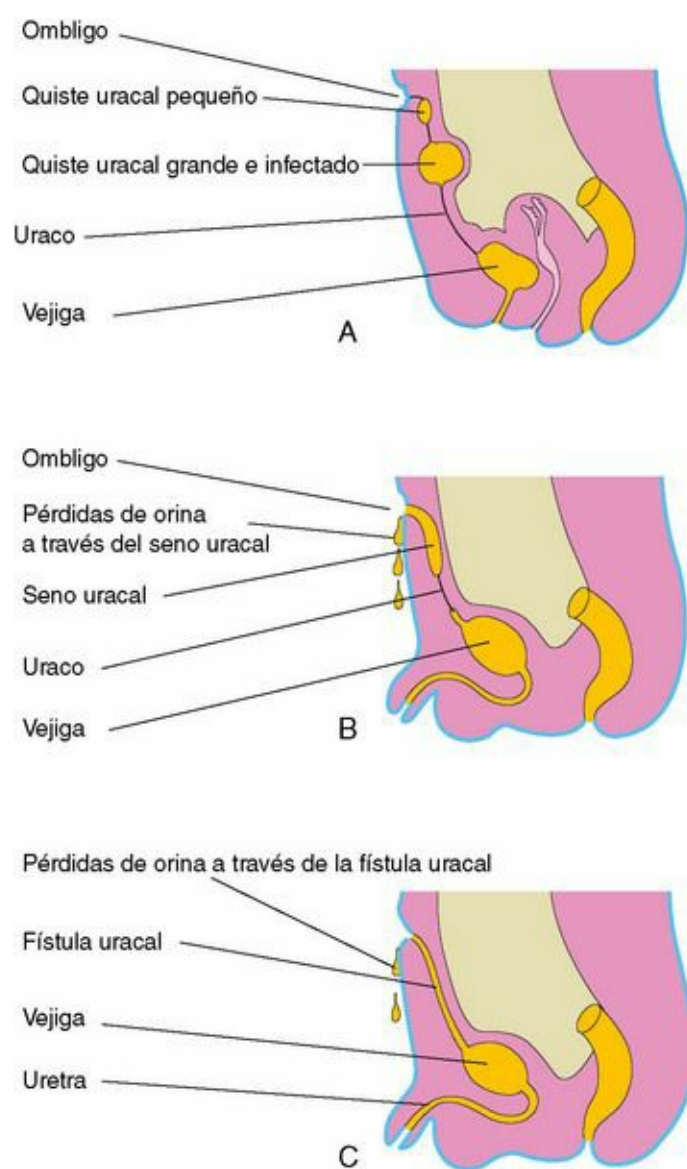


Figura 12-22 Anomalías del uraco. **A**, Quistes del uraco; la localización más habitual es el extremo superior del uraco, inmediatamente por debajo del ombligo. **B**, Se muestran dos tipos de seno uracal: uno de ellos se abre en la vejiga y el otro en el ombligo. **C**, Fístula uracal que conecta la vejiga y el ombligo.

En lactantes y niños pequeños, la vejiga se localiza en el abdomen incluso cuando está vacía. Comienza a introducirse en la pelvis mayor aproximadamente a los 6 años de edad, pero no alcanza la pelvis menor y se convierte en un órgano pélvico hasta después de la pubertad.

En el adulto, el vértice de la vejiga se continúa con el ligamento umbilical medio que se extiende en dirección posterior a lo largo de la superficie posterior de la pared abdominal anterior.

## Megavejiga congénita

La **megavejiga congénita** es una vejiga excesivamente grande que puede deberse a un trastorno congénito de la yema ureteral y que se puede asociar a dilatación de la pelvis renal. La megavejiga también puede ser secundaria a la presencia de válvulas uretrales posteriores ([fig. 12-23](#)). Muchos lactantes fallecen debido a este problema o bien presentan insuficiencia renal durante la primera infancia.

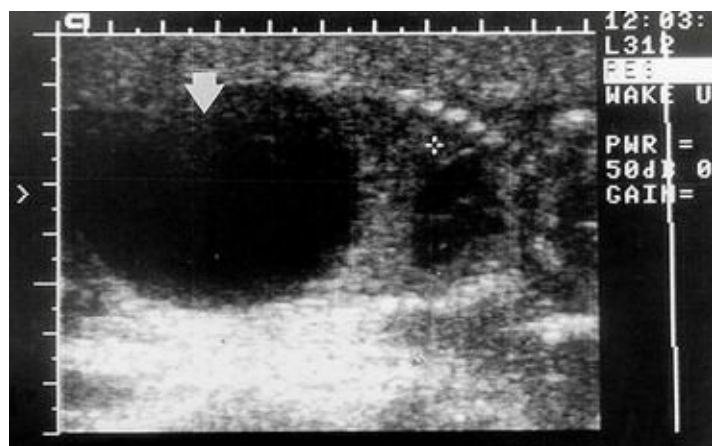


Figura 12-23 Ecografía correspondiente a un feto de sexo masculino y 18 semanas con megavejiga (vejiga aumentada de tamaño) causada por la presencia de válvulas uretrales posteriores. La *cruz* se localiza en el cuarto espacio intercostal, que es el nivel hasta donde ha llegado el diafragma elevado por la vejiga fetal muy aumentada de tamaño (*flecha*; color negro = orina). En este caso, el feto sobrevivió debido a la colocación en el interior de la vejiga fetal de un catéter de drenaje «en cola de cerdo», lo que permitió la eliminación de la orina hacia la cavidad amniótica.

(Por cortesía del doctor C.R. Harman, Department of Obstetrics and Gynecology and Reproductive Health, University of Maryland Medical Centre, Baltimore, MD.)

---

---

## Extrofia de la vejiga

Esta malformación congénita infrecuente se observa en aproximadamente 1 de cada 10.000-40.000 recién nacidos. La extrofia (eversión) de la vejiga ([fig. 12-24](#)) aparece generalmente en recién nacidos de sexo masculino. Este defecto se caracteriza por la exposición y la protrusión de la superficie mucosa de la pared posterior de la vejiga. El trígono vesical y los orificios uretrales están expuestos y hay un goteo intermitente de orina a partir de la vejiga con eversión. El **epispadias** (la uretra se abre en el dorso del pene) y la separación amplia de los huesos del pubis se asocian a la extrofia completa de la vejiga. En algunos casos, el pene está dividido en **dos** partes y las dos mitades del escroto están muy separadas ([figs. 12-24](#) y [12-25](#)).



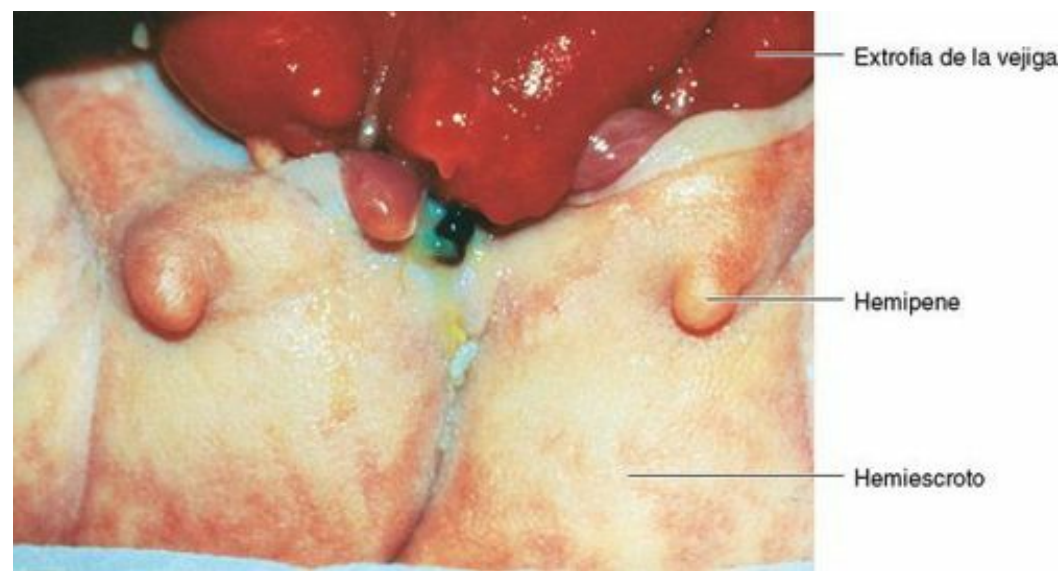


Figura 12-24 Extrofia (eversión) de la vejiga y pene bífido en un lactante de sexo masculino. Puede observarse la mucosa vesical rojiza y también que las dos mitades del pene y del escroto están ampliamente separadas.

(Por cortesía del doctor A.E. Chudley, Section of Genetics and Metabolism, Department of Pediatrics and Child Health, Children's Hospital and University of Manitoba, Winnipeg, Manitoba, Canadá.)

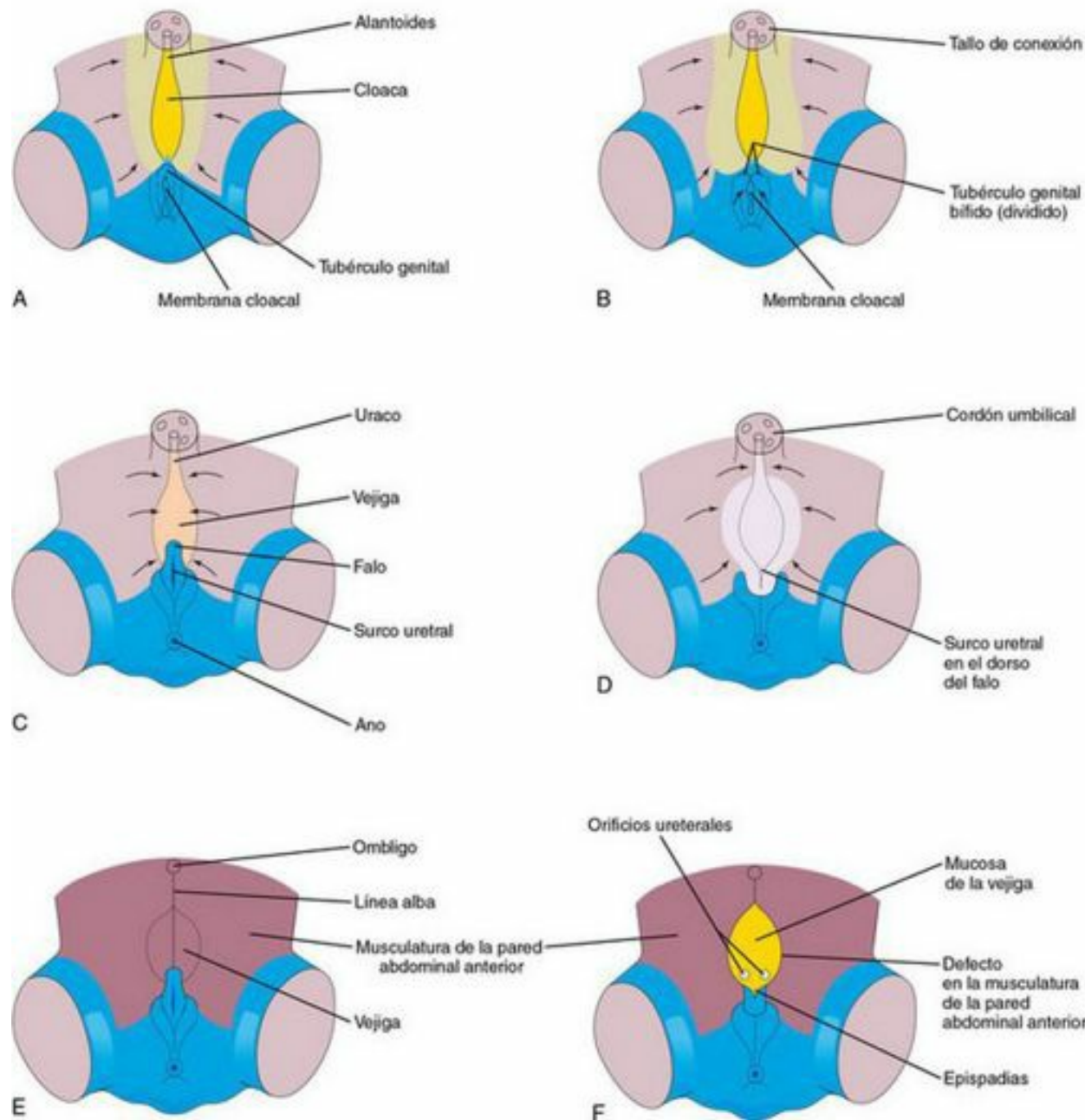


Figura 12-25 **A, C y E**, Fases normales en el desarrollo de la pared abdominal infraumbilical y del pene entre la cuarta y la octava semana. **B, D y F**, Fases probables en el desarrollo del epispadias y de la extrofia vesical. **B y D**, Se puede observar que el mesodermo no se extiende hasta la pared abdominal anterior por delante de la vejiga. Asimismo, se aprecia que el tubérculo genital está localizado en una posición más caudal de lo habitual y que el surco uretral se ha formado en la superficie dorsal del pene. **F**, El ectodermo de superficie y la pared anterior de la vejiga se han roto y ha quedado expuesta la pared posterior de la vejiga. Se puede observar la musculatura de la pared abdominal anterior a cada lado del defecto.

(Modificado de Patten BM, Barry A: The genesis of exstrophy of the bladder and epispadias. *Am J Anat.* 1952;90:35.)

La **extrofia de la vejiga** es un problema de deficiencia de la pared abdominal anterior que se debe al

cierre incompleto de la parte inferior de la pared en la línea media (v. [fig. 12-25](#)). El defecto afecta a la pared abdominal y a la pared anterior de la vejiga, y se debe a la falta de migración del mesodermo entre el ectodermo y el endodermo de la pared abdominal ([fig. 12-25B y C](#)). A consecuencia de ello, no existen las partes anteriores de los músculos rectos, y los músculos oblicuos externo e interno, así como el músculo transverso del abdomen, son deficientes.

No hay nada de músculo ni de tejido conjuntivo de la pared abdominal anterior sobre la vejiga. La **rotura de la membrana cloacal** origina una comunicación amplia entre el exterior y la mucosa vesical. La rotura de la mucosa antes de la rotura de la membrana cloacal causa la extrofia de la cloaca junto con la exposición de la pared posterior de la vejiga ([fig. 12-25F](#)).

---

# Desarrollo de la uretra

El epitelio de la mayor parte de la uretra masculina y todo el epitelio de la uretra femenina proceden del endodermo del **seno urogenital** (figs. 12-20E y H, y 12-26). En los fetos de sexo masculino, la parte distal de la uretra localizada en el glande del pene procede de un cordón sólido de células ectodérmicas que crece internamente desde la punta del glande y se une al resto de la uretra esponjosa (fig. 12-26A a C). En consecuencia, el epitelio de la parte terminal de la uretra tiene su origen en el ectodermo de superficie. El tejido conjuntivo y el músculo liso de la uretra proceden del mesénquima esplácnico, de origen mesodérmico, en los fetos de ambos sexos.

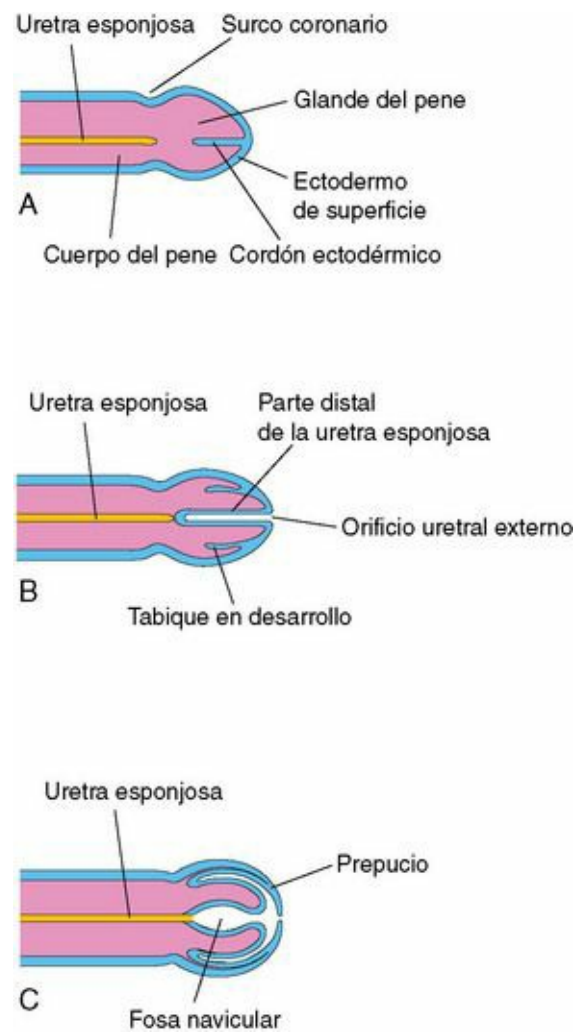


Figura 12-26 Secciones longitudinales esquemáticas del pene en desarrollo; se ilustra el desarrollo del prepucio y de la parte distal de la uretra esponjosa. **A**, A las 11 semanas. **B**, A las 12 semanas. **C**, A las 14 semanas. El epitelio de la uretra esponjosa tiene un origen doble; en su mayor parte procede del endodermo de la parte fálica del seno urogenital; la parte distal de la uretra que reviste la fosa navicular procede del ectodermo de superficie.

# Desarrollo de las glándulas suprarrenales

La corteza y la médula de las glándulas suprarrenales tienen orígenes distintos ([fig. 12-27](#)). La **corteza** se desarrolla a partir del mesodermo y la **médula**, a partir de las células de la cresta neural. A lo largo de la sexta semana, la corteza aparece en forma de un grupo de células mesenquimales a cada lado del embrión, entre la raíz del mesenterio dorsal y la gónada en desarrollo ([fig. 12-29C](#)). Las células que constituyen la médula proceden de un ganglio simpático adyacente que deriva de las **células de la cresta neural**.

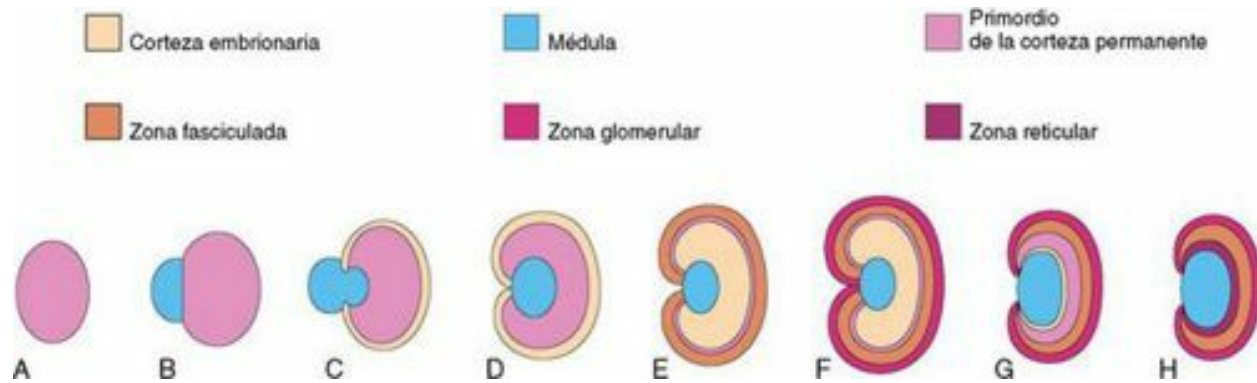


Figura 12-27 Representaciones esquemáticas que ilustran el desarrollo de las glándulas suprarrenales. **A**, A las 6 semanas; se muestra el primordio del mesodermo de la corteza fetal. **B**, A las 7 semanas; se muestra la adición de las células de la cresta neural. **C**, A las 8 semanas; se muestra la corteza fetal y la corteza permanente inicial con el comienzo de la encapsulación de la médula. **D** y **E**, Fases posteriores de la encapsulación de la médula por la corteza. **F**, Glándula suprarrenal de un recién nacido; se muestra la corteza fetal y dos zonas de la corteza permanente. **G**, Al año de vida, la corteza fetal ha desaparecido casi por completo. **H**, A los 4 años; se muestra el patrón adulto de las zonas corticales. Se puede observar que la corteza fetal ha desaparecido y que la glándula suprarrenal es mucho más pequeña de lo que era en el momento del nacimiento (**F**).

Inicialmente, las células de la cresta neural forman una masa en el lado medial de la corteza embrionaria ([fig. 12-27B](#)). A medida que la corteza las rodea, estas células se diferencian hacia células secretoras de la médula suprarrenal. Más adelante aparecen células mesenquimales adicionales a partir del mesotelio, rodeando la corteza. Estas células dan lugar a la corteza permanente de la glándula suprarrenal ([fig. 12-27C](#)).

Estudios de inmunohistoquímica han identificado una «zona transicional» localizada entre la corteza permanente y la corteza fetal. Se ha sugerido la posibilidad de que la **zona fasciculada** proceda de esta tercera capa. La **zona glomerular** y la zona fasciculada están presentes en el momento del nacimiento, pero la zona reticular no puede identificarse hasta el final del tercer año ([fig. 12-27H](#)).

En relación con el peso corporal, las glándulas suprarrenales del feto son entre 10 y 20 veces mayores que en una persona adulta, y también son más grandes comparadas con los riñones (v. [figs. 12-3](#) y [12-8](#)). Estas glándulas suprarrenales grandes resultan del importante tamaño de la corteza suprarrenal fetal, que produce los precursores esteroideos que utiliza la placenta para la síntesis de estrógenos. La médula suprarrenal mantiene un tamaño relativamente pequeño hasta el nacimiento. Las glándulas suprarrenales disminuyen rápidamente de tamaño a medida que la corteza fetal regresa durante el

primer año (v. [fig. 12-27](#)). Las glándulas suprarrenales pierden aproximadamente la tercera parte de su peso durante las primeras 2-3 semanas después del nacimiento, y no vuelven a recuperar su peso original hasta el final del segundo año.

---

### Hiperplasia suprarrenal congénita y síndrome adrenogenital

El incremento anómalo de las células de la corteza suprarrenal induce una producción excesiva de andrógenos durante el período fetal. En los fetos de sexo femenino este problema causa habitualmente masculinización de los genitales externos ([fig. 12-28](#)). Los fetos de sexo masculino afectados presentan genitales externos normales, y por ello este síndrome puede llegar a pasarse por alto durante la primera infancia. Sin embargo, a lo largo de la niñez, el exceso de andrógenos estimula en ambos sexos un crecimiento rápido y una maduración esquelética acelerada.

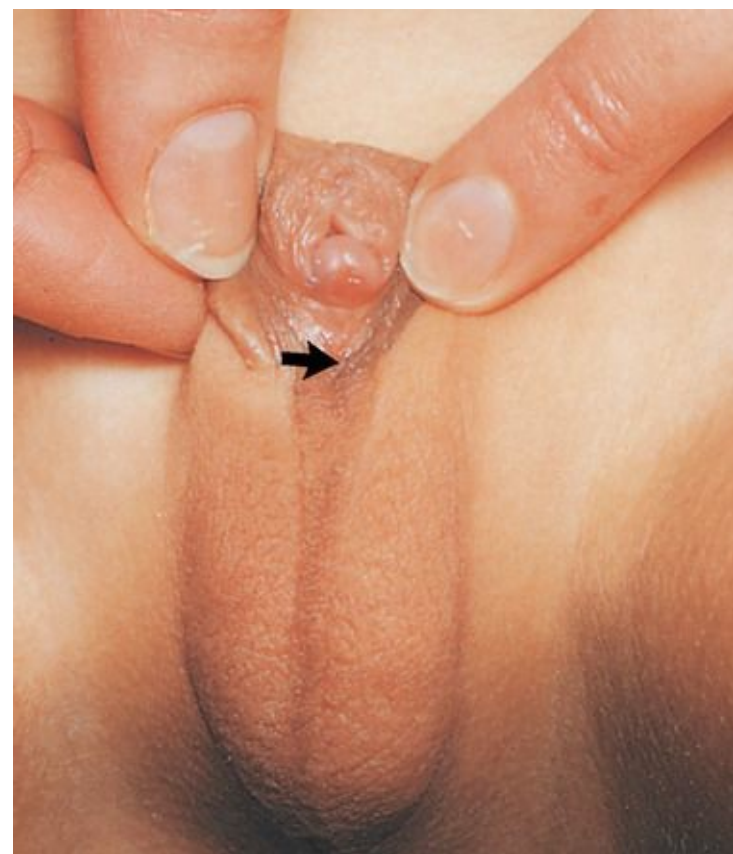

Figura 12-28 Genitales externos de una niña de 6 años de edad; puede observarse el aumento de tamaño del clítoris y la fusión de los labios mayores, que han constituido una estructura similar al escroto. La *flecha* indica la abertura del seno urogenital. Esta masculinización extrema es el resultado de una hiperplasia suprarrenal congénita (HSC).

(Por cortesía de la doctora Heather Dean, Department of Pediatric and Child Health, University of Manitoba, Winnipeg, Manitoba, Canadá.)

El **síndrome adrenogenital** asociado a la hiperplasia suprarrenal congénita (HSC) se manifiesta de diversas formas que se pueden correlacionar con distintas deficiencias enzimáticas en la biosíntesis del cortisol. La HSC es realmente un grupo de **trastornos autosómicos recesivos** que inducen la virilización de los fetos de sexo femenino. La HSC se debe a una mutación genéticamente determinada en el gen de la 21 hidroxilasa citocromo P450c21 esteroide, con deficiencia de las

enzimas de la corteza suprarrenal que son necesarias para la biosíntesis de diversas hormonas esteroideas. La reducción de la producción hormonal es la causa de un incremento en la liberación de **corticotropina** por parte de la adenohipófisis, con HSC y producción excesiva de andrógenos. *Las mutaciones en el gen DAX1 dan lugar a hipoplasia suprarrenal congénita ligada al cromosoma X.*

---



## Desarrollo del sistema genital

El sexo cromosómico de un embrión queda determinado en el momento de la fecundación por el tipo de espermatozoide (X o Y) que se introduce en el ovocito. Las características morfológicas propias de los sexos masculino y femenino no empiezan a desarrollarse hasta la séptima semana. Los sistemas genitales iniciales son similares en los dos sexos, por lo que el período inicial del desarrollo genital se denomina **fase indiferente del desarrollo sexual**.





# Desarrollo de las gónadas

Las gónadas (testículos u ovarios) son los órganos que producen las células sexuales (los espermatozoides o los ovocitos). Las gónadas tienen tres orígenes (v. [fig. 12-29](#)):

- El mesotelio (epitelio mesodérmico) que reviste la pared abdominal posterior.
- El mesénquima (tejido conjuntivo embrionario) subyacente, de origen mesodérmico.
- Las células germinales primordiales (las células sexuales indiferenciadas iniciales).

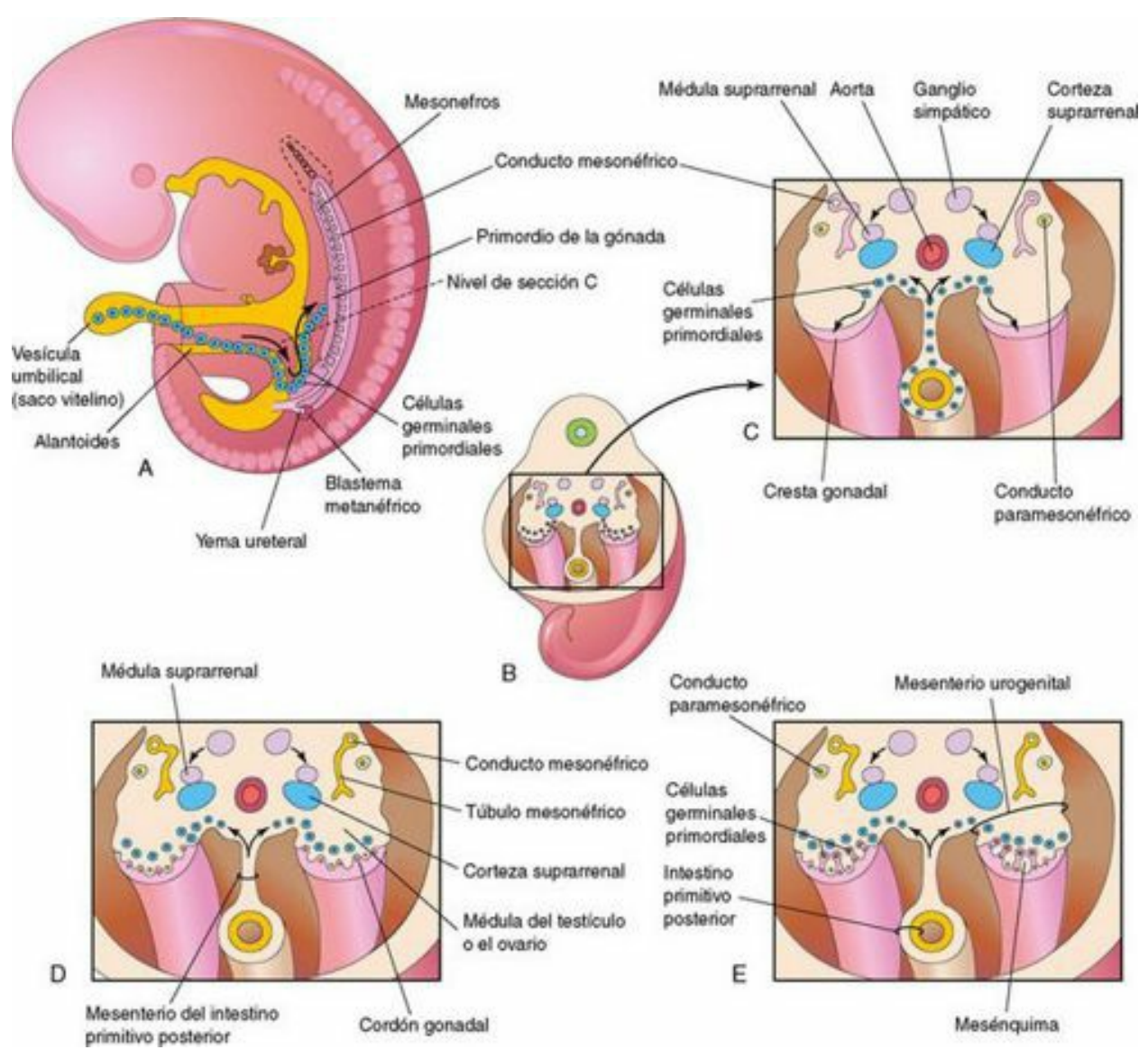


Figura 12-29 **A**, Representaciones esquemáticas de un embrión de 5 semanas con ilustración de la migración de las células germinales primordiales desde la vesícula umbilical hasta el embrión. **B**, Esquema tridimensional de la región caudal de un embrión de 5 semanas en el que se muestra la localización y la extensión de las crestas gonadales. **C**, Sección transversal con demostración del primordio de las glándulas suprarrenales, las crestas gonadales y la migración de las células germinales primordiales hacia las gónadas en desarrollo. **D**, Sección transversal de un embrión de 6 semanas donde se observan los cordones gonadales. **E**, Sección similar en una fase posterior con demostración de las gónadas indiferentes y de los conductos paramesonéfricos.

## Gónadas indiferenciadas

Las fases iniciales del desarrollo gonadal ocurren durante la quinta semana, cuando se desarrolla una zona engrosada de mesotelio en la parte medial del mesonefros, el riñón primitivo ([fig. 12-29A](#)). La proliferación de este epitelio y del mesénquima subyacente da lugar a una protrusión en el lado medial del mesonefros, la **cresta gonadal** ([fig. 12-30](#)). Al poco tiempo aparecen unos cordones epiteliales en forma de dedo, los **cordones gonadales**, que crecen en el mesénquima subyacente ([fig. 12-29D](#)). En este momento la gónada indiferenciada está constituida por una corteza externa y por una médula interna.

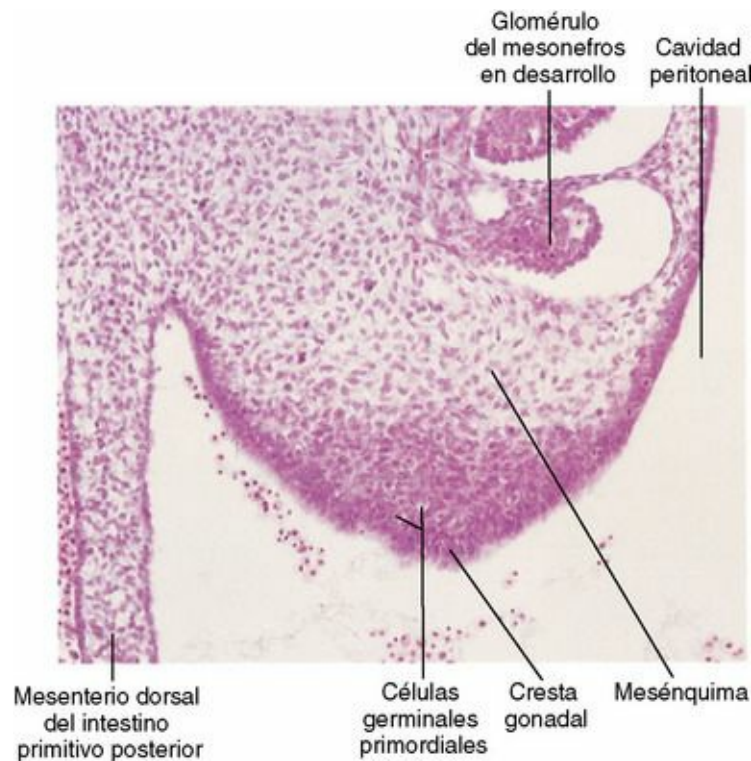


Figura 12-30 Microfotografía de una sección transversal efectuada en el nivel del abdomen de un embrión de aproximadamente 40 días; se muestra la cresta gonadal que se desarrollará en el futuro bien como un testículo o bien como un ovario, según el sexo cromosómico del embrión. La mayor parte de la gónada en desarrollo está constituida por mesénquima derivado del epitelio celómico de la cresta gonadal. Las células grandes y redondeadas que se localizan en la gónada son células germinales primordiales.

(Tomado de Moore KL, Persaud TVN, Shiota K: Color Atlas of Clinical Embryology, 2.<sup>a</sup> ed. Filadelfia, WB Saunders, 2000.)

En los embriones con la dotación cromosómica sexual XX, la corteza de la gónada indiferenciada se diferencia hacia la formación de un ovario mientras que la médula experimenta una regresión. En los embriones con la dotación cromosómica sexual XY la médula se diferencia hacia la formación de un testículo, mientras que la corteza involuciona.

## Células germinales primordiales

Las células sexuales grandes y esféricas pueden identificarse inicialmente a los 24 días de la

fecundación entre las células endodérmicas de la vesícula umbilical, cerca de donde se origina la alantoides (figs. 12-29A y 12-30). Durante el plegamiento del embrión (v. cap. 5), la parte dorsal de la vesícula umbilical queda incorporada en el embrión. A medida que tiene lugar este proceso, las células germinales primordiales migran a lo largo del mesenterio dorsal del intestino primitivo posterior hasta alcanzar las crestas gonadales (fig. 12-29C). Durante la sexta semana, las células germinales primordiales se introducen en el mesénquima subyacente y se incorporan en los **cordones gonadales** (fig. 12-29D). *La migración de las células germinales primordiales está regulada por los genes *stella*, *fragilis* y *BMP-4*.*

## Fundamento cromosómico de la determinación sexual

El sexo cromosómico depende de la fecundación del ovocito X por un espermatozoide X o por un espermatozoide Y. Antes de la séptima semana, las gónadas de los dos sexos tienen un aspecto idéntico y se denominan **gónadas indiferenciadas** (figs. 12-29E y 12-30).

El desarrollo del fenotipo (características físicas de un individuo) masculino requiere la presencia de un cromosoma Y. El **gen *SRY* (región de la determinación del sexo en el cromosoma Y), que codifica un factor determinante de los testículos** (TDF, *testis-determining factor*), se ha localizado en la región del brazo corto del cromosoma Y. Es el factor regulado por el cromosoma Y lo que determina la diferenciación testicular (fig. 12-31). Bajo la influencia de este factor organizador, los **cordones gonadales** se diferencian hacia la formación de los **cordones seminíferos** (los primordios de los túbulos seminíferos). *La expresión de los genes *Sox9* y *Fgf9* está implicada en la formación de los cordones seminíferos.* La ausencia del cromosoma Y origina la formación de un ovario.

Para que se desarrolle el fenotipo femenino se necesita la presencia de dos cromosomas X. Diversos genes y regiones del cromosoma X desempeñan funciones especiales en la determinación sexual. En consecuencia, el tipo de complejo cromosómico sexual establecido en el momento de la fecundación del ovocito determina el tipo de gónada que se diferencia a partir de la gónada indiferenciada. El tipo de gónada determina después el tipo de diferenciación sexual que tiene lugar en los conductos genitales y en los genitales externos.

La **testosterona**, producida por los testículos fetales, la dihidrotestosterona (un metabolito de la testosterona) y la hormona antimülleriana (AMH, *antimüllerian hormone*) determinan la diferenciación sexual masculina normal, que se inicia durante la séptima semana. El desarrollo ovárico se produce cuando no hay un cromosoma Y y se inicia aproximadamente en la semana 12. La diferenciación sexual femenina primaria no depende de las hormonas y ocurre incluso en ausencia de los ovarios.

## Desarrollo de los testículos

El TDF induce la condensación y la extensión de los **cordones seminíferos** hacia la médula de la gónada indiferenciada, donde se ramifican y anastomosan formando la **red testicular**, una trama de canales (v. fig. 12-31). La conexión de los *cordones seminíferos* con el epitelio de superficie desaparece cuando se desarrolla una cápsula fibrosa gruesa, la túnica albugínea. El desarrollo de la densa **túnica albugínea** es el rasgo distintivo del desarrollo testicular. De manera gradual, el testículo que está aumentando de tamaño se separa del mesonefros en degeneración y queda suspendido por su

propio mesenterio, el **mesorquio**. Los cordones seminíferos se transforman en los túbulos seminíferos, los túbulos rectos y la red testicular.

Los **túbulos seminíferos** están separados por el mesénquima que origina las **células intersticiales** (células de Leydig). Hacia la octava semana, estas células comienzan a segregar hormonas androgénicas (**testosterona** y **androstenediona**), que inducen la diferenciación masculina de los conductos mesonéfricos y de los genitales externos.

La **producción de testosterona** está estimulada por la gonadotropina coriónica humana, que alcanza sus concentraciones máximas durante el período comprendido entre la octava y la decimosegunda semana. Además de la testosterona, los testículos fetales producen una hormona glucoproteica, la AMH o sustancia inhibidora mülleriana (MIS, *müllerian-inhibiting substance*). La AMH la producen las células sustentaculares (células de Sertoli) y dicha producción se prolonga hasta la pubertad, durante la cual se reducen las concentraciones de esta hormona. *La AMH suprime el desarrollo de los conductos paramesonéfricos, que forman el útero y las trompas uterinas.*

Los túbulos seminíferos no muestran una luz en su interior hasta la pubertad. Las paredes de los túbulos seminíferos están constituidas por dos tipos de células (v. [fig. 12-31](#)):

- Las células de Sertoli, que desempeñan una función de soporte y que proceden del epitelio de superficie de los testículos.
- Las espermatogonias, que son células espermáticas primordiales derivadas de las células germinales primordiales.

Las **células de Sertoli** constituyen la mayor parte del epitelio seminífero en el testículo fetal ([figs. 12-31](#) y [12-32A](#)). Durante el desarrollo fetal tardío, el epitelio de superficie de los testículos se aplana y forma el mesotelio en la superficie externa de los testículos. La **red testicular** se continúa con 15-20 **túbulos mesonéfricos** que se convierten en los **conductillos eferentes**. Estos conductillos están conectados con el conducto mesonéfrico, que se convierte en el **conducto del epidídimo** ([figs. 12-31](#) y [12-33A](#)).

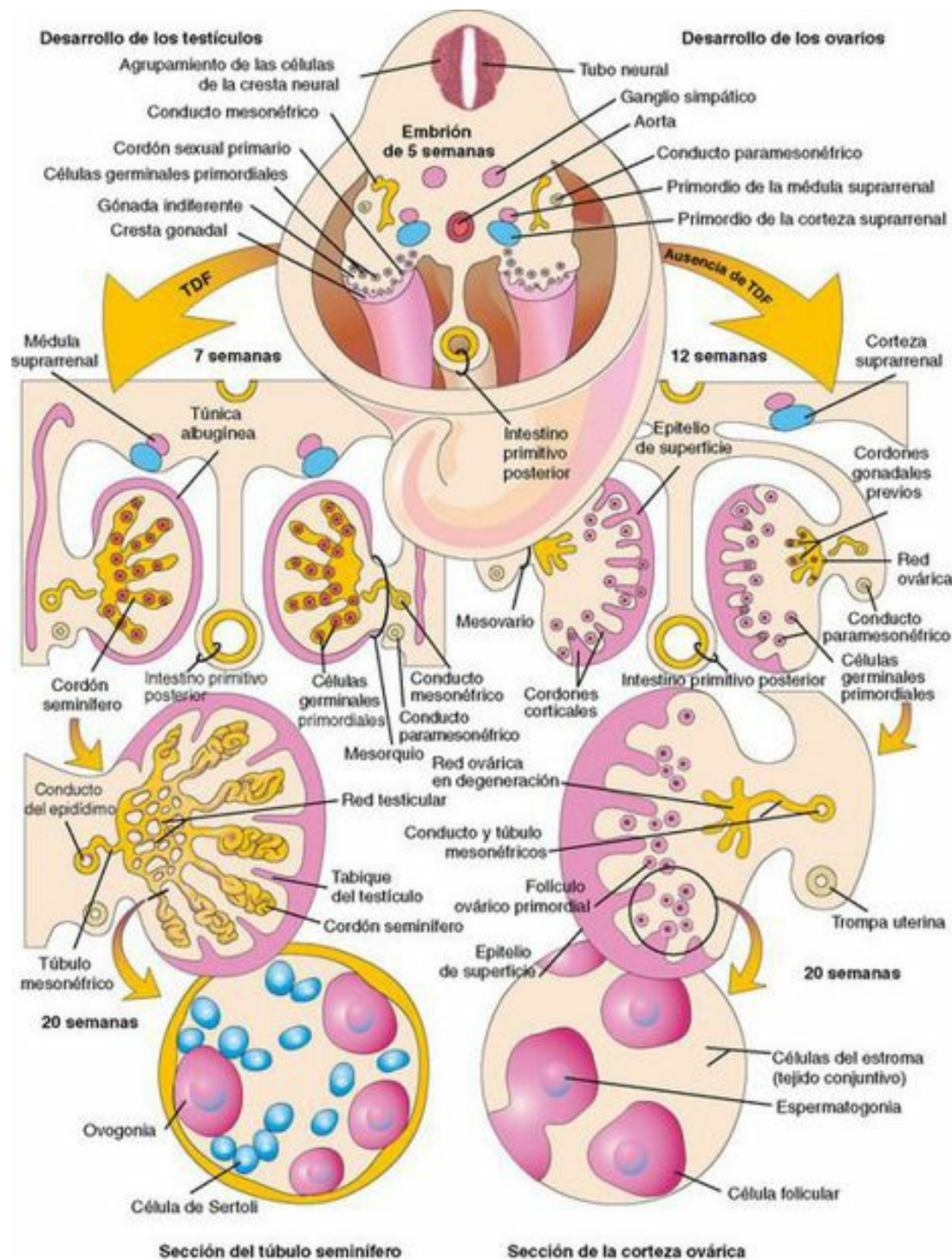


Figura 12-31 Ilustraciones esquemáticas en las que se demuestra la diferenciación de las gónadas indiferentes en un embrión de 5 semanas (*parte superior*) con formación de ovarios o testículos. La parte izquierda del esquema ilustra el desarrollo de los testículos debido a los efectos del factor determinante de los testículos (TDF, *testis-determining factor*) localizado en el cromosoma Y. Se puede observar que los cordones gonadales se convierten en los cordones seminíferos, que son los primordios de los túbulos seminíferos. Las partes de los cordones gonadales que se introducen en la médula de los testículos forman la red testicular. En la sección del testículo, en la parte inferior izquierda, se puede observar que hay dos tipos de células: las espermatogonias, derivadas de las células germinales primordiales, y las células sustentaculares o de Sertoli, que derivan del mesénquima. El lado derecho muestra el desarrollo de los ovarios en ausencia de TDF. Los cordones corticales se han extendido desde el epitelio de superficie de las gónadas y en su interior se han introducido las células germinales primordiales. Son los primordios de las ovogonias. Las células foliculares proceden del epitelio de superficie del ovario.

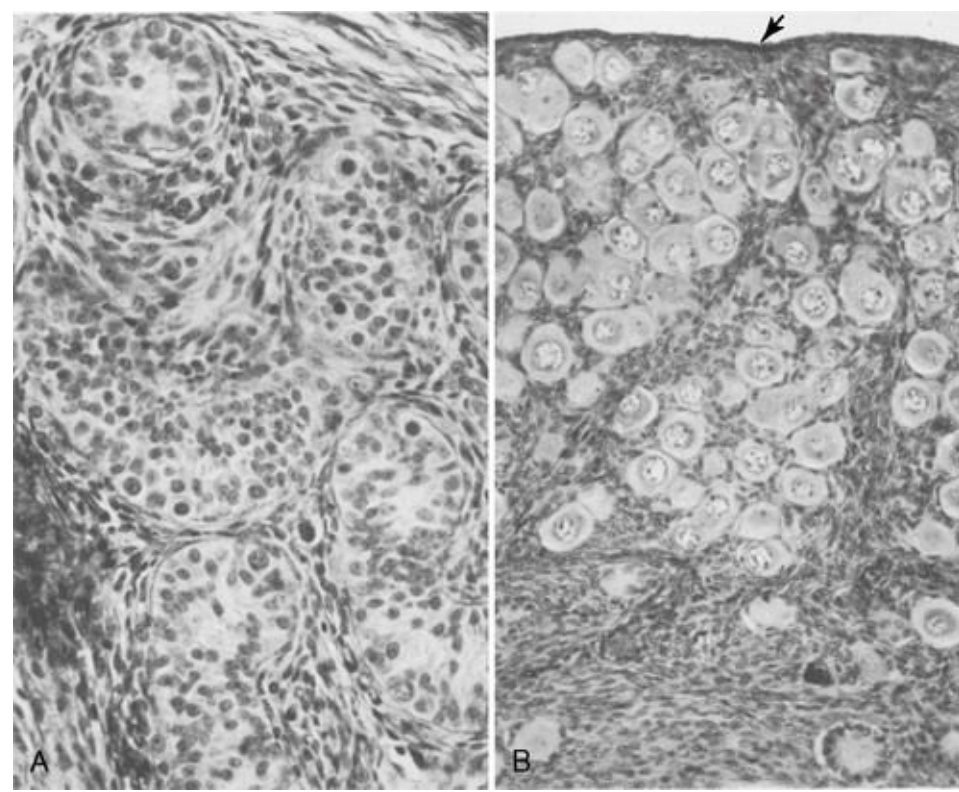


Figura 12-32 Secciones transversales en las gónadas de fetos humanos. **A**, Sección del testículo de un feto de sexo masculino nacido prematuramente a las 21 semanas en la que se muestran los túbulos seminíferos. **B**, Sección del ovario de una niña de 14 días de edad que falleció. Se pueden observar los numerosos folículos existentes en la corteza, cada uno de los cuales contiene un ovocito primario. La flecha indica el epitelio de superficie relativamente fino del ovario ( $\times 275$ ).

(Reproducido, con permiso, de van Wageningen G, Simpson ME: Embryology of the Ovary and Testis: Homo sapiens and Macaca mulatta. New Haven, CT, Yale University Press, 1965. Copyright © Yale University Press.)

## Desarrollo de los ovarios

El desarrollo gonadal tiene lugar de manera lenta en los embriones de sexo femenino (v. [fig. 12-32](#)). Los cromosomas XX presentan genes para el desarrollo ovárico y también hay un gen autosómico que al parecer desempeña una función en la organogénesis ovárica. El ovario no puede identificarse histológicamente hasta más o menos la semana 10. Los **cordones gonadales** no son prominentes en el ovario en desarrollo, pero se extienden hacia la médula y forman una **red ovárica** rudimentaria (v. [fig. 12-31](#)). Normalmente, esta red de canales y los cordones gonadales degeneran y desaparecen (v. [fig. 12-31](#)).

Los **cordones corticales** se extienden desde el epitelio de superficie del ovario en desarrollo hasta el mesénquima subyacente a lo largo del período fetal temprano. Este epitelio procede del mesotelio peritoneal. A medida que los cordones corticales aumentan de tamaño, las **células germinales primordiales** quedan incorporadas en su interior. Aproximadamente a las 16 semanas estos cordones comienzan a fragmentarse y aparecen grupos celulares aislados (**folículos primordiales**); cada uno de éstos contiene una **ovogonia** que procede de una célula germinal primordial. Los folículos están rodeados por una capa única de células foliculares aplanadas que proceden del epitelio de superficie (v. [fig. 12-31](#)). Durante la vida fetal, las ovogonias muestran mitosis activas y esto da lugar a los

folículos primordiales ([fig. 12-32B](#)).

**Después del nacimiento no se forman ovogonias.** A pesar de que muchas ovogonias degeneran antes del nacimiento, los aproximadamente 2 millones que permanecen aumentan de tamaño y se convierten en los **ovocitos primarios**. Después del nacimiento, el epitelio de superficie del ovario se aplana y forma una capa única de células que se continúa con el mesotelio peritoneal en el hilio ovárico. El epitelio de superficie se separa de los folículos de la corteza con interposición de una fina cápsula fibrosa, la túnica albugínea. A medida que el ovario se separa del mesonefros en regresión, queda suspendido por un mesenterio, el **mesoovario** (v. [fig. 12-31](#)).

# Desarrollo de los conductos genitales

Durante la quinta y sexta semana, el sistema genital permanece en un estado indiferenciado y están presentes dos pares de conductos genitales. Los **conductos mesonéfricos** (conductos de Wolff) desempeñan una función importante en el desarrollo del sistema reproductor masculino ([fig. 12-33A](#)), mientras que los **conductos paramesonéfricos** (conductos müllerianos) desempeñan una función importante en el desarrollo del sistema reproductor femenino.

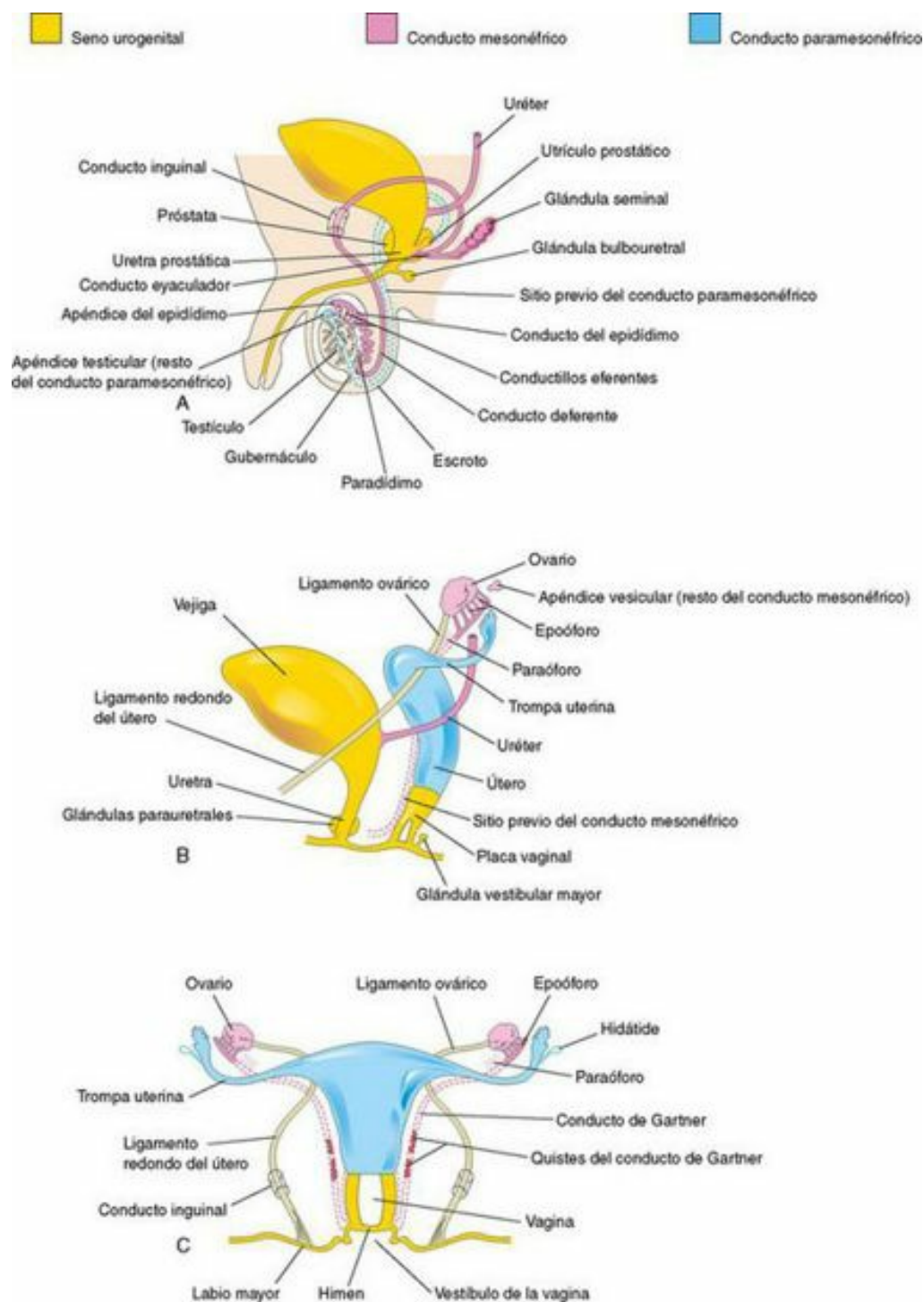


Figura 12-33 Representaciones esquemáticas que ilustran el desarrollo de los sistemas reproductores masculino y femenino a partir de los conductos genitales y del seno urogenital. **A**, Sistema reproductor en un recién nacido de sexo masculino. **B**, Sistema reproductor femenino en un feto de 12 semanas. **C**, Sistema reproductor en un recién nacido de sexo femenino.



Los **conductos paramesonéfricos** se desarrollan lateralmente respecto a las gónadas y a los conductos mesonéfricos (v. [fig. 12-31](#)), a cada lado, a partir de invaginaciones longitudinales del mesotelio en las partes laterales del mesonefros (riñones primordiales). Los bordes de estos surcos se aproximan entre sí y se fusionan formando los **conductos paramesonéfricos** ([fig. 12-29C y E](#)). Los extremos craneales de estos conductos se abren hacia la cavidad peritoneal ([fig. 12-33B y C](#)). Caudalmente, los conductos paramesonéfricos discurren en paralelo a los conductos mesonéfricos hasta que alcanzan la futura región pélvica del embrión. En este punto, cruzan ventralmente a los conductos mesonéfricos, se aproximan entre sí en el plano medio y se fusionan formando un **primordio uterovaginal** con forma de «Y» ([fig. 12-34A](#)). Esta estructura tubular se proyecta hacia la pared dorsal del seno urogenital y produce una elevación, el **tubérculo del seno** ([fig. 12-34B](#)).

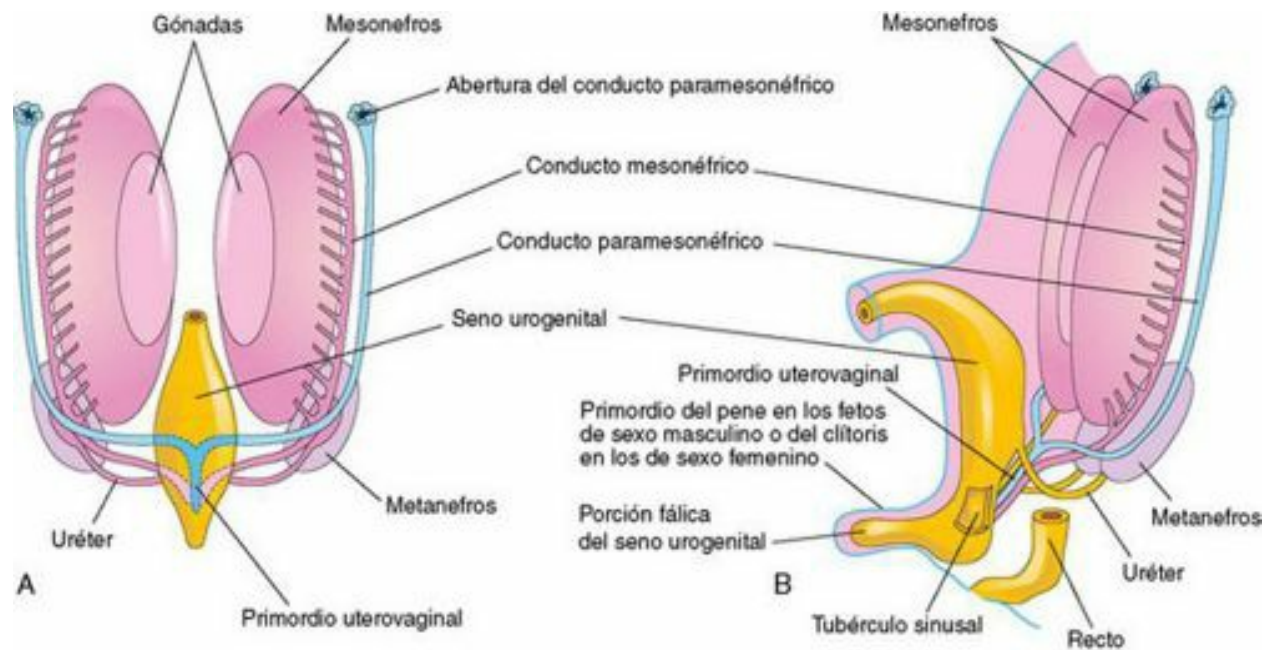


Figura 12-34 **A**, Esquema correspondiente a una vista ventral de la pared abdominal posterior de un embrión de 7 semanas; pueden observarse los dos pares de conductos genitales presentes durante la fase indiferente del desarrollo sexual. **B**, Vista lateral de un feto de 9 semanas con demostración del tubérculo sinusal en la pared posterior del seno urogenital. Se convierte en el himen en los fetos de sexo femenino y en el colículo seminal en los de sexo masculino. El colículo es una parte elevada de la cresta uretral localizada en la pared posterior de la uretra prostática.

# Desarrollo de los conductos y las glándulas del tracto genital masculino

Los testículos fetales producen hormonas masculinizantes (p. ej., testosterona) y MIS. Las células de Sertoli producen MIS a las 6-7 semanas. Las células intersticiales comienzan a producir testosterona durante la octava semana. La testosterona estimula los conductos mesonéfricos para la formación de los conductos genitales masculinos, mientras que la MIS induce la regresión de los conductos paramesonéfricos. Bajo la influencia de la testosterona producida por los testículos fetales durante la octava semana, la parte proximal de cada conducto mesonéfrico se enrolla para formar el **epidídimo**. A medida que degenera el mesonefros persisten algunos túbulos mesonéfricos y se transforman en los **conductillos eferentes** ([fig. 12-33A](#)). Estos conductillos se abren en el **conducto del epidídimo** en esta región. Distalmente al epidídimo, el conducto mesonéfrico adquiere una gruesa capa de músculo liso y se convierte en el **conducto deferente**.

## Glándulas seminales

En el extremo caudal de cada conducto mesonéfrico aparecen evaginaciones laterales que se convierten en las glándulas (vesículas) seminales, las cuales producen una secreción que constituye la mayor parte del líquido del eyaculado y nutre los espermatozoides. La parte del conducto mesonéfrico que queda entre el conducto de esta glándula y la uretra se convierte en el **conducto eyaculador** ([fig. 12-33A](#)).

## Próstata

En la parte prostática de la uretra aparecen múltiples evaginaciones endodérmicas que crecen hacia el mesénquima adyacente ([fig. 12-35A a C](#)). El epitelio glandular de la próstata se diferencia a partir de estas células endodérmicas y el mesénquima asociado se diferencia hacia la formación del estroma denso y el músculo liso de la próstata.

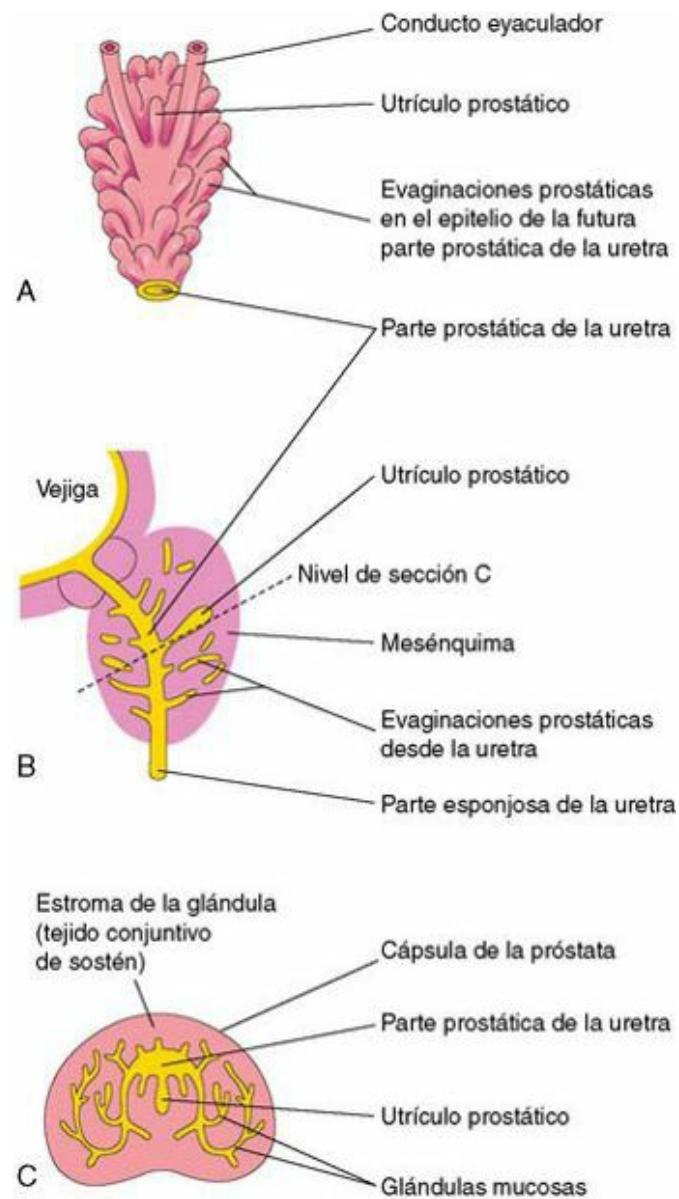


Figura 12-35 **A**, Vista dorsal de la próstata en desarrollo en un feto de 11 semanas. **B**, Esquema correspondiente a una sección sagital de la uretra y la próstata en desarrollo, con demostración de numerosas evaginaciones endodérmicas en la uretra prostática. También se muestra el utrículo prostático vestigial. **C**, Sección de la próstata (16 semanas) en el nivel mostrado en **B**.

## Glándulas bulbouretrales

Estas glándulas del tamaño de un guisante se desarrollan a partir de evaginaciones bilaterales en la parte esponjosa de la uretra ([fig. 12-33A](#)). Las fibras musculares lisas y el estroma proceden de la diferenciación del mesénquima adyacente. Las secreciones de estas glándulas contribuyen al semen.

# Desarrollo de los conductos y las glándulas del tracto genital femenino

Los conductos mesonéfricos de los embriones femeninos experimentan una regresión debido a la ausencia de testosterona; solamente quedan unos pocos restos carentes de función ([fig. 12-33B y C](#), [tabla 12-1](#)). Los **conductos paramesonéfricos** se desarrollan debido a la ausencia de MIS. El desarrollo sexual femenino durante el período fetal no depende de la presencia de los ovarios o de diversas hormonas. Más adelante, los estrógenos producidos por los ovarios maternos y por la placenta estimulan el desarrollo de las trompas uterinas, el útero y la parte superior de la vagina. Los conductos paramesonéfricos forman la mayor parte del tracto genital femenino. Las trompas uterinas se desarrollan a partir de las partes craneales no fusionadas de estos conductos ([figs. 12-33B y C](#), y [12-34](#)). Las porciones caudales fusionadas de estos conductos forman el **primordio uterovaginal**, que da origen al **útero** y a la parte superior de la **vagina**. *El estroma endometrial y el miometrio proceden del mesénquima espláncnico. El desarrollo uterino está regulado por el gen HOXA10.*

La fusión de los conductos paramesonéfricos también genera un pliegue peritoneal que se convierte en el **ligamento ancho** y que define dos compartimentos peritoneales: la bolsa o saco rectouterino y la bolsa o saco vesicouterino ([fig. 12-36A a D](#)). A lo largo de las partes laterales del útero, entre las capas del ligamento ancho, el mesénquima prolifera y se diferencia hacia un tejido celular (el **parametrio**) constituido por tejido conjuntivo laxo y músculo liso.

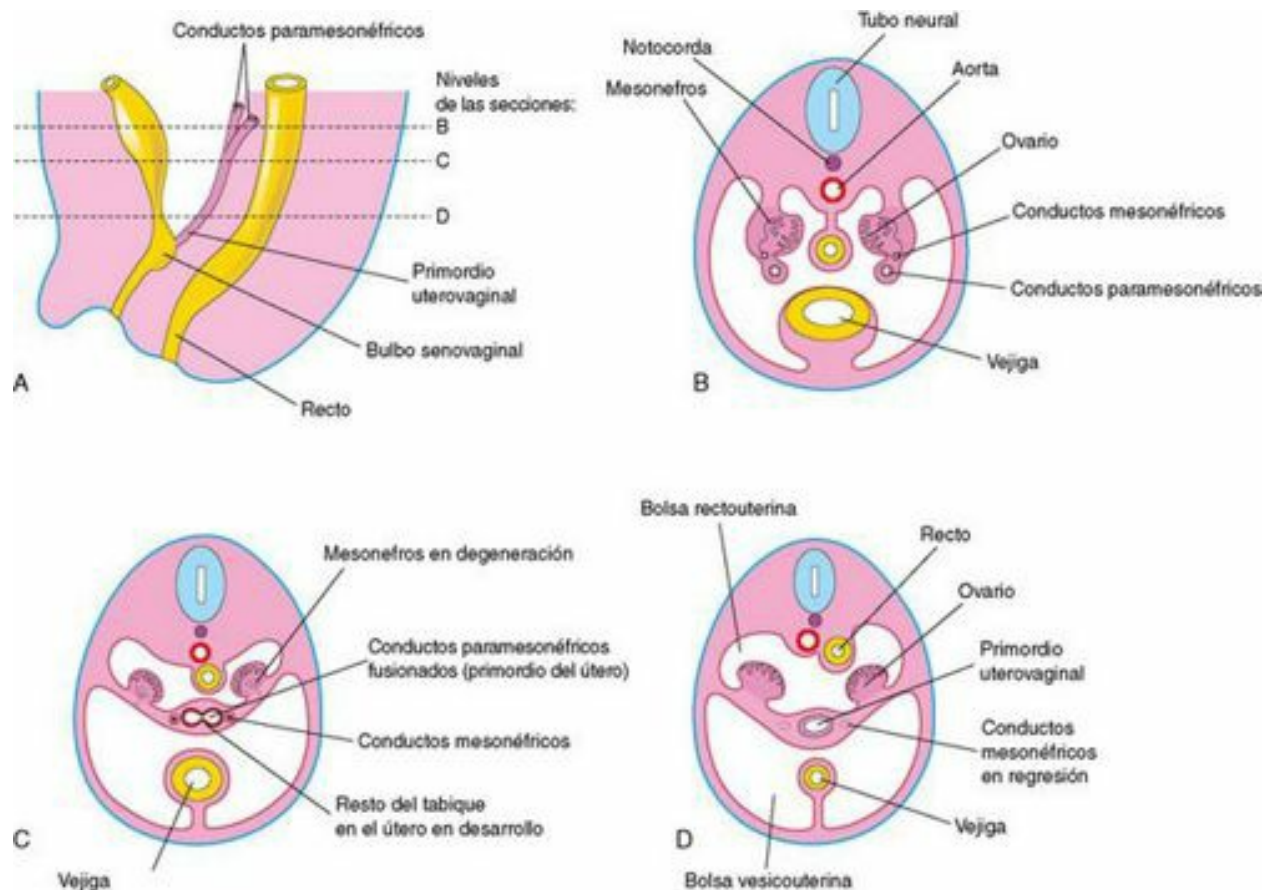


Figura 12-36 Desarrollo inicial de los ovarios y el útero. **A**, Representación esquemática de una sección sagital de la región caudal de un embrión de 8 semanas y de sexo femenino. **B**, Sección transversal en la que se observan los conductos paramesonéfricos aproximándose entre sí. **C**, Sección

similar en un nivel más caudal en la que se ilustra la fusión de los conductos paramesonéfricos. Se muestra un resto del tabique que separa los conductos paramesonéfricos. **D**, Sección similar en la que se representan el primordio uterovaginal, el ligamento ancho y las bolsas o fondos de saco de la cavidad pélvica. Se puede observar la regresión de los conductos mesonéfricos.

### **Glándulas auxiliares del tracto genital femenino**

Varias evaginaciones de la uretra en el mesénquima adyacente forman las **glándulas uretrales** y las **glándulas parauretrales**, que son bilaterales y segregan moco ([fig. 12-33B](#)). Otras evaginaciones que aparecen en el seno urogenital forman las **glándulas vestibulares mayores** en el tercio inferior de los labios mayores. Estas glándulas tubuloalveolares también segregan moco y son análogas a las glándulas bulbouretrales masculinas (v. [tabla 12-1](#)).



## Desarrollo de la vagina

La pared fibromuscular de la vagina se desarrolla a partir del mesénquima adyacente. El contacto del **primordio uterovaginal** con el seno urogenital da lugar a que se forme el **tubérculo sinusal** ([fig. 12-34B](#)) e induce la formación de evaginaciones endodérmicas bilaterales, los **bulbos senovaginales** ([fig. 12-36B](#)). Estas estructuras se extienden desde el seno urogenital hasta el extremo caudal del primordio uterovaginal. Los bulbos senovaginales forman una **placa vaginal** ([fig. 12-33B](#)). Más adelante, las células centrales de esta placa son eliminadas y se forma así la luz de la vagina. El epitelio vaginal procede de las células periféricas de la placa vaginal ([fig. 12-33C](#)).

Hasta etapas avanzadas de la vida fetal, la luz de la vagina está separada de la cavidad del seno urogenital por una membrana, el **himen** ([figs. 12-33C](#) y [12-37H](#)). Esta membrana está formada por la invaginación de la pared posterior del seno urogenital, resultante de la expansión del extremo caudal de la vagina. El himen se suele romper durante el período perinatal y permanece como un fino pliegue constituido por una membrana mucosa y localizado en el interior del orificio vaginal.

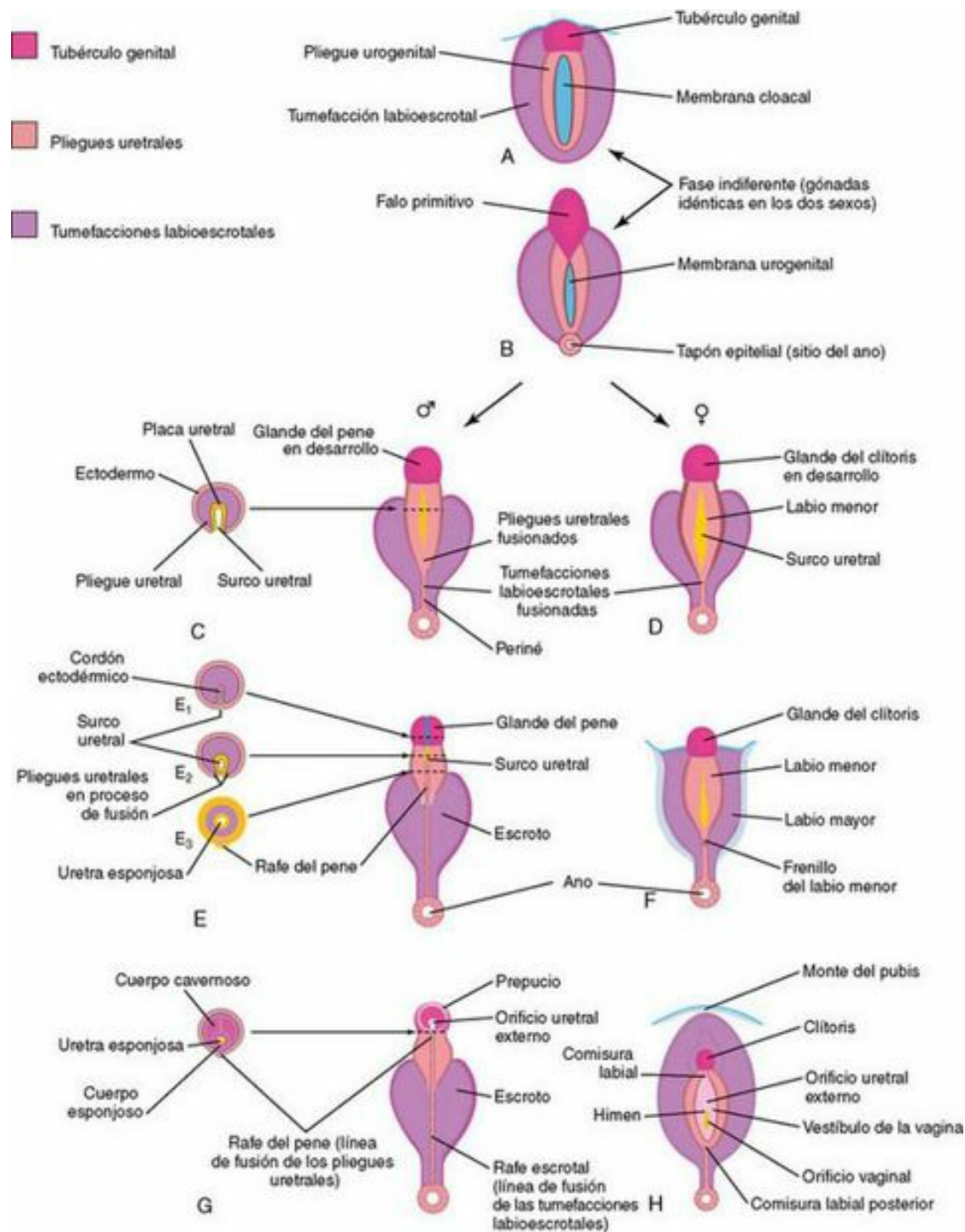


Figura 12-37 Desarrollo de los genitales externos. **A** y **B**, Esquemas que ilustran la aparición de los genitales durante la fase indiferente (cuarta a séptima semana). **C**, **E** y **G**, Fases en el desarrollo de los genitales externos masculinos a las 9, 11 y 12 semanas, respectivamente. En la parte izquierda aparecen secciones transversales esquemáticas del pene en desarrollo, con ilustración de la formación de la uretra esponjosa. **D**, **F** y **H**, Fases en el desarrollo de los genitales externos a las 9, 11 y 12 semanas, respectivamente. El monte del pubis es una zona de tejido adiposo situada sobre la sínfisis del pubis.

## Restos vestigiales de los conductos genitales embrionarios

Durante la conversión de los conductos mesonéfricos y paramesonéfricos en las estructuras del adulto, una parte de éstos permanece en forma de estructuras vestigiales (v. [fig. 12-33](#); [tabla 12-1](#)). Estos vestigios no se suelen observar a menos que experimenten algún tipo de transformación patológica.

## Restos del conducto mesonéfrico en los lactantes de sexo masculino

El extremo craneal del conducto mesonéfrico puede persistir en forma de un **apéndice del epidídimo**, que generalmente está unido a la cabeza del epidídimo ([fig. 12-33A](#)). Caudalmente a los conductillos eferentes pueden persistir algunos túbulos mesonéfricos en forma de una estructura de tamaño pequeño, el **paradídimo**.

---

---

## Restos del conducto mesonéfrico en los lactantes de sexo femenino

El extremo craneal del conducto mesonéfrico puede persistir en forma de un **apéndice vesicular** (v. [fig. 12-33B](#)). Pueden permanecer en el **mesoovario**, entre el ovario y la trompa uterina, unos pocos túbulos ciegos y un conducto, el **epoóforo** ([fig. 12-33B y C](#)). En la proximidad del útero pueden persistir algunos túbulos rudimentarios en forma del **paraóforo**. Partes del conducto mesonéfrico, correspondientes al conducto deferente y al conducto eyaculador, pueden persistir en forma de *quistes del conducto de Gartner* entre las capas del ligamento ancho a lo largo de la pared lateral del útero y en la pared de la vagina ([fig. 12-33C](#)).

---

---

## Restos del conducto paramesonéfrico en los lactantes de sexo masculino

El extremo craneal del conducto paramesonéfrico puede persistir en forma de un **apéndice testicular vesicular** que permanece unido al polo superior del testículo ([fig. 12-33A](#)). El **utrículo prostático** es una pequeña estructura sacular que se origina a partir del conducto paramesonéfrico y que se abre en la uretra prostática. El revestimiento del utrículo prostático procede del epitelio del seno urogenital. En el interior de este epitelio se han detectado células endocrinas que contienen enolasa específica de neuronas y serotonina. El **colículo seminal** es una pequeña elevación en la pared posterior de la uretra prostática y representa el derivado adulto del tubérculo sinusal ([fig. 12-34B](#)).

---

---

## Restos del conducto paramesonéfrico en los lactantes de sexo femenino

Parte del extremo craneal del conducto paramesonéfrico que no contribuye al infundíbulo de la trompa uterina puede persistir en forma de un **apéndice vesicular** ([fig. 12-33C](#)) denominado hidátide (de Morgagni).

---

---



## Desarrollo de los genitales externos

Hasta la séptima semana los genitales externos son similares en los dos sexos ([fig. 12-37A](#) y [B](#)). Los caracteres sexuales comienzan a distinguirse durante la novena semana, pero los genitales externos no están completamente diferenciados hasta la semana 12. Al inicio del cuarto mes, la proliferación del mesénquima produce un **tubérculo genital (primordio del pene o del clítoris)** en los dos sexos, en el extremo craneal de la membrana cloacal. *El ectodermo de la cloaca parece ser el origen de la señal de inicio para la formación de las estructuras genitales, en la que está implicada la expresión de Fgf8.*

Al poco tiempo se desarrollan a cada lado de la membrana cloacal las **tumefacciones labioescrotales** y los **pliegues urogenitales**. El tubérculo genital aumenta de longitud y forma el **falo primitivo**. La **membrana urogenital** se localiza en el suelo de una hendidura media, el **surco uretral**, que está limitada por los **pliegues uretrales** ([fig. 12-37B](#) y [D](#)). En los fetos femeninos, la uretra y la vagina se abren en una cavidad común denominada **vestíbulo de la vagina** ([fig. 12-37B](#)).

# Desarrollo de los genitales externos masculinos

La masculinización de los genitales externos indiferenciados está inducida por la **testosterona** que producen las células intersticiales de los testículos fetales ([fig. 12-37C, E y G](#)). A medida que el falo aumenta en tamaño y longitud para formar el pene, los pliegues uretrales constituyen las paredes laterales del surco uretral en la superficie ventral del pene ([fig. 12-38A y B](#)). Este surco está revestido por una proliferación de células endodérmicas, la **placa uretral** ([fig. 12-37C](#)), que se extiende desde la porción fálica del seno urogenital. Los pliegues uretrales se fusionan entre sí a lo largo de la superficie ventral del pene, formando la **uretra esponjosa** ([figs. 12-37G y 12-38C1 y C3](#)). El ectodermo de superficie se fusiona en el plano medio del pene, formando el **rafe del pene** y, además, deja incluida la uretra esponjosa en el interior del pene.

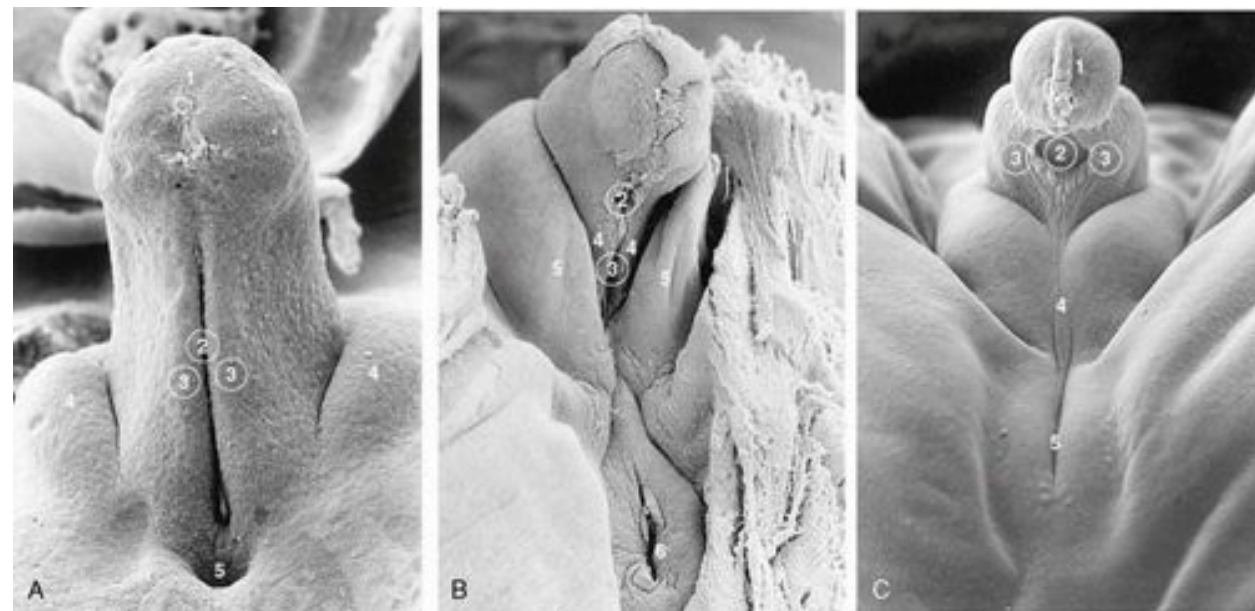


Figura 12-38 Imágenes de microscopía electrónica de barrido correspondientes al desarrollo de los genitales externos. **A**, Periné durante la fase indiferente en un embrión de 17 mm y 7 semanas ( $\times 100$ ). 1, glande del pene en desarrollo con el cordón ectodérmico; 2, surco uretral en continuidad con el seno urogenital; 3, pliegues uretrales; 4, tumefacciones labioescrotales; 5, ano. **B**, Genitales externos en un feto de sexo femenino, 7,2 cm y 10 semanas ( $\times 5$ ). 1, glande del clítoris; 2, orificio uretral externo; 3, abertura en el seno urogenital; 4, pliegue uretral (primordio del labio menor); 5, tumefacción labioescrotal (labio mayor); 6, ano. **C**, Genitales externos en un feto de sexo masculino, 5,5 cm y 10 semanas ( $\times 40$ ). 1, glande del pene con el cordón ectodérmico; 2, restos del surco uretral; 3, pliegues uretrales en el proceso de cierre; 4, tumefacciones labioescrotales que se fusionan formando el rafe escrotal; 5, ano.

(Tomado de Hinrichsen KV: Embryologische Grundlagen. En: Sohn C, Holzgreve W, eds.: Ultraschall in Gynäkologie und Geburtshilfe. Nueva York, Georg Thieme Verlag, 1995, reproducido con permiso.)

En el extremo del **glande del pene** una invaginación del ectodermo forma un cordón ectodérmico celular que crece hacia la raíz del pene hasta alcanzar la uretra esponjosa ([fig. 12-26A](#)). A medida que este cordón se canaliza, su luz se une a la uretra esponjosa formada previamente, y de este modo se completa la parte terminal de la uretra y el **orificio uretral externo** se desplaza hasta el extremo del

glande del pene ([fig. 12-26C](#)). *Los genes HOX, FGF y Shh regulan el desarrollo del pene.*

Durante la semana 12 aparece una invaginación circular en el ectodermo de la periferia del glande del pene ([fig. 12-26B](#)). Cuando esta invaginación se desestructura, forma el **prepucio**, un pliegue de piel que desempeña una función de cobertura ([fig. 12-26C](#)). Los cuerpos cavernosos y el cuerpo esponjoso del pene se desarrollan a partir del mesénquima en el falo. Las **tumefacciones labioescrotales** se aproximan entre sí y se fusionan formando el **escroto** ([fig. 12-37E](#) y [G](#)). La línea de fusión de estos pliegues es claramente visible en forma del **rafe escrotal** ([figs. 12-37G](#) y [12-38C](#)).

# Desarrollo de los genitales externos femeninos

En el feto femenino, el falo primordial se convierte gradualmente en el clítoris ([figs. 12-20G y 12-37D, F y H](#)). El clítoris es una estructura todavía relativamente grande a las 18 semanas (v. [fig. 12-21](#)). Los **pliegues uretrales** no se fusionan, excepto en su parte posterior, en la cual se unen formando el **frenillo de los labios menores** ([fig. 12-37F](#)). Las partes no fusionadas de los pliegues urogenitales forman los **labios menores**. Los pliegues labioescrotales se fusionan en la parte posterior y generan la **comisura labial posterior**, y en la parte anterior, la **comisura labial anterior** y el **monte del pubis** ([fig. 12-37H](#)). Los pliegues labioescrotales en su mayoría no se fusionan, pero se convierten en dos grandes pliegues cutáneos, los **labios mayores**.

---

## Determinación del sexo fetal

La visualización de los genitales externos en la ecografía ([fig. 12-39](#)) es importante desde el punto de vista clínico debido a varias razones, entre ellas, la detección de los fetos con riesgo de enfermedades graves ligadas al cromosoma X. El estudio detallado del periné puede poner de manifiesto **genitales ambiguos** ([fig. 12-40B](#)). La confirmación ecográfica de la presencia de los testículos en el interior del escroto es la única determinación del sexo fetal cuya precisión es del 100%, pero no es posible hasta las 22-36 semanas de vida intrauterina. La posición del feto impide una visualización adecuada del periné en el 30% de los casos.

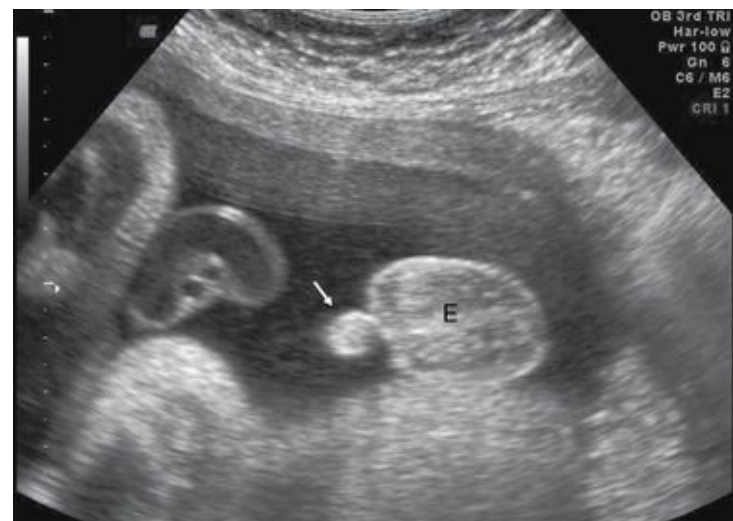

Figura 12-39 Imagen de ecografía correspondiente a un feto de sexo masculino y 33 semanas; se muestran los genitales externos normales. Se puede observar el pene (*flecha*) y el escroto (*E*). También se aprecia que los testículos están en el interior del escroto.

(Por cortesía del doctor G.J. Reid, Department of Obstetrics, Gynecology and Reproductive Sciences, University of Manitoba, Women's Hospital, Winnipeg, Manitoba, Canadá.)

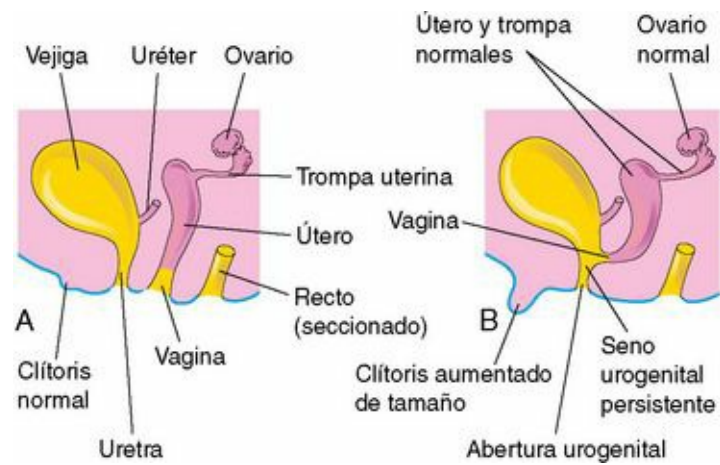


Figura 12-40 Vistas laterales esquemáticas del sistema urogenital femenino. **A**, Normal. **B**, Feto de sexo femenino con TDS 46,XX secundario a hiperplasia suprarrenal congénita (HSC). Se pueden observar el clítoris aumentado de tamaño y el seno urogenital persistente por efecto de los andrógenos que producen las glándulas suprarrenales hiperplásicas.

Cuando la diferenciación sexual es normal, el aspecto de los genitales externos e internos es congruente con el complemento cromosómico sexual. Los errores en la determinación y la diferenciación sexuales dan lugar a grados diversos de estados sexuales intermedios.

Los avances efectuados en los métodos de genética molecular han permitido un mayor conocimiento del desarrollo sexual anómalo y de los cuadros de genitales ambiguos. Debido al estigma psicosocial asociado a estos problemas, y también con el objetivo de tratar clínicamente mejor a los lactantes con complementos cromosómicos o gónadas atípicas, se ha introducido una nueva nomenclatura para definir todos estos trastornos que en la actualidad se denominan **trastornos del desarrollo sexual (TDS)**. La nueva clasificación evita el uso del término «hermafrodita» (v. Lee PA, Houk CP, Ahmed SF, Hughes IA: Consensus Statement on Management of Intersex Disorders. *Pediatrics*. 2006;118:e488). El concepto de TDS implica una discrepancia entre la morfología de las gónadas (testículos/ovarios) y el aspecto de los genitales externos. Los estados intersexuales se clasifican en función de las características histológicas de las gónadas:

- TDS ovotesticular (hermafroditismo verdadero): se observan tejidos ovárico y testicular en la misma gónada o en la gónada contralateral.
- TDS con complemento cromosómico 46,XX (hermafroditismo femenino): existen ovarios.
- TDS con complemento cromosómico 46,XY (hermafroditismo masculino): existe tejido testicular.

### **TDS ovotesticular**

Las personas con este estado intersexual infrecuente suelen presentar cromatina sexual X en las células obtenidas en el frotis de la cavidad oral. Aproximadamente, en el 70% de los casos hay un complemento cromosómico 46,XX mientras que en alrededor del 20% el complemento cromosómico es un **mosaico** (presencia de dos o más líneas celulares) 46,XX/46,XY, y en el 10% restante el complemento cromosómico es 46,XY. Las causas del TDS ovotesticular (hermafroditismo verdadero) no han sido bien definidas. La mayor parte de estos pacientes presentan tejido testicular y tejido

ovárico, o bien un ovotestículo. Estos tejidos no suelen ser funcionales. El ovotestículo (una estructura que contiene tanto tejido testicular como tejido ovárico) se forma cuando se desarrollan la médula y la corteza de las gónadas indiferentes. El TDS ovotesticular se debe a un error en la determinación sexual. El fenotipo puede ser masculino o femenino, pero los genitales externos siempre son ambiguos.

## **TDS con complemento cromosómico 46,XX**

Las personas con este estado intersexual muestran núcleos con positividad para la cromatina sexual X y un complemento cromosómico 46,XX. Esta anomalía se debe a la exposición del feto femenino a una cantidad excesiva de andrógenos, con virilización de los genitales externos (aumento de tamaño del clítoris y fusión de los labios; v. [figs. 12-28](#) y [12-40](#)). Una causa frecuente del TDS con complemento cromosómico 46,XX (pseudohermafroditismo femenino) es la HSC (hiperplasia suprarrenal congénita). No hay ninguna alteración ovárica, pero la producción excesiva de andrógenos por parte de las glándulas suprarrenales fetales da lugar a grados diversos de masculinización de los genitales externos. Habitualmente se observan hipertrofia del clítoris, fusión parcial de los labios mayores y persistencia del seno urogenital (v. [fig. 12-40](#)). En casos infrecuentes la masculinización puede ser muy intensa, hasta el punto de que la uretra esté incluida completamente en el clítoris. La administración de andrógenos a la madre durante las fases iniciales del embarazo puede causar anomalías similares en los genitales externos fetales (v. [cap. 20](#)). La mayoría de los casos se deben al uso de ciertos progestágenos para tratar cuadros de amenaza de aborto. Los tumores virilizantes maternos también pueden causar virilización de los fetos de sexo femenino.

## **TDS con complemento cromosómico 46,XY**

Las personas con este estado intersexual no presentan cromatina X nuclear (ausencia de cromatina sexual) y muestran un complemento cromosómico 46,XY. Los genitales externos muestran características variables, así como también los genitales internos, en función del grado de desarrollo de los conductos paramesonéfricos. Estas anomalías se deben a la producción insuficiente de testosterona y de MIS por los testículos fetales. El desarrollo testicular en estos fetos de sexo masculino va desde el nivel rudimentario hasta la normalidad. Los defectos genéticos en la síntesis enzimática de la testosterona por parte de los testículos fetales y de las células intersticiales son causa de TDS con complemento cromosómico 46,XY (pseudohermafroditismo masculino) a través de la virilización inadecuada del feto de sexo masculino.

---

---

## **Síndrome de insensibilidad a los andrógenos**

Las personas con síndrome de insensibilidad a los andrógenos (SIA), un problema denominado previamente síndrome de feminización testicular y que se observa en 1 de cada 20.000 recién nacidos vivos, muestran un fenotipo femenino normal a pesar de la presencia de testículos y de un complemento cromosómico 46,XY ([fig. 12-41](#)). Los genitales externos son femeninos pero la vagina suele finalizar de manera ciega y el útero y las trompas uterinas son inexistentes o rudimentarios. Durante la pubertad se produce el desarrollo normal de las mamas y de los caracteres sexuales femeninos, pero no tiene lugar la menstruación. Los testículos se suelen localizar en el abdomen o en

los conductos inguinales, aunque también en los labios mayores. La falta de masculinización de estos pacientes se debe a la resistencia frente al efecto de la testosterona a nivel celular en el tubérculo genital y en los pliegues labioescrotal y uretral.

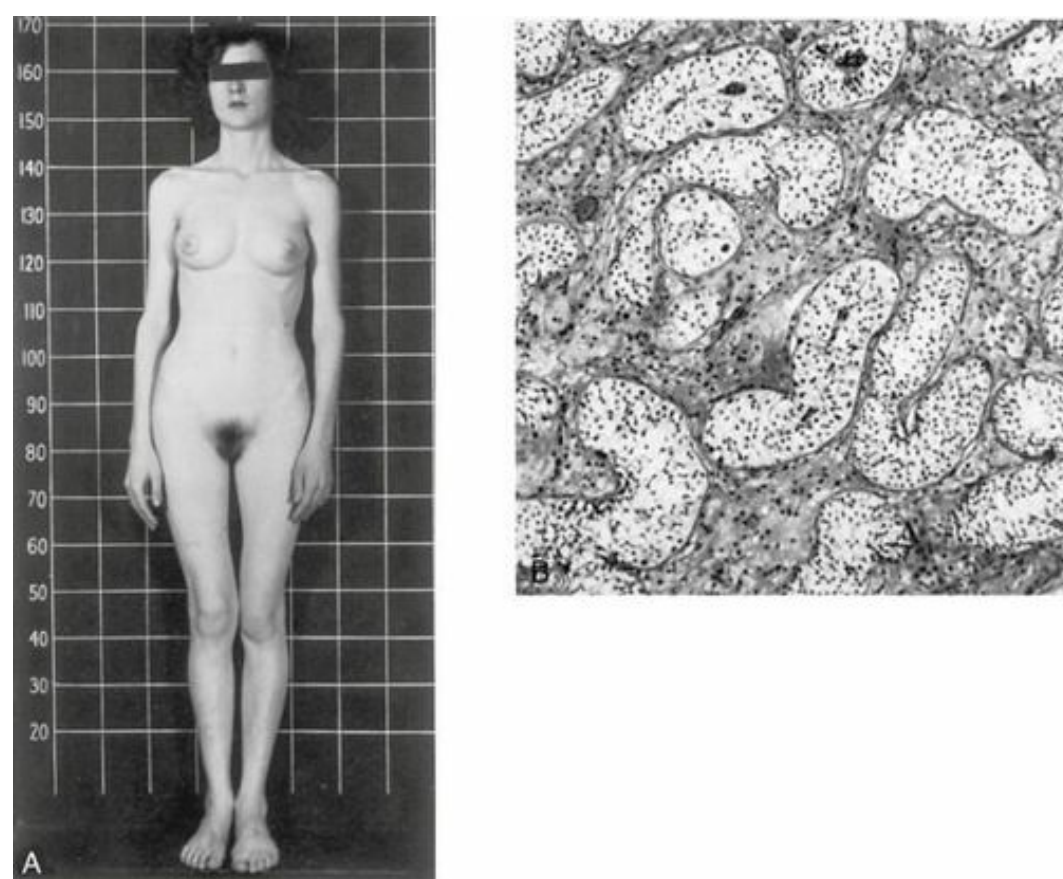


Figura 12-41 **A**, Fotografía de una mujer de 17 años de edad con síndrome de insensibilidad a los andrógenos (SIA). Los genitales externos son femeninos, pero el cariotipo era 46, XY y había testículos en la región inguinal. **B**, Microfotografía de un corte histológico obtenido en un testículo extirpado de la región inguinal de esta mujer; se muestran los túbulos seminíferos revestidos por células de Sertoli. No se observan células germinales y las células intersticiales son hipoplásicas.

(Tomado de Jones HW, Scott WW: Hermaphroditism, Genital Anomalies and Related Endocrine Disorders. Baltimore, Williams & Wilkins, 1958. Por cortesía de Williams & Wilkins.)

Los pacientes con **SIA parcial** muestran rasgos de masculinización en el momento del nacimiento, tales como genitales externos ambiguos, y pueden presentar un clítoris grande. La vagina finaliza de forma ciega y no hay útero. Los testículos se localizan en los conductos inguinales o en los labios mayores. Suele haber mutaciones puntuales en la secuencia que codifica el receptor androgénico. Por regla general, los testículos se extirpan quirúrgicamente tan pronto como se descubren ya que en cerca de la tercera parte de estos individuos se desarrollan tumores testiculares malignos hacia los 50 años de edad. El SIA se transmite de manera recesiva ligada al cromosoma X; se ha localizado el gen que codifica el receptor androgénico.

---

Disgenesia gonadal mixta

Las personas que sufren este trastorno infrecuente presentan generalmente un complemento cromosómico 46,XY con un testículo en uno de los lados y una gónada indiferente en el otro lado. Los genitales internos son femeninos pero en ocasiones hay derivados de los conductos mesonéfricos. Los genitales externos van desde los femeninos completamente normales hasta los masculinos completamente normales, con un espectro de características intermedias. En la pubertad no se produce ni el desarrollo mamario ni la menstruación, pero son frecuentes los grados variables de virilización.

---

---

## Hipospadias

El hipospadias es la malformación congénita más frecuente del pene. Hay cuatro tipos principales:

- Hipospadias del glande, el tipo más frecuente.
- Hipospadias del pene.
- Hipospadias penoescrotal.
- Hipospadias perineal.

En 1 de cada 125 lactantes de sexo masculino el orificio uretral externo se localiza en la superficie ventral del glande del pene (**hipospadias del glande**) o en la superficie ventral del cuerpo del pene (**hipospadias del pene**). En general, el pene muestra un desarrollo insuficiente y una **incurvación ventral**.

El hipospadias del glande y el hipospadias del pene constituyen aproximadamente el 80% de los casos ([fig. 12-42](#)). En el **hipospadias penoescrotal** el orificio de la uretra se localiza en la unión entre el pene y el escroto. En el **hipospadias perineal** los pliegues labioescrotales no se fusionan y el orificio uretral externo se localiza entre las mitades no fusionadas del escroto. Dado que en este tipo grave de hipospadias los genitales externos son ambiguos, a las personas con hipospadias perineal y criptorquidia (testículos no descendidos) se les diagnostica en ocasiones erróneamente como cuadros de TDS con complemento cromosómico 46,XY.



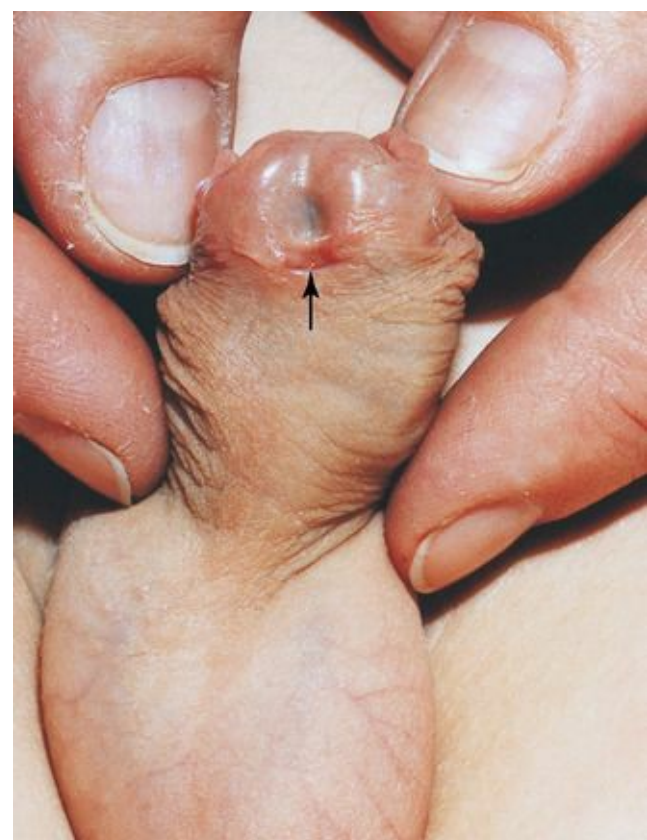

Figura 12-42 Hipospadias del glande en un lactante. El orificio uretral externo se localiza en la superficie ventral del glande del pene (*flecha*).

(Por cortesía del doctor en medicina A.E. Chudley, Section of Genetics and Metabolism, Department of Pediatrics and Child Health, University of Manitoba, Children's Hospital, Winnipeg, Manitoba, Canadá.)

El hipospadias se debe a la producción insuficiente de andrógenos por parte de los testículos fetales, a la alteración de los receptores hormonales de los andrógenos o a ambas causas. Lo más probable es que en su etiología estén implicados factores genómicos y ambientales. Se ha sugerido que está alterada la expresión de los genes relacionados con la testosterona. Estos efectos originan la falta de canalización del cordón ectodérmico en el glande del pene, la falta de fusión de los pliegues uretrales, o ambos problemas; en consecuencia, la uretra esponjosa tiene un desarrollo incompleto.

---

---

## Epispadias

En 1 de cada 30.000 lactantes de sexo masculino la uretra se abre en la superficie dorsal del pene. A pesar de que el epispadias puede aparecer como una entidad única, a menudo se asocia a extrofia de la vejiga (v. [figs. 12-24](#) y [12-25](#)). El epispadias puede deberse a alteraciones en las interacciones ectodermo-mesénquima durante el desarrollo del tubérculo genital. En consecuencia, el tubérculo genital se desarrolla en una zona más dorsal que en el embrión normal. Así, cuando se rompe la membrana urogenital, el seno urogenital se abre en la superficie dorsal del pene. La orina sale a través de la raíz del pene malformado.

---

---

## Agenesia de los genitales externos

La ausencia congénita del pene o el clítoris es un trastorno extraordinariamente infrecuente ([fig. 12-43](#)). La falta de desarrollo del tubérculo genital puede deberse a interacciones ectodermo-mesénquima anómalas durante la séptima semana. La uretra se abre generalmente en el periné, cerca del ano.

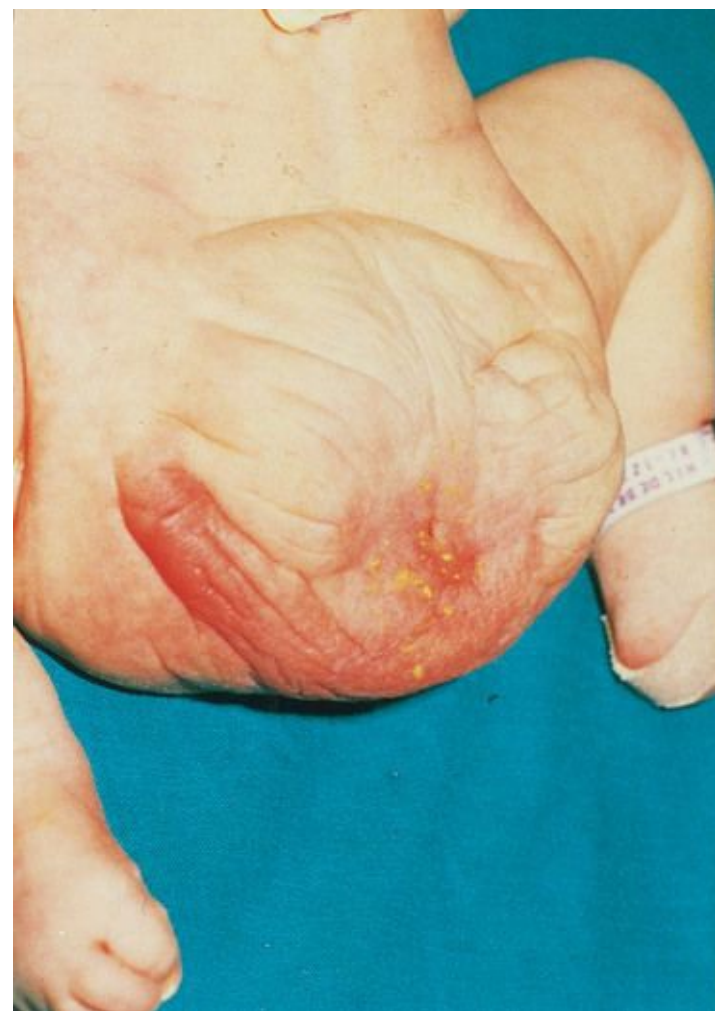

Figura 12-43 Periné de un lactante con agenesia de los genitales externos. No existen los genitales externos.

(Por cortesía del doctor A.E. Chudley, Section of Genetics and Metabolism, Department of Pediatrics and Child Health, Children's Hospital and University of Manitoba, Winnipeg, Manitoba, Canadá.)

---

---

## Pene bífido y pene doble

Estos defectos son infrecuentes. El pene bífido se suele asociar a extrofia de la vejiga (v. [fig. 12-24](#)). También puede estar asociado a alteraciones del tracto urinario y a ano imperforado. El pene doble aparece cuando se desarrollan dos tubérculos genitales.

---

---

## Micropene

En este trastorno el pene es tan pequeño que casi queda oculto por el tejido adiposo suprapúbico. El micropene se debe a insuficiencia testicular fetal y se asocia frecuentemente a hipopituitarismo.

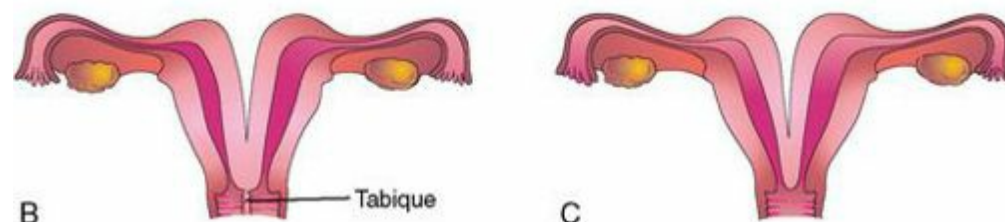
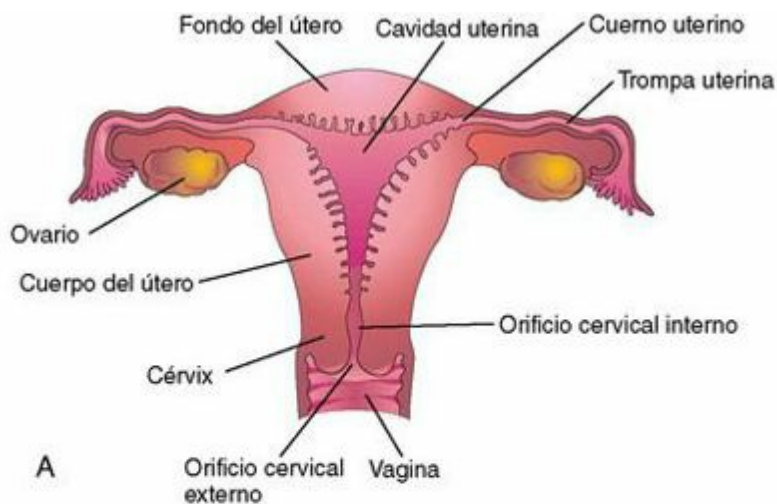
---

---

## Malformaciones de las trompas uterinas, el útero y la vagina

Los defectos de las trompas uterinas son infrecuentes y solamente se han publicado unos pocos casos. Entre ellos cabe citar los quistes de las hidátides de Morgagni, los orificios accesorios (abertura), la ausencia completa o segmentaria, la duplicación de una trompa uterina, la inexistencia de la capa muscular y la falta de canalización de las trompas. Los diversos tipos de duplicación uterina y de anomalías vaginales se deben a que el desarrollo del primordio uterovaginal se detiene durante la octava semana ([fig. 12-44](#)) a consecuencia de:

- El desarrollo incompleto de un conducto paramesonéfrico.
- La falta de desarrollo de diversas partes de uno o ambos conductos paramesonéfricos.
- La fusión incompleta de los conductos paramesonéfricos.
- La canalización incompleta de la placa vaginal en el proceso de formación de la vagina.



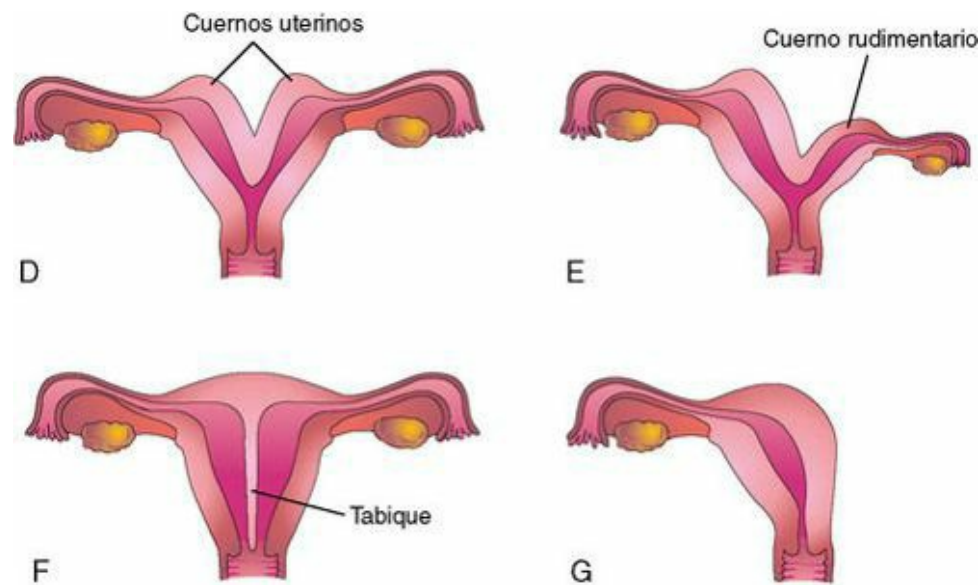


Figura 12-44 Malformaciones uterinas. **A**, Útero y vagina normales. **B**, Útero doble (útero didelfo) y vagina doble (vagina duplicada). Se puede observar el tabique que divide la vagina en dos partes. **C**, Útero doble con vagina única. **D**, Útero bicorne (dos cuernos uterinos). **E**, Útero bicorne con un cuerno izquierdo rudimentario. **F**, Útero tabicado; el tabique divide el cuerpo del útero. **G**, Útero unicornio; solamente existe uno de los cuernos laterales.

El **útero doble** (útero didelfo) se debe a la no fusión de las partes inferiores de los conductos paramesonéfricos. Se puede asociar a vagina doble o única ([fig. 12-44B a D](#)). En algunos casos el útero tiene un aspecto externo normal pero está dividido internamente por un tabique fino ([fig. 12-44F](#)). Si la duplicación afecta únicamente a la parte superior del cuerpo del útero, el trastorno se denomina **útero bicorne** ([figs. 12-44D y E](#), y [12-45](#)).

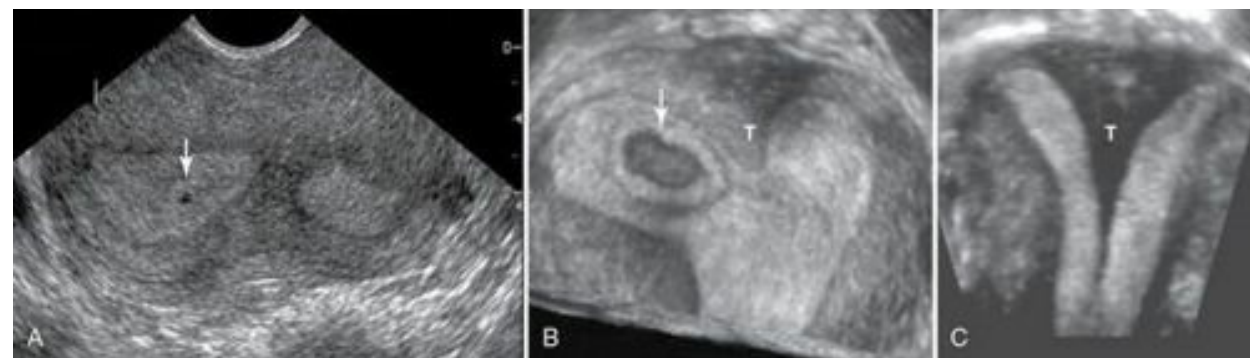

Figura 12-45 Ecografía en un caso de útero bicorne. **A**, Imagen axial del fondo uterino en la que se observan dos cavidades endometriales separadas y un saco coriónico (gestacional) de 1 semana (*flecha*). **B**, Imagen ecográfica tridimensional de la misma paciente con un saco coriónico de 4 semanas (*flecha*) a la derecha de un tabique uterino (*T*). **C**, Imagen ecográfica coronal de un útero con un gran tabique (*T*) que se extiende hacia el cérvix.

(Por cortesía del doctor E.A. Lyons, Department of Radiology, Health Sciences Centre and University of Manitoba, Winnipeg, Manitoba, Canadá.)

Cuando se retrasa el crecimiento de un conducto paramesonéfrico y no se fusiona con el conducto contralateral, aparece un **útero bicorne con un cuerno rudimentario** ([fig. 12-44E](#)). El cuerno rudimentario puede no estar comunicado con la cavidad del útero. Aparece un **útero unicornio** cuando

no se desarrolla uno de los conductos paramesonéfricos; el resultado es un útero que solamente presenta una trompa uterina ([fig. 12-44G](#)). En muchos casos estas mujeres son fértiles pero pueden mostrar un aumento en la incidencia de parto prematuro o de aborto recurrente.

## Ausencia de la vagina y el útero

La ausencia de la vagina se observa en aproximadamente 1 de cada 5.000 recién nacidas vivas. Se debe a que no se desarrollan los bulbos senovaginales ni la placa vaginal ([figs. 12-33B](#) y [12-36A](#)). Cuando no existe la vagina tampoco suele existir el útero debido a que es el útero en desarrollo (primordio uterovaginal) el que induce la formación de los bulbos senovaginales que se fusionan formando la placa vaginal.

## Atresia vaginal

La no canalización de la placa vaginal da lugar a atresia (bloqueo) de la vagina. Se observa un tabique vaginal transversal en aproximadamente 1 de cada 80.000 mujeres. En general, el tabique se localiza en la zona de unión entre los tercios medio y superior de la vagina. La falta de perforación del extremo inferior de la placa vaginal causa **himen imperforado**. Las variaciones en el aspecto del himen son frecuentes ([fig. 12-46](#)). El orificio vaginal tiene un diámetro que puede ser muy pequeño o grande, y en algunos casos hay más de un orificio.

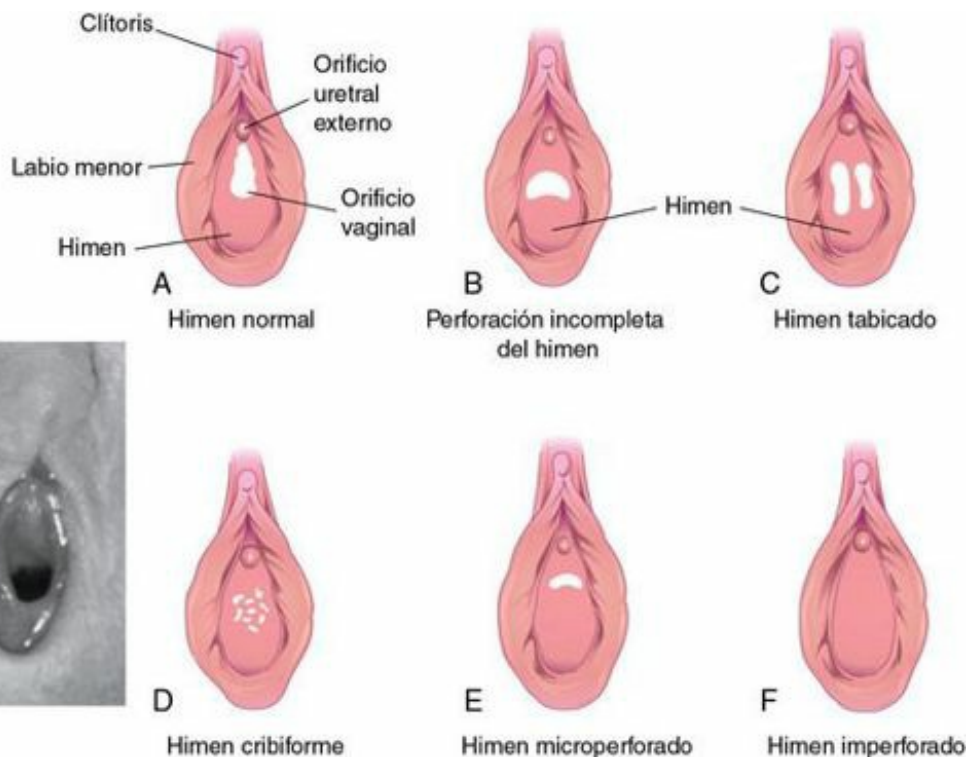


Figura 12-46 **A** a **F**, Anomalías congénitas del himen. El aspecto normal del himen queda ilustrado en **A** y en la fotografía del recuadro. *Recuadro*, Himen normal con configuración en semiluna en una niña de edad prepuberal.

(Por cortesía de la doctora Margaret Morris, profesora de Obstetricia, Ginecología y Ciencias Reproductivas, Women's Hospital and University of Manitoba, Winnipeg, Manitoba, Canadá.)

# Desarrollo de los conductos inguinales

Los conductos inguinales representan el trayecto que siguen los testículos en su descenso desde la pared abdominal dorsal a través de la pared abdominal anterior y hasta el escroto. Los conductos inguinales se desarrollan en los dos sexos debido a la existencia del estadio morfológicamente indiferente del desarrollo sexual. A medida que degenera el mesonefros, a cada lado del abdomen se desarrolla un ligamento (el **gubernáculo**) a partir del polo caudal de la gónada ([fig. 12-47A](#)). El gubernáculo discurre oblicuamente a través de la pared abdominal anterior en desarrollo en la zona del futuro conducto inguinal ([fig. 12-47B a D](#)) y acaba uniéndose caudalmente a la superficie interna de las *tumefacciones labioescrotales* (futuras mitades del escroto o de los labios mayores).

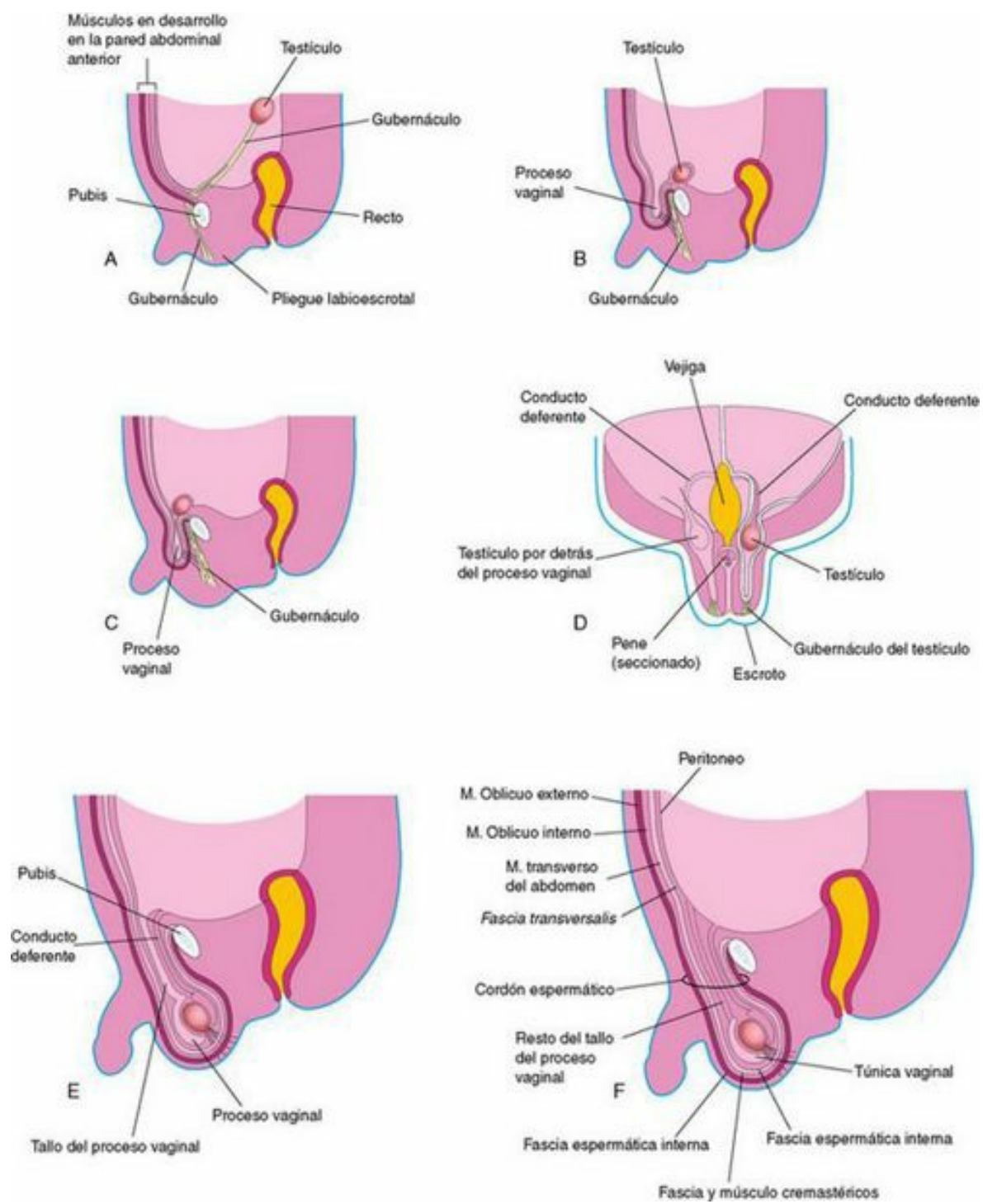


Figura 12-47 Formación de los conductos inguinales y descenso de los testículos. **A**, Sección sagital de un embrión de 7 semanas en la que se muestra el testículo antes de su descenso desde la pared

abdominal dorsal. **B y C**, Secciones similares en fetos de aproximadamente 28 semanas donde se ilustra el proceso vaginal y el comienzo del descenso del testículo a través del conducto inguinal. Se puede observar que el proceso vaginal arrastra por delante de sí las capas fasciales de la pared abdominal. **D**, Sección frontal de un feto de aproximadamente 3 días más en la que se ilustra el descenso del testículo por detrás del proceso vaginal. El proceso vaginal se ha seccionado en la parte izquierda para mostrar el testículo y el conducto deferente. **E**, Sección sagital de un recién nacido de sexo masculino con demostración del proceso vaginal que comunica con la cavidad peritoneal a través de un tallo estrecho. **F**, Sección similar en un lactante de sexo masculino y 1 mes de edad tras la obliteración del tallo del proceso vaginal. Se puede observar que las capas fasciales extendidas de la pared abdominal cubren ahora el cordón espermático.

El **proceso vaginal**, una evaginación del peritoneo, se desarrolla por delante del gubernáculo y se hernia a través de la pared abdominal y a lo largo del trayecto constituido por el gubernáculo ([fig. 12-47B](#)). El proceso vaginal arrastra extensiones de las capas de la pared abdominal por delante que forman las paredes del conducto inguinal. Estas capas también forman las cubiertas del cordón espermático y el testículo ([fig. 12-47D a F](#)). La abertura existente en la *fascia transversalis* y que se ha originado por el proceso vaginal se convierte en el **anillo inguinal profundo**, mientras que la abertura creada en la aponeurosis oblicua externa forma el **anillo inguinal superficial**.

---

### Complementos cromosómicos sexuales anómalos

En los embriones con complementos cromosómicos sexuales anómalos, como XXX o XXY, el número de cromosomas X parece no ser relevante en cuanto a la determinación sexual. Siempre que exista un cromosoma Y normal el embrión muestra un desarrollo masculino. Cuando no existe un cromosoma Y o bien está ausente la región de determinación del testículo en el cromosoma Y, se produce un desarrollo femenino. La pérdida de un cromosoma X no parece interferir con la migración de las células germinales primordiales hasta las crestas gonadales, dado que en las gónadas fetales de mujeres 45,XO con el síndrome de Turner se han observado algunas células germinales. Sin embargo, son necesarios dos cromosomas X para que se produzca el desarrollo normal de los ovarios.

---

# Reubicación de los testículos y los ovarios



# Descenso testicular

El descenso testicular se asocia a:

- Aumento de tamaño de los testículos y atrofia del mesonefros (riñones mesonéfricos), lo que permite el movimiento caudal de los testículos a lo largo de la pared abdominal posterior.
- Atrofia de los conductos paramesonéfricos inducida por la MIS, lo que permite que los testículos se desplacen a través del abdomen hasta los anillos inguinales profundos.
- Aumento de tamaño del proceso vaginal que guía al testículo a través del conducto inguinal hasta el escroto.

Hacia la semana 26, los testículos ya han descendido generalmente hasta el retroperitoneo (por fuera del peritoneo), desde la región lumbar superior hasta la pared abdominal posterior y hasta los anillos inguinales profundos ([fig. 12-47B](#) y [C](#)). Este cambio de posición se produce a medida que la pelvis fetal aumenta de tamaño y se alargan el cuerpo y el tronco del embrión. El movimiento transabdominal de los testículos es básicamente un movimiento relativo que se debe al crecimiento de la parte craneal del abdomen en dirección de alejamiento respecto a la futura región pélvica. El descenso testicular a través de los conductos inguinales y hasta el escroto está controlado por los andrógenos (p. ej., la testosterona) producidos por los testículos fetales. El gubernáculo forma un conducto a través de la pared abdominal anterior para el paso de los procesos vaginales durante la formación de los conductos inguinales. El gubernáculo origina el anclaje del testículo en el escroto y guía su descenso hacia este último. El paso del testículo a través del conducto inguinal también puede verse facilitado por el incremento de la presión intraabdominal que resulta del crecimiento de los órganos abdominales.

El descenso de los testículos a través de los conductos inguinales y hasta el escroto se suele iniciar durante la semana 26 y en algunos fetos dura 2 o 3 días. En la mayoría de los casos, los dos testículos se ubican en el escroto hacia la semana 32. Los testículos discurren por fuera del peritoneo y del proceso vaginal. Después de que ambos están alojados en el escroto, el conducto inguinal se contrae alrededor del cordón espermático. En más del 97% de los recién nacidos a término los testículos están dentro del escroto, y en la mayoría de los casos en que no es así, los testículos descienden al escroto durante los 3 primeros meses tras el parto.

El modo en que descienden los testículos es la razón por la que el conducto deferente pasa por delante del uréter ([fig. 12-33A](#)) y también explica el trayecto de los vasos testiculares. Estos vasos se forman cuando los testículos están situados en la parte alta de la pared abdominal posterior. Cuando descienden, los testículos arrastran con ellos los conductos deferentes y los vasos testiculares. A medida que los testículos y los conductos deferentes descienden, quedan rodeados por extensiones fasciales de la pared abdominal ([fig. 12-47F](#)).

- La extensión de la *fascia transversalis* se convierte en la **fascia espermática interna**.
- La extensión del músculo y la fascia oblicuos internos se convierte en el **músculo y la fascia cremastéricos**.

- La extensión de la aponeurosis oblicua externa se convierte en la **fascia espermática externa**.

En el interior del escroto, el testículo se proyecta hacia el extremo distal del **proceso vaginal**. Durante el período perinatal, el tallo de conexión del proceso vaginal suele obliterarse y formar una membrana serosa —la **túnica vaginal**— que cubre la parte anterior y las partes laterales de los testículos ([fig. 12-47F](#)).

# Descenso ovárico

Los ovarios también descienden desde la región lumbar de la pared abdominal posterior y se reubican en la pared lateral de la pelvis; sin embargo, no pasan de la pelvis ni se introducen en los conductos inguinales. El **gubernáculo** está unido al útero cerca de la zona de unión de la trompa uterina. La parte craneal del gubernáculo se convierte en el **ligamento ovárico** mientras que su parte caudal forma el **ligamento redondo del útero** ([fig. 12-33C](#)). Los ligamentos redondos pasan a través de los conductos inguinales y finalizan en los labios mayores. El proceso vaginal, que es relativamente pequeño en el feto de sexo femenino, suele obliterarse y desaparece mucho antes del parto. La persistencia del proceso vaginal en el feto de sexo femenino se denomina **proceso vaginal del peritoneo** o **canal de Nuck**.

---

## Criptorquidia

La criptorquidia (testículos ocultos) es la anomalía más frecuente en los recién nacidos y se observa en aproximadamente el 30% de los prematuros de sexo masculino y el 3-5% de los recién nacidos a término de sexo masculino. La criptorquidia refleja el hecho de que los testículos comienzan a descender hacia el escroto al final del segundo trimestre de la gestación. Este problema puede ser unilateral o bilateral. En la mayor parte de los casos, los testículos no descendidos se desplazan finalmente hasta el escroto al final del primer año. Cuando los dos testículos permanecen en la cavidad abdominal no maduran y es frecuente la esterilidad. Si no se corrige este problema, los pacientes muestran un riesgo significativamente elevado de presentar **tumores de células germinales**, especialmente en los casos de criptorquidia abdominal. Los testículos no descendidos son a menudo histológicamente normales en el momento del nacimiento, pero hacia el final del primer año muestran un desarrollo insuficiente con atrofia. Los testículos criptorquídicos se pueden localizar en la cavidad abdominal o en cualquier punto del trayecto habitual del descenso de los testículos, aunque generalmente se detienen en el conducto inguinal ([fig. 12-48A](#)). En la mayoría de los casos se desconoce cuál es la causa de la criptorquidia, pero un factor importante es la deficiencia de la producción de andrógenos por los testículos fetales.

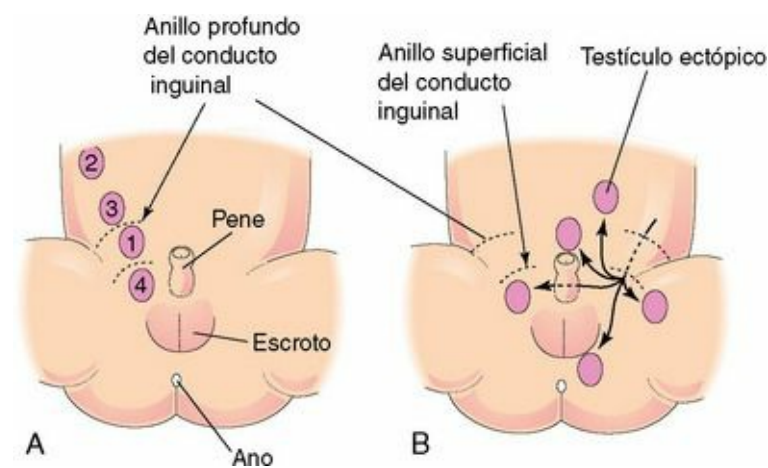


Figura 12-48 Posibles sitios en los que se localizan los testículos criptorquídicos y ectópicos. **A**, Localizaciones de los testículos criptorquídicos, numeradas en orden de frecuencia. **B**, Localizaciones habituales de los testículos ectópicos.

---

## Testículos ectópicos

Tras atravesar los conductos inguinales, los testículos se pueden desviar de su trayecto habitual y descender hasta localizaciones anómalas ([fig. 12-48B](#)):

- Intersticial (localización externa a la aponeurosis del músculo oblicuo externo).
- En la parte proximal de la parte medial del muslo.
- Dorsal al pene.
- En el lado opuesto (ectopia cruzada).

Todas las formas de testículo ectópico son infrecuentes, pero aun así la más habitual es la **ectopia intersticial**. Se produce un testículo ectópico cuando una parte del gubernáculo pasa a una localización anómala y a continuación le sigue el testículo.

---

---

## Hernia inguinal congénita

En los casos en los que no se cierra la comunicación entre la túnica vaginal y la cavidad peritoneal ([fig. 12-49A](#) y [B](#)) aparece un **proceso vaginal persistente**. Un asa del intestino se puede herniar a través de esta estructura hacia el escroto o el labio mayor ([fig. 12-49B](#)). En los sacos de las hernias inguinales se observan a menudo restos embrionarios con características similares a las del conducto deferente o el epidídimo. La hernia inguinal congénita es mucho más frecuente en los lactantes de sexo masculino, especialmente en los que muestran ausencia de descenso testicular. La hernia inguinal congénita también es frecuente en los pacientes con testículos ectópicos y con síndrome de insensibilidad a los andrógenos (v. [fig. 12-41](#)).

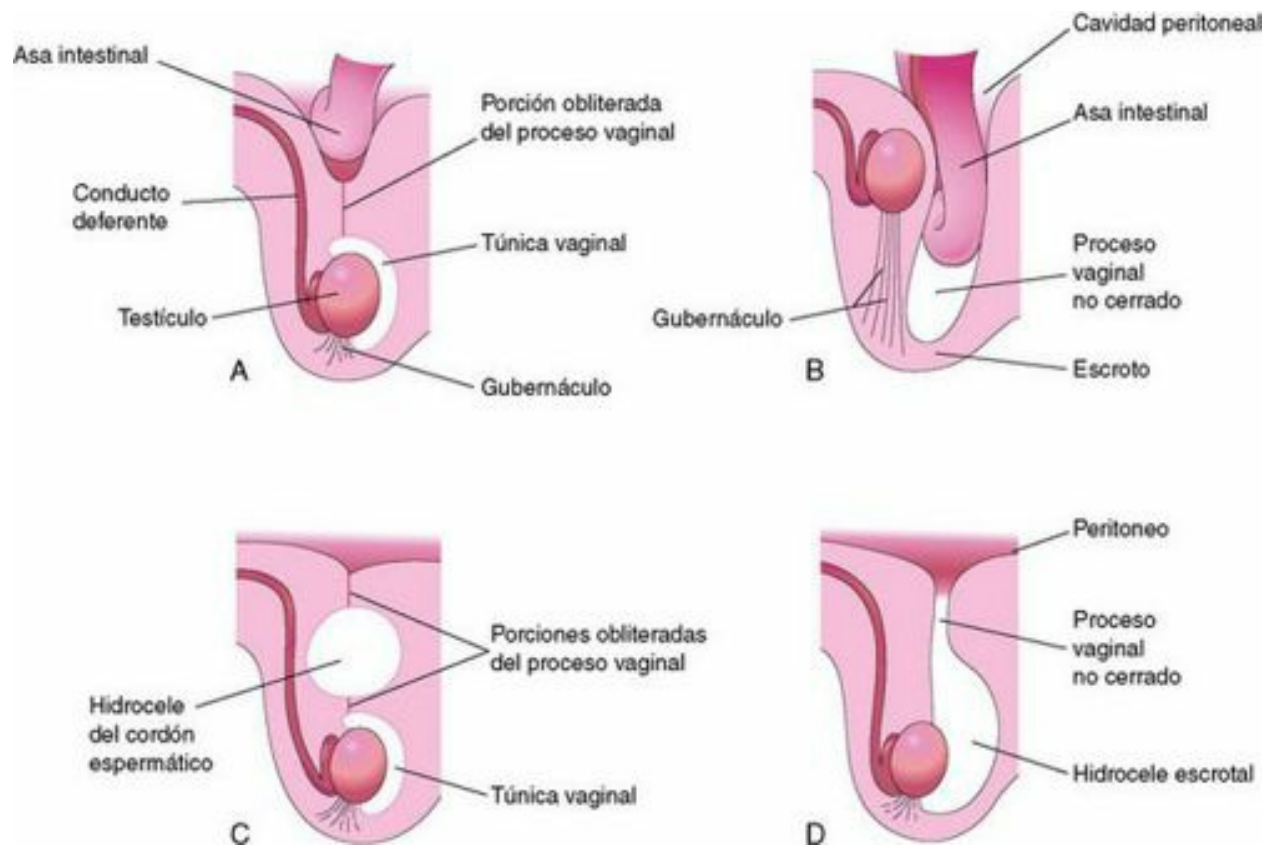


Figura 12-49 Esquemas correspondientes a secciones sagitales con ilustración de las alteraciones debidas a la falta de cierre del proceso vaginal. **A**, Hernia inguinal congénita incompleta debida a la persistencia de la parte proximal del proceso vaginal. **B**, Hernia inguinal congénita completa en el escroto debida a la persistencia del proceso vaginal. Ilustración de la criptorquidia, una anomalía asociada a menudo. **C**, Hidrocele de gran tamaño debido a la falta de obliteración de una parte del proceso vaginal. **D**, Hidrocele del testículo y del cordón espermático debido al paso de líquido peritoneal hacia un proceso vaginal no cerrado.

---



---

## Hidrocele

En ocasiones se mantiene abierto el extremo abdominal del proceso vaginal, pero es demasiado pequeño como para permitir la herniación del intestino ([fig. 12-49D](#)). El líquido peritoneal pasa a través del proceso vaginal permeable y forma un **hidrocele escrotal**. Cuando permanece la parte media del proceso vaginal, el líquido se puede acumular y originar un **hidrocele del cordón espermático** ([fig. 12-49C](#)).

---

# Resumen del sistema urogenital

- El desarrollo del sistema urinario está íntimamente asociado al desarrollo del sistema genital.
- El sistema urinario se desarrolla antes que el sistema genital.
- Se desarrollan tres sistemas renales sucesivos: pronefros (no funcional), mesonefros (órganos excretores temporales) y metanefros (primordio de los riñones permanentes).
- El **metanefros** se desarrolla a partir de dos orígenes: uno es la yema ureteral, que da lugar al uréter, la pelvis renal, los cálices renales y los túbulos colectores, y el otro es el blastema metanéfrico, que da lugar a las nefronas.
- Al principio, los **riñones** se localizan en la pelvis pero después se mueven gradualmente hacia el abdomen. Esta aparente migración se debe al crecimiento desproporcionado de las regiones lumbar y sacra del feto.
- Son frecuentes las malformaciones congénitas de los riñones y los uréteres. La división incompleta de la yema ureteral da lugar a un uréter doble y a un riñón supernumerario. Aparece un riñón ectópico con rotación anómala cuando el riñón en fase de desarrollo se mantiene en su localización embrionaria en la pelvis.
- La **vejiga** se desarrolla a partir del seno urogenital y del mesénquima esplácnico adyacente. La uretra femenina y la mayor parte de la uretra masculina tienen un origen similar.
- La **extrofia de la vejiga** se debe a un defecto infrecuente de la pared corporal medial a través del cual protruye la pared posterior de la vejiga en la pared abdominal. El **epispadias** es una anomalía frecuente en los fetos de sexo masculino y consiste en la abertura de la uretra en el dorso del pene.
- El **sistema genital** se desarrolla estrechamente asociado al sistema urinario. El sexo cromosómico queda establecido en el momento de la fecundación, pero las gónadas no adquieren las características sexuales específicas hasta la séptima semana.
- Las **células germinales primordiales** se forman en la pared de la vesícula umbilical durante la cuarta semana y migran hacia las gónadas en desarrollo, en donde se diferencian hacia células germinales (ovogonias/espermatogonias).
- Los **genitales externos** no adquieren sus características masculinas o femeninas distintivas hasta la semana 12. Los genitales se desarrollan a partir de primordios que son idénticos en ambos sexos.
- El **sexo gonadal** está determinado por el factor determinante de los testículos (TDF, *testes-determining factor*), que se localiza en el cromosoma Y. El TDF dirige la diferenciación testicular. Las **células intersticiales** (células de Leydig) producen **testosterona**, que estimula el desarrollo de los **conductos mesonéfricos** hacia la formación de los conductos genitales masculinos. La testosterona también estimula el desarrollo de los genitales externos indiferenciados hacia la formación del pene y el escroto. La sustancia inhibidora mülleriana (MIS, *müllerian-inhibiting substance*), producida por las **células de Sertoli**, inhibe el desarrollo de los conductos paramesonéfricos (primordios de los

conductos genitales femeninos).

- En ausencia de un cromosoma Y y en presencia de dos cromosomas X se desarrollan los ovarios, los conductos mesonéfricos experimentan una regresión y los **conductos paramesonéfricos** se transforman en el útero y en las trompas uterinas; la vagina se desarrolla a partir de la placa vaginal derivada del **seno urogenital** y los genitales externos indiferentes se transforman en el clítoris y los labios (mayores y menores).
- Las personas con trastorno del desarrollo sexual (TDS) ovotesticular (hermafroditismo verdadero) poseen tejidos ovárico y testicular, así como genitales internos y externos variables. Los errores en la diferenciación sexual dan lugar al **seudohermafroditismo**. En las personas con TDS 46,XY (seudohermafroditismo masculino), los testículos fetales no producen cantidades suficientes de hormonas masculinizantes o bien las estructuras sexuales muestran una insensibilidad tisular frente a dichas hormonas. El TDS 46,XX (seudohermafroditismo femenino) se debe habitualmente a **hiperplasia suprarrenal congénita** (HSC), un trastorno de las glándulas suprarrenales fetales que cursa con producción excesiva de andrógenos y masculinización de los genitales externos.
- Las malformaciones del tracto genital femenino, como el útero doble, en su mayoría se deben a la fusión incompleta de los conductos paramesonéfricos. La **criptorquidia** y los **testículos ectópicos** ocurren por alteraciones en el descenso testicular.
- La **hernia inguinal congénita** y el **hidrocele** se deben a la persistencia del proceso vaginal. La falta de fusión de los pliegues uretrales en los fetos de sexo masculino da lugar a diversos tipos de **hipospadias**.

# Problemas con orientación clínica

---



## Caso 12-1

*Una niña de 4 años de edad utiliza todavía pañales debido a que está continuamente mojada. El pediatra observa que la orina procede de la vagina de la paciente. En una urografía intravenosa se demuestra la existencia de dos pelvis renales y dos uréteres en el lado derecho. Uno de los uréteres entra claramente en la vejiga, pero no se observa bien dónde finaliza el otro uréter. Un urólogo pediátrico explora a la paciente bajo anestesia general y en el transcurso de esta exploración se observa una pequeña abertura en la pared posterior de la vagina, por donde se introduce un pequeño catéter y se inyecta material de contraste. Con este procedimiento se demuestra que la abertura en la vagina es el orificio del segundo uréter.*

- ¿Cuál es el fundamento embriológico de la existencia de dos pelvis renales y dos uréteres en un mismo lado?
- Describa el fundamento embriológico del orificio ureteral ectópico.
- ¿Cuál es el fundamento anatómico de la pérdida continuada de orina a través de la vagina?

---

---

## Caso 12-2

*Un hombre joven con traumatismo grave presenta parada cardíaca. Después de la reanimación cardiopulmonar su corazón comienza a latir de nuevo, pero no se consigue la respiración espontánea. Se aplica respiración mecánica pero no hay evidencia de actividad eléctrica en el electroencefalograma. Al cabo de 2 días, la familia acepta el hecho de que no hay posibilidades de recuperación y solicita que los riñones del paciente sean donados para trasplante. El radiólogo realiza el cateterismo de la arteria femoral y una aortografía (visualización radiográfica de la aorta y sus ramas). Este método le permite observar en el lado derecho una única arteria renal de calibre grande mientras que en el lado izquierdo hay dos arterias renales, una de calibre intermedio y la otra de calibre pequeño. Solamente se utiliza el riñón derecho para trasplante debido a que es más difícil la implantación de las arterias de calibre pequeño que las de calibre grande. El injerto de la pequeña arteria renal accesoria en la aorta sería difícil debido a su calibre y, por ello, parte del riñón podría necrosarse si alguna de las arterias no se injertara adecuadamente.*

- ¿Son frecuentes las arterias renales accesorias?
- ¿Cuál es el fundamento embriológico de la existencia de dos arterias renales izquierdas?
- ¿En qué otra circunstancia podría tener significación clínica la presencia de una arteria renal accesoria?

---

---

## Caso 12-3

*Una mujer de 32 años de edad con antecedentes recientes de un cuadro de cólicos y dolor abdominal bajo, y sensibilidad dolorosa a la palpación abdominal, es intervenida mediante laparotomía debido a la sospecha de un embarazo ectópico. En la intervención se demuestra un embarazo en un cuerno uterino derecho rudimentario. Se extirpa quirúrgicamente en su totalidad el cuerno uterino con el embarazo ectópico.*

- ¿Es frecuente este tipo de anomalía uterina?
- ¿Cuál es el fundamento embriológico del cuerno uterino rudimentario?

---

---

## Caso 12-4

*Durante la exploración física de un recién nacido de sexo masculino se observa que la uretra se abre en la superficie ventral del pene, en la zona donde se unen el glande y el cuerpo del pene. El pene está incurvado hacia su superficie inferior.*

- Señale los términos médicos correspondientes a las malformaciones congénitas descritas.
- ¿Cuál es el fundamento embriológico del orificio uretral anómalo?
- ¿Es frecuente esta anomalía? Explique su etiología.

---

---

## Caso 12-5

*A una atleta de 20 años de edad se le impide competir en los Juegos Olímpicos debido a que en el frotis de la cavidad bucal se demuestra que las células somáticas carecen en su núcleo de la cromatina sexual X, lo que indica que su complemento cromosómico es de sexo masculino.*

- ¿Es un hombre o una mujer?
- ¿Cuál es el posible fundamento de la negatividad de la prueba de la cromatina sexual?
- ¿Hay algún fundamento anatómico que impida que participe en los Juegos Olímpicos?

---

---

## Caso 12-6

Un niño de 10 años de edad sufre un cuadro de dolor en la ingle izquierda al intentar levantar una caja muy pesada. Más tarde observa la aparición de un bulto en la ingle. El niño se lo dice a su madre y ésta solicita una consulta al médico de familia. Tras la exploración física, el médico establece un diagnóstico de hernia inguinal indirecta.

- Explique el fundamento embriológico de este tipo de hernia inguinal.
- En función de sus conocimientos embriológicos, indique cuáles son las capas del cordón espermático que cubren el saco herniario.

---

La discusión de estos problemas se recoge al final del libro.

### Bibliografía y lecturas recomendadas

Ashley R.A., Barthold J.S., Kolon T.F. Cryptorchidism: pathogenesis, diagnosis and prognosis. *Urol Clin North Am.* 2010;37:183.

Avni F.E., Maugey-Laulom B., Cassart M., et al. The fetal genitourinary tract. In Callen P.W., ed.: *Ultrasonography in Obstetrics and Gynecology*, ed 5, Philadelphia: WB Saunders, 2008.

Bendon R.W. Oligohydramnios. *Front Fetal Health.* 2000;2:10.

Billmire D.F. Germ cell tumors. *Surg Clin North Am.* 2006;86:489.

Elder J.S. Urologic disorders in infants and children. In Behrman R.E., Kliegman R.M., Jenson H.B., eds.: *Nelson Textbook of Pediatrics*, ed 17, Philadelphia: WB Saunders, 2004.

Fiegel H.C., Rolle U., Metzger R., et al. Embryology of testicular descent. *Semin Pediatr Surg.* 2011;20:161.

Haynes J.H. Inguinal and scrotal disorders. *Surg Clin North Am.* 2006;86:371.

Hecht N.B. Molecular mechanism of male germ cell differentiation. *BioEssays.* 1998;20:555.

Kluth D., Fiegel H.C., Geyer C. Embryology of the distal urethra and external genitals. *Semin Pediatr Surg.* 2011;20:176.

Kraft K.H., Shukla A.R., Canning D.A. Hypospadias. *Urol Clin North Am.* 2010;37:167.

Kuure S., Vuolteenaho R., Vainio S. Kidney morphogenesis: cellular and molecular regulation. *Mech Dev.* 2000;92:19.

Lambert S.M., Vilain E.J., Kolon T.F. A practical approach to ambiguous genitalia in the new born period. *Urol Clin North Am.* 2010;37:195.

Lancaster M.A., Gleeson J.G. Cystic kidney disease: the role of Wnt signaling. *Trends Mol Med*. 2010;16:349.

Lee P.A., Houk C.P., Ahmed S.F., et al. Consensus statement on management of intersex disorders. *Pediatrics*. 2006;118:e4888.

Little M., Georgas K., Pennisi D., et al. Kidney development: two tales of tubulogenesis. *Curr Top Dev Biol*. 2010;90:193.

Meeks J., Schaeffer E.M. Genetic regulation of prostate development. *J Androl*. 2011;32:210.

Moore K.L. The development of clinical sex chromatin tests. In: Moore K.L., ed. *The Sex Chromatin*. Philadelphia: WB Saunders, 1966.

Moore K.L., Dalley A.F., Agur A.M.R. *Clinically Oriented Anatomy*, ed 6. Baltimore: Williams & Wilkins; 2010.

Nebot-Cegarra J., Fàbregas P.J., Sánchez-Pérez I. Cellular proliferation in the urorectal septation complex of the human embryo at Carnegie stages 13-18: A nuclear area-based morphometric analysis. *J Anat*. 2005;207:353.

Nishida H., Miyagawa S., Matsumaru D., et al. Gene expression analyses on embryonic external genitalia: identification of regulatory genes possibly involved in masculinization process. *Congenit Anom*. 2008;48:63.

Palmert M.R., Dahms W.T. Abnormalities of sexual differentiation. In Martin R.J., Fanaroff A.A., Walsh M.C., eds.: *Fanaroff and Martin's Neonatal-Perinatal Medicine: Diseases of the Fetus and Infant*, ed 8, Philadelphia: Mosby, 2006.

Persaud T.V.N. Embryology of the female genital tract and gonads. In Copeland L.J., Jarrell J., eds.: *Textbook of Gynecology*, ed 2, Philadelphia: WB Saunders, 2000.

Poder L. Ultrasound evaluation of the uterus. In Callen P.W., ed.: *Ultrasonography in Obstetrics and Gynecology*, ed 5, Philadelphia: WB Saunders, 2008.

Powell D.M., Newman K.D., Randolph J. A proposed classification of vaginal anomalies and their surgical correction. *J Pediatr Surg*. 1995;30:271.

Sobel V., Zhu Y.-S., Imperato-McGinley J. Fetal hormones and sexual differentiation. *Obstet Gynecol Clin North Am*. 2004;31:837.

Stec A.A. Embryology and bony and pelvic floor anatomy in the bladder and exstrophy-epispadias complex. *Sem Pediatr Surg*. 2011;20:66.

Vogt B.A., Dell K.M., Davis I.D. The kidney and urinary tract. In Martin R.J., Fanaroff A.A., Walsh M.C., eds.: *Fanaroff and Martin's Neonatal-Perinatal Medicine: Diseases of the Fetus and Infant*, ed 8, Philadelphia: Mosby, 2006.

Witschi E. Migration of the germ cells of human embryos from the yolk sac to the primitive gonadal folds. *Contr Embryol Carnegie Inst.* 1948;32:67.

Woolf A.S. A molecular and genetic view of human renal and urinary tract malformations. *Kidney Int.* 2000;58:500.

Yiee J.H., Baskin L.S. Environmental factors in genitourinary development. *J Urol.* 2010;184:34.



# Capítulo 13

## Sistema cardiovascular

### Desarrollo inicial del corazón y los vasos sanguíneos

Desarrollo de las venas asociadas al corazón embrionario

Destino de las arterias vitelinas y umbilicales

### Desarrollo posterior del corazón

Circulación a través del corazón primitivo

División del corazón primitivo

Cambios en el seno venoso

Sistema de conducción del corazón

### Malformaciones congénitas del corazón y los vasos de calibre grande

### Derivados de las arterias de los arcos faríngeos

Derivados del primer par de arterias de los arcos faríngeos

Derivados del segundo par de arterias de los arcos faríngeos

Derivados del tercer par de arterias de los arcos faríngeos

Derivados del cuarto par de arterias de los arcos faríngeos

Destino del quinto par de arterias de los arcos faríngeos

Derivados del sexto par de arterias de los arcos faríngeos

Malformaciones congénitas arteriales de los arcos faríngeos

### Circulación fetal y neonatal

Circulación fetal

Circulación neonatal transicional

Derivados de los vasos y las estructuras fetales

### Desarrollo del sistema linfático

Desarrollo de los sacos linfáticos y de los conductos linfáticos

Desarrollo del conducto torácico

Desarrollo de los ganglios linfáticos

Desarrollo de los linfocitos

Desarrollo del bazo y las amígdalas

### Resumen del sistema cardiovascular

### Problemas con orientación clínica

*El sistema cardiovascular es el primero de los grandes sistemas que presenta función en el embrión.*

El corazón y el sistema vascular primitivos aparecen hacia la mitad de la tercera semana. Este desarrollo cardíaco tan temprano tiene lugar debido a que el embrión en fase de crecimiento rápido no puede satisfacer ya sus necesidades nutricionales y de oxígeno únicamente mediante difusión. En consecuencia, necesita un método eficiente para obtener el oxígeno y los nutrientes a partir de la sangre materna, y también para eliminar el dióxido de carbono y los productos de desecho. El sistema cardiovascular deriva principalmente de:

- El *mesodermo esplácnico*, que forma el primordio del corazón ([fig. 13-1A y B](#)).
- El *mesodermo paraaxial y lateral*, en la proximidad de las placodas óticas.
- El *mesodermo faríngeo*.
- Las *células de la cresta neural* procedentes de la región localizada entre las vesículas óticas y los límites caudales del tercer par de somitas.

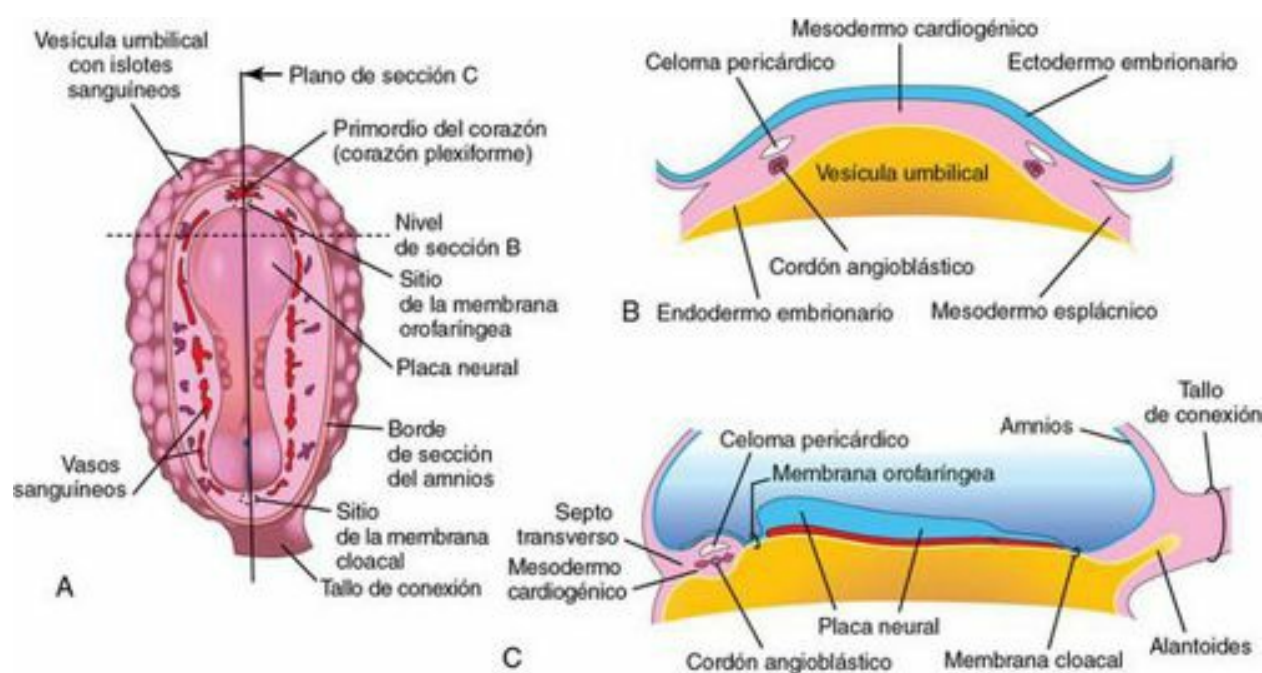


Figura 13-1 Desarrollo inicial del corazón. **A**, Esquema correspondiente a la vista dorsal de un embrión de aproximadamente 18 días. **B**, Sección transversal del embrión en la que se muestran los cordones angioblásticos en el mesodermo cardiogénico y su relación con el celoma pericárdico. **C**, Sección longitudinal del embrión con ilustración de la relación entre los cordones angioblásticos y la membrana orofaríngea, el celoma pericárdico y el tabique transversal.

El desarrollo de los vasos sanguíneos, la **angiogénesis**, se describe en el [capítulo 4](#). Los vasos sanguíneos primitivos no se pueden diferenciar estructuralmente en arterias y venas y se denominan en función de sus destinos futuros y de su relación con el corazón.

# Desarrollo inicial del corazón y los vasos sanguíneos

Las señales de inducción procedentes del endodermo anterior estimulan la formación inicial del corazón. El signo más temprano del desarrollo del corazón es la aparición de bandas endoteliales bilaterales, los **cordones angioblásticos**, en el mesodermo cardiogénico durante la tercera semana ([fig. 13-1B](#) y [C](#)). Estos cordones se canalizan y forman dos tubos cardíacos finos. A medida que se produce el plegamiento lateral del embrión, los tubos **cardíacos endocárdicos** se aproximan entre sí y se fusionan formando un único *tubo cardíaco* (v. [figs. 13-7C](#) y [13-9C](#)). La fusión de los tubos cardíacos comienza en el extremo craneal del corazón en desarrollo y se extiende caudalmente. *El corazón comienza a latir a los 22-23 días* ([fig. 13-2](#)). El flujo de sangre se inicia durante la cuarta semana y se puede visualizar mediante ecografía Doppler ([fig. 13-3](#)).

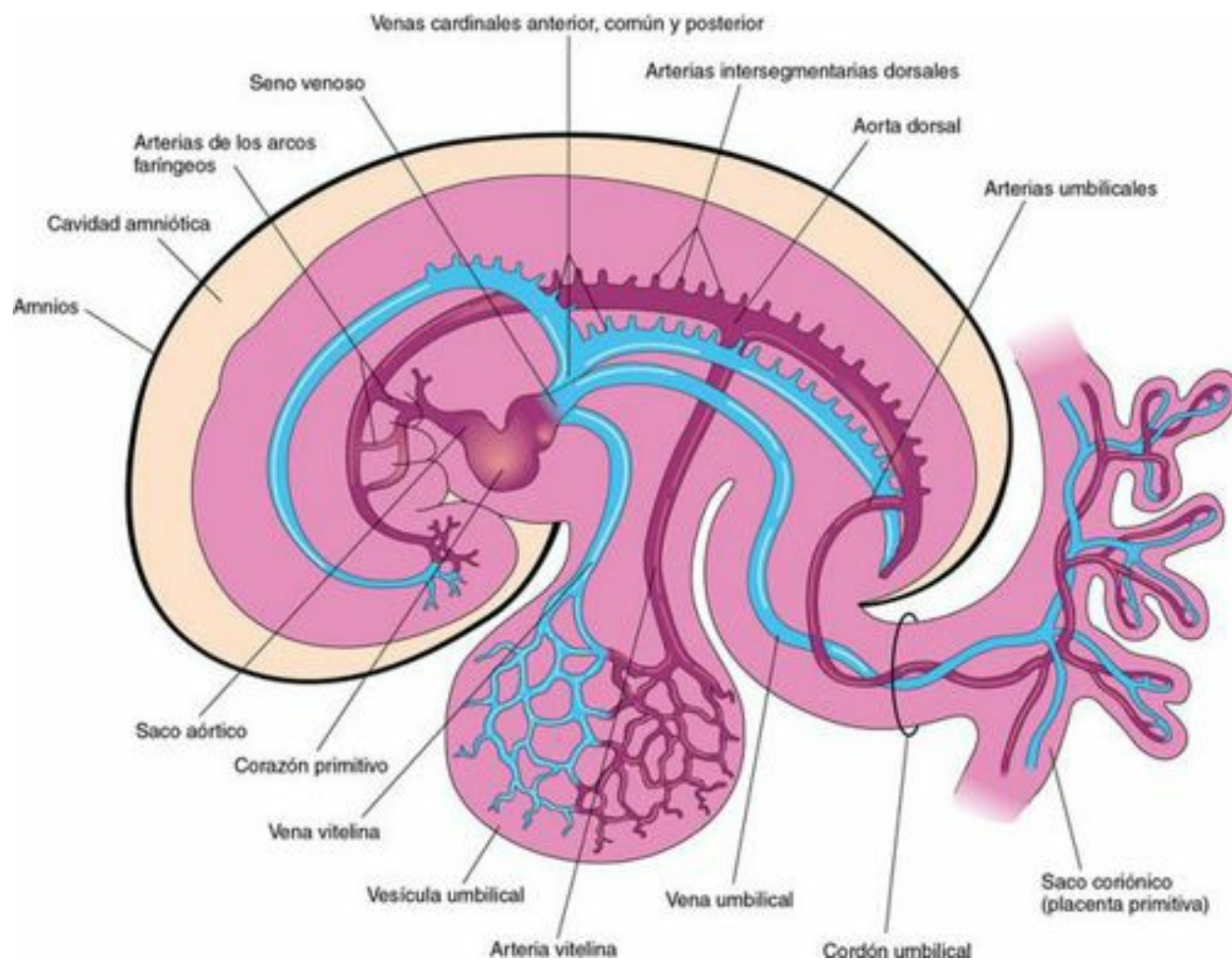


Figura 13-2 Esquema del sistema cardiovascular embrionario (aproximadamente, 26 días) en el que se muestran los vasos del lado izquierdo. La vena umbilical transporta sangre bien oxigenada y nutrientes desde el saco coriónico hasta el embrión. Las arterias umbilicales transportan sangre pobremente oxigenada y productos de desecho desde el embrión hasta el saco coriónico (la membrana embrionaria más externa).

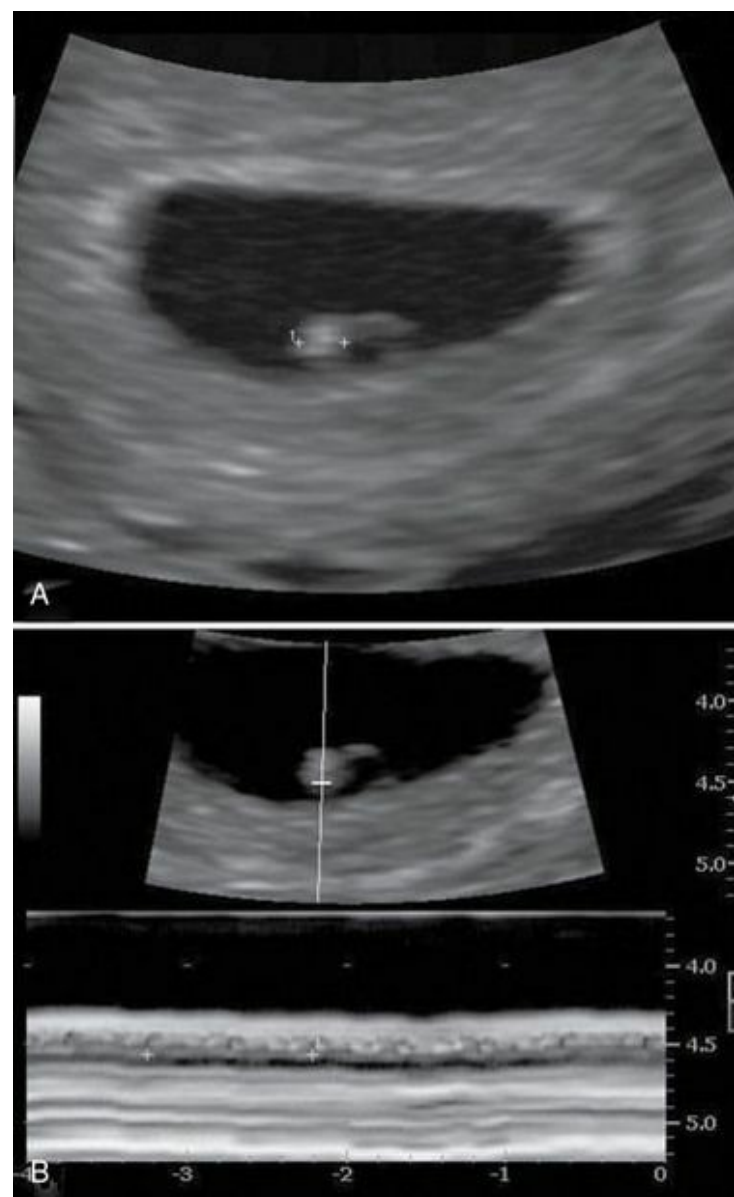


Figura 13-3 Imagen ecográfica endovaginal de un embrión de 4 semanas. **A**, Embrión de 2,4 mm con aspecto brillante (ecogénico) (*calibradores*). **B**, Actividad cardíaca de 116 lat./min demostrada con el modo de movimiento. Los calibradores se utilizan para indicar dos latidos seguidos.

(Por cortesía del doctor E.A. Lyons, profesor de Radiología, Obstetricia y Ginecología, y Anatomía Humana, University of Manitoba and Health Sciences Centre, Winnipeg, Manitoba, Canadá.)

*Estudios moleculares* han demostrado que hay más de 500 genes implicados en el desarrollo del corazón de los mamíferos. Varios miembros de la familia de genes T-box desempeñan una función esencial en la determinación del linaje celular, la especificación de las cavidades cardíacas, el desarrollo de las válvulas y los tabiques, así como la formación del sistema de conducción.

En estudios experimentales sobre la expresión genética y el desarrollo de los linajes celulares se ha observado que las células progenitoras del mesodermo faríngeo, localizadas por delante del tubo cardíaco inicial (campo cardíaco anterior), dan lugar al miocardio ventricular y a la pared miocárdica del tracto de salida del corazón. Por otra parte, una segunda oleada de células progenitoras procedentes del mesodermo faríngeo (segundo campo cardíaco) también contribuye al rápido proceso de crecimiento y alargamiento del tubo cardíaco. El miocardio del ventrículo izquierdo y el polo anterior del tubo cardíaco proceden principalmente del segundo campo cardíaco. La expresión de *Hes-*

*1* en el endodermo y el mesodermo faríngeos (segundo campo cardíaco) desempeña una función inicial en el desarrollo del tracto de salida.

Los genes hélice-asa-hélice básicos *dHAND* y *eHAND* se expresan en los tubos endocárdicos primitivos bilaterales y también en las fases avanzadas de la morfogénesis cardíaca. Los genes *MEF2C* y *Pitx-2*, que son expresados por las células precursoras cardiogénicas que proceden de la línea primitiva antes de la formación de los tubos cardíacos (mediada por Wnt 3a), también parecen ser reguladores esenciales del desarrollo cardíaco inicial.

# Desarrollo de las venas asociadas al corazón embrionario

Hay tres pares de venas que drenan en el corazón tubular de un embrión de 4 semanas (v. [fig. 13-2](#)):

- Las *venas vitelinas* devuelven la sangre pobremente oxigenada procedente de la vesícula umbilical (saco vitelino).
- Las *venas umbilicales* transportan sangre bien oxigenada desde el saco coriónico.
- Las *venas cardinales comunes* devuelven la sangre escasamente oxigenada que procede del cuerpo del embrión.

Las **venas vitelinas** siguen el conducto onfaloentérico hasta el embrión. El conducto onfaloentérico es el tubo estrecho que conecta la vesícula umbilical con el intestino primitivo medio (v. [fig. 11-1](#)). Tras atravesar el septo transversal, las venas vitelinas alcanzan el extremo venoso del corazón, el **seno venoso** ([figs. 13-2](#) y [13-4A](#)). La vena vitelina izquierda experimenta un retroceso, y la vena vitelina derecha forma la mayor parte del **sistema porta hepático** ([fig. 13-5B](#) y [C](#)) y una parte de la vena cava inferior. A medida que el primordio del hígado crece en el septo transversal (v. [cap. 11](#)), los **cordones hepáticos** se anastomosan alrededor de espacios preexistentes revestidos por endotelio. Estos espacios, que son los primordios de los **sinusoides hepáticos**, establecen contacto más adelante con las venas vitelinas.

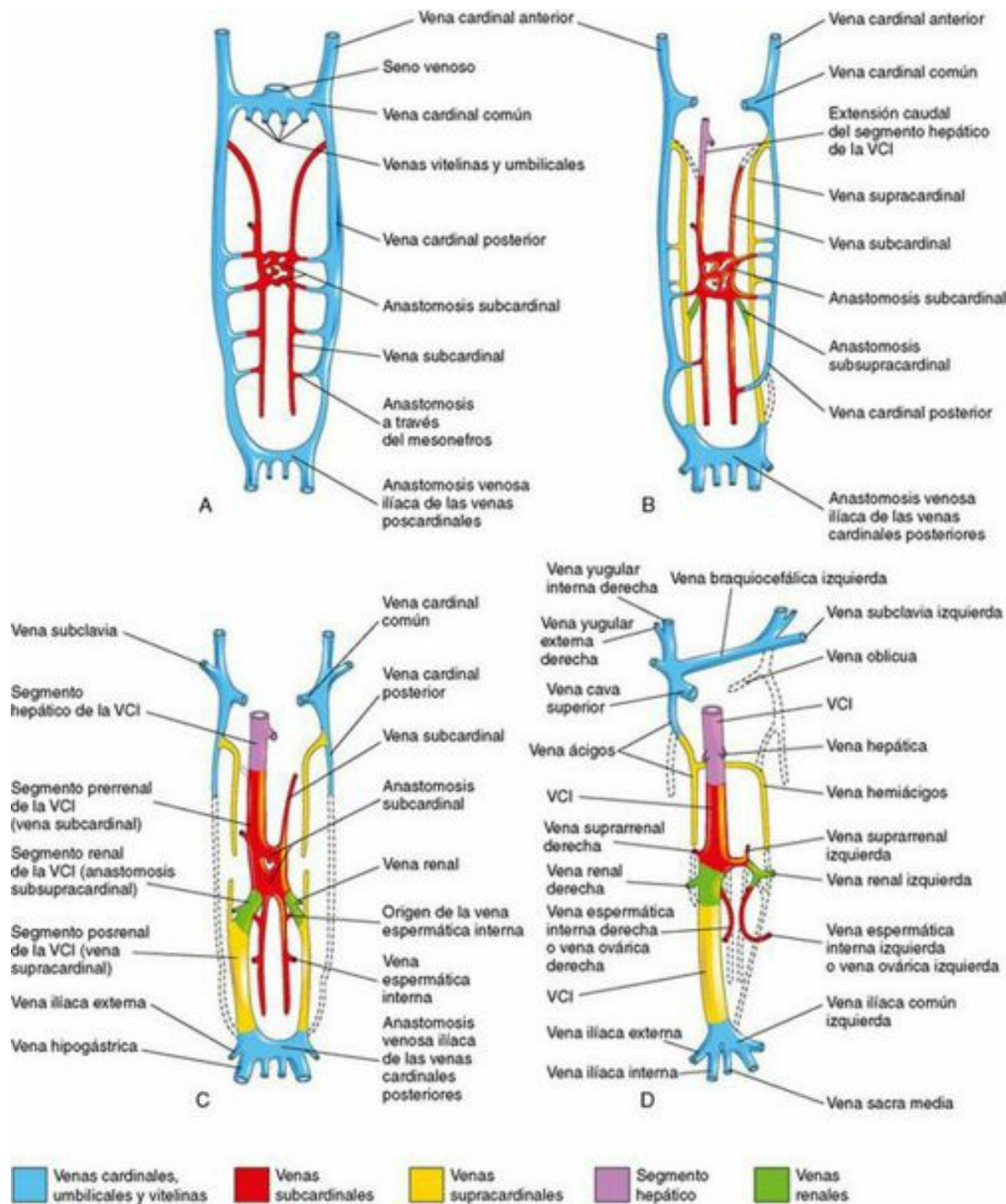


Figura 13-4 Ilustraciones de las venas primitivas de cuerpos de embriones (vistas ventrales). Inicialmente hay tres sistemas venosos: las venas umbilicales procedentes del corion, las venas vitelinas procedentes de la vesícula umbilical y las venas cardinales procedentes del cuerpo del embrión. Después aparecen las venas subcardinales y, finalmente, las venas supracardinales. **A**, A las 6 semanas. **B**, A las 7 semanas. **C**, A las 8 semanas. **D**, Adulto. Estos esquemas ilustran la transformación que tiene lugar hasta la aparición del patrón venoso del adulto. VCI: vena cava inferior.

(Modificado de Arey LB: Developmental Anatomy, 7.<sup>a</sup> ed. revisada. Filadelfia, WB Saunders, 1974.)

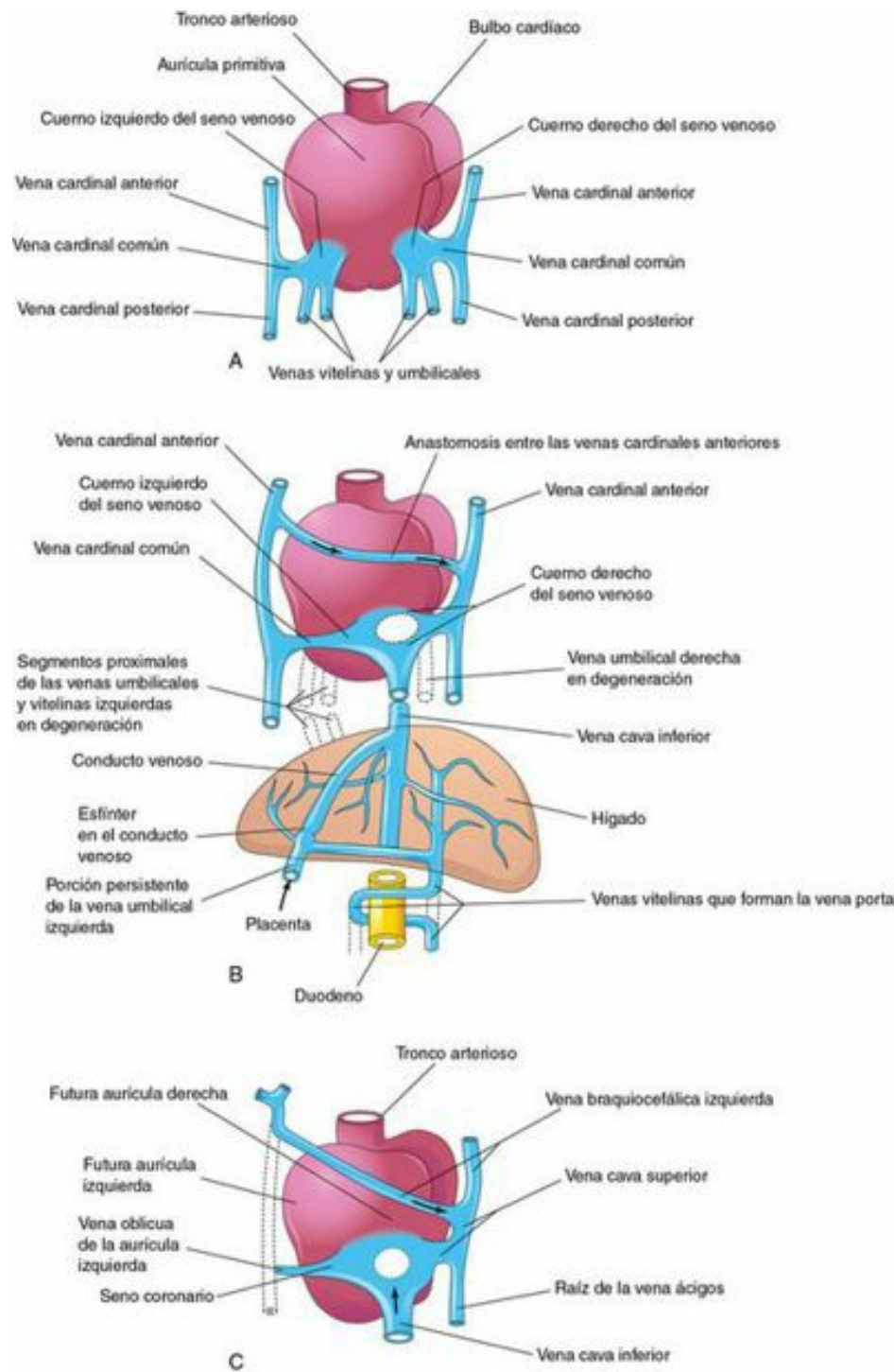


Figura 13-5 Vistas dorsales del corazón en desarrollo. **A**, Durante la cuarta semana (aproximadamente, 24 días), con demostración de la aurícula primitiva y del seno venoso y las venas de drenaje en ella. **B**, A las 7 semanas, con demostración del aumento de tamaño del cuerno sinusal derecho y de la circulación venosa a través del hígado. Los órganos no están dibujados a escala. **C**, A las 8 semanas, con indicación de los derivados del adulto correspondientes a las venas cardinales que aparecen en **A** y **B**.

Las **venas umbilicales** discurren a cada lado del hígado y transportan sangre bien oxigenada desde la placenta hasta los senos venosos. A medida que se desarrolla el hígado, las venas umbilicales pierden su conexión con el corazón y se vacían en el hígado. La vena umbilical derecha desaparece a lo largo de la séptima semana, y la vena umbilical izquierda se convierte en el único vaso que transporta sangre bien oxigenada desde la placenta hasta el embrión.



La transformación de las venas umbilicales se puede resumir de la forma siguiente ([fig. 13-5](#)):

- La vena umbilical derecha y la parte craneal de la vena umbilical izquierda degeneran entre el hígado y el seno venoso.
- La parte caudal persistente de la vena umbilical izquierda se convierte en la **vena umbilical**, que transporta toda la sangre desde la placenta hasta el embrión.
- En el interior del hígado se desarrolla una gran derivación venosa, el **conducto venoso (CV)** ([fig. 13-5B](#)), que conecta la vena umbilical con la vena cava inferior (VCI). El CV forma un cortocircuito a través del hígado permitiendo que la mayor parte de la sangre que procede de la placenta alcance directamente el corazón sin tener que atravesar las redes capilares del hígado.

Las **venas cardinales** ([figs. 13-2](#) y [13-4A](#)) constituyen el sistema de drenaje venoso principal del embrión. Las venas cardinales anterior y posterior, que son las primeras venas que se desarrollan, drenan las partes craneal y caudal del embrión, respectivamente. Se unen a las **venas cardinales comunes** que alcanzan el seno venoso (v. [fig. 13-2](#)). Durante la octava semana, las **venas cardinales anteriores** establecen conexión entre sí mediante una anastomosis ([fig. 13-5A](#) y [B](#)), lo que da lugar al cortocircuito de la sangre desde la vena cardinal anterior izquierda hasta la vena cardinal anterior derecha. Este cortocircuito anastomótico se convierte en la **vena braquiocefálica izquierda** cuando degenera la parte caudal de la vena cardinal anterior izquierda ([figs. 13-4D](#) y [13-5C](#)). La **vena cava superior (VCS)** se forma a partir de la vena cardinal anterior y de la vena cardinal común derecha.

Las **venas cardinales posteriores** se desarrollan principalmente como los vasos del mesonefros (riñones provisionales) y desaparecen casi en su totalidad cuando lo hacen estos riñones transitorios (v. [cap. 12](#)). Los únicos derivados adultos de las venas cardinales posteriores son la raíz de la vena álgigos y las venas ilíacas comunes ([fig. 13-4D](#)). Después se desarrollan gradualmente las venas subcardinal y supracardinal, que sustituyen y complementan a las venas cardinales posteriores.

Las **venas subcardinales** son las que aparecen en primer lugar ([fig. 13-4A](#)). Están conectadas entre sí a través de la anastomosis subcardinal y también están unidas a las venas cardinales posteriores, en este caso a través de los sinusoides mesonéfricos. Así pues, las venas subcardinales forman el origen de la vena renal izquierda, las venas suprarrenales, las venas gonadales (testiculares y ováricas) y un segmento de la VCI ([fig. 13-4D](#)). Las venas subcardinales quedan desestructuradas en la región de los riñones ([fig. 13-4C](#)). Por encima de esta región se unen a través de una anastomosis que está representada en el adulto por las **venas álgigos** y **hemiálgigos** ([figs. 13-4D](#) y [13-5C](#)). Por debajo de los riñones, la vena supracardinal izquierda degenera, pero la vena supracardinal derecha se convierte en la parte inferior de la VCI ([fig. 13-4D](#)).

## Desarrollo de la vena cava inferior

La VCI se forma a través de una serie de cambios en las venas primitivas del tronco, cambios que tienen lugar a medida que la sangre que vuelve desde la parte caudal del embrión es desplazada desde el lado izquierdo del cuerpo hasta el lado derecho. La VCI está constituida por cuatro segmentos principales ([fig. 13-4C](#)):

- Un *segmento hepático* que procede de la vena hepática (la parte proximal de la vena vitelina derecha) y de los sinusoides hepáticos.
  - Un *segmento prerrenal* que procede de la vena subcardinal derecha.
  - Un *segmento renal* que procede de la anastomosis entre las venas subcardinales y supracardinales.
  - Un *segmento posrenal* que procede de la vena supracardinal derecha.
- 

## Anomalías de las venas cavas

Debido a las numerosas transformaciones que ocurren durante la formación de la VCS y la VCI, pueden aparecer variaciones en su forma del adulto. La anomalía más frecuente de la VCI es la interrupción de su trayecto abdominal, lo que da lugar a que la sangre procedente de los miembros inferiores, el abdomen y la pelvis drene hacia el corazón a través del sistema venoso ácigos.

---

---

## Vena cava superior doble

La persistencia de la vena cardinal anterior izquierda da lugar a una **VCS izquierda persistente**; así, en estos casos hay dos venas cavas superiores ([fig. 13-6](#)). Este trastorno da lugar a una derivación derecha-izquierda de la sangre. La anastomosis que suele formar la vena braquiocefálica izquierda es pequeña o inexistente. La VCS izquierda anómala, derivada de la vena cardinal anterior izquierda y de la vena cardinal común, se abre en la aurícula derecha a través del seno coronario.

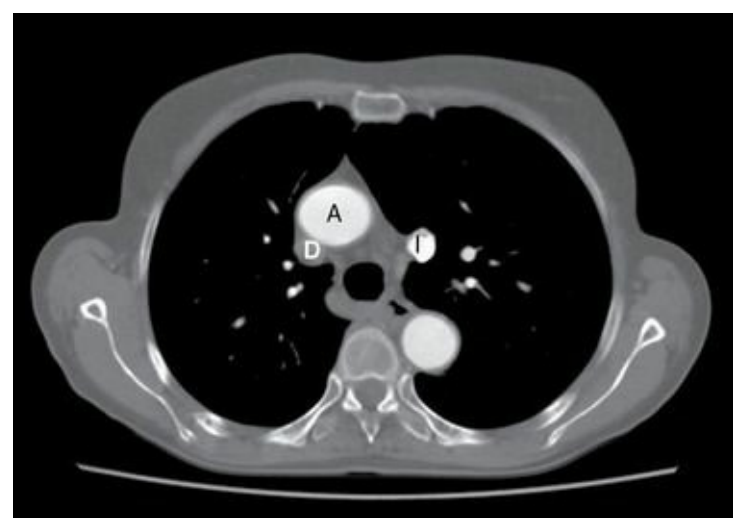

Figura 13-6 Imagen de tomografía computarizada (TC) donde se identifica una vena cava superior duplicada. Se puede observar la aorta (A), la vena cava superior derecha (D, no opacificada) y la vena cava superior izquierda (I, con contraste tras la inyección de contraste en el brazo izquierdo).

(Por cortesía del doctor Blair Henderson, Department of Radiology, Health Sciences Centre, University of Manitoba, Winnipeg, Manitoba, Canadá.)

---

---

## Vena cava superior izquierda

La vena cardinal anterior izquierda y la vena cardinal común pueden formar una VCS izquierda al tiempo que la vena cardinal anterior derecha y la vena cardinal común, que generalmente forman la VCS, degeneran. A consecuencia de ello, la sangre procedente del lado derecho es transportada por la vena braquiocefálica hasta la VCS izquierda anómala, que finalmente desemboca en el seno coronario.

---

---

## Ausencia del segmento hepático de la vena cava inferior

En ocasiones, el segmento hepático de la VCI no se forma y, en consecuencia, la sangre procedente de las partes inferiores del cuerpo drena en la aurícula derecha a través de las venas ácigos y hemiácigos. Las venas hepáticas se abren por separado en la aurícula derecha.

---

---

## Vena cava inferior doble

En casos poco habituales, la VCI que queda por debajo del nivel de las venas renales está representada por dos vasos. En general, el izquierdo es mucho más pequeño. Este trastorno se debe posiblemente a que no se desarrolla una anastomosis entre las venas del tronco ([fig. 13-4B](#)). El resultado es que la parte inferior de la vena supracardinal izquierda persiste en forma de una segunda VCI.

---

## Arterias de los arcos faríngeos y otras ramas de la aorta dorsal

A medida que se forman los arcos faríngeos durante la cuarta y quinta semana, son irrigados por las arterias que se originan en el **saco aórtico** y que finalizan en la **aorta dorsal**, es decir, las **arterias de los arcos faríngeos** (v. [fig. 13-2](#)). Inicialmente, las aortas dorsales bilaterales recorren toda la longitud del embrión. Más adelante, las porciones caudales de las aortas se fusionan formando una única aorta torácica baja/abdominal. En lo que se refiere a los segmentos restantes de las aortas dorsales bilaterales, el derecho regresa y el izquierdo se convierte en la aorta primitiva.

## Arterias intersegmentarias

Hay aproximadamente 30 ramas de la aorta dorsal, las **arterias intersegmentarias** que discurren entre los somitas y sus derivados transportando la sangre (v. [fig. 13-2](#)). Las arterias intersegmentarias del cuello se unen formando una arteria longitudinal a cada lado, la **arteria vertebral**. La mayor parte de las conexiones originales de las arterias intersegmentarias con la aorta dorsal desaparecen en última instancia.

En el tórax, las arterias intersegmentarias persisten como **arterias intercostales**. La mayor parte de las arterias intersegmentarias del abdomen se convierten en las **arterias lumbares**, pero el quinto par de arterias intersegmentarias lumbares permanece en forma de las **arterias ilíacas comunes**. En la región sacra, las arterias intersegmentarias forman las **arterias sacras laterales**.

# Destino de las arterias vitelinas y umbilicales

Las ramas ventrales unilaterales de la aorta dorsal irrigan la vesícula umbilical, la alantoides y el corion (v. [fig. 13-2](#)). Las **arterias vitelinas** alcanzan la vesícula y después el intestino primitivo, que se forma a partir de la parte incorporada de la vesícula umbilical. Solamente permanecen tres derivados de las arterias vitelinas: el tronco arterial ilíaco, que irriga el intestino primitivo anterior; la arteria mesentérica anterior, que irriga el intestino primitivo medio, y la arteria mesentérica inferior, que irriga el intestino primitivo posterior.

Las **arterias umbilicales** bilaterales discurren a través del tallo de conexión (primitivo del cordón umbilical) y después se continúan con los vasos del corion, la parte embrionaria de la placenta (v. [cap. 7](#)). Las arterias umbilicales transportan sangre escasamente oxigenada hasta la placenta (v. [fig. 13-2](#)). Las partes proximales de las arterias umbilicales se convierten en las **arterias ilíacas internas** y en las **arterias vesicales superiores**, mientras que las partes distales presentan obliteración tras el nacimiento y se convierten en los **ligamentos umbilicales mediales**.

# Desarrollo posterior del corazón

La capa externa del tubo cardíaco embrionario, el **miocardio**, se forma a partir del mesodermo esplácnico que rodea la cavidad pericárdica (figs. 13-7A y B, y 13-8B). En esta fase, el corazón está constituido por un tubo endotelial fino separado de un miocardio grueso por un tejido conjuntivo gelatinoso denominado **gelatina cardíaca** (fig. 13-8C y D).

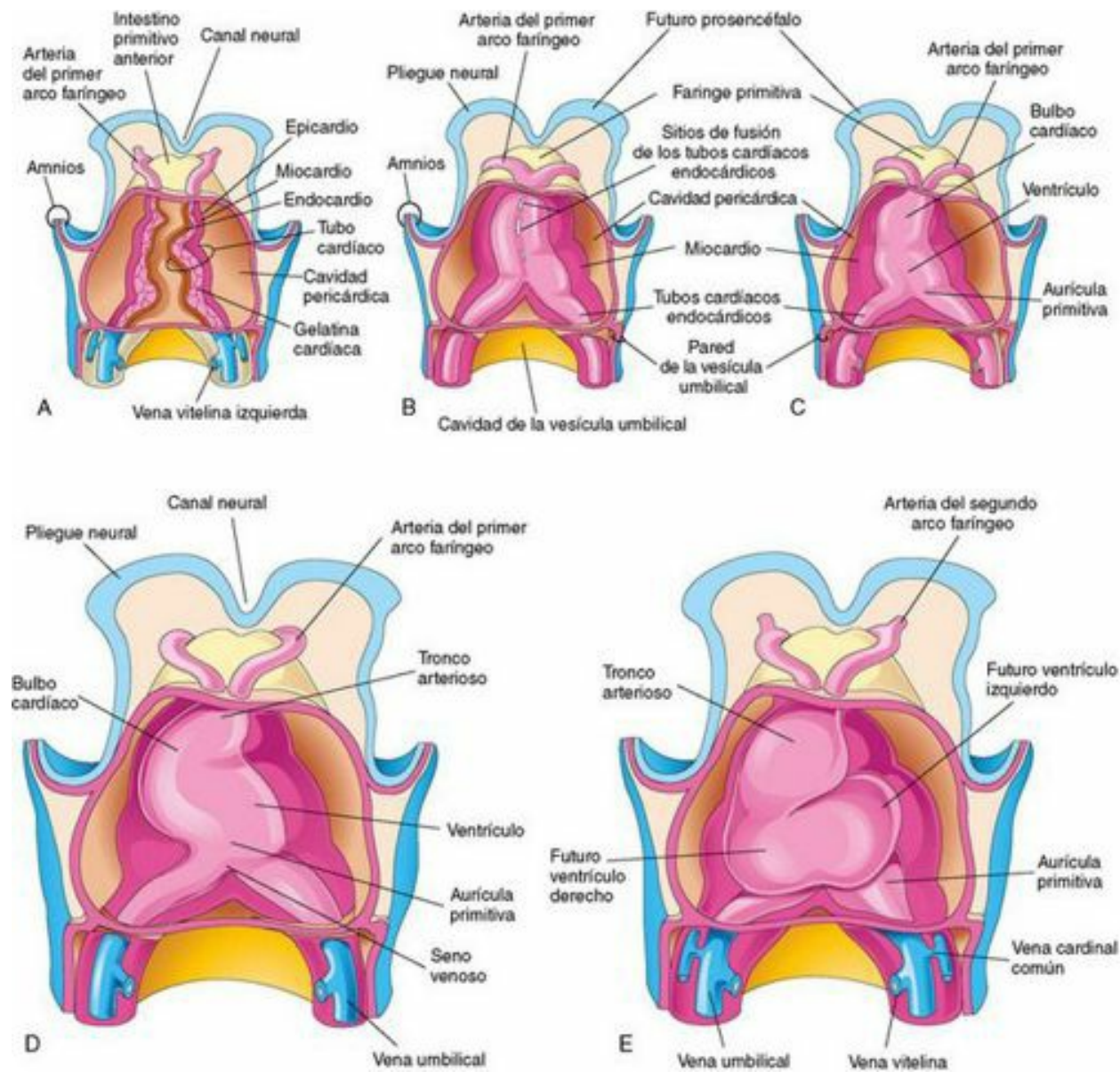


Figura 13-7 Esquemas que demuestran la fusión de los tubos cardíacos y el arqueamiento del corazón tubular. **A a C**, Vistas ventrales del corazón y la región pericárdica en desarrollo (22-35 días). Se ha retirado la pared pericárdica ventral para mostrar el miocardio en desarrollo y la fusión de los dos tubos cardíacos, con formación de un corazón tubular. El endotelio del tubo cardíaco forma el endocardio del corazón. **D y E**, A medida que el corazón tubular recto aumenta de longitud, se arquea y da lugar a un giro derecho con un corazón de configuración en «S».

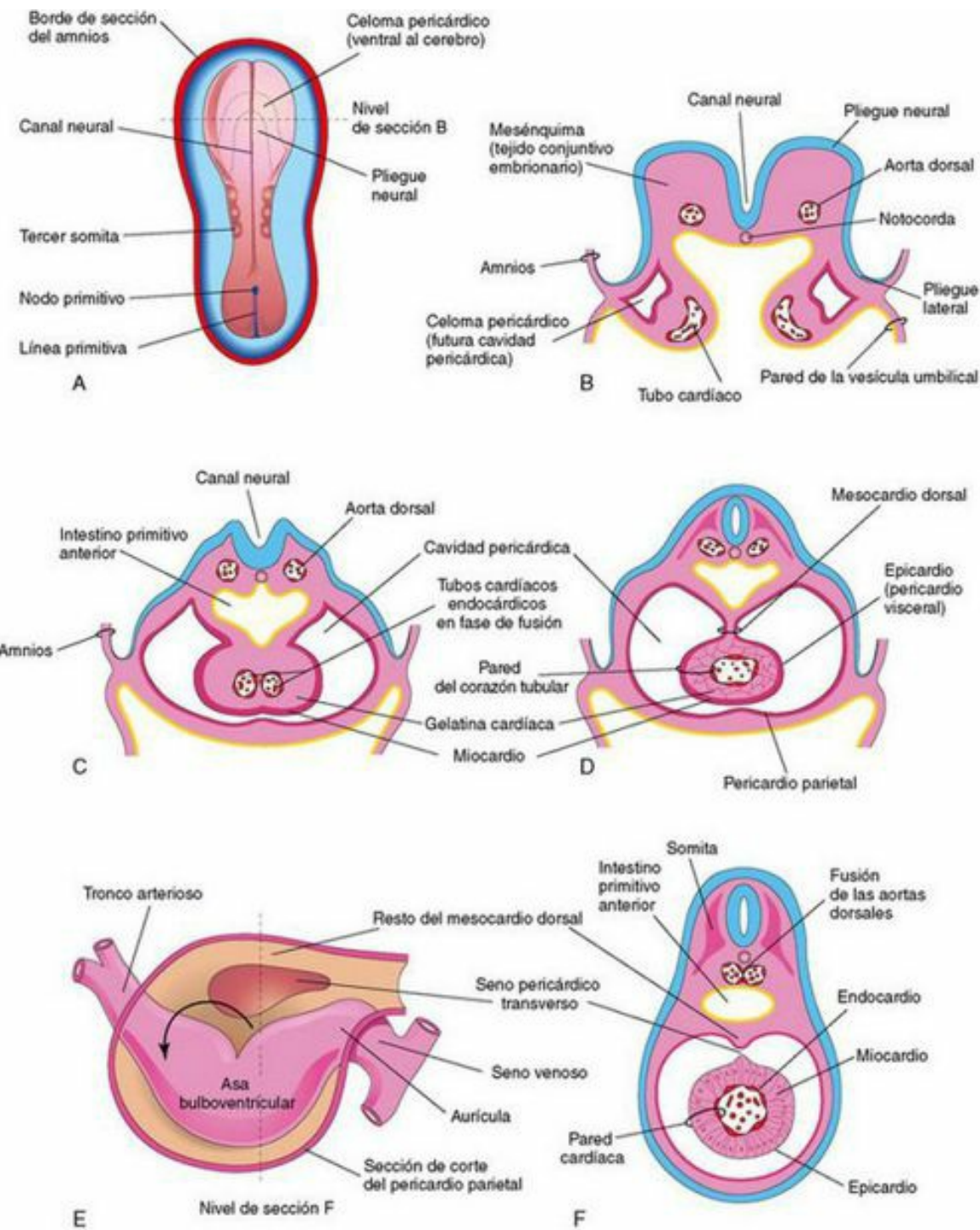


Figura 13-8 **A**, Vista dorsal de un embrión (aproximadamente, 20 días). **B**, Sección transversal esquemática de la región del corazón del embrión ilustrado en **A**; se muestran los dos tubos cardíacos y los pliegues laterales del cuerpo. **C**, Sección transversal de un embrión de edad ligeramente mayor; se muestra la formación de la cavidad pericárdica y la fusión de los tubos cardíacos. **D**, Sección similar (aproximadamente, 22 días); se muestra el corazón tubular suspendido por el mesocardio dorsal. **E**, Esquema del corazón (aproximadamente, 28 días) en el que se puede observar la degeneración de la parte central del mesocardio dorsal y la formación del seno pericárdico transverso. Ahora, el corazón tubular presenta un giro a la derecha. **F**, Sección transversal del embrión en el nivel indicado en **E**; se muestran las capas de la pared cardíaca.

El tubo endotelial se convierte en el revestimiento endotelial interno del corazón, el **endocardio**, y el **miocardio** primitivo se convierte en la pared muscular del corazón (también denominada simplemente miocardio). El pericardio visceral, o **epicardio**, procede de las células mesoteliales que

se originan a partir de la superficie externa del seno venoso y que se diseminan sobre el miocardio ([fig. 13-7D y F](#)).

*Antes de la formación del tubo cardíaco se produce la expresión del factor de transcripción homeobox (*Pitx2c*) en el campo de formación cardíaco izquierdo; este factor de transcripción desempeña una función importante en la definición del patrón de lateralidad izquierda-derecha del tubo cardíaco durante la formación del asa cardíaca. Aparecen células progenitoras en los polos rostral y caudal del tubo cardíaco, procedentes de un grupo proliferativo de células mesodérmicas localizadas en la pared dorsal de la cavidad pericárdica y en los arcos faríngeos.*

A medida que se pliega la región de la cabeza, el corazón y la cavidad pericárdica se sitúan por delante del intestino primitivo anterior y por debajo de la membrana orofaríngea ([fig. 13-9](#)). Al mismo tiempo, el corazón tubular se alarga con zonas alternadas de dilatación y constricción ([fig. 13-7C a E](#)): el **bulbo cardíaco** (constituido por el **tronco arterioso [TA]**, el cono arterioso y el cono cardíaco), el ventrículo, la aurícula y el seno venoso.

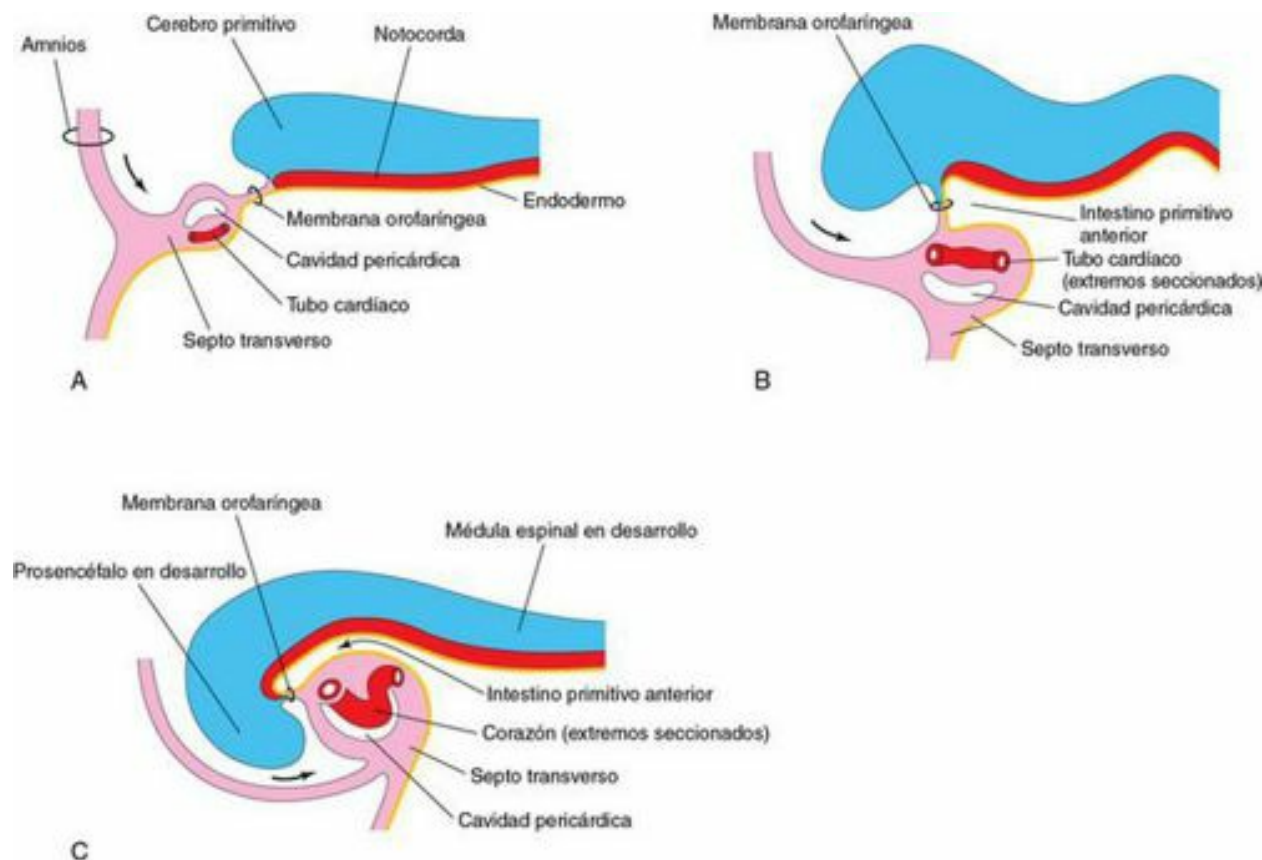


Figura 13-9 Secciones longitudinales a través de la mitad craneal de embriones durante la cuarta semana, con demostración del efecto del pliegue de la cabeza (*flechas*) sobre la posición del corazón y de otras estructuras. **A y B**, A medida que tiene lugar el plegamiento de la cabeza, el corazón tubular y la cavidad pericárdica se desplazan por delante del intestino primitivo anterior y por debajo de la membrana orofaríngea. **C**, Se puede observar que las posiciones de la cavidad pericárdica y del tabique transversal se han invertido la una respecto a la otra. Ahora el tabique transversal se sitúa por detrás de la cavidad pericárdica, donde forma el tendón central del diafragma.

El **TA** se continúa cranealmente con el **saco aórtico** ([fig. 13-10A](#)), a partir del cual se originan las arterias de los arcos faríngeos. El **seno venoso** recibe las venas umbilicales, vitelinas y cardinal

común procedentes del corion, la vesícula umbilical y el embrión, respectivamente ([fig. 13-10B](#)). Los extremos arterial y venoso del corazón quedan definidos por los arcos faríngeos y por el septo transversal, respectivamente. El corazón tubular se **incurva hacia el lado derecho** aproximadamente a los 23-28 días, formando un giro en «D» con forma de «U» que hace que el vértice del corazón quede dirigido hacia la izquierda ([figs. 13-7D y E](#), y [13-8E](#)).

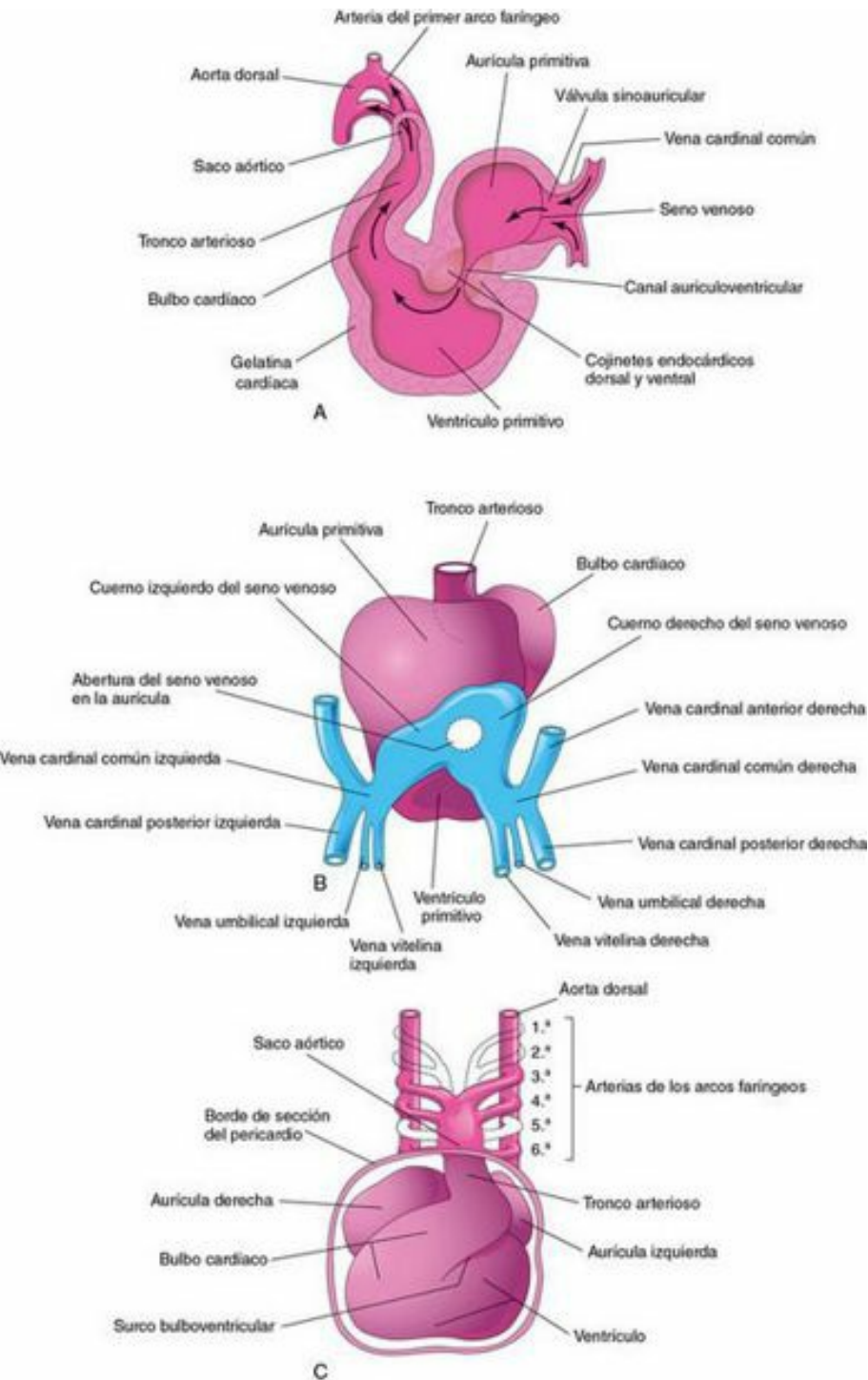


Figura 13-10 **A**, Sección sagital del corazón en un embrión de aproximadamente 24 días; se muestra el flujo sanguíneo a través de su interior (*flechas*). **B**, Vista dorsal del corazón en un embrión de aproximadamente 26 días; se muestran los cuernos del seno venoso y la localización dorsal de la aurícula primitiva. **C**, Vista ventral del corazón y de las arterias de los arcos faríngeos (aproximadamente, 35 días). Se ha eliminado la pared central del saco pericárdico para mostrar el corazón en el interior de la cavidad pericárdica.



Las moléculas señalizadoras y los mecanismos celulares responsables de la incurvación cardíaca son prácticamente desconocidos. A medida que se incurva el corazón primitivo, la aurícula y el seno venoso quedan situados por detrás del TA, el bulbo cardíaco y el ventrículo ([fig. 13-10B](#) y [C](#)). Cuando se llega a esta fase, el seno venoso ha desarrollado una serie de expansiones laterales denominadas **cuernos sinusales** derecho e izquierdo ([fig. 13-5A](#)).

A medida que el corazón se alarga e incurva, se invagina gradualmente hacia la **cavidad pericárdica** ([figs. 13-7B a D](#), y [13-8C](#)). El corazón está suspendido inicialmente de la pared dorsal por un mesenterio, el **mesocardio dorsal**, pero al poco tiempo la parte central de este mesenterio degenera, y de este modo se forma una comunicación entre los lados derecho e izquierdo de la cavidad pericárdica, el **seno pericárdico transversal** ([fig. 13-8E](#) y [F](#)). En este momento, el corazón sólo está suspendido en sus extremos craneal y caudal.

# Circulación a través del corazón primitivo

Las contracciones iniciales del corazón tienen un origen miogénico (o bien se producen en el músculo o bien se inician en él). Las capas musculares de los tractos de salida auricular y ventricular son continuas, y las contracciones aparecen en forma de oleadas peristálticas que comienzan en el seno venoso. Inicialmente, la circulación a través del corazón primitivo es de tipo flujo-reflujo; sin embargo, hacia el final de la cuarta semana aparecen contracciones coordinadas del corazón que dan lugar a un flujo unidireccional. La sangre alcanza entonces el seno venoso ([fig. 13-10A y B](#)) procedente de:

- El embrión, a través de las venas cardinales comunes.
- La placenta en desarrollo, a través de las venas umbilicales.
- La vesícula umbilical, a través de las venas vitelinas.

La sangre procedente del seno venoso alcanza la **aurícula primitiva**; el flujo procedente de la aurícula primitiva está controlado por las **válvulas sinoauriculares (SA)** ([fig. 13-11A a D](#)). Después, la sangre atraviesa el **canal auriculoventricular (AV)** y llega al **ventrículo primitivo**. Cuando se contrae el ventrículo, la sangre es bombeada a través del bulbo cardíaco y del TA hacia el **saco aórtico**, desde el cual se distribuye hasta las arterias de los arcos faríngeos y finalmente alcanza los propios arcos faríngeos ([fig. 13-10C](#)). Más tarde, la sangre llega a las **aortas dorsales** que la distribuyen en el embrión, la vesícula umbilical y la placenta (v. [fig. 13-2](#)).

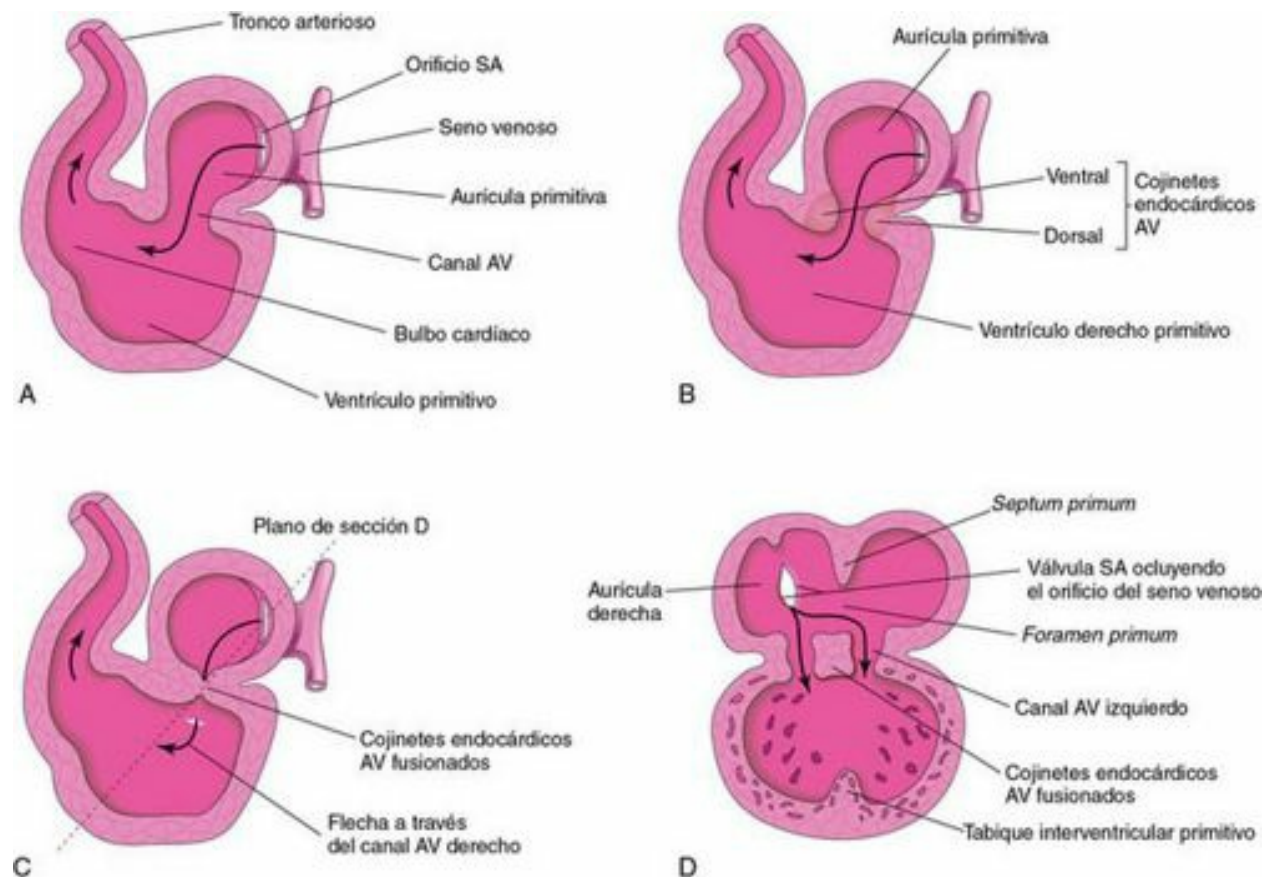


Figura 13-11 **A y B**, Secciones sagitales del corazón durante las semanas cuarta y quinta, con ilustración del flujo sanguíneo a través del corazón y de la división del canal auriculoventricular (AV).

Las *flechas* pasan a través del orificio sinoauricular (SA). **C**, Fusión de los cojinetes endocárdicos auriculoventriculares. **D**, Sección coronal del corazón en el plano mostrado en **C**. Se puede observar que el *septum primum* y el tabique interventricular han comenzado a desarrollarse.



## División del corazón primitivo

La división del canal AV y de los primordios de las aurículas, los ventrículos y los tractos de salida se inicia aproximadamente a mediados de la cuarta semana y finaliza básicamente a finales de la octava semana. A pesar de que se describen por separado, estos procesos ocurren simultáneamente.

### División del canal auriculoventricular

Hacia el final de la cuarta semana, los **cojinetes endocárdicos AV** se forman en las paredes dorsal y ventral del **canal AV**. A medida que estas masas de tejido son invadidas por células mesenquimales durante la quinta semana ([fig. 13-11B](#)), los **cojinetes endocárdicos AV** se aproximan y fusionan entre sí, dividiendo el canal AV en los **canales AV** derecho e izquierdo ([fig. 13-11C](#) y [D](#)). Estos canales separan parcialmente la aurícula primitiva del ventrículo primitivo y los cojinetes endocárdicos actúan como válvulas AV. Las válvulas septales proceden de los cojinetes endocárdicos superior e inferior fusionados. Las valvas murales tienen un origen mesenquimal.

Los cojinetes endocárdicos AV se desarrollan a partir de una matriz extracelular especializada (la gelatina cardíaca). Tras la aparición de **señales de inducción** procedentes del miocardio del canal AV, un segmento de las células endocárdicas experimenta una **transformación epitelio-mesenquimatosa** y después invade la matriz extracelular. Los cojinetes endocárdicos AV transformados contribuyen a la formación de las válvulas y los tabiques membranosos del corazón.

*Se ha demostrado que los factores de crecimiento transformante beta ( $TGF-\beta_1$  y  $TGF-\beta_2$ ), las proteínas morfogenéticas óseas ( $BMP-2A$  y  $BMP-4$ ), la proteína en dedos de zinc Slug y la quinasa similar al receptor de la activina ( $ChALK2$ ) están implicados en la transformación epitelio-mesenquimatosa y en la formación de los cojinetes endocárdicos.*

### División de la aurícula primitiva

A partir del final de la cuarta semana la aurícula primitiva se divide en las aurículas derecha e izquierda debido a la formación inicial y a la modificación y fusión subsiguientes de dos tabiques: el *septum primum* y el *septum secundum* ([figs. 13-12](#) y [13-13](#)).

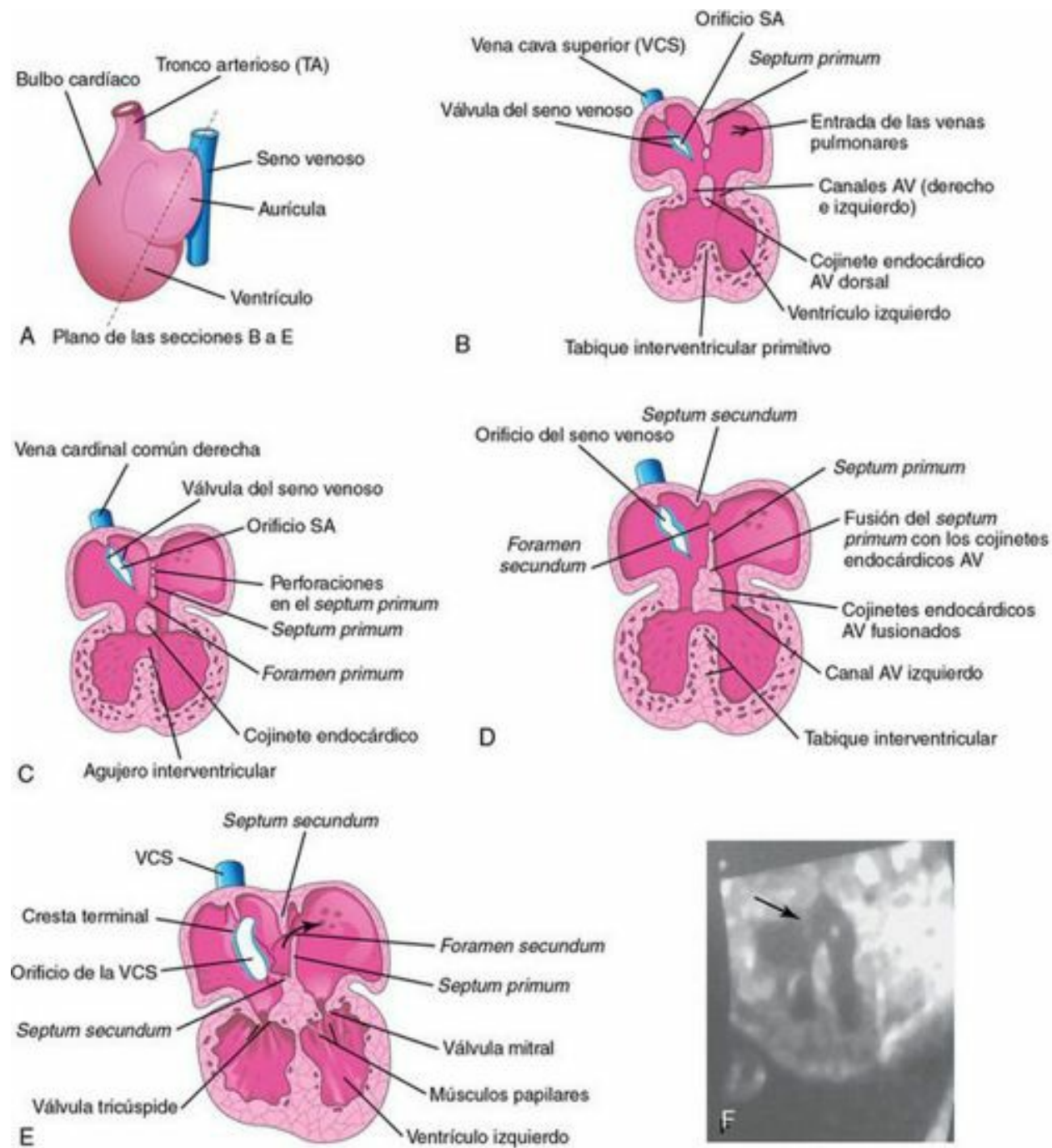
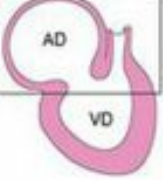
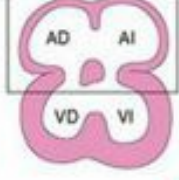


Figura 13-12 Esquemas del corazón en los que se muestra la división del canal auriculoventricular (AV) y la aurícula y el ventrículo primitivos. **A**, Esquema en el que se muestran los planos de las distintas secciones. **B**, Sección frontal del corazón durante la cuarta semana (aproximadamente, 28 días); se ilustra la aparición inicial del *septum primum*, el tabique interventricular y el cojinete endocárdico auriculoventricular (AV) dorsal. **C**, Sección similar del corazón (aproximadamente, 32 días) en la que se pueden observar las perforaciones en la parte dorsal del *septum primum*. **D**, Sección del corazón (aproximadamente, 35 días) en la que se observa el *foramen secundum*. **E**, Sección del corazón (aproximadamente, 8 semanas) en la que se observa el corazón tras su división en cuatro cavidades. La *flecha* indica el flujo de la sangre ricamente oxigenada desde la aurícula derecha hasta la aurícula izquierda. **F**, Imagen ecográfica de un feto en el segundo trimestre de la gestación; se reconocen las cuatro cavidades del corazón. Se puede observar el *septum secundum* (*flecha*).

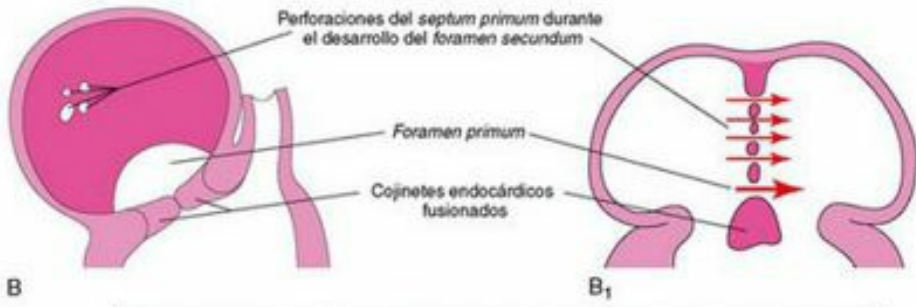
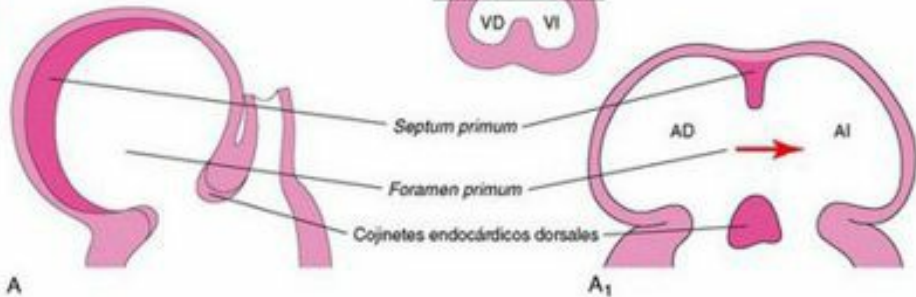
(Por cortesía del doctor G.J. Reid, Department of Obstetrics, Gynecology and Reproductive Sciences, University of Manitoba, Women's Hospital, Winnipeg, Manitoba, Canadá.)



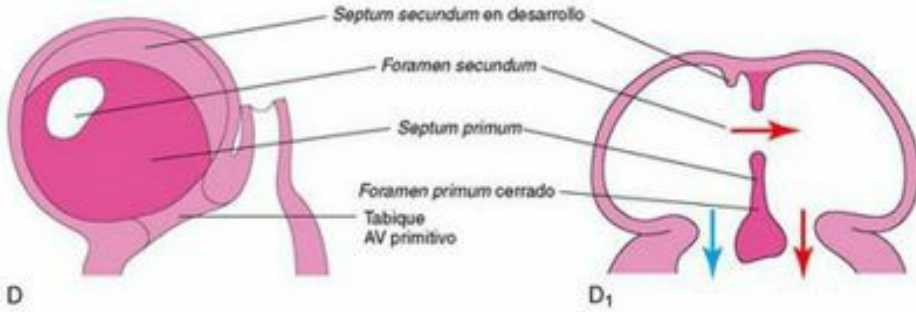
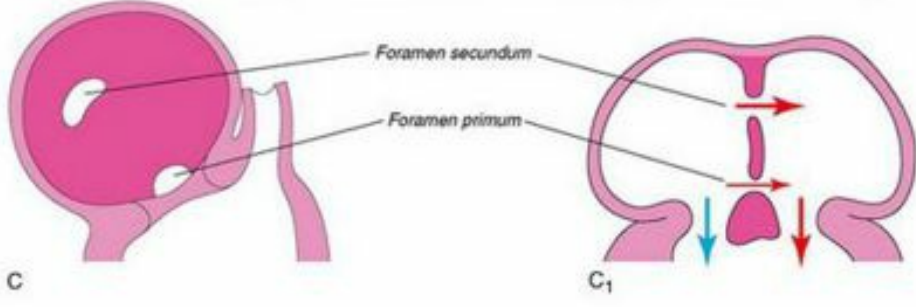
AD, aurícula derecha  
VD, ventrículo derecho



AI, aurícula izquierda  
VI, ventrículo izquierdo



Flechas rojas: sangre ricamente oxigenada; flechas azules: sangre pobremente oxigenada



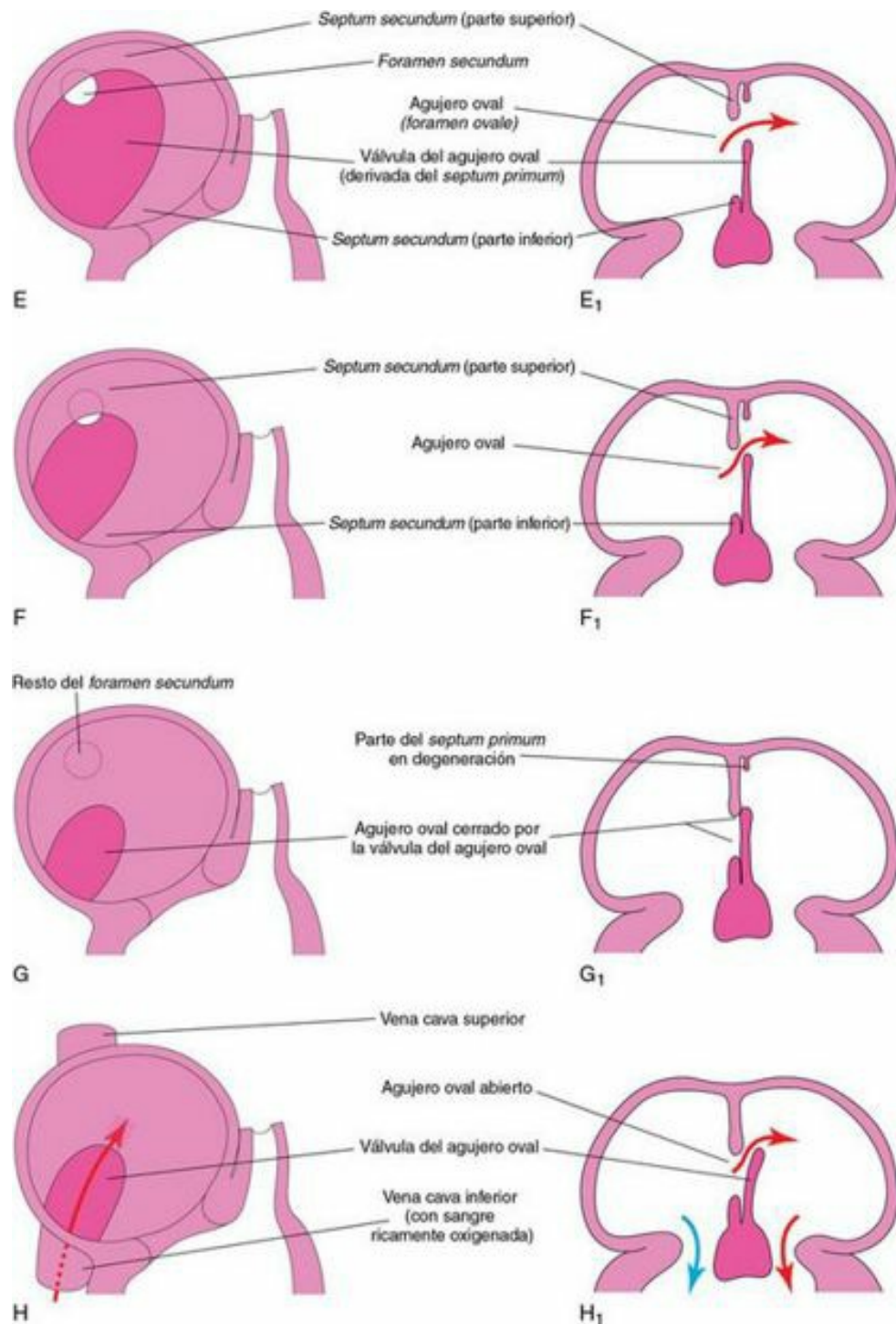


Figura 13-13 Representaciones esquemáticas en las que se ilustran las fases sucesivas en la división de la aurícula primitiva. **A a H**, Esquemas del tabique interauricular en desarrollo, visto desde el lado derecho. **A<sub>1</sub> a H<sub>1</sub>** son secciones coronales del tabique interauricular en desarrollo. A medida que crece el *septum secundum*, se puede observar que presenta solapamiento con la abertura existente en el *septum primum*, el *foramen secundum*. Se puede observar la válvula del agujero oval en **G<sub>1</sub>** y **H<sub>1</sub>**. Cuando la presión en la aurícula derecha supera la de la aurícula izquierda, la sangre pasa desde el lado derecho del corazón hasta el lado izquierdo. Cuando las presiones se igualan o son mayores en la aurícula izquierda, la válvula cierra el agujero oval (**G<sub>1</sub>**).

El *septum primum* es una fina membrana con configuración semilunar que crece hacia los cojinetes endocárdicos desde el techo de la aurícula primitiva, dividiendo parcialmente la aurícula común en las mitades derecha e izquierda. A medida que el *septum primum* (cuya configuración es similar a la de

una cortina) crece, entre su borde libre semilunar y los cojinetes endocárdicos aparece una abertura grande, el **foramen primum** (figs. 13-12C y 13-13A a C). Este agujero actúa como un cortocircuito que permite el paso de la sangre oxigenada desde la aurícula derecha hasta la aurícula izquierda. El *foramen primum* se reduce progresivamente de tamaño y desaparece a medida que el *septum primum* se fusiona con los cojinetes endocárdicos AV fusionados, formando el **tabique AV primitivo** (fig. 13-13D y D<sub>1</sub>).

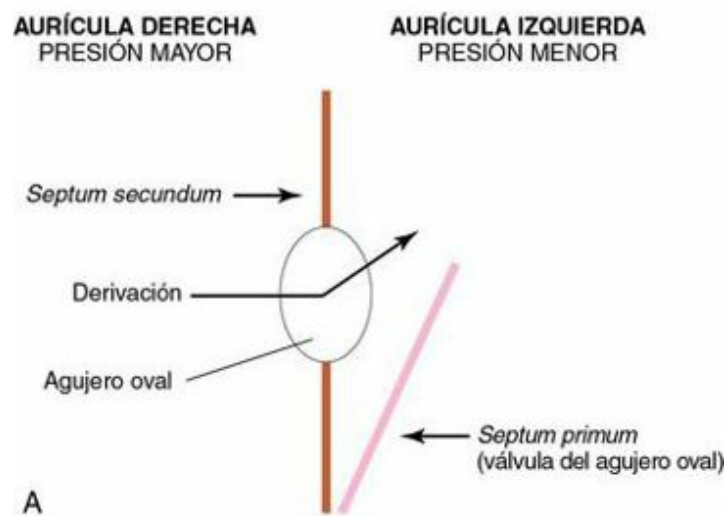
Antes de que desaparezca el *foramen primum*, en la parte central del *septum primum* aparece una serie de zonas de perforación debidas a **apoptosis**. Cuando el *septum primum* se fusiona con los cojinetes endocárdicos fusionados, estas zonas de perforación presentan coalescencia y se forma otra abertura en el *septum primum*, el **foramen secundum**. Al mismo tiempo, el borde libre del *septum primum* se fusiona con la parte izquierda de los cojinetes endocárdicos fusionados, lo que da lugar a la obliteración del *foramen primum* (figs. 13-12D y 13-13D). El *foramen secundum* mantiene el cortocircuito de la sangre oxigenada desde la aurícula derecha hasta la aurícula izquierda.

El **septum secundum** es un pliegue muscular grueso y con configuración de semiluna que crece desde la pared ventrocranial de la aurícula derecha, inmediatamente adyacente al *septum primum* (v. fig. 13-13D<sub>1</sub>). A medida que este grueso tabique crece durante la quinta y sexta semana, cubre gradualmente el *foramen secundum* en el *septum primum* (v. fig. 13-13E). El *septum secundum* forma una partición completa entre las aurículas; en consecuencia, se forma un **agujero oval** (*foramen ovale*). La parte craneal del *septum primum*, que inicialmente está unida al techo de la aurícula izquierda, desaparece gradualmente (fig. 13-13G<sub>1</sub> y H<sub>1</sub>). La parte restante del *septum primum*, unida a los cojinetes endocárdicos fusionados, forma la **válvula del agujero oval**, con forma de colgajo.

Antes del nacimiento, el agujero oval permite que la mayor parte de la sangre oxigenada que alcanza la aurícula derecha a través de la VCI llegue hasta la aurícula izquierda (fig. 13-14A). La presencia de este agujero impide el paso de la sangre en la dirección opuesta debido a que el *septum primum* se cierra contra el *septum secundum*, relativamente rígido (fig. 13-14B).



ANTES del nacimiento



DESPUÉS DEL NACIMIENTO

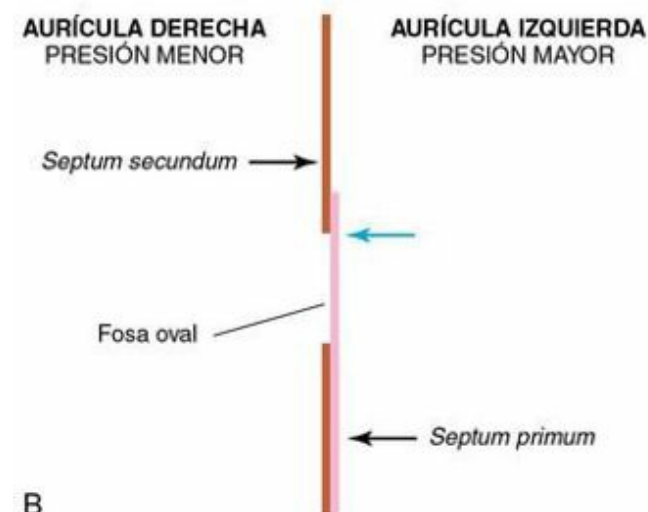


Figura 13-14 Esquemas que ilustran la relación entre el *septum primum*, el agujero oval y el *septum secundum*. **A**, Antes del nacimiento, la sangre ricamente oxigenada pasa a través del agujero oval desde la aurícula derecha hasta la aurícula izquierda cuando aumenta la presión. Cuando disminuye la presión en la aurícula derecha, la válvula de tipo solapa del agujero oval queda contra el *septum secundum* relativamente rígido, lo que hace que cierre el agujero oval. **B**, Después del nacimiento, la presión en la aurícula izquierda aumenta a medida que retorna la sangre desde los pulmones. Finalmente, el *septum primum* queda presionado contra el *septum secundum* y se adhiere a él, cerrando permanentemente el agujero oval y formando la fosa oval.

Después del nacimiento, el agujero oval experimenta un cierre funcional debido a que en la aurícula izquierda hay una presión mayor que en la aurícula derecha. Aproximadamente, a los 3 meses de edad las válvulas del agujero oval se fusionan con el *septum secundum* y forman la **fosa oval** (*fossa ovalis*).

# Cambios en el seno venoso

Inicialmente, el seno venoso se abre en el centro de la pared dorsal de la aurícula primitiva y sus cuernos derecho e izquierdo tienen un tamaño aproximadamente igual ([fig. 13-5A](#)). El aumento progresivo del cuerno derecho se debe a dos **cortocircuitos izquierda-derecha de la sangre**:

- El *primer cortocircuito* aparece debido a la transformación de las venas vitelinas y umbilical.
- El *segundo cortocircuito* tiene lugar cuando las venas cardinales anteriores quedan conectadas entre sí mediante una anastomosis ([fig. 13-5B y C](#)). Esta comunicación cortocircuita la sangre desde la vena cardinal anterior izquierda hasta la vena cardinal anterior derecha. Este cortocircuito se convierte finalmente en la **vena braquiocefálica izquierda**. La vena cardinal anterior derecha y la vena cardinal común derecha se convierten en la VCS ([fig. 13-15C](#)).

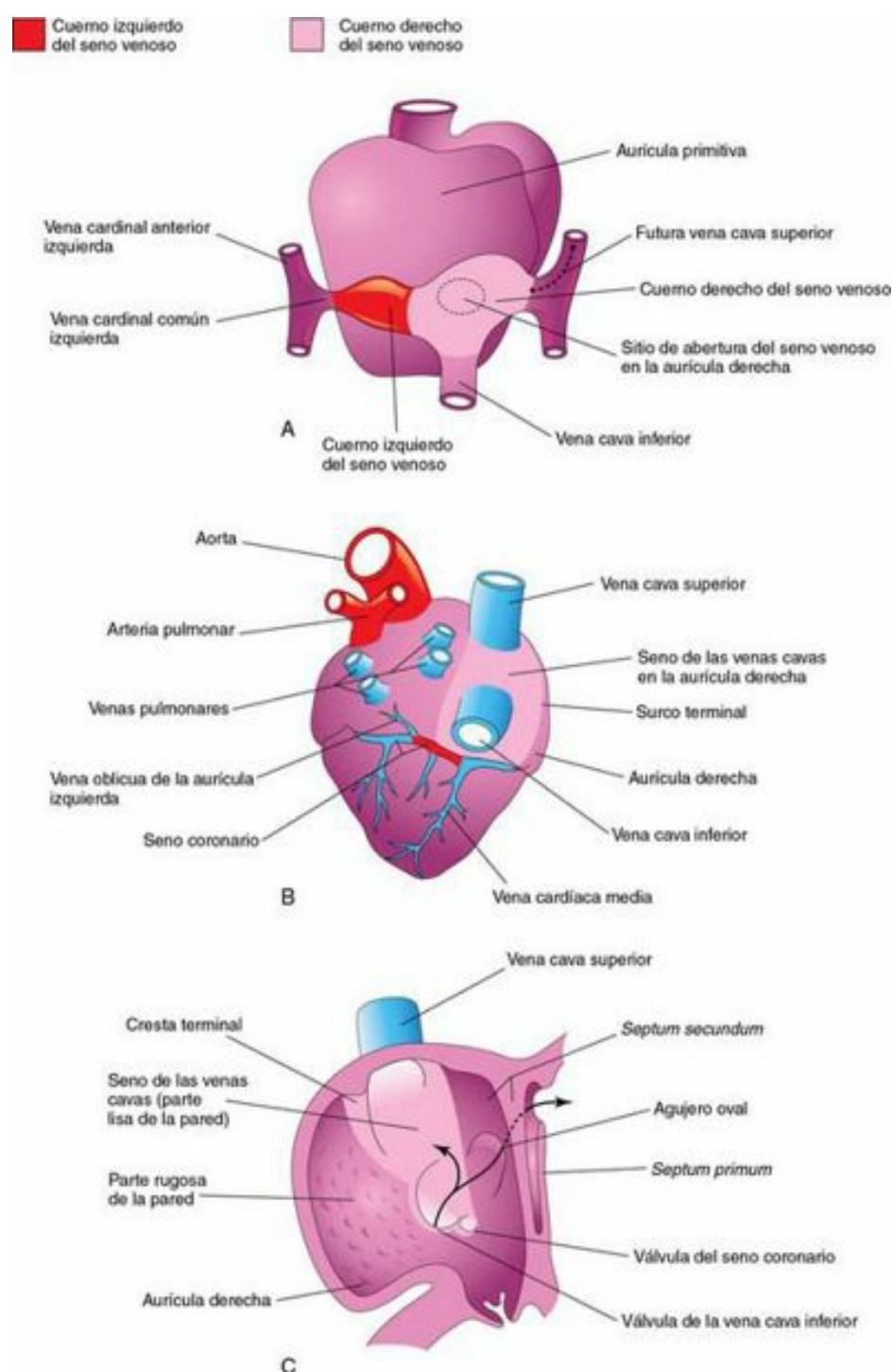


Figura 13-15 Esquemas ilustrativos del destino del seno venoso. **A**, Vista dorsal del corazón (aproximadamente, 26 días) en la que se muestra la aurícula primitiva y el seno venoso. **B**, Vista dorsal a las 8 semanas, tras la incorporación en la aurícula derecha del cuerno derecho del seno venoso. El cuerno izquierdo del seno venoso se convierte en el seno coronario. **C**, Vista interna de la aurícula derecha fetal, con demostración de: 1) la parte lisa de la pared de la aurícula derecha (seno de las venas cavas) que deriva del cuerno derecho del seno venoso, y 2) la cresta terminal y las válvulas de la vena cava inferior, además del seno coronario, que derivan de la válvula sinoauricular derecha. La aurícula derecha primitiva se convierte en la aurícula derecha, una bolsa muscular de configuración cónica.

Hacia el final de la cuarta semana, el cuerno derecho del seno venoso ha adquirido un tamaño bastante mayor que el del cuerno izquierdo ([fig. 13-15A](#)). A lo largo de este período, el **orificio SA** se ha desplazado hacia la derecha y ahora se abre en la parte de la aurícula primitiva que se convierte finalmente en la aurícula derecha del adulto ([figs. 13-11](#) y [13-15C](#)). A medida que aumenta de tamaño, el cuerno derecho del seno venoso recibe toda la sangre procedente de la cabeza y el cuello a través de la VCS, así como la sangre procedente de la placenta y de las regiones caudales del cuerpo a través de la VCI. Inicialmente, el **seno venoso** es una cavidad separada del corazón que se abre en la pared dorsal de la aurícula derecha ([fig. 13-10A](#) y [B](#)). El cuerno izquierdo se convierte en el **seno coronario** y el cuerno derecho queda incorporado en la pared de la aurícula derecha ([fig. 13-15B](#) y [C](#)).

Dada su procedencia a partir del seno venoso, la parte lisa de la pared de la aurícula derecha se denomina **seno de las venas cavas** (v. [fig. 13-15B](#) y [C](#)). El resto de la superficie interna anterior de la pared auricular y la bolsa muscular cónica, la **aurícula derecha**, presentan un aspecto rugoso y trabeculado. Estas dos partes proceden de la aurícula primitiva. La parte lisa y la parte rugosa están separadas internamente en la aurícula derecha por una cresta vertical, la **cresta terminal**, y externamente por un surco superficial, el **surco terminal** (v. [fig. 13-15B](#) y [C](#)).

La cresta terminal representa la parte craneal de la válvula SA derecha (v. [fig. 13-15C](#)); la parte caudal de esta válvula forma las válvulas de la VCI y del seno coronario. La válvula SA izquierda se fusiona con el *septum secundum* y queda incorporada junto con él en el tabique interauricular.

## Vena pulmonar primitiva y formación de la aurícula izquierda

La mayor parte de la pared de la aurícula izquierda es lisa debido a que se forma por la incorporación de la **vena pulmonar primitiva** ([fig. 13-16](#)). Esta vena aparece en forma de una evaginación de la pared auricular dorsal, inmediatamente a la izquierda del *septum primum*. A medida que la aurícula se expande, la vena pulmonar primitiva y sus ramas principales quedan incorporadas en la pared de la aurícula izquierda. El resultado es la formación de cuatro venas pulmonares ([fig. 13-16C](#) y [D](#)).

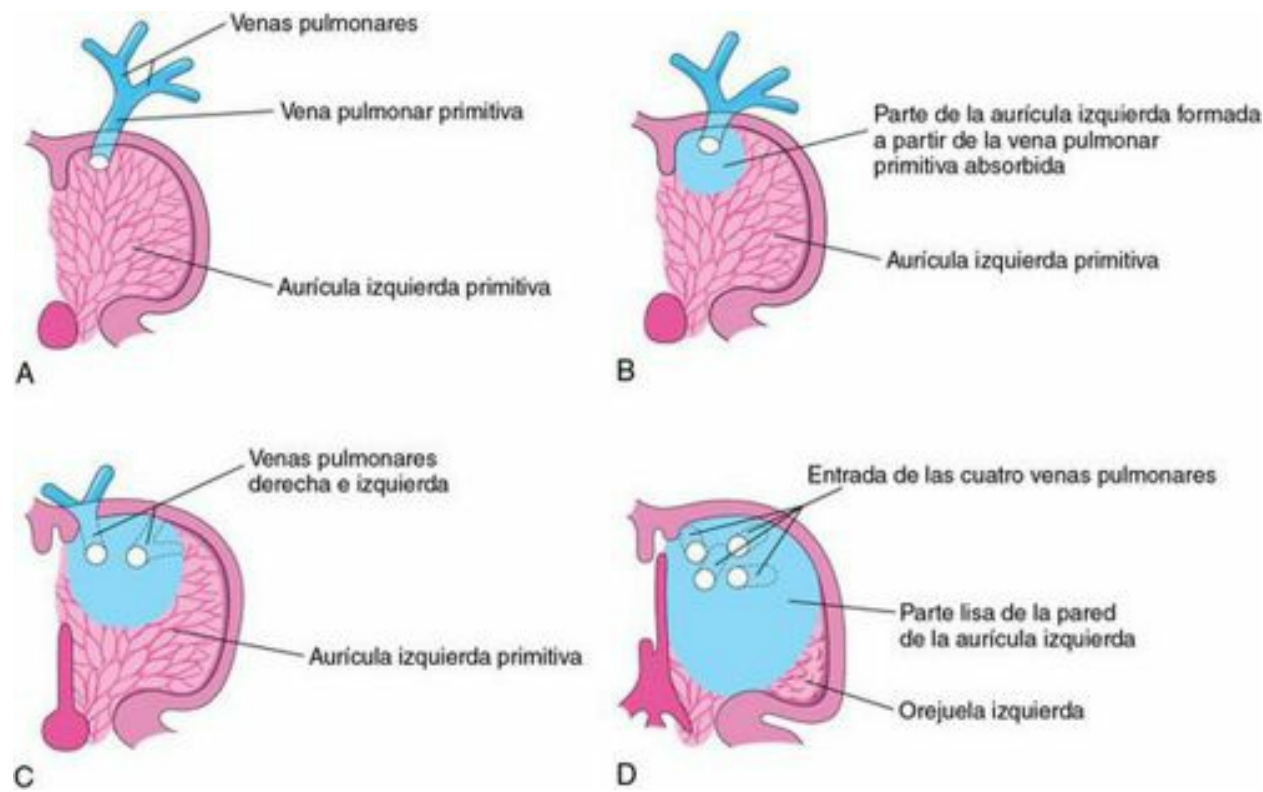


Figura 13-16 Esquemas ilustrativos de la absorción de la vena pulmonar en la aurícula izquierda. **A**, A las 5 semanas, con demostración de la abertura de la vena pulmonar primitiva en la aurícula izquierda primitiva. **B**, En una fase posterior, en la que se muestra la absorción parcial de la vena pulmonar primitiva. **C**, A las 6 semanas, con demostración de las aberturas de las dos venas pulmonares en la aurícula izquierda tras la absorción de la vena pulmonar primitiva. **D**, A las 8 semanas, donde se ilustran las cuatro venas pulmonares con sus orificios auriculares separados. La aurícula izquierda primitiva se convierte en la orejuela izquierda, un apéndice tubular de la aurícula. La aurícula izquierda se forma en su mayoría por la absorción de la vena pulmonar primitiva y sus ramas.

*Estudios moleculares* han confirmado que los mioblastos auriculares migran hacia las paredes de las venas pulmonares. La significación funcional de este músculo cardíaco pulmonar (miocardio pulmonar) es incierta. La orejuela izquierda procede de la aurícula primitiva; su superficie interna tiene un aspecto rugoso y trabeculado.

---

### Conexiones venosas pulmonares anómalas

En el cuadro de conexiones venosas pulmonares anómalas totales, ninguna de las venas pulmonares establece conexión con la aurícula izquierda. Se abren en la aurícula derecha, en alguna de las venas sistémicas o en ambas. En el cuadro de conexiones venosas pulmonares anómalas parciales, una o más venas pulmonares presentan conexiones anómalas similares, mientras que las demás muestran conexiones normales.

---

### División del ventrículo primitivo

La división del ventrículo primitivo está señalada inicialmente por una cresta media, el **tabique interventricular (IV)** muscular, que aparece en el suelo del ventrículo cerca de su vértice ([fig. 13-](#)

[12B](#)). Los miocitos de los ventrículos primitivos izquierdo y derecho contribuyen a la formación de la parte muscular del tabique IV. El tabique IV muestra un borde libre cóncavo ([fig. 13-17A](#)). Inicialmente, el tabique IV adquiere la mayor parte de su altura a través de la dilatación de los ventrículos a cada lado del tabique IV muscular ([fig. 13-17B](#)). Más adelante hay una proliferación activa de los mioblastos en el tabique, lo que aumenta su tamaño.

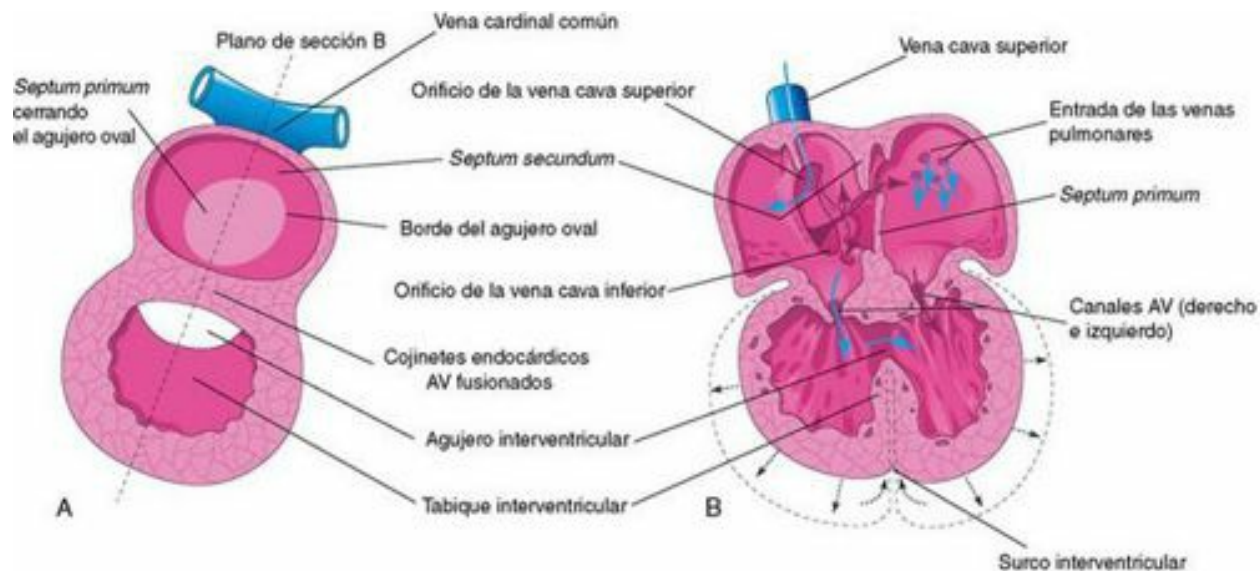


Figura 13-17 Esquemas ilustrativos de la división del corazón primitivo. **A**, Sección sagital al final de la quinta semana en la que se muestran los tabiques y los agujeros cardíacos. **B**, Sección coronal en una fase ligeramente posterior, con ilustración de las direcciones del flujo sanguíneo a través del corazón (*flechas azules*) y de la expansión de los ventrículos (*flechas negras*).

Hasta la séptima semana hay un **agujero IV** con forma de semiluna entre el borde libre del tabique IV y los cojinetes endocárdicos fusionados. El agujero IV permite la comunicación entre los ventrículos derecho e izquierdo ([figs. 13-17](#) y [13-18B](#)). Generalmente, el agujero IV se cierra hacia el final de la séptima semana, a medida que las crestas bulbares se fusionan con el cojinete endocárdico ([fig. 13-18C a E](#)).

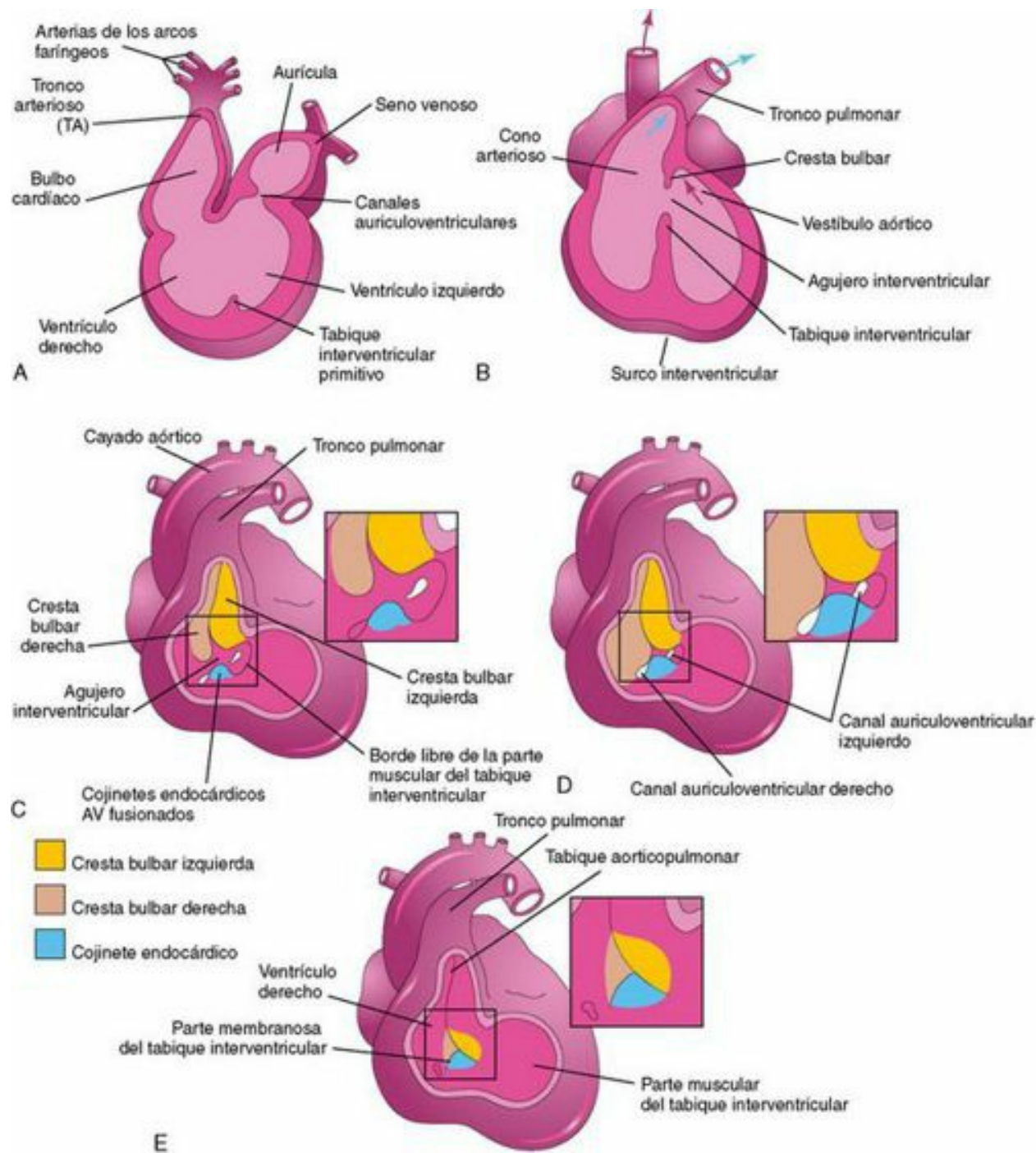


Figura 13-18 Esquemas ilustrativos de la incorporación del bulbo cardíaco en los ventrículos y de la división de éste y del tronco arterioso en la aorta y el tronco pulmonar. **A**, Sección sagital a las 5 semanas; se muestra el bulbo cardíaco como una de las cavidades del corazón primitivo. **B**, Sección coronal esquemática a las 6 semanas, tras la incorporación del bulbo cardíaco en los ventrículos donde se convierte en el cono arterioso del ventrículo derecho que origina el tronco pulmonar y el vestibulo aórtico del ventrículo izquierdo. La *flecha* indica el flujo de la sangre. **C a E**, Esquemas ilustrativos del cierre del agujero interventricular y de la formación de la parte membranosa del tabique interventricular. Se han eliminado las paredes del tronco arterioso, del bulbo cardíaco y del ventrículo derecho. **C**, A las 5 semanas, con demostración de las crestas bulbares y de los cojinetes endocárdicos auriculoventriculares fusionados. **D**, A las 6 semanas; se ilustra la proliferación de tejido subendocárdico que disminuye el calibre del agujero interventricular. **E**, A las 7 semanas, con demostración de las crestas bulbares fusionadas, de la parte membranosa del tabique interventricular formada por extensiones tisulares desde el lado derecho de los cojinetes endocárdicos auriculoventriculares, y del cierre del agujero interventricular.

El **cierre del agujero IV** y la formación de la parte membranosa del tabique IV se deben a la fusión de tejidos procedentes de tres orígenes: la cresta bulbar derecha, la cresta bulbar izquierda y el cojinete endocárdico. La **parte membranosa del tabique IV** procede de una extensión del tejido existente en el lado derecho del cojinete endocárdico y que alcanza la parte muscular del tabique IV. Este tejido se fusiona con el **tabique aortopulmonar** y con la parte muscular gruesa del tabique IV ([figs. 13-18E](#) y [13-19C](#)). Tras el cierre del agujero IV y la formación de la parte membranosa del tabique IV, el tronco pulmonar se mantiene comunicado con el ventrículo derecho y la aorta comunica con el ventrículo izquierdo ([fig. 13-18E](#)).

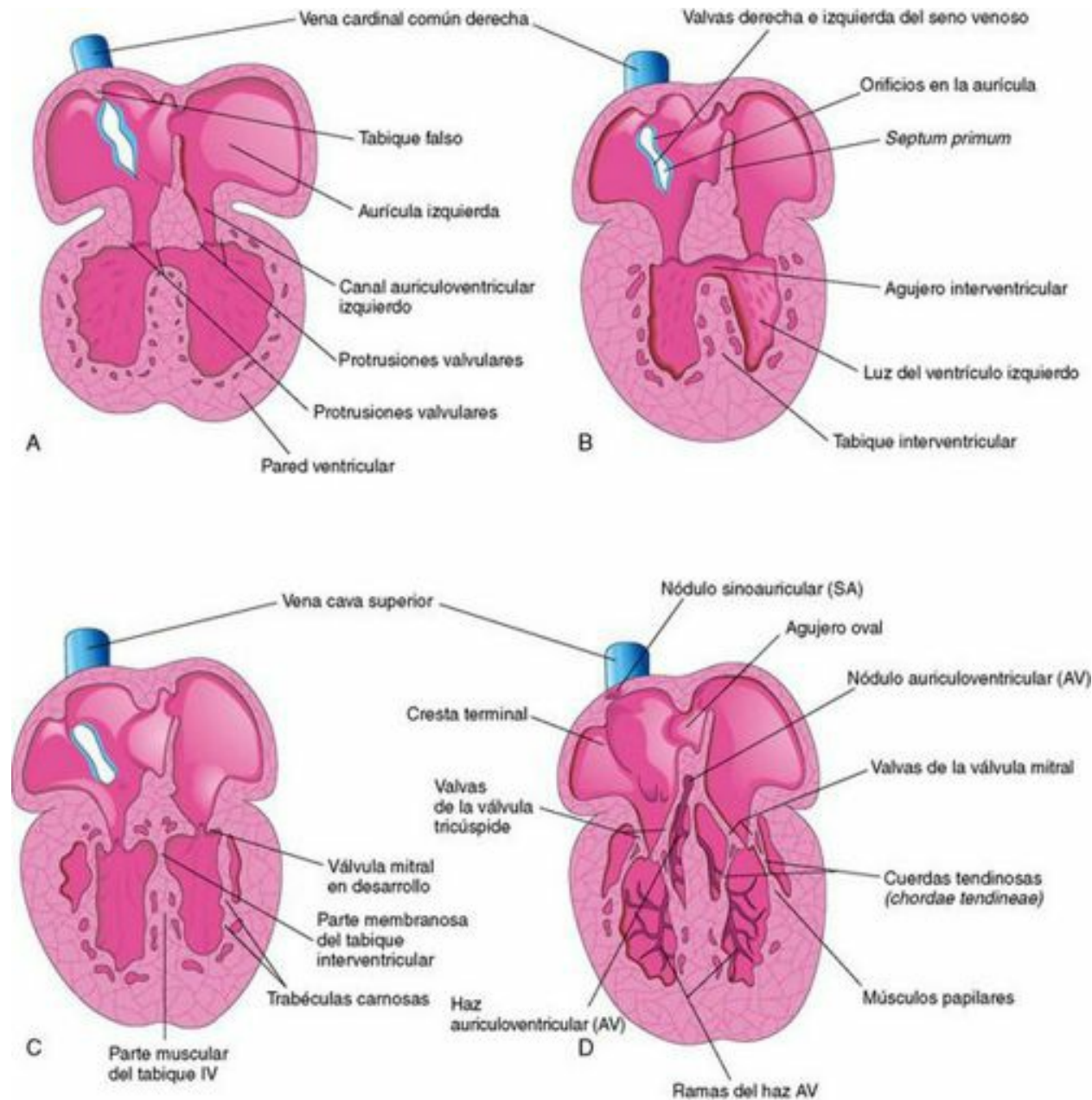


Figura 13-19 Secciones esquemáticas del corazón en las que se ilustran las fases sucesivas en el desarrollo de las válvulas auriculoventriculares, las cuerdas tendinosas y los músculos papilares. **A**, A las 5 semanas. **B**, A las 6 semanas. **C**, A las 7 semanas. **D**, A las 20 semanas, donde se muestra el sistema de conducción del corazón.

La cavitación de las paredes ventriculares forma una trama de haces musculares similares a una esponja, las **trabéculas carnosas**. Algunos de estos haces se convierten en los **músculos papilares** y en las **cuerdas tendinosas** (*chordae tendineae*). Las cuerdas tendinosas discurren desde los músculos

papilares hasta las válvulas AV ([fig. 13-19C y D](#)).

## Ecografía cardíaca fetal

La evaluación cardíaca fetal mediante ecografía en tiempo real y de alta resolución se suele llevar a cabo entre las semanas 18 y 22 de gestación ([fig. 13-20](#)), ya que es en estas fechas en que el corazón es ya lo suficientemente grande como para poder ser evaluado.

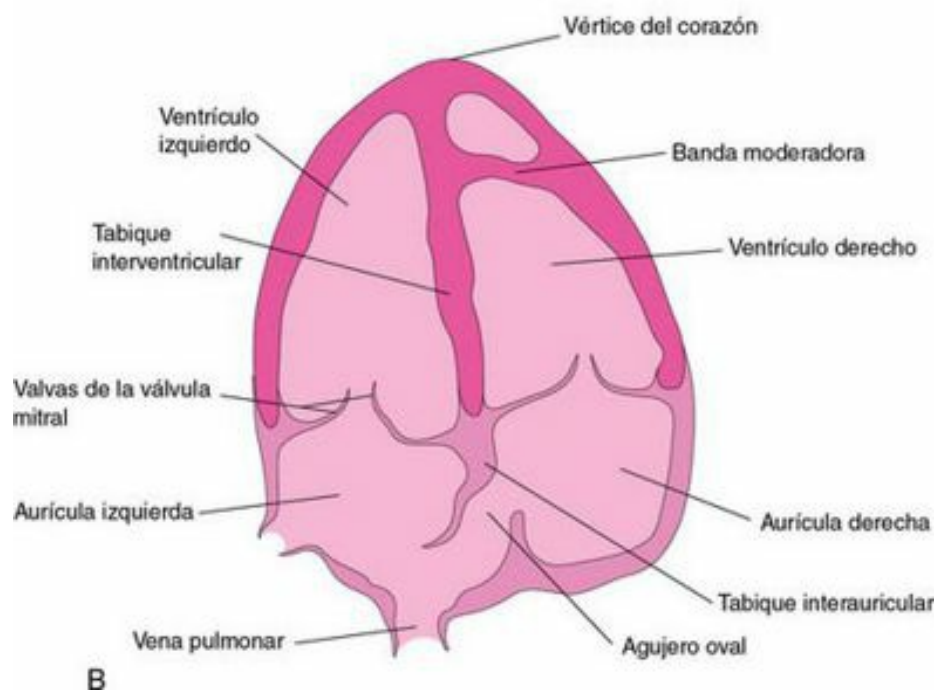
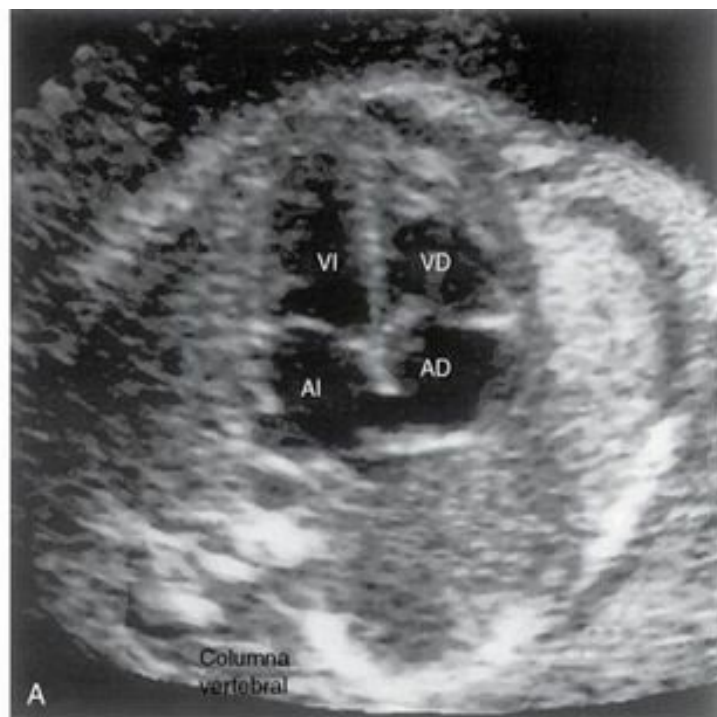


Figura 13-20 **A**, Imagen ecográfica en la que se pueden observar las cuatro cavidades cardíacas en un feto de aproximadamente 20 semanas de gestación. **B**, Esquema de orientación (modificado del AIUM Technical Bulletin, Performance of the Basic Fetal Cardiac Ultrasound Examination). La imagen ecográfica correspondiente se obtuvo a través del tórax fetal. Los ventrículos y las aurículas están bien



formados y se observan dos válvulas auriculoventriculares (AV). La banda moderadora es una de las trabéculas carnosas en cuyo interior discurre parte de la rama derecha del haz AV. AI, aurícula izquierda; VI, ventrículo izquierdo; AD, aurícula derecha; VD, ventrículo derecho.

(Por cortesía del doctor Wesley Lee, Division of Fetal Imaging, William Beaumont Hospital, Royal Oak, Michigan.)

---

## **División del bulbo cardíaco y del tronco arterioso**

Durante la quinta semana, la proliferación activa de las células mesenquimales en las paredes del bulbo cardíaco da lugar a la formación de las **crestas bulbares** (crestas conotruncales) ([figs. 13-18C](#) y [D](#), y [13-21B](#) y [C](#)). En el TA aparecen crestas similares que se continúan con las crestas bulbares. Las **crestas truncales** y bulbares proceden fundamentalmente del mesénquima de la cresta neural.

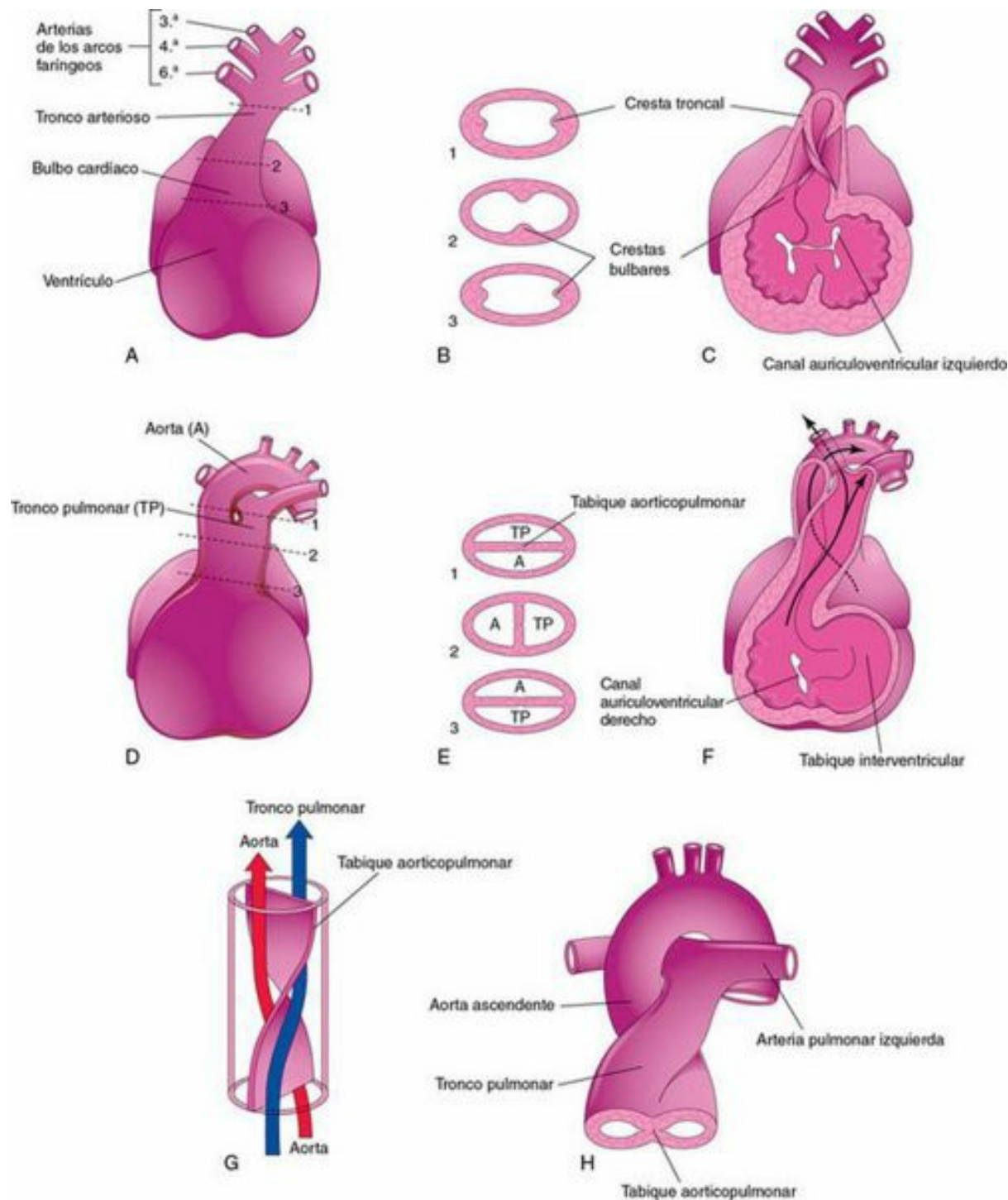


Figura 13-21 División del bulbo cardíaco y del tronco arterioso. **A**, Aspecto ventral del corazón a las 5 semanas. Las *líneas de guiones* y las *flechas* indican los niveles de las secciones mostradas en **A**. **B**, Secciones transversales del tronco arterioso y del bulbo cardíaco con ilustración de las crestas troncal y bulbar. **C**, Se ha eliminado la pared ventral del corazón y el tronco arterioso para mostrar las crestas bulbares. **D**, Aspecto ventral del corazón tras la división del tronco arterioso. Las *líneas de guiones* y las *flechas* indican los niveles de las secciones mostradas en **E**. **E**, Secciones a través de la aorta (A) y del tronco pulmonar (TP) recién formados, con demostración del tabique aorticopulmonar. **F**, Aspecto que presenta a las 6 semanas. Se han eliminado la pared ventral del corazón y el tronco pulmonar para mostrar el tabique aorticopulmonar. **G**, Esquema ilustrativo de la forma espiral del tabique aorticopulmonar. **H**, Esquema que muestra la forma con la que las arterias de calibre grande (aorta ascendente y tronco pulmonar) se enrollan entre sí cuando salen del corazón.

Las **células de la cresta neural** migran a través de la faringe primitiva y de los arcos faríngeos hasta

alcanzar las crestas. A medida que esto ocurre, las crestas bulbar y truncal se mueven en una espiral de 180°.

La orientación espiral de las crestas bulbar y truncal, que se debe en parte al chorro de sangre procedente de los ventrículos, da lugar a la formación de un **tabique aortcopulmonar** espiral cuando se fusionan las crestas ([fig. 13-21D a G](#)).

Este tabique divide el bulbo cardíaco y el TA en dos canales arteriales: la aorta ascendente y el tronco pulmonar. A causa del movimiento en espiral del tabique aortcopulmonar, el **tronco pulmonar** gira alrededor de la **aorta ascendente** ([fig. 13-21H](#)). El bulbo cardíaco queda incorporado en las paredes de los ventrículos definitivos (v. [fig. 13-18A y B](#)):

- En el ventrículo derecho, el bulbo cardíaco está representado por el **cono arterioso** (infundíbulo), que da origen al tronco pulmonar.
- En el ventrículo izquierdo, el bulbo cardíaco forma las paredes del **vestíbulo aórtico**, que es la parte de la cavidad ventricular que queda inmediatamente por debajo de la válvula aórtica.

## **Desarrollo de las válvulas cardíacas**

Cuando ya ha finalizado casi por completo la partición del TA ([fig. 13-21A a C](#)), las **válvulas semilunares** comienzan a desarrollarse a partir de tres protrusiones del tejido subendocárdico alrededor de los orificios de la aorta y el tronco pulmonar. Estas protrusiones se vacían y reconfiguran, y se forman tres valvas de pared fina ([figs. 13-19C y D](#), y [13-22](#)). Las **válvulas AV** (válvulas tricúspide y mitral) se desarrollan de manera similar a partir de proliferaciones localizadas de tejido que aparecen alrededor de los canales AV.

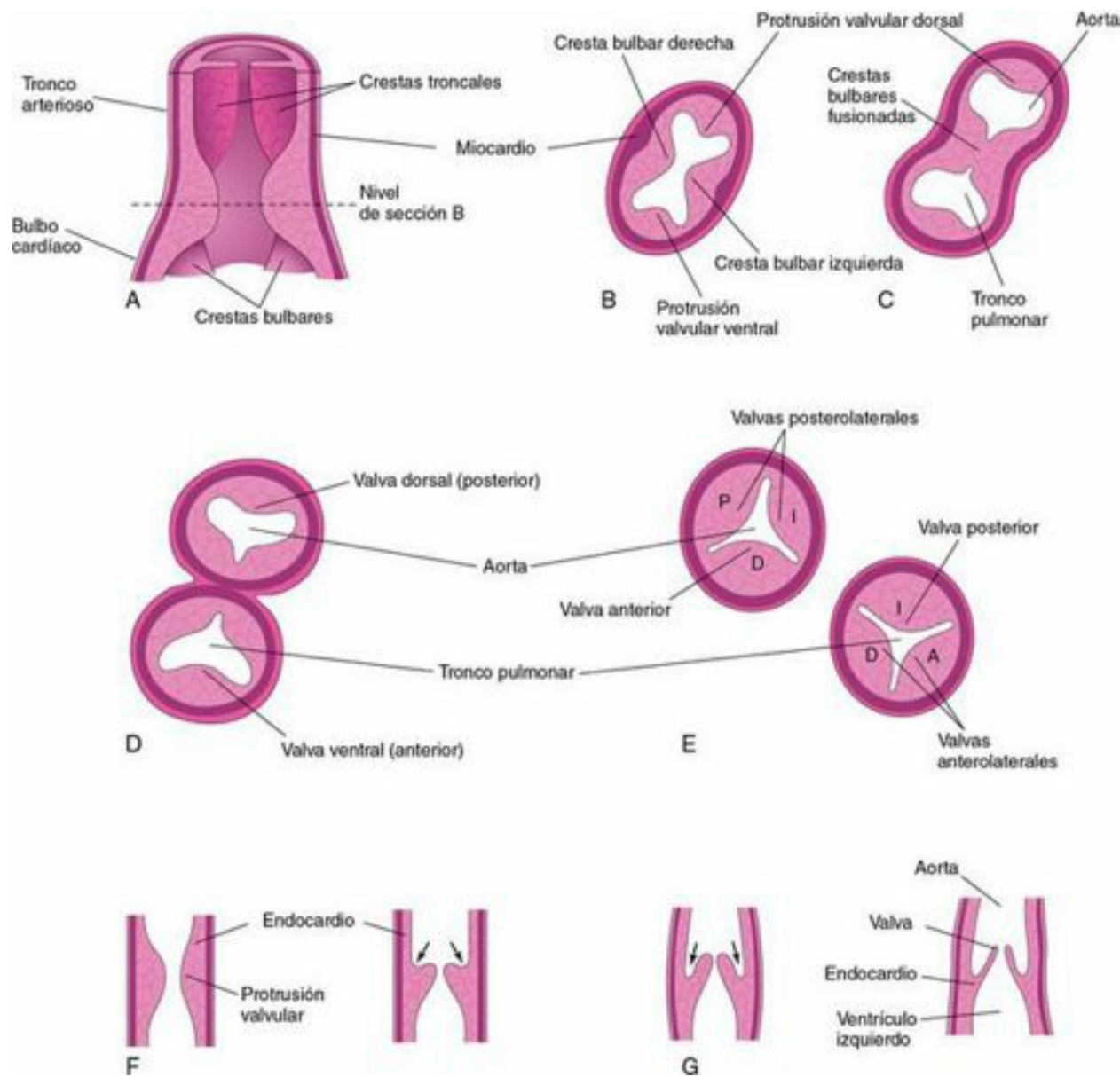


Figura 13-22 Desarrollo de las válvulas semilunares de la aorta y el tronco pulmonar. **A**, Esquema correspondiente a la sección del tronco arterioso y del bulbo cardíaco en el que se pueden observar las protrusiones valvulares. **B**, Sección transversal del bulbo cardíaco. **C**, Sección similar tras la fusión de las crestas bulbares. **D**, Formación de las paredes y las válvulas de la aorta, así como del tronco pulmonar. **E**, La rotación de los vasos establece las relaciones valvulares que se observan en el adulto. **F** y **G**, Secciones longitudinales de la unión aorticoventricular con ilustración de las fases sucesivas del ahuecamiento (*flechas*) y el adelgazamiento de las protrusiones valvulares para formar las valvas de las válvulas.

# Sistema de conducción del corazón

Inicialmente, el músculo correspondiente a la aurícula y el ventrículo primitivos muestra continuidad. La aurícula actúa como el marcapasos temporal del corazón, pero al poco tiempo el seno venoso asume esta función. El **nódulo SA** se desarrolla durante la quinta semana. En sus orígenes se localiza en la pared derecha del seno venoso, pero al poco tiempo queda incorporado en la pared de la aurícula derecha junto con el seno venoso ([fig. 13-19A y D](#)). El nódulo SA se localiza en la parte alta de la aurícula derecha, cerca de la entrada de la VCS.

Tras la incorporación del seno venoso, las células procedentes de su pared izquierda se localizan en la base del tabique interauricular, inmediatamente por delante de la abertura del seno coronario. Junto con las células procedentes de la región AV, forman el **nódulo AV y el haz AV**, que se localizan inmediatamente por encima de los cojinetes endocárdicos. Las fibras procedentes del haz AV van desde la aurícula hasta el ventrículo, y después se separan en las **ramas del haz** derecha e izquierda. Dichas ramas se distribuyen en todo el miocardio ventricular ([fig. 13-19D](#)).

El nódulo SA, el nódulo AV y el haz AV están ricamente inervados; sin embargo, el sistema de conducción está bien desarrollado antes de que los nervios alcancen el corazón. Este tejido especializado suele ser la única vía de señal que comunica las aurículas con los ventrículos. A medida que se desarrollan las cuatro cavidades del corazón, crece una banda de tejido conjuntivo desde el epicardio; dicha banda separa más adelante el músculo de las aurículas y el músculo de los ventrículos. Este tejido conjuntivo forma parte del **esqueleto cardíaco** (esqueleto fibroso del corazón).

---

## Síndrome de la muerte súbita del lactante

Se han observado alteraciones en el tejido de conducción del corazón de varios lactantes que fallecieron de manera inesperada a consecuencia de un trastorno denominado **síndrome de la muerte súbita del lactante** (SMSL). El SMSL es la causa más frecuente de fallecimiento en los lactantes sanos (0,6 casos por cada 1.000 recién nacidos vivos).

Lo más probable es que no haya un mecanismo único que sea responsable de todos los casos de muerte súbita e inesperada de estos lactantes aparentemente sanos. Algunos expertos han sugerido que puede haber un defecto en el sistema nervioso autónomo. Sin embargo, la hipótesis más convincente parece ser la existencia de una **alteración en el desarrollo del tronco encefálico** o de un retraso madurativo relacionado con la neuroregulación del control cardiorrespiratorio.

---

# Malformaciones congénitas del corazón y los vasos de calibre grande

Los defectos cardíacos congénitos (DCC) son frecuentes y se observan en 6-8 casos de cada 1.000 recién nacidos vivos. Algunos DCC se deben a mecanismos unigénicos o cromosómicos. Otros son el resultado de la exposición a teratógenos, como el virus de la rubeola (v. [cap. 20](#)); sin embargo, en muchos casos se desconoce la causa. Al parecer, la mayor parte de los DCC se deben a factores genéticos y ambientales múltiples (p. ej., **herencia multifactorial**), cada uno de los cuales induce un efecto de grado menor.

Todavía no se han definido bien los aspectos moleculares de las alteraciones del desarrollo cardíaco, y hoy en día la terapia génica en los lactantes con DCC aún es una perspectiva remota. Los métodos de imagen como la ecocardiografía bidimensional en tiempo real permiten detectar los DCC fetales ya desde las semanas 17 o 18.

La mayoría de los DCC se toleran bien durante la vida fetal; sin embargo, en el momento del nacimiento (cuando el feto pierde el contacto con la circulación materna) se evidencia su impacto. Algunos tipos de DCC causan pocos problemas mientras que otros son incompatibles con la vida extrauterina. A través de los avances más recientes en cirugía cardiovascular es posible paliar sus efectos o reparar mediante cirugía muchos tipos de DCC, y puede que muy pronto la cirugía cardíaca fetal respecto a los DCC complejos sea también una realidad.

---

## Dextrocardia

Si el tubo cardíaco embrionario se incurva hacia la izquierda en vez de hacia la derecha ([fig. 13-23](#)), el corazón queda desplazado hacia el lado derecho y sus vasos muestran una inversión entre los lados izquierdo y derecho, como si fuera una imagen especular de su configuración normal. La dextrocardia es el defecto de posición más frecuente del corazón. En la **dextrocardia con situs inversus** (trasposición de los órganos abdominales), la incidencia de defectos cardíacos congénitos es baja. Cuando no existe ninguna otra anomalía vascular asociada, estos corazones muestran una función normal.

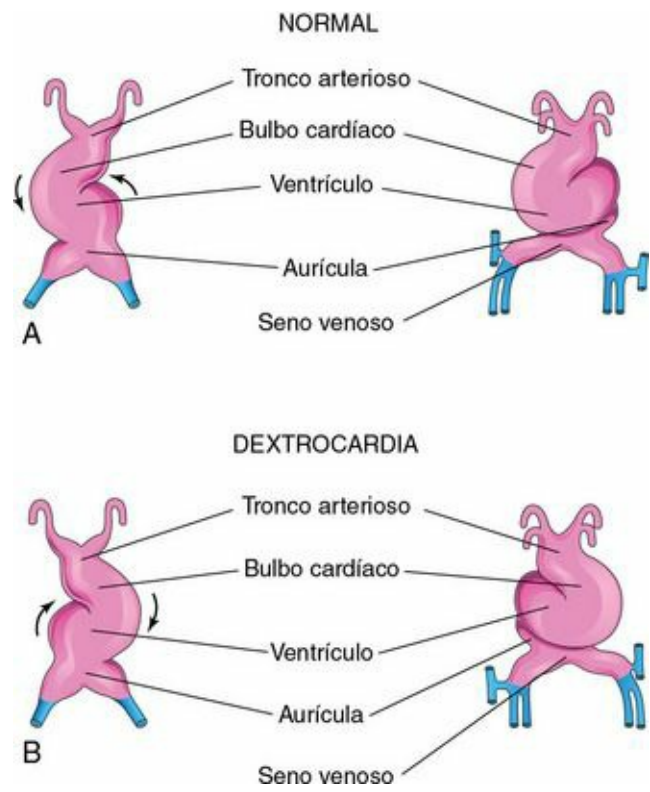


Figura 13-23 Tubo cardíaco embrionario durante la cuarta semana. **A**, Giro normal del corazón tubular hacia la derecha. **B**, Giro anómalo del corazón tubular hacia la izquierda.

En la **dextrocardia aislada** la posición anómala del corazón no se acompaña del desplazamiento de otros órganos. Generalmente, este defecto se complica con diversas anomalías cardíacas (p. ej., ventrículo único y trasposición de los vasos de calibre grande). *El factor TGF- $\beta$  está implicado en la incurvación del tubo cardíaco, pero no se ha definido su función en la dextrocardia.*

---



---

## Ectopia cordis

La ectopia cordis es un trastorno infrecuente en el que el corazón tiene una localización anómala ([fig. 13-24](#)). En la forma torácica de la ectopia cordis el corazón está parcial o completamente expuesto en la superficie del tórax. Este problema se asocia generalmente a la separación amplia del esternón en dos mitades (ausencia de fusión) y a un saco pericárdico abierto. En la mayoría de los casos el paciente fallece a los pocos días de nacer, generalmente debido a infección, insuficiencia cardíaca o hipoxemia. Cuando no existen defectos cardíacos graves, el tratamiento quirúrgico consiste generalmente en la cobertura del corazón con la piel. En algunos casos de ectopia cordis, el corazón protruye en el abdomen a través del diafragma.

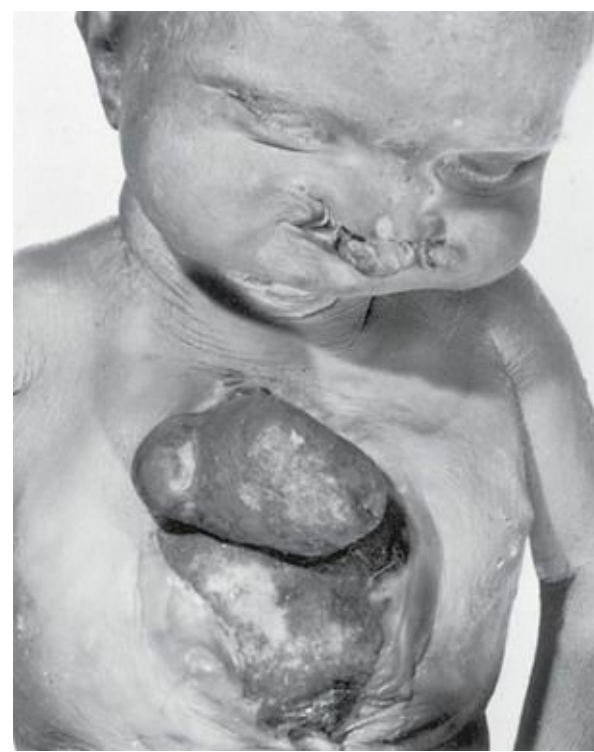

Figura 13-24 Recién nacido con ectopia cordis, esternón hendido y labio hendido bilateral. El fallecimiento ocurrió durante los primeros días de vida debido a infección, insuficiencia cardíaca e hipoxia.

En la actualidad, la evolución clínica de los pacientes con ectopia cordis ha mejorado hasta tal punto que muchos de estos niños sobreviven hasta la edad adulta. La forma torácica más frecuente de la ectopia cordis se debe a la falta de desarrollo del esternón y del pericardio debido a la fusión incompleta de los pliegues laterales en la formación de la pared torácica durante la cuarta semana (v. [cap. 5](#); [fig. 5-1](#)).

---

---

### Comunicaciones interauriculares

La comunicación interauricular (CIA) es un defecto cardíaco congénito frecuente que se observa más a menudo en el sexo femenino que en el masculino. La forma más frecuente de CIA es el **agujero oval permeable** ([fig. 13-25B](#)).



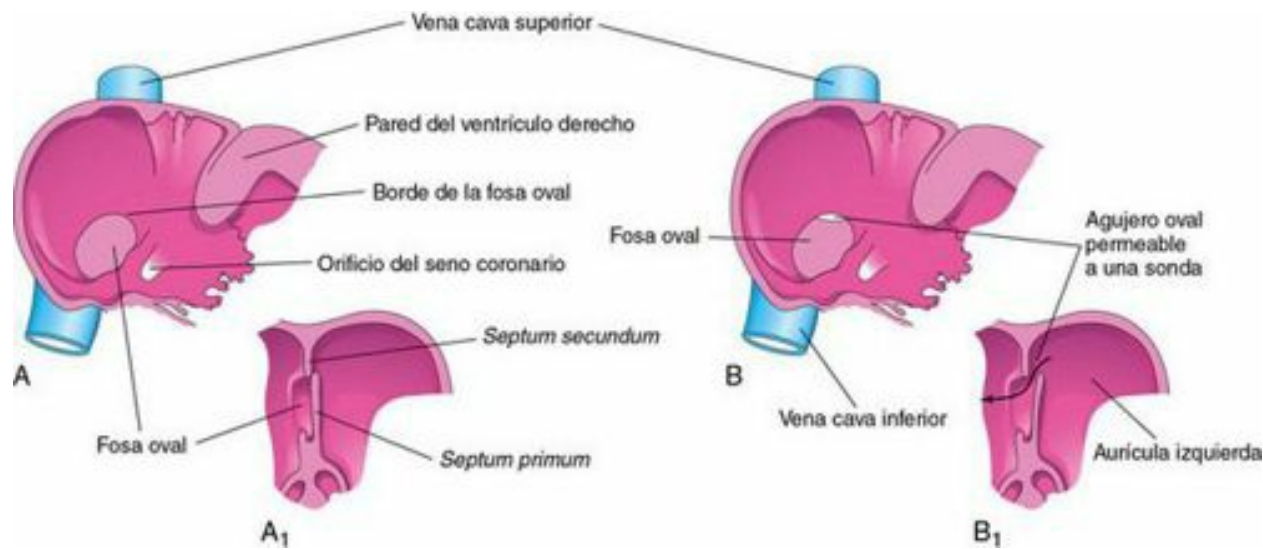


Figura 13-25 **A**, Aspecto posnatal normal del lado derecho del tabique interauricular tras la adherencia del *septum primum* al *septum secundum*. **A<sub>1</sub>**, Esquema de una sección del tabique interauricular con ilustración de la formación de la fosa oval en la aurícula derecha. Se puede observar que el suelo de la fosa oval está formado por el *septum primum*. **B** y **B<sub>1</sub>**, Vistas similares de un agujero oval permeable a una sonda debido a la adherencia incompleta del *septum primum* al *septum secundum*. Parte de la sangre ricamente oxigenada puede alcanzar la aurícula derecha a través de un agujero oval permeable; sin embargo, en los casos en los que esta abertura es pequeña generalmente carece de significación hemodinámica.

Se observa un **agujero oval permeable con paso de sonda** en hasta el 25% de las personas ([fig. 13-25B](#)). En esa circunstancia se puede introducir una sonda desde una de las aurículas hasta la otra a través de la parte superior del suelo de la fosa oval. Este defecto carece de significación clínica, pero el agujero oval permeable con paso de sonda puede quedar finalmente abierto debido a otros defectos cardíacos, contribuyendo así a la patología funcional del corazón. El agujero oval permeable con paso de sonda se debe a la adherencia incompleta entre la válvula de tipo colgajo del agujero oval y el *septum secundum* tras el nacimiento.

**Hay cuatro tipos clínicamente significativos de CIA** ([figs. 13-26](#) y [13-27](#)): defecto *ostium secundum*; defecto del cojinete endocárdico con defecto *ostium primum*; defecto de tipo seno venoso, y aurícula común. Los dos primeros tipos de CIA son relativamente frecuentes.

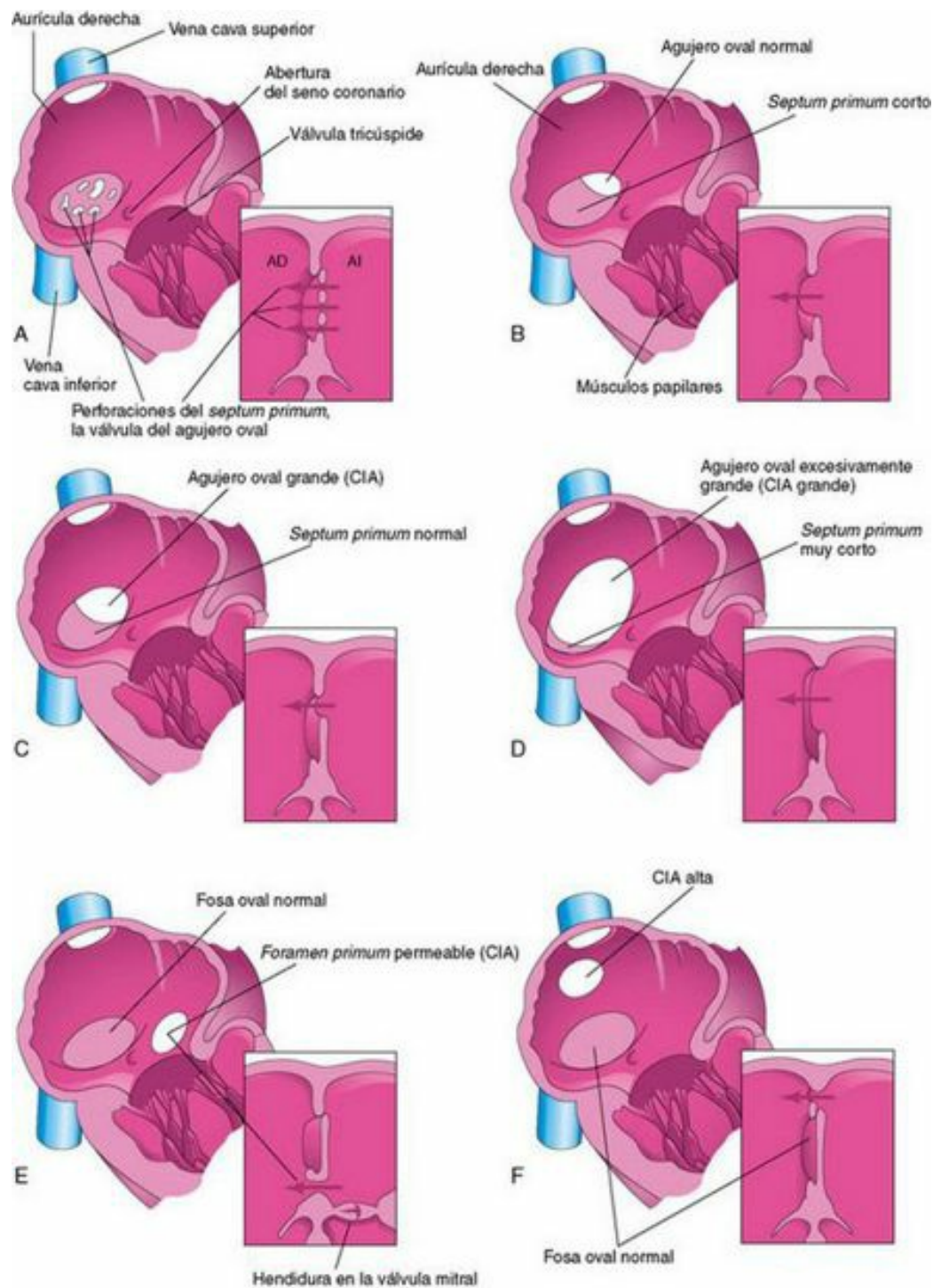


Figura 13-26 Dibujos correspondientes a la parte derecha del tabique interauricular. Los esquemas adyacentes a las secciones del tabique ilustran los distintos tipos de comunicación interauricular (CIA). **A**, Agujero oval permeable debido a la reabsorción del *septum primum* en localizaciones anómalas. **B**, Agujero oval permeable causado por la reabsorción excesiva del *septum primum* (defecto de colgajo corto). **C**, Agujero oval permeable debido a un agujero oval excesivamente grande. **D**, Agujero oval permeable debido a un agujero oval excesivamente grande y a la reabsorción excesiva del *septum primum*. **E**, Defecto del cojinete endocárdico con CIA de tipo *foramen primum*. La sección adyacente muestra la hendidura en la valva anterior de la válvula mitral. **F**, CIA de tipo seno venoso. El defecto alto en el tabique se debía a la absorción anómala del seno venoso en la aurícula derecha. En **E** y **F** se puede observar que la fosa oval se ha formado normalmente.

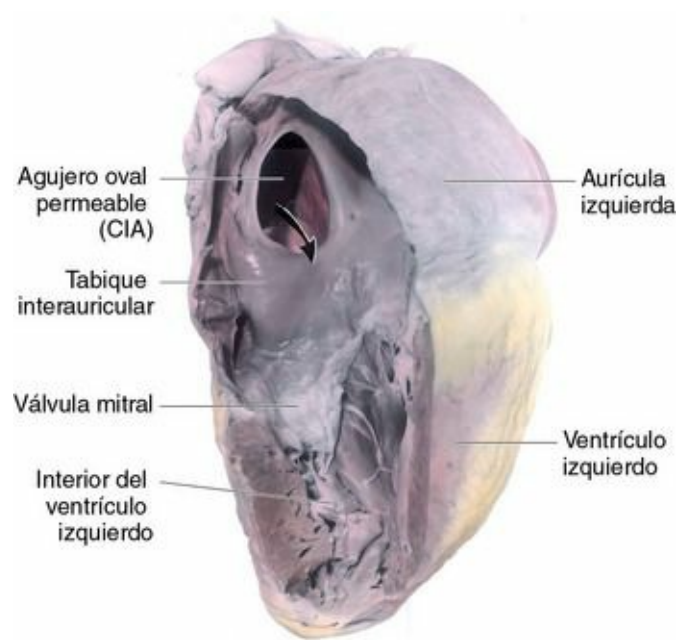


Figura 13-27 Disección de un corazón adulto con un agujero oval permeable grande. La *flecha* pasa a través de un defecto grande en el tabique interauricular (CIA) debido a un agujero oval muy grande y a la reabsorción excesiva del *septum primum*. Esta situación se denomina CIA tipo *secundum* y es uno de los tipos más frecuentes de cardiopatía congénita.

Las **CIA de tipo *ostium secundum*** ([figs. 13-26A a D](#), y [13-27](#)) se localizan en la zona de la fosa oval e incluyen defectos del *septum primum* y del *septum secundum*. Las CIA de tipo *ostium secundum* son bien toleradas durante la niñez; los síntomas como la hipertensión pulmonar aparecen generalmente a partir de los 30 años de edad y en edades más avanzadas. El cierre de la CIA se lleva a cabo mediante cirugía extracorpórea y la tasa de mortalidad es inferior al 1%. Los defectos pueden ser múltiples y en los niños mayores sintomáticos no son infrecuentes los defectos con un diámetro de 2 cm o más. Las niñas presentan CIA con mayor frecuencia que los niños, en una proporción de 3:1. Las CIA de tipo *ostium secundum* constituyen uno de los tipos más frecuentes de cardiopatía congénita, aunque son los de menor gravedad.

El **agujero oval permeable** se debe generalmente a la reabsorción anómala del *septum primum* durante la formación del *foramen secundum*. Cuando se produce la reabsorción en localizaciones anómalas, el *septum primum* muestra un aspecto fenestrado o «en malla» ([fig. 13-26A](#)). Cuando se produce una reabsorción excesiva del *septum primum*, el corto *septum primum* resultante no cierra el agujero oval ([fig. 13-26B](#)). En caso de que aparezca un agujero oval excesivamente grande debido al desarrollo defectuoso del *septum secundum*, el *septum primum* normal no cierra el agujero oval anómalo tras el nacimiento ([fig. 13-26C](#)). El agujero oval permeable aislado y pequeño carece de significación hemodinámica; sin embargo, cuando hay además otros defectos (p. ej., estenosis o atresia pulmonares), la sangre es desviada a través del agujero oval hacia la aurícula izquierda, con aparición de **cianosis** (oxigenación deficiente de la sangre). Las CIA de tipo *ostium secundum* y de gran tamaño pueden aparecer también debido a una combinación de reabsorción excesiva del *septum primum* y de un agujero oval grande ([figs. 13-26D](#) y [13-27](#)).

Los **defectos de los cojinetes endocárdicos con CIA de tipo *ostium primum*** son las formas menos frecuentes de las CIA ([fig. 13-26E](#)). Cabe destacar la existencia de varios defectos cardíacos que se agrupan bajo este encabezamiento debido a que se deben al mismo defecto del desarrollo: la

deficiencia de los cojinetes endocárdicos y del tabique AV. El *septum primum* no se fusiona con los cojinetes endocárdicos; a consecuencia de ello, aparece un **defecto de tipo foramen primum-ostium primum permeable**. Habitualmente también se observa una hendidura en la valva anterior de la válvula mitral. En el tipo completo de defectos de los cojinetes endocárdicos y del tabique AV, que es el menos frecuente, no se produce la fusión de los cojinetes endocárdicos. En consecuencia, aparece un defecto de gran tamaño en el centro del corazón que se denomina **defecto del tabique AV** ([fig. 13-28](#)). Este tipo de CIA se observa en aproximadamente el 20% de los pacientes con síndrome de Down; por lo demás, es un defecto cardíaco relativamente infrecuente. Consiste en la continuación de los defectos interauricular e interventricular con válvulas AV sumamente alteradas.

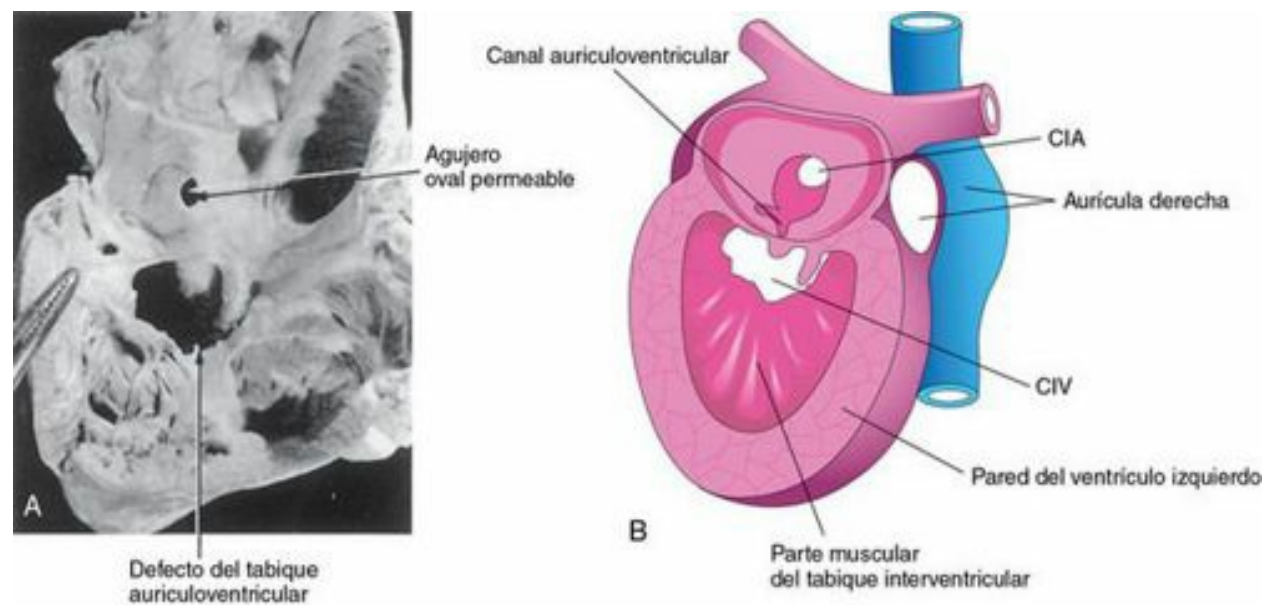


Figura 13-28 **A**, Corazón de un lactante seccionado y visto desde el lado derecho, en el que se muestra un agujero oval permeable y un defecto del tabique auriculoventricular. **B**, Representación esquemática de un corazón con ilustración de varios defectos en el tabique. CIA, comunicación interauricular; CIV, comunicación interventricular.

(**A**, Tomado de Lev M: Autopsy Diagnosis of Congenitally Malformed Hearts. Springfield, IL: Charles C. Thomas, 1953.)

Todas las **CIA de tipo seno venoso** (CIA altas) se localizan en la parte superior del tabique interauricular, en la proximidad de la entrada de la VCS ([fig. 13-26F](#)). El defecto de tipo seno venoso es una forma infrecuente de CIA. Se debe a la absorción incompleta del seno venoso en la aurícula derecha, al desarrollo anómalo del *septum secundum* o a ambos problemas. Este tipo de CIA se asocia a menudo a la presencia de conexiones venosas pulmonares anómalas parciales.

La **aurícula común** es un defecto cardíaco infrecuente en el que no existe tabique interauricular. Este defecto se debe a la falta de desarrollo del *septum primum* y del *septum secundum* (combinación de defectos de tipos *ostium secundum*, *ostium primum* y seno venoso).

---

Comunicaciones interventriculares

Las comunicaciones interventriculares (CIV) *constituyen el tipo más frecuente de cardiopatía congénita* y representan aproximadamente el 25% de los defectos cardíacos congénitos. Las CIV son más frecuentes en los hombres que en las mujeres. Las CIV pueden afectar a cualquier parte del tabique IV ([fig. 13-28B](#)), pero el tipo más frecuente es la **CIV membranosa** ([figs. 13-28B](#) y [13-29A](#)). A menudo, durante el primer año alrededor del 30-50% de las CIV pequeñas se cierran espontáneamente.

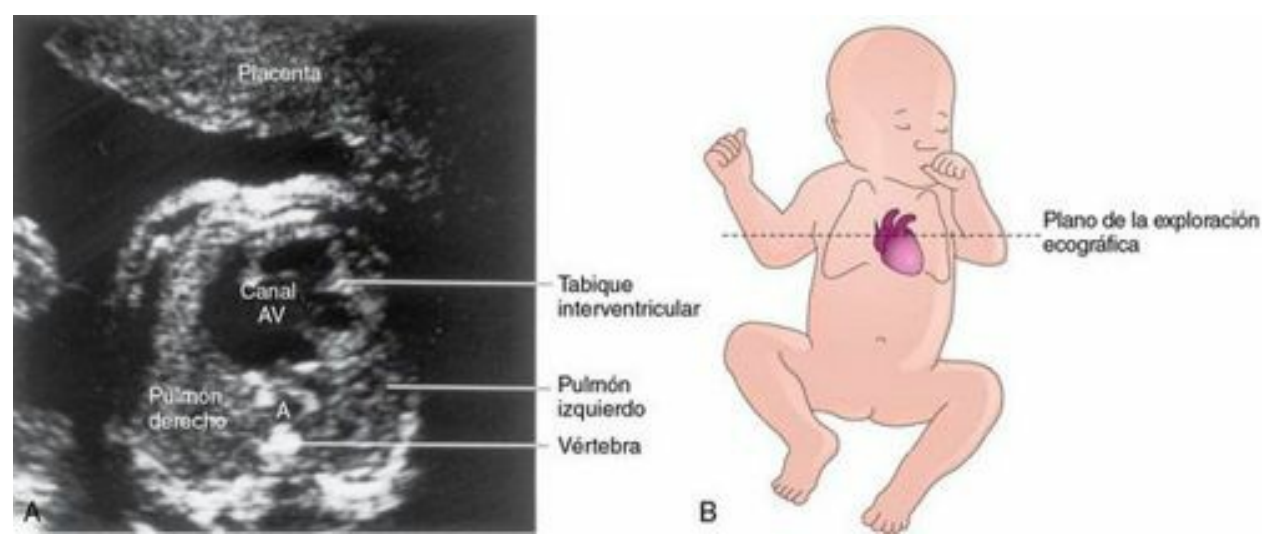
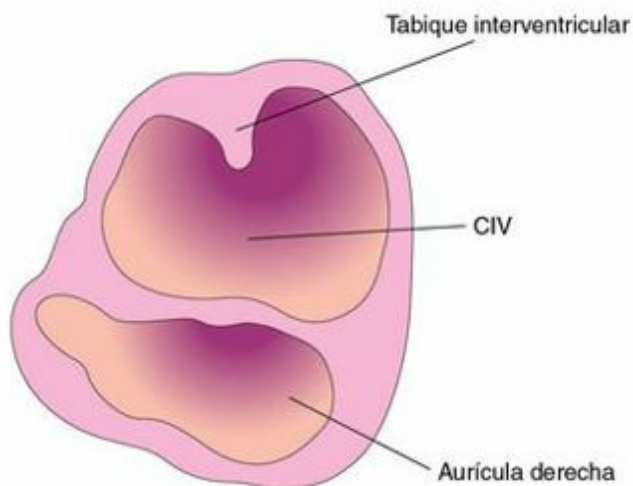
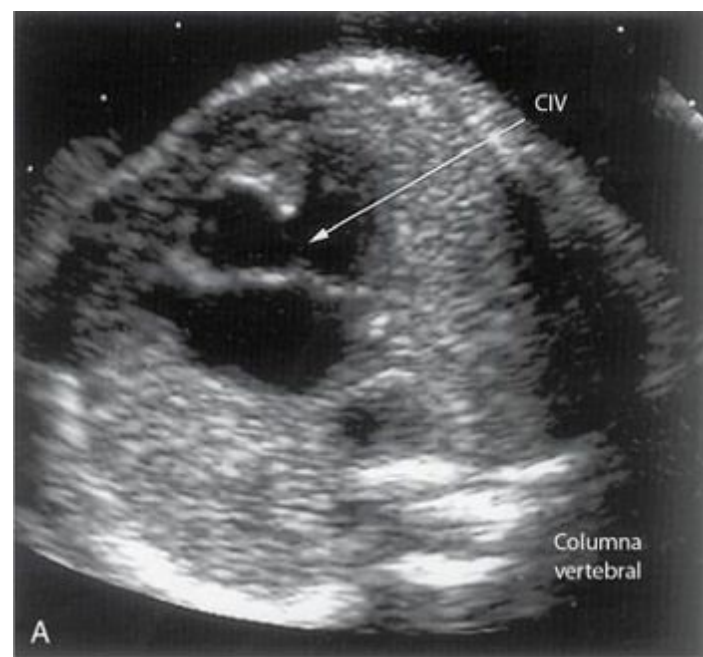

Figura 13-29 **A**, Imagen ecográfica del corazón de un feto del segundo semestre con un defecto del canal auriculoventricular (AV) (defecto del tabique AV). También se observan una comunicación interauricular y una comunicación interventricular. **A**, Aorta. **B**, Esquema de orientación.

(**A**, Por cortesía del doctor B. Benacerraf, Diagnostic Ultrasound Associates, P.C., Boston, Massachusetts.)

El **cierre incompleto del agujero IV** se debe a la falta de desarrollo de la parte membranosa del tabique IV. El origen es la falta de extensión del tejido subendocárdico en su crecimiento desde el lado derecho del cojinete endocárdico, y de la falta de fusión del tabique aortopulmonar y la parte muscular del tabique IV ([fig. 13-18C a E](#)). Las CIV grandes con un flujo sanguíneo pulmonar excesivo ([fig. 13-30](#)) e hipertensión pulmonar cursan con disnea (dificultad respiratoria) e insuficiencia cardíaca en las fases iniciales de la niñez.



B

Figura 13-30 Imagen ecográfica del corazón de un feto de 23,4 semanas con un defecto del tabique auriculoventricular y una comunicación interventricular (CIV) de gran tamaño.

(A, Por cortesía del doctor Wesley Lee, Division of Fetal Imaging, William Beaumont Hospital, Royal Oak, Michigan.)

La **CIV muscular** es un tipo menos frecuente de defecto que puede aparecer en cualquier localización de la parte muscular del tabique IV. En ocasiones hay múltiples defectos pequeños que dan lugar a lo que en ocasiones se ha denominado **CIV «en queso suizo»**. Probablemente, las CIV musculares se deben a la cavitación excesiva del tejido miocárdico durante la formación de las paredes ventriculares y de la parte muscular del tabique IV.

La ausencia del tabique IV —**ventrículo único** o ventrículo común— debido a la falta de formación del tabique IV es un problema extremadamente infrecuente que da lugar a un **corazón con tres cavidades** (en latín, *triloculare biatriatum*). Cuando sólo hay un ventrículo, las aurículas desembocan en una única cavidad ventricular a través de una válvula común única o de dos válvulas AV separadas. La aorta y el tronco pulmonar se originan a partir del ventrículo. En la mayoría de los lactantes con ventrículo único se observa **trasposición de las arterias de calibre grande (TAG)** (v. [fig. 13-32](#)) y

una cavidad de salida rudimentaria. Algunos niños fallecen durante la lactancia debido a insuficiencia cardíaca congestiva.

## Tronco arterioso persistente

El tronco arterioso (TA) persistente se debe a la inexistencia de un desarrollo normal de las crestas troncales y del tabique aorticopulmonar con división del TA en la aorta y el tronco pulmonar (fig. 13-31). Hay un **tronco arterial único**, el TA, que se origina en el corazón y que envía sangre a las circulaciones sistémica, pulmonar y coronaria. Siempre existe una CIV con un defecto TA; el TA muestra acabalgamiento sobre la CIV (fig. 13-31B).

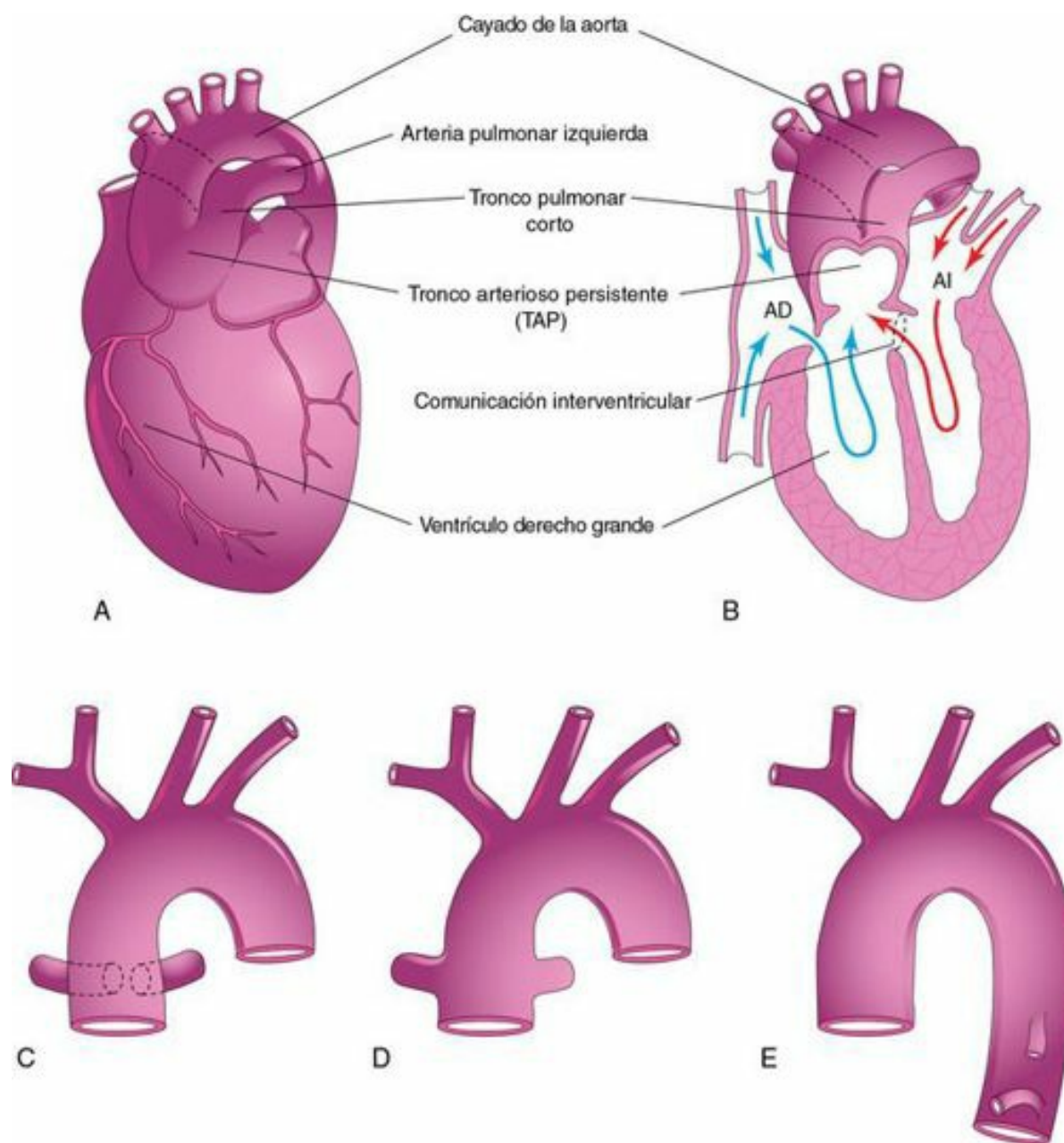


Figura 13-31 Ilustraciones correspondientes a los tipos más frecuentes de tronco arterioso persistente (TAP). **A**, El tronco común se divide en la aorta y en un tronco pulmonar corto. **B**, Sección coronal del corazón mostrado en **A**. Se pueden observar la circulación de la sangre en este corazón (flechas) y la comunicación interventricular. **C**, Las arterias pulmonares derecha e izquierda se originan muy cerca

la una de la otra, a partir del tronco arterioso. **D**, Las arterias pulmonares se originan independientemente a partir de las zonas laterales del tronco arterioso. **E**, No se observan arterias pulmonares; los pulmones reciben la sangre a través de las arterias bronquiales. AD, aurícula derecha; AI, aurícula izquierda.

En estudios recientes se ha demostrado que en la patogenia de los defectos de tipo TA está implicada la detención del desarrollo del tracto de salida, de las válvulas semilunares y del saco aórtico en el embrión temprano (días 31-32). El tipo más frecuente de TA es un vaso arterial único que se ramifica formando el tronco pulmonar y la aorta ascendente ([fig. 13-31A y B](#)). En el segundo tipo más frecuente, las arterias pulmonares derecha e izquierda se originan muy cerca la una de la otra a partir de la pared dorsal del TA ([fig. 13-31C](#)). Hay otros tipos menos frecuentes que se ilustran en la [figura 13-31D y E](#).

---

---

### Defecto del tabique aorticopulmonar

El defecto del tabique aorticopulmonar es un trastorno infrecuente en el que hay una abertura (**ventana aórtica**) entre la aorta y el tronco pulmonar, en la proximidad de la válvula aórtica. El defecto aorticopulmonar se debe a un defecto localizado en la formación del tabique aorticopulmonar. La presencia de las válvulas pulmonar y aórtica, así como de un tabique IV intacto, diferencia esta anomalía del defecto del tronco arterioso persistente.

---

---

### Trasposición de las arterias de gran calibre

La trasposición de las arterias de gran calibre (TAG) es la causa más frecuente de **cardiopatía cianótica** en los recién nacidos ([fig. 13-32](#)). La TAG se asocia a menudo a otras anomalías cardíacas (p. ej., CIA y CIV). En los casos típicos, la aorta se localiza por delante y a la derecha del tronco pulmonar, y se origina a partir del ventrículo morfológicamente derecho, mientras que el tronco pulmonar se origina a partir del ventrículo morfológicamente izquierdo. Los defectos de CIA y CIV asociados permiten un cierto intercambio entre las circulaciones pulmonar y sistémica.

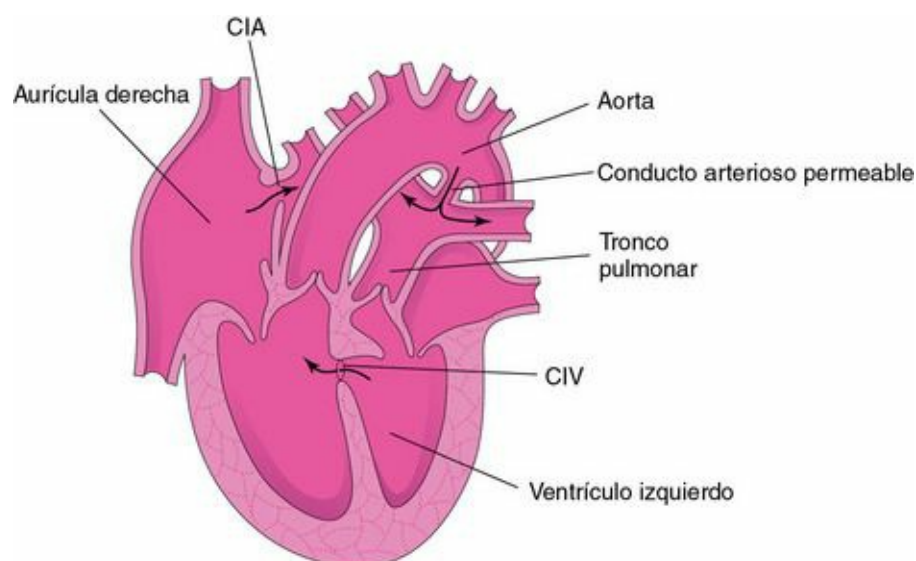




Figura 13-32 Esquema de un corazón en el que se ilustra la trasposición de las arterias de calibre grande (TAG). Las comunicaciones interventricular (CIV) e interauricular (CIA) permiten la mezcla de las sangres arterial y venosa. Tal como se muestra en el esquema, esta malformación congénita se asocia a menudo a otros defectos cardíacos.

A consecuencia de estos defectos anatómicos, la sangre venosa sistémica desoxigenada que vuelve a la aurícula derecha pasa al ventrículo derecho y después llega al cuerpo a través de la aorta. La sangre venosa pulmonar oxigenada atraviesa el ventrículo izquierdo de vuelta hacia la circulación pulmonar. Debido al agujero oval permeable hay una cierta mezcla de sangres. Si no se lleva a cabo la corrección quirúrgica de la TAG, estos lactantes suelen fallecer al cabo de pocos meses.

Se han planteado numerosas hipótesis para explicar el fundamento de la TAG, pero la que tiene una mayor aceptación entre la comunidad científica es la denominada hipótesis del crecimiento conal. Según esta teoría, el tabique aorticopulmonar no se mueve en espiral durante la división del bulbo cardíaco y el TA. Se considera que este defecto se debe a la falta de desarrollo normal del cono arterioso durante la incorporación del bulbo cardíaco a los ventrículos. Están implicadas en ello alteraciones en la migración de las células de la cresta neural.

---

---

### División desigual del tronco arterioso

La división desigual del TA ([figs. 13-33A](#) y [13-34B](#) y [C](#)) tiene lugar cuando la partición del TA por encima de las válvulas es desigual. Una de las arterias de gran calibre es grande y la otra es pequeña. En consecuencia, el tabique aorticopulmonar no queda alineado con el tabique IV y se produce una CIV; de los dos vasos, el de calibre mayor suele presentar acabalgamiento sobre la CIV ([fig. 13-33B](#)).

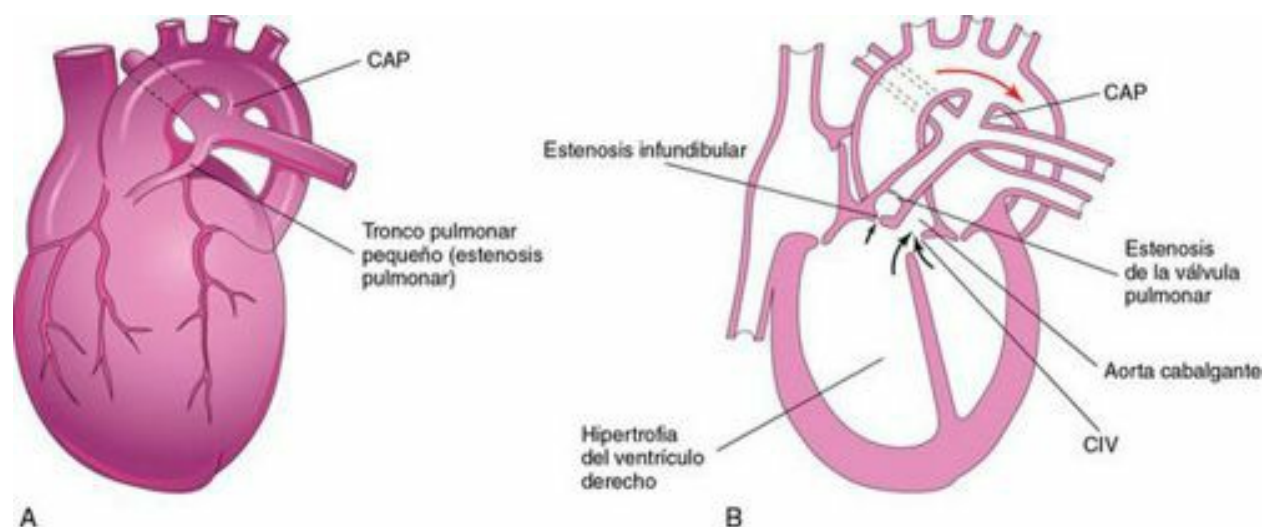


Figura 13-33 **A**, Dibujos del corazón de un lactante en el que se observa un tronco pulmonar pequeño (estenosis pulmonar) y una aorta grande a consecuencia de la división desigual del tronco arterioso. También se observa hipertrofia del ventrículo derecho y un conducto arterioso permeable (CAP). **B**, Sección frontal del mismo corazón en la que se ilustra la tetralogía de Fallot. Se pueden observar los cuatro defectos cardíacos que constituyen la tetralogía: estenosis de la válvula pulmonar, comunicación interventricular (CIV), aorta cabalgante e hipertrofia del ventrículo derecho.

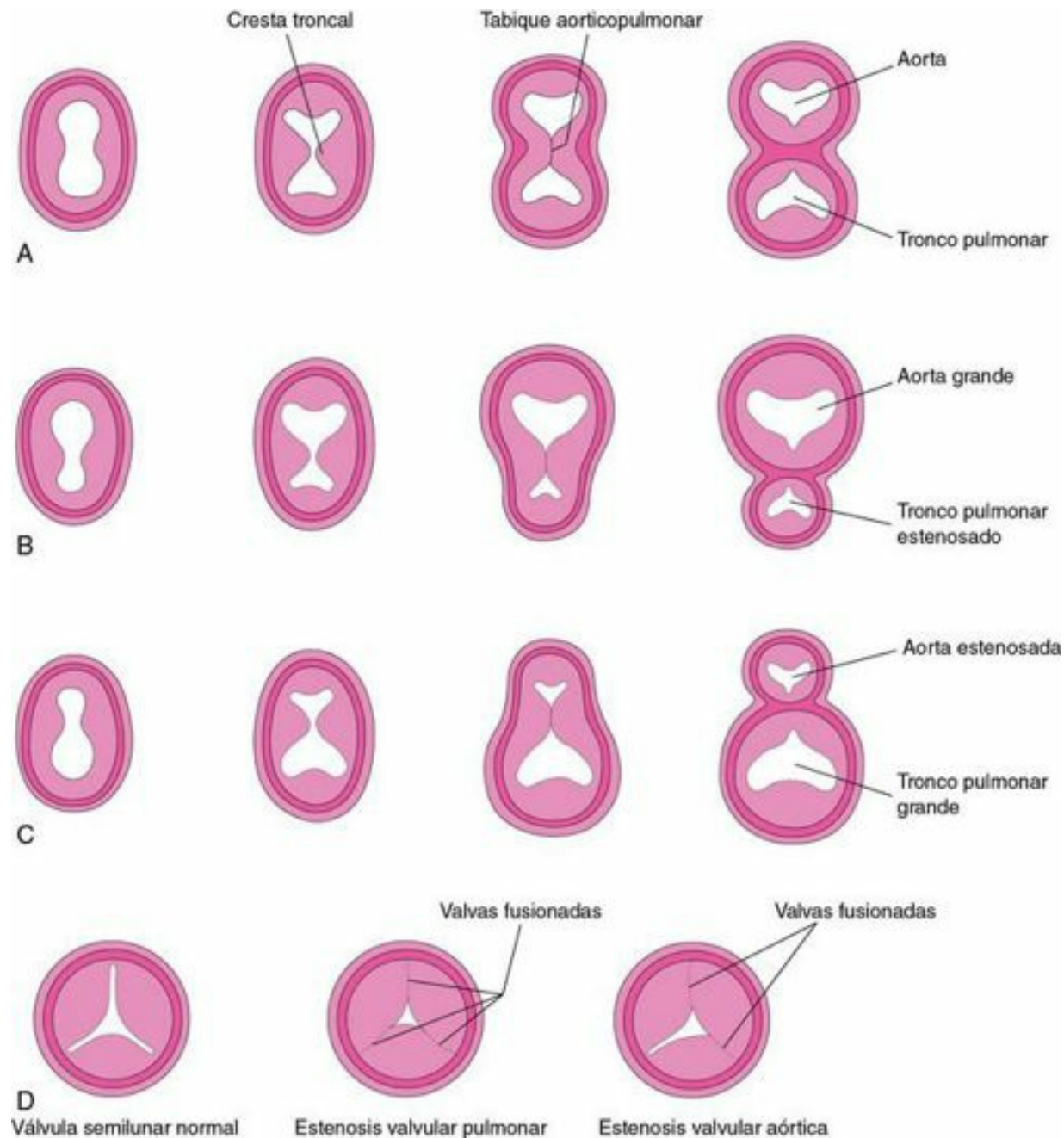


Figura 13-34 División anómala del tronco arterioso (TA). **A a C**, Esquemas de las secciones transversales del TA con ilustración de la división normal y anómala del TA. **A**, Normal. **B**, División desigual del TA con un tronco pulmonar pequeño. **C**, División desigual con una aorta pequeña. **D**, Esquemas en los que se observa una válvula semilunar normal y válvulas pulmonar y aórtica con estenosis.

En la **estenosis de la válvula pulmonar**, las valvas de la válvula pulmonar están fusionadas formando una cúpula que presenta un orificio central estrecho ([fig. 13-34D](#)).

En la **estenosis infundibular** del cono arterioso (infundíbulo), el ventrículo derecho está desarrollado de manera insuficiente. Se pueden producir los dos tipos de estenosis pulmonar. Según el grado de obstrucción al flujo sanguíneo hay un grado variable de hipertrofia del ventrículo derecho ([fig. 13-33A y B](#)).

## Tetralogía de Fallot

El grupo clásico de cuatro defectos cardíacos ([figs. 13-33B](#), [13-35](#) y [13-36](#)) lo constituyen:

- Estenosis de la arteria pulmonar (obstrucción del tracto de salida ventricular derecho).
- CIV (comunicación interventricular).
- Dextroposición de la aorta (acabalgamiento aórtico).
- Hipertrofia ventricular derecha.

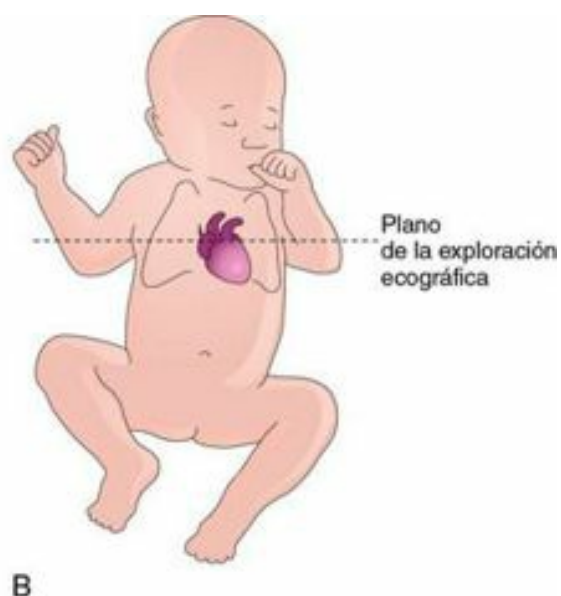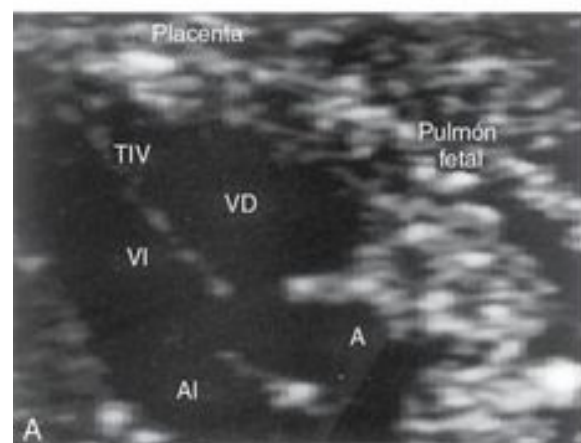


Figura 13-35 **A**, Imagen ecográfica del corazón de un feto de 20 semanas con tetralogía de Fallot. Se puede observar la aorta grande y cabalgante (A) a horcajadas sobre el tabique interventricular. Debido a ello, recibe la sangre del ventrículo izquierdo (VI) y del ventrículo derecho (VD). AI, aurícula izquierda; TIV, tabique interventricular. **B**, Esquema de orientación.

(**A**, Por cortesía del doctor B. Benacerraf, Diagnostic Ultrasound Associates, P.C., Boston, Massachusetts.)

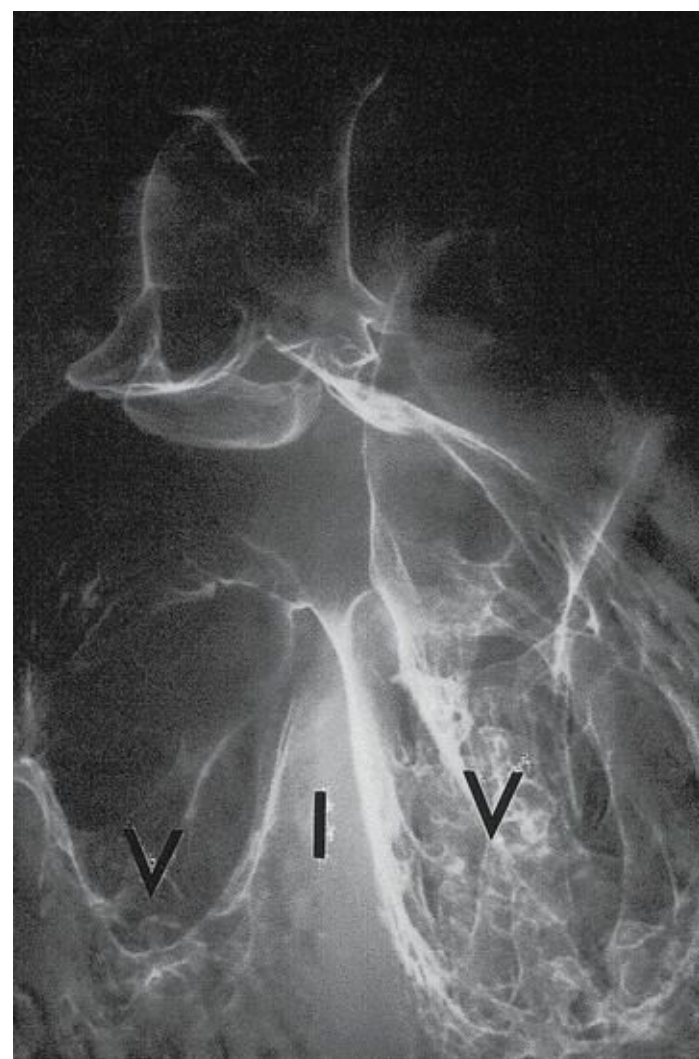


Figura 13-36 Tetralogía de Fallot. En el corazón se inyectó polvo fino de bario. Se pueden observar los dos ventrículos (V), el tabique interventricular (I), la comunicación interventricular en el borde superior y el origen de la aorta por encima del ventrículo derecho (aorta cabalgante). No se visualiza la arteria pulmonar principal.

(Por cortesía del doctor Joseph R. Siebert, Children's Hospital & Regional Medical Center, Seattle, Washington.)

El tronco pulmonar suele ser pequeño ([fig. 13-33A](#)) y puede haber grados variables de estenosis de la arteria pulmonar. La *cianosis* (*oxigenación deficiente de la sangre*) es un signo obvio de la tetralogía, pero generalmente no se observa en el momento del nacimiento.

La tetralogía tiene lugar cuando la división del TA es desigual y el tronco pulmonar presenta estenosis. La atresia pulmonar con CIV es una forma extrema de tetralogía de Fallot; toda la sangre del ventrículo derecho se canaliza a través de la aorta. El flujo sanguíneo pulmonar depende de la existencia de un conducto arterioso persistente (CAP) o de vasos colaterales bronquiales. El tratamiento inicial puede consistir en la colocación quirúrgica de una derivación permanente, pero en muchos casos el tratamiento de elección en la primera infancia es la reparación quirúrgica primaria.

En la **estenosis de la válvula aórtica** los bordes de la válvula suelen estar fusionados formando una cúpula con un orificio estrecho ([fig. 13-34D](#)). Este defecto puede ser congénito o aparecer tras el nacimiento. La estenosis valvular incrementa el trabajo del corazón con hipertrofia del ventrículo izquierdo y aparición de ruidos cardíacos anómalos (*soplos cardíacos*).

En la estenosis subaórtica hay a menudo una banda de tejido fibroso inmediatamente por debajo de la válvula aórtica. La estenosis de la aorta se debe a la persistencia de un tejido que normalmente degenera a medida que se forma la válvula.

La **atresia aórtica** aparece cuando la obstrucción de la aorta o de su válvula es completa.

---

---

### Síndrome del corazón izquierdo hipoplásico

El ventrículo izquierdo es pequeño y no funcional ([fig. 13-37](#)). El ventrículo derecho mantiene las circulaciones pulmonar y sistémica. La sangre pasa desde el lado izquierdo hasta el lado derecho del corazón a través de una comunicación interauricular o de un agujero oval dilatado, y después se mezcla con la sangre venosa sistémica.

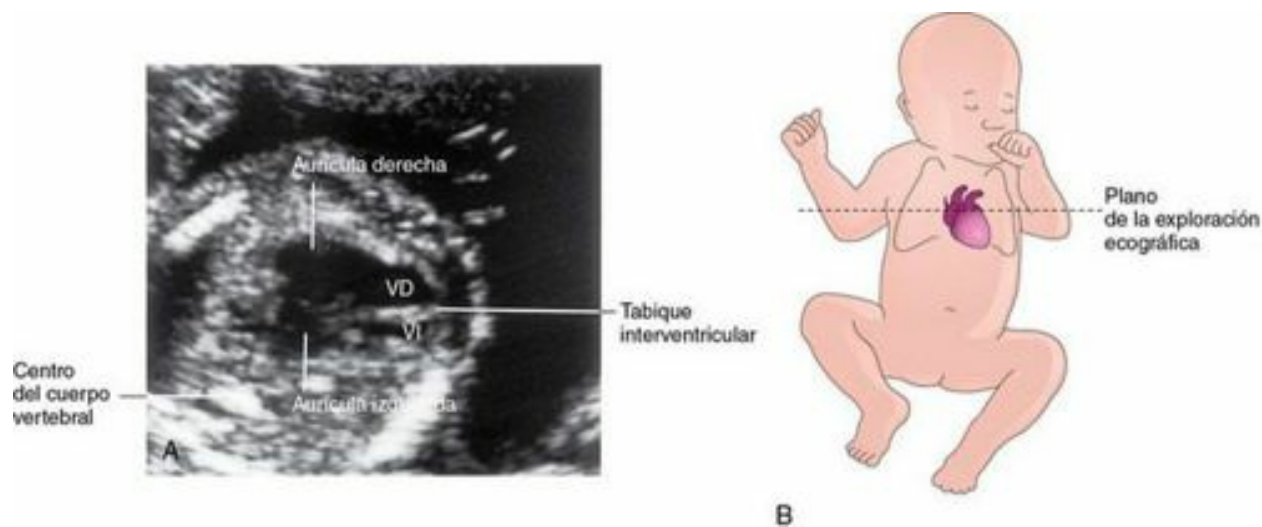


Figura 13-37 **A**, Imagen ecográfica del corazón de un feto en el segundo trimestre con corazón izquierdo hipoplásico. Se puede observar que el ventrículo izquierdo (VI) es mucho más pequeño que el ventrículo derecho (VD). La imagen es una proyección oblicua del tórax fetal a través del eje longitudinal de los ventrículos. **B**, Esquema de orientación.

(**A**, Por cortesía del doctor B. Benacerraf, Diagnostic Ultrasound Associates, P.C., Boston, Massachusetts.)

Además de la falta de desarrollo del ventrículo izquierdo, se observa atresia de los orificios aórtico o mitral, así como hipoplasia de la aorta ascendente. Los lactantes con este grave defecto suelen fallecer durante las primeras semanas tras el parto. Los factores que posiblemente son responsables de la patogenia de muchas cardiopatías congénitas como este síndrome son alteraciones de la migración de las células de la cresta neural, de la función hemodinámica, de la apoptosis y de la proliferación de la matriz extracelular.



## Derivados de las arterias de los arcos faríngeos

A medida que los arcos faríngeos se desarrollan durante la cuarta semana, están vascularizados por arterias procedentes del *saco aórtico*, las arterias de los arcos faríngeos ([fig. 13-38B](#)). Células mesodérmicas migran desde los arcos faríngeos hasta el saco aórtico y hacen que las arterias de los arcos faríngeos se conecten con el tracto de salida. Estas arterias finalizan en la aorta dorsal del lado ipsilateral. Aunque normalmente se desarrollan seis pares de arterias de los arcos faríngeos, no todas están presentes al mismo tiempo. Para el momento en el ya se ha formado el sexto par de arcos faríngeos, han desaparecido los dos primeros pares ([fig. 13-38C](#)). Durante la octava semana, el patrón arterial de los arcos faríngeos primitivos se transforma en la disposición arterial fetal final ([fig. 13-39C](#)).

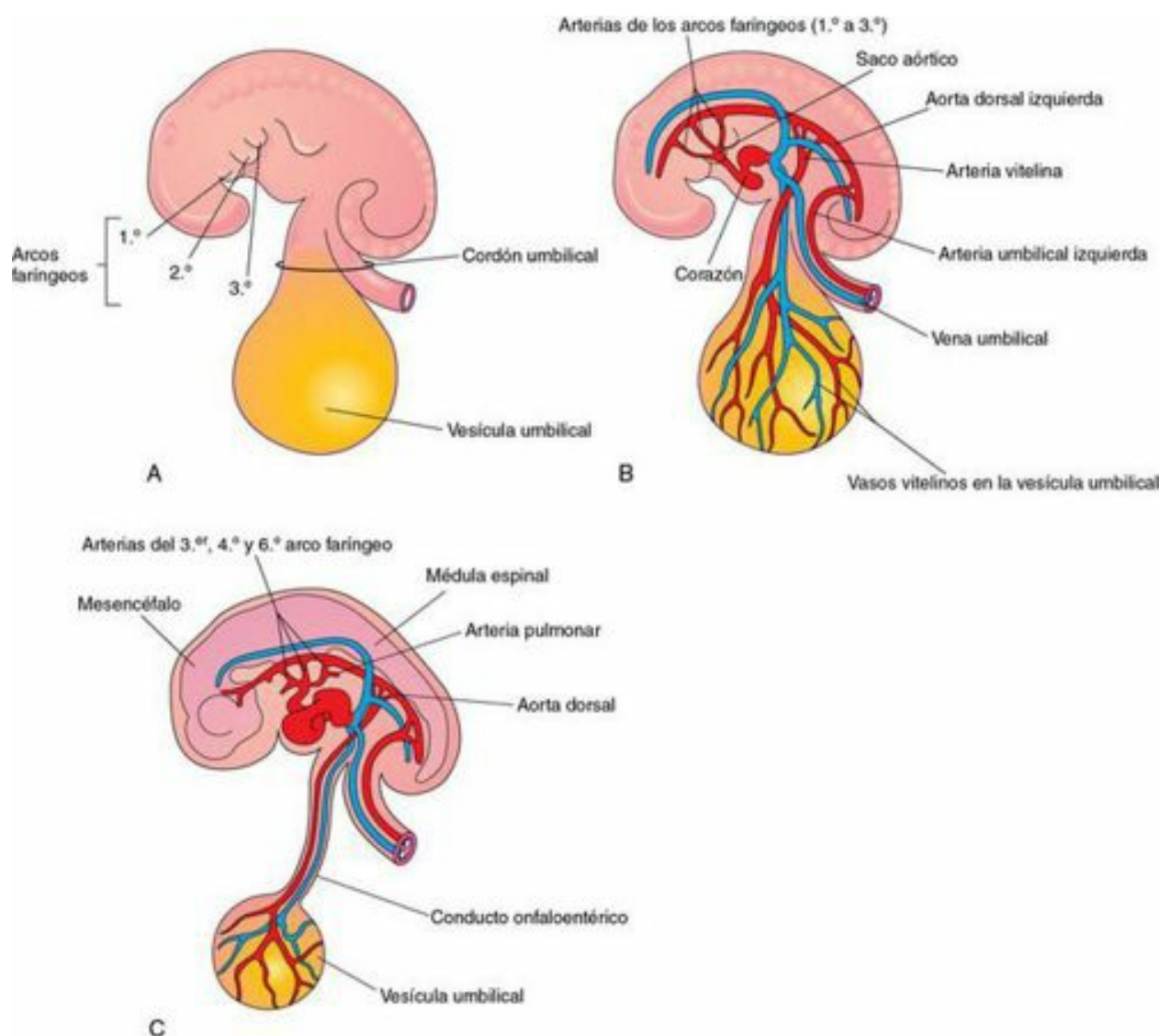


Figura 13-38 Arcos faríngeos y arterias de los arcos faríngeos. **A**, Lado izquierdo de un embrión de aproximadamente 26 días. **B**, Representación esquemática del embrión; se muestran las arterias de los arcos faríngeos que se originan a partir del saco aórtico, discurren a través de los arcos faríngeos y finalizan en la aorta dorsal izquierda. **C**, Un embrión de aproximadamente 37 días en el que se puede observar la aorta dorsal única y la degeneración de la mayor parte de las arterias correspondientes a los dos primeros pares de arcos faríngeos.

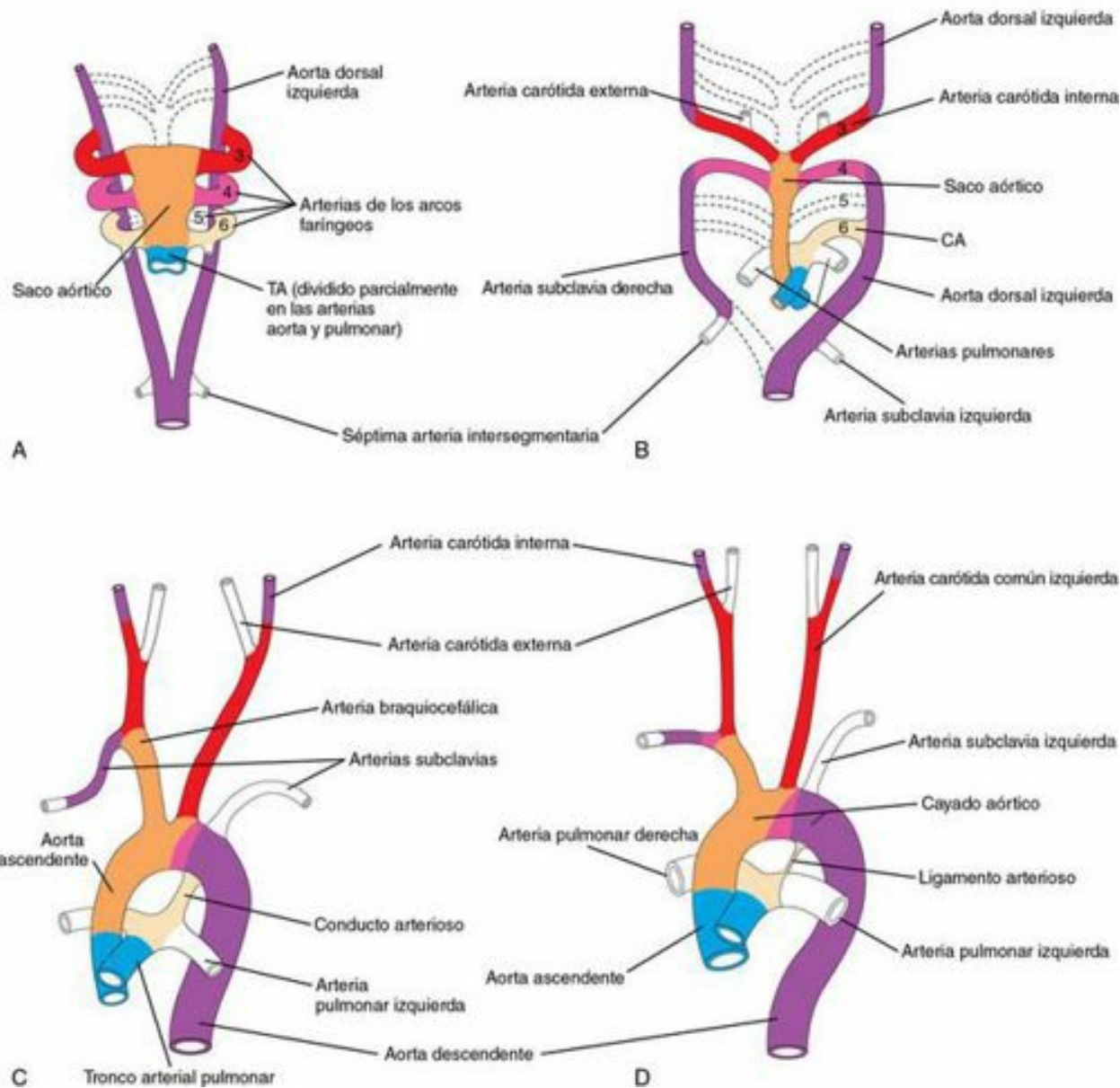
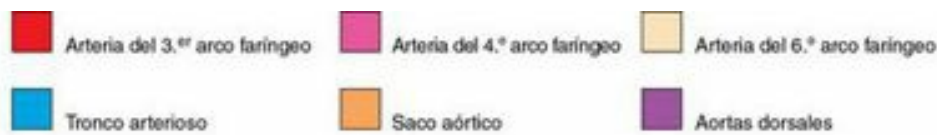

Figura 13-39 Representaciones esquemáticas en las que se ilustran los cambios arteriales que tienen lugar durante la transformación del tronco arterioso (TA), el saco aórtico, las arterias de los arcos faríngeos y las aortas dorsales en el patrón arterial del adulto. Los vasos que no están coloreados no proceden de estas estructuras. **A**, Arterias de los arcos faríngeos a las 6 semanas; en esta fase han desaparecido casi por completo los dos primeros pares de arterias. **B**, Arterias de los arcos faríngeos a las 7 semanas; las partes de las aortas dorsales y de las arterias de los arcos faríngeos que desaparecen normalmente están indicadas por *líneas de guiones*. **C**, Disposición arterial a las 8 semanas. **D**, Esquema de los vasos arteriales en un lactante de 6 meses. Se puede observar que las arterias aorta ascendente y pulmonar son considerablemente más pequeñas en **C** que en **D**, lo que se debe al flujo relativo a través de estos vasos en las diferentes fases de desarrollo. Se puede observar el gran tamaño del conducto arterioso (CA) en **C** y el hecho de que representa básicamente una continuación directa del tronco pulmonar. En general, el CA se cierra funcionalmente durante los primeros días posteriores al nacimiento. Al final, el CA se convierte en el ligamento arterioso, tal como se observa en **D**.



*En estudios moleculares se ha observado que el factor de transcripción Tbx1 regula la migración de las células de la cresta neural que contribuyen a la formación de las arterias de los arcos faríngeos.*

# Derivados del primer par de arterias de los arcos faríngeos

El primer par de arterias de los arcos faríngeos en su mayoría desaparece, pero diversos restos de ellas forman parte de las **arterias maxilares**, que llevan a cabo la vascularización de los dientes y parte de la cara. Estas arterias también pueden contribuir a la formación de las **arterias carótidas externas**.

## **Derivados del segundo par de arterias de los arcos faríngeos**

Las partes dorsales de estas arterias persisten y forman los segmentos que originan las arterias del estribo; estos vasos de calibre pequeño discurren a través del anillo del estribo, un hueso de tamaño pequeño localizado en el oído medio.

## Derivados del tercer par de arterias de los arcos faríngeos

Las partes proximales de estas arterias forman las **arterias carótidas comunes**, que llevan la sangre a las estructuras de la cabeza ([fig. 13-39D](#)). Las partes distales del tercer par de arterias de los arcos faríngeos se unen con las **aortas dorsales** formando las **arterias carótidas internas**, que llevan la sangre a los oídos medios, las órbitas, el cerebro y las meninges, y la hipófisis.

# Derivados del cuarto par de arterias de los arcos faríngeos

La *arteria del cuarto arco faríngeo izquierdo* forma **parte del cayado de la aorta** ([fig. 13-39C](#)). La parte proximal de la arteria procede del **saco aórtico** mientras que la parte distal deriva de la **aorta dorsal izquierda**.

La *arteria del cuarto arco faríngeo derecho* se convierte en la **parte proximal de la arteria subclavia derecha**. La parte distal de la arteria subclavia derecha se forma a partir de la **aorta dorsal derecha** y de la **séptima arteria intersegmentaria derecha**. La arteria subclavia izquierda no procede de ninguna arteria de los arcos faríngeos; se forma a partir de la séptima arteria intersegmentaria izquierda ([fig. 13-39A](#)). A medida que continúa el desarrollo, el crecimiento diferencial desplaza en dirección craneal el origen de la arteria subclavia izquierda. En consecuencia, dicho origen arterial queda próximo al origen de la arteria carótida común izquierda ([fig. 13-39D](#)).

# **Destino del quinto par de arterias de los arcos faríngeos**

Aproximadamente, en el 50% de los casos las arterias del quinto par de arcos faríngeos están representadas por vasos rudimentarios que degeneran al poco tiempo sin dejar derivados vasculares. En el 50% de casos restantes, estas arterias no se desarrollan.

# Derivados del sexto par de arterias de los arcos faríngeos

La **arteria del sexto arco faríngeo izquierdo** se desarrolla de la forma siguiente ([fig. 13-39B](#) y [C](#)):

- La parte proximal de la arteria persiste en forma de la parte proximal de la arteria pulmonar izquierda.
- La parte distal de la arteria va desde la arteria pulmonar izquierda hasta la aorta dorsal y forma una derivación prenatal, el *conducto arterioso* (CA).

La arteria del sexto arco faríngeo derecho se desarrolla de la forma siguiente:

- La parte proximal de la arteria persiste en forma de la parte proximal de la arteria pulmonar derecha.
- La parte distal de la arteria degenera.

La transformación del sexto par de las arterias de los arcos faríngeos explica el hecho de que el trayecto de los **nervios laríngeos recurrentes** sea distinto en ambos lados del cuerpo. Estos nervios inervan el sexto par de arcos faríngeos y rodean el sexto par de arterias de los arcos faríngeos en su trayecto hacia la laringe en desarrollo ([fig. 13-40A](#)). **En el lado derecho**, dado que la parte distal de la sexta arteria derecha degenera, el nervio laríngeo recurrente derecho se desplaza en dirección superior y rodea la parte proximal de la arteria subclavia derecha, que procede de la arteria del cuarto arco faríngeo ([fig. 13-40B](#)). **En el lado izquierdo**, el nervio laríngeo recurrente rodea el CA formado por la parte distal de la arteria del sexto arco faríngeo. Cuando esta derivación arterial involuciona tras el nacimiento, el nervio permanece alrededor del ligamento arterioso (un resto del CA) y del cayado de la aorta ([fig. 13-40C](#)).

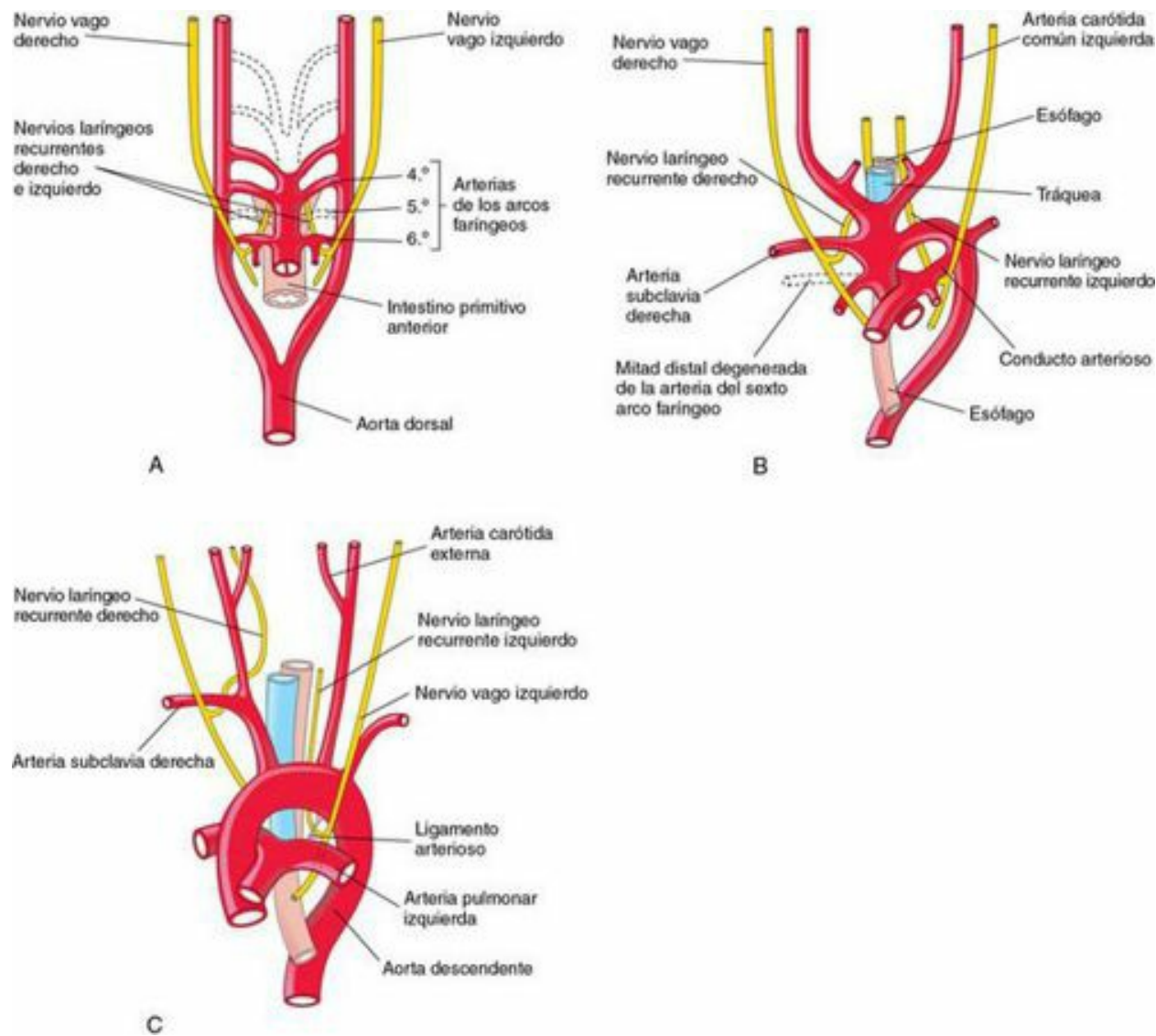


Figura 13-40 Relación entre los nervios laríngeos recurrentes y las arterias de los arcos faríngeos. **A**, A las 6 semanas, con demostración del trayecto de los nervios laríngeos recurrentes alrededor de las arterias del sexto par de arcos faríngeos. **B**, A las 8 semanas, con demostración del trayecto del nervio laríngeo recurrente derecho alrededor de la arteria subclavia derecha y del trayecto del nervio laríngeo recurrente izquierdo alrededor del conducto arterioso y del cayado aórtico. **C**, Después del nacimiento, con demostración del trayecto del nervio recurrente izquierdo alrededor del ligamento arterioso y del cayado aórtico.



# Malformaciones congénitas arteriales de los arcos faríngeos

Dados los numerosos cambios implicados en la transformación del sistema arterial embrionario de los arcos faríngeos en el patrón arterial adulto, pueden aparecer defectos congénitos arteriales. La mayor parte de estos defectos se deben a la persistencia de partes de las arterias de los arcos faríngeos que normalmente desaparecen, o bien a la desaparición de partes que normalmente persisten.

---

## Coartación aórtica

La coartación (constricción) aórtica se observa en aproximadamente el 10% de los niños con defectos cardíacos congénitos (DCC). La coartación se caracteriza por una constricción aórtica de longitud variable ([fig. 13-41](#)). La mayoría de las coartaciones se localizan distalmente al origen de la arteria subclavia izquierda, a la entrada del conducto arterioso (CA) (coartación yuxtaductal).

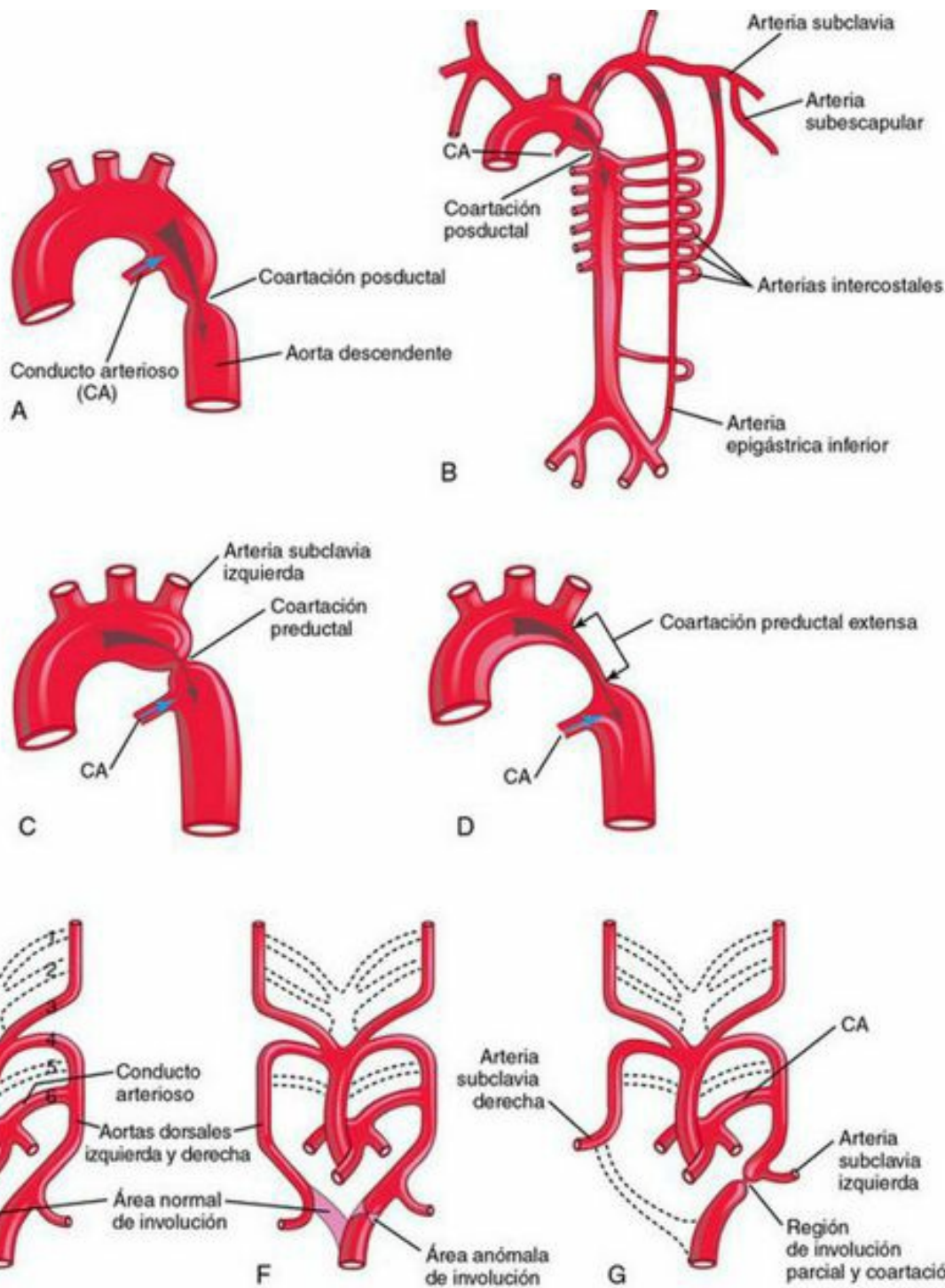


Figura 13-41 **A**, Coartación posductal de la aorta. **B**, Representación esquemática de las vías más habituales de la circulación colateral en asociación a la coartación posductal de la aorta. **C** y **D**, Coartación preductal. **E**, Esquema del patrón arterial de los arcos faríngeos en un embrión de 7 semanas, donde se muestran las áreas que normalmente involucionan (v. las ramas de guiones de las arterias). Se puede observar que el segmento distal de la aorta dorsal derecha normalmente involucionan a medida que se desarrolla la arteria subclavia derecha. **F**, Involución anómala de un pequeño segmento distal de la aorta dorsal izquierda. **G**, Fase posterior con demostración del segmento que ha presentado involución anómala y que aparece como una coartación aórtica. Esta zona se desplaza hasta la región del conducto arterioso junto con la arteria subclavia izquierda. Los esquemas **E** a **G** ilustran una de las hipótesis relativas al fundamento embriológico de la coartación aórtica.

Con frecuencia se utiliza la clasificación de las coartaciones preductal y posductal; sin embargo, en el

90% de los casos la coartación se localiza directamente enfrente del CA. La coartación aórtica tiene doble incidencia en los hombres que en las mujeres, y en el 70% de los casos se asocia a válvula aórtica bicúspide.

En la **coartación posductal** ([fig. 13-41A](#) y [B](#)) la constricción es inmediatamente distal al CA. Esta situación favorece el desarrollo de una circulación colateral durante el período fetal (v. [fig. 13-41B](#)), lo que permite el paso de la sangre hasta las partes inferiores del cuerpo.

En la **coartación preductal** ([fig. 13-41C](#)) la constricción es proximal al CA. El segmento estenosado puede ser muy largo ([fig. 13-41D](#)); antes del nacimiento, la sangre fluye a través del CA hasta la aorta descendente para su distribución en la parte inferior del cuerpo.

En un lactante con coartación aórtica grave, el cierre del CA da lugar a hipoperfusión y a un deterioro rápido del paciente. A estos niños se les suele tratar con prostaglandina E<sub>2</sub> (PGE<sub>2</sub>) con el fin de reabrir el CA y establecer así un flujo sanguíneo adecuado en los miembros inferiores. La coartación aórtica puede ser una característica del síndrome de Turner (v. [cap. 20](#)). Esta y otras observaciones sugieren que los factores genéticos, ambientales o ambos pueden causar coartación.

Hay tres hipótesis principales acerca del fundamento embriológico de la coartación aórtica:

- Durante la formación del cayado aórtico, el tejido muscular del CA puede quedar incorporado en la pared de la aorta; después, cuando el CA presenta constricción en el momento del nacimiento, el músculo ductal de la aorta también se contrae, dando lugar a la coartación.
- Se puede producir la involución anómala de un pequeño segmento de la aorta dorsal izquierda ([fig. 13-41F](#)). Después, este segmento estenosado (el área de la coartación) se desplaza cranealmente junto con la arteria subclavia izquierda ([fig. 13-41G](#)).
- Durante la vida fetal, el segmento del cayado aórtico que queda entre la arteria subclavia izquierda y el CA es normalmente estrecho debido a que transporta muy poca sangre en su interior. Después del cierre del CA, este segmento estrecho (istmo) aumenta normalmente de calibre hasta que alcanza el mismo diámetro que la aorta. Cuando el istmo persiste se forma la coartación.

---

---

### Arteria doble del arco faríngeo

Esta anomalía infrecuente se caracteriza por un **anillo vascular** que rodea a la tráquea y el esófago ([fig. 13-42B](#)). En los lactantes se pueden producir grados diversos de compresión de estas estructuras. Si la compresión es significativa, aparece un cuadro de respiración sibilante agravado por el llanto, la alimentación y la flexión del cuello. El anillo vascular se debe al hecho de que no desaparece la parte distal de la aorta dorsal derecha ([fig. 13-42A](#)); en consecuencia, se forman cayados derecho e izquierdo. Generalmente, el cayado derecho de la aorta tiene un tamaño mayor y pasa por detrás de la tráquea y el esófago ([fig. 13-42B](#)).

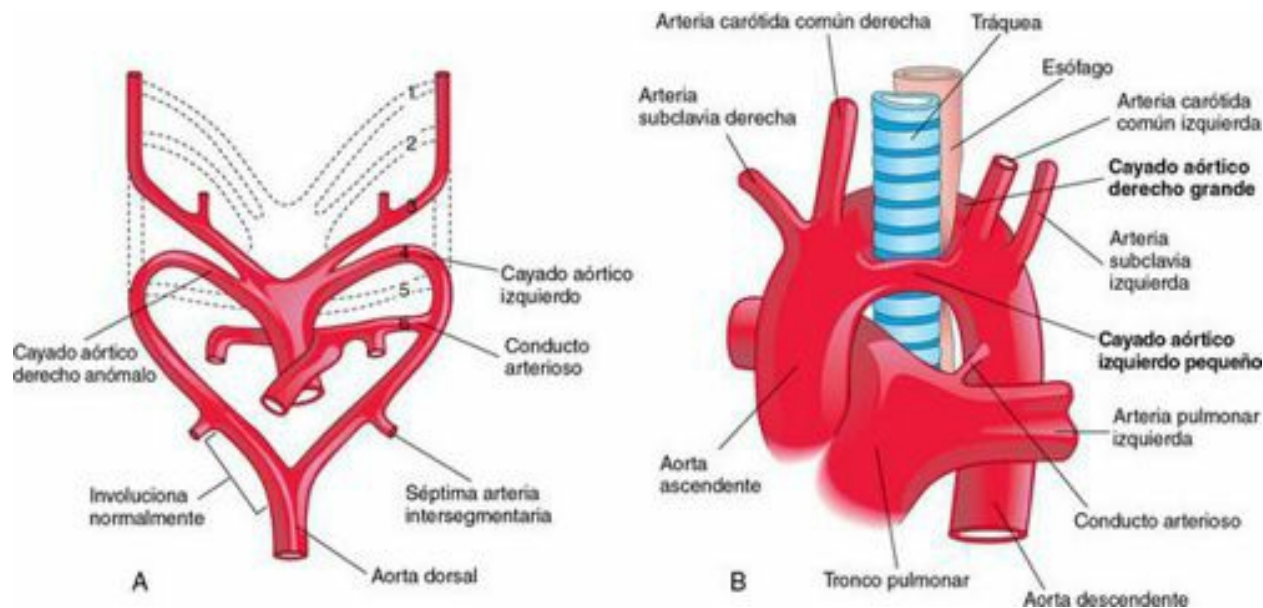


Figura 13-42 **A**, Representación esquemática de las arterias de los arcos faríngeos embrionarios con ilustración de los fundamentos embriológicos de los cayados derecho e izquierdo de la aorta (cayado aórtico doble). **B**, Un cayado de la aorta derecha grande y un cayado de la aorta izquierda pequeño que se originan a partir de la aorta ascendente y de un anillo vascular que rodea a la tráquea y el esófago. Se puede observar la compresión del esófago y la tráquea. Las arterias carótidas común y subclavia derechas se originan por separado a partir del cayado aórtico derecho grande.

---



---

### Cayado aórtico derecho

Cuando persiste toda la aorta dorsal derecha ([fig. 13-43A](#) y *B*) y la parte distal de la aorta dorsal izquierda involuciona, se forma un cayado aórtico derecho. Hay dos tipos principales:

- **Cayado aórtico derecho sin componente retroesofágico** (v. [fig. 13-43B](#)). El CA (o el ligamento arterioso) va desde la arteria pulmonar derecha hasta el cayado aórtico derecho. Dado que no se forma un anillo vascular, este problema suele ser asintomático.
- **Cayado aórtico derecho con componente retroesofágico** ([fig. 13-43C](#)). Probablemente en una fase inicial hay un pequeño cayado aórtico izquierdo que presenta involución, dejando el cayado aórtico derecho por detrás del esófago. El CA (ligamento arterioso) se une a la parte distal del cayado aórtico y forma un anillo, que puede constreñir el esófago y la tráquea.

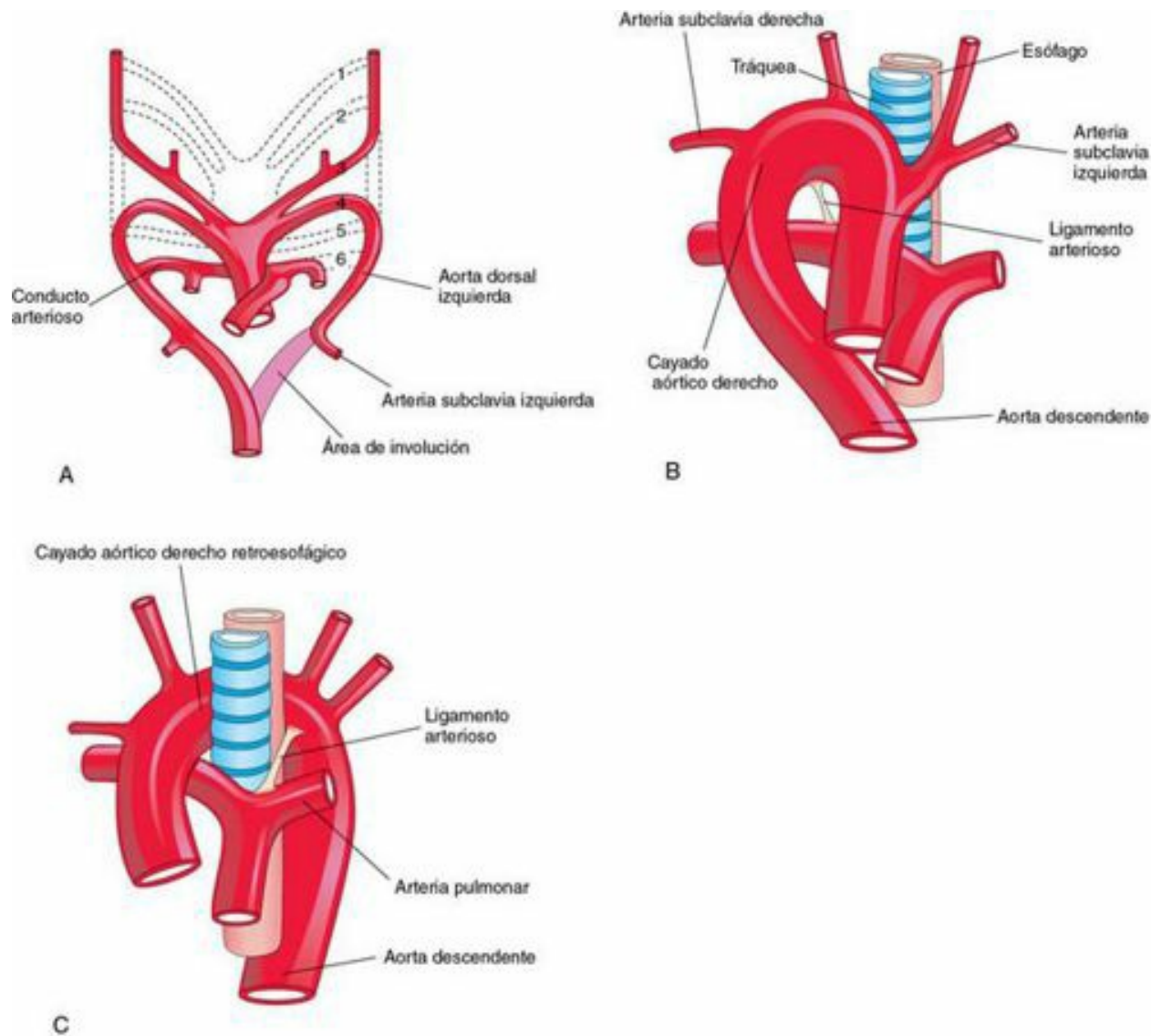


Figura 13-43 **A**, Representación esquemática de las arterias de los arcos faríngeos donde se muestra la involución normal de la porción distal de la aorta dorsal izquierda. También se observa la persistencia de toda la aorta dorsal derecha y de la parte distal de la arteria del sexto arco faríngeo derecho. **B**, Arteria de un arco faríngeo derecho con un componente retroesofágico. **C**, Cayado aórtico derecho con un componente retroesofágico. El cayado aórtico derecho anómalo y el ligamento arterioso (resto posnatal del conducto arterioso) forman un anillo que comprime el esófago y la tráquea.

### Arteria subclavia derecha anómala

La arteria subclavia derecha se origina en la parte distal del cayado aórtico y pasa por detrás de la tráquea y el esófago para llevar la sangre hasta el miembro superior derecho ([figs. 13-44](#) y [13-45](#)). La **arteria subclavia derecha retroesofágica** se presenta cuando la arteria del cuarto arco faríngeo y la aorta dorsal derecha desaparecen por encima de la séptima arteria intersegmentaria. En consecuencia, la arteria subclavia derecha forma la séptima arteria intersegmentaria y la parte distal de la aorta dorsal derecha. A medida que se produce el desarrollo, el crecimiento diferencial da lugar al desplazamiento craneal del origen de la arteria subclavia derecha hasta que queda localizado en la proximidad del origen de la arteria subclavia izquierda.

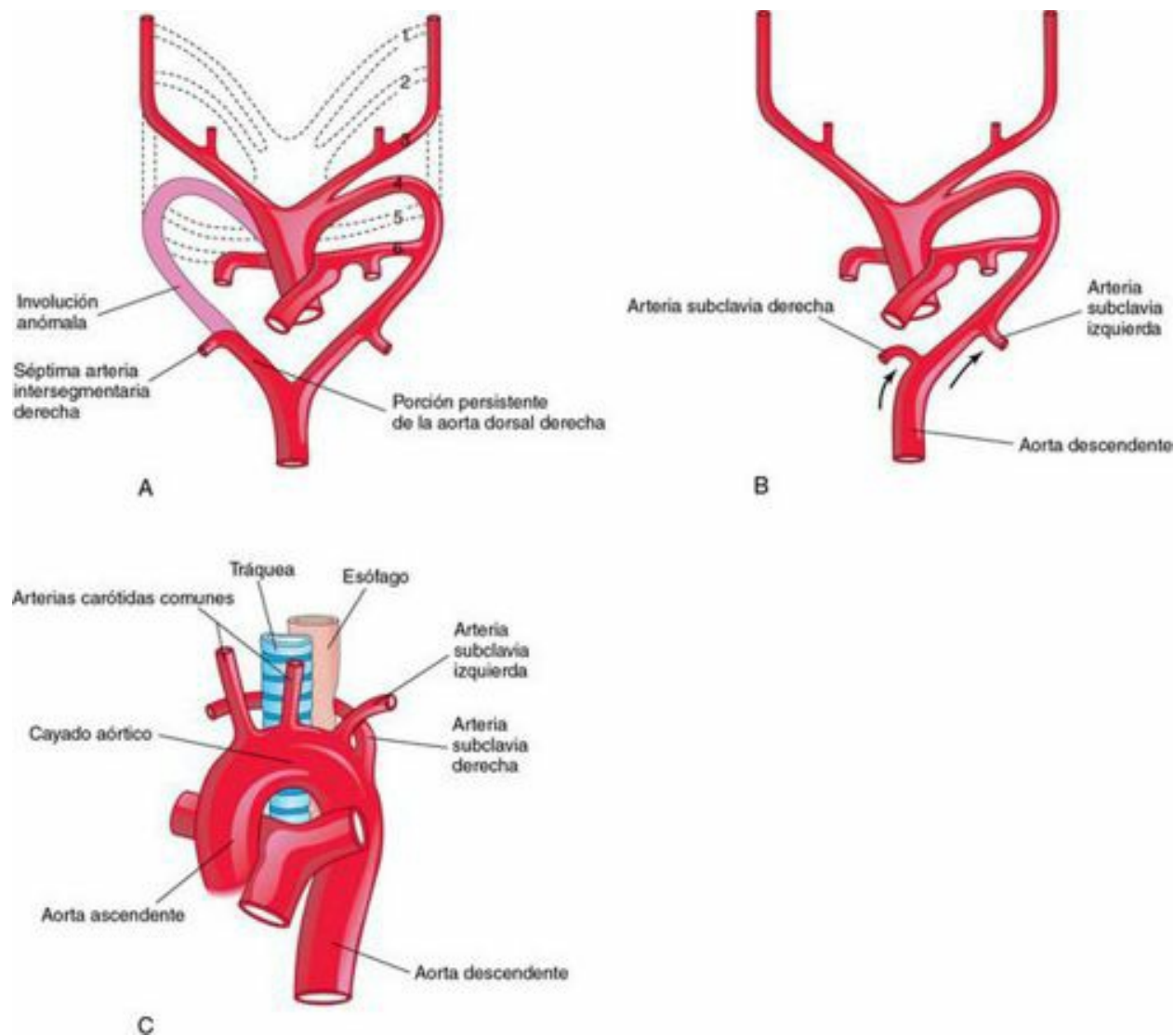


Figura 13-44 Esquemas ilustrativos del posible fundamento embriológico del origen anómalo de la arteria subclavia derecha. **A**, La arteria del cuarto arco faríngeo derecho y la parte craneal de la aorta dorsal derecha han presentado involución. A consecuencia de ello, la arteria subclavia derecha se origina a partir de la séptima arteria intersegmentaria derecha y de los segmentos distales de la aorta dorsal derecha. **B**, A medida que se forma el cayado aórtico, la arteria subclavia derecha es desplazada en dirección craneal (*flechas*) junto con la arteria subclavia izquierda. **C**, La arteria subclavia derecha anómala se origina a partir de la aorta y discurre por detrás de la tráquea y el esófago.

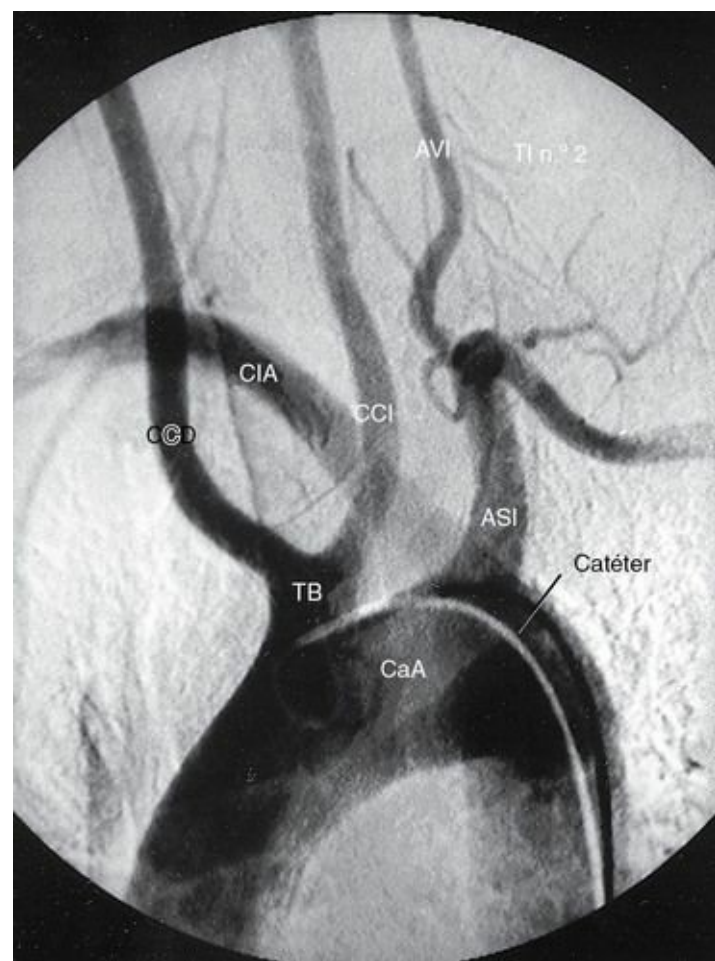


Figura 13-45 Origen anómalo de la arteria subclavia derecha. En esta proyección oblicua anterior izquierda de una arteriografía del cayado aórtico se observa que las dos arterias carótidas comunes se originan a partir de un tronco común en el cayado aórtico (TB). El origen de la arteria subclavia derecha (CIA) es distal respecto al origen separado de la arteria subclavia izquierda (ASI), pero en esta proyección ambos orígenes aparecen superpuestos. Después, la arteria subclavia derecha discurre cranealmente y hacia la derecha, por detrás del esófago y la tráquea. AVI, arteria vertebral izquierda; CaA, cayado aórtico; CCD, arteria carótida común derecha; CCI, arteria carótida común izquierda; TB, tronco braquiocefálico.

(Por cortesía del doctor Gerald S. Smyser, Altru Health System, Grand Forks, ND.)

A pesar de que la arteria subclavia derecha anómala es un problema bastante frecuente y que siempre origina un anillo vascular, en general carece de significación clínica debido a que dicho anillo no es lo suficientemente tenso como para comprimir en exceso el esófago y la tráquea.

---



# Circulación fetal y neonatal

El **sistema cardiovascular fetal** ([fig. 13-46](#)) soluciona las necesidades prenatales y experimenta en el momento del nacimiento diversas modificaciones que facilitan el establecimiento del patrón circulatorio neonatal ([fig. 13-47](#)). La respiración adecuada del recién nacido depende de los cambios circulatorios normales que se producen en el momento del nacimiento y que dan lugar a la oxigenación de la sangre que atraviesa los pulmones cuando se interrumpe el flujo de la sangre fetal a través de la placenta. Antes del nacimiento, los pulmones no llevan a cabo el intercambio de gases y los vasos pulmonares muestran vasoconstricción. Las tres estructuras vasculares más importantes en la circulación transicional son el CV, el agujero oval y el CA.

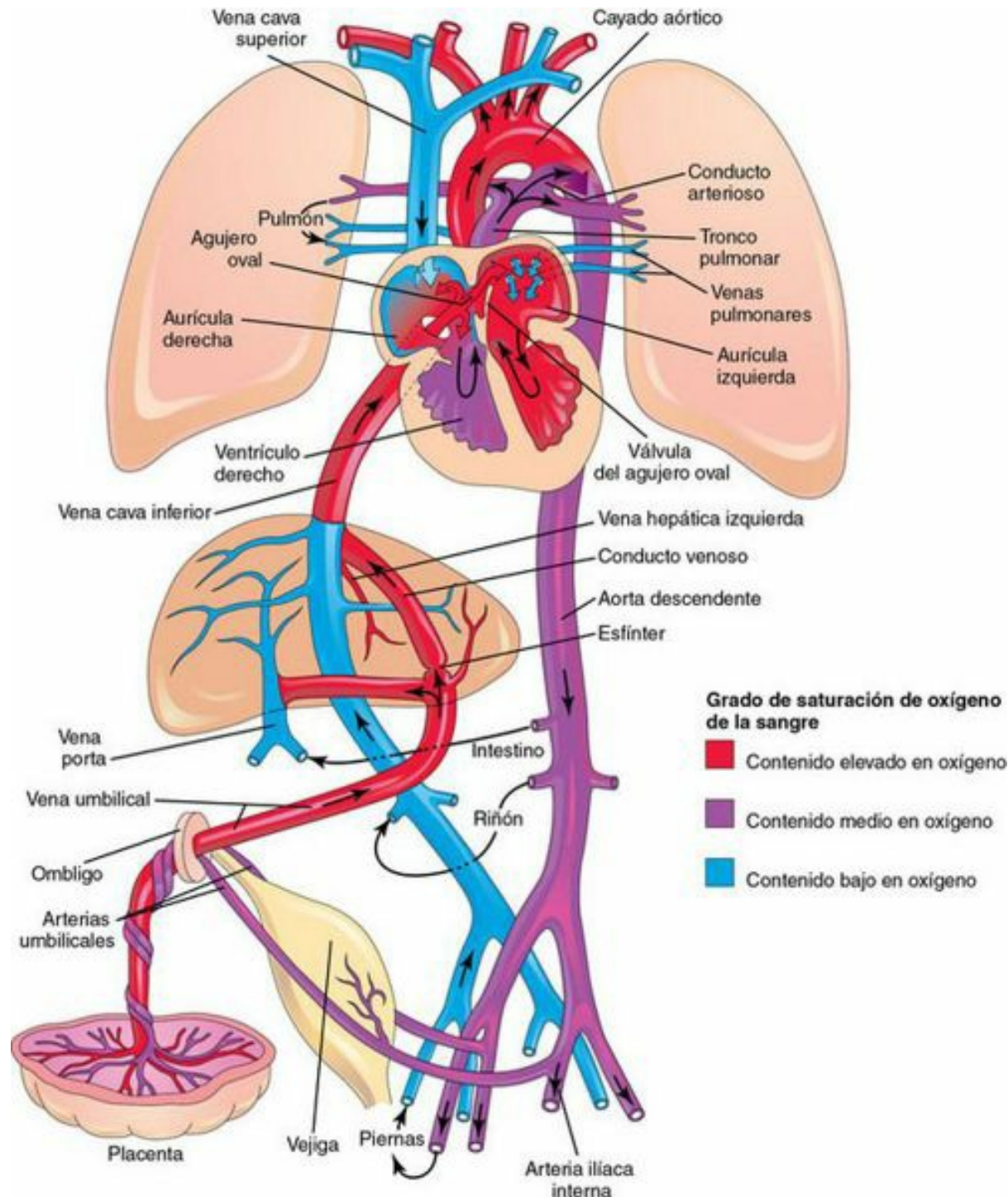


Figura 13-46 Circulación fetal. Los colores indican el grado de saturación de oxígeno de la sangre y



Las flechas señalan el trayecto de la sangre desde la placenta hasta el corazón. Los órganos no están dibujados a escala. Una pequeña cantidad de sangre ricamente oxigenada que procede de la vena cava inferior permanece en la aurícula derecha y se mezcla con la sangre pobremente oxigenada que procede de la vena cava superior. Después, esta sangre con oxigenación intermedia pasa al ventrículo derecho. Se puede observar que hay tres derivaciones que permiten que la sangre no atraviese el hígado ni los pulmones: 1) el conducto venoso; 2) el agujero oval, y 3) el conducto arterioso. La sangre pobremente oxigenada vuelve a la placenta a través de las arterias umbilicales para su oxigenación y para la reposición de los nutrientes.

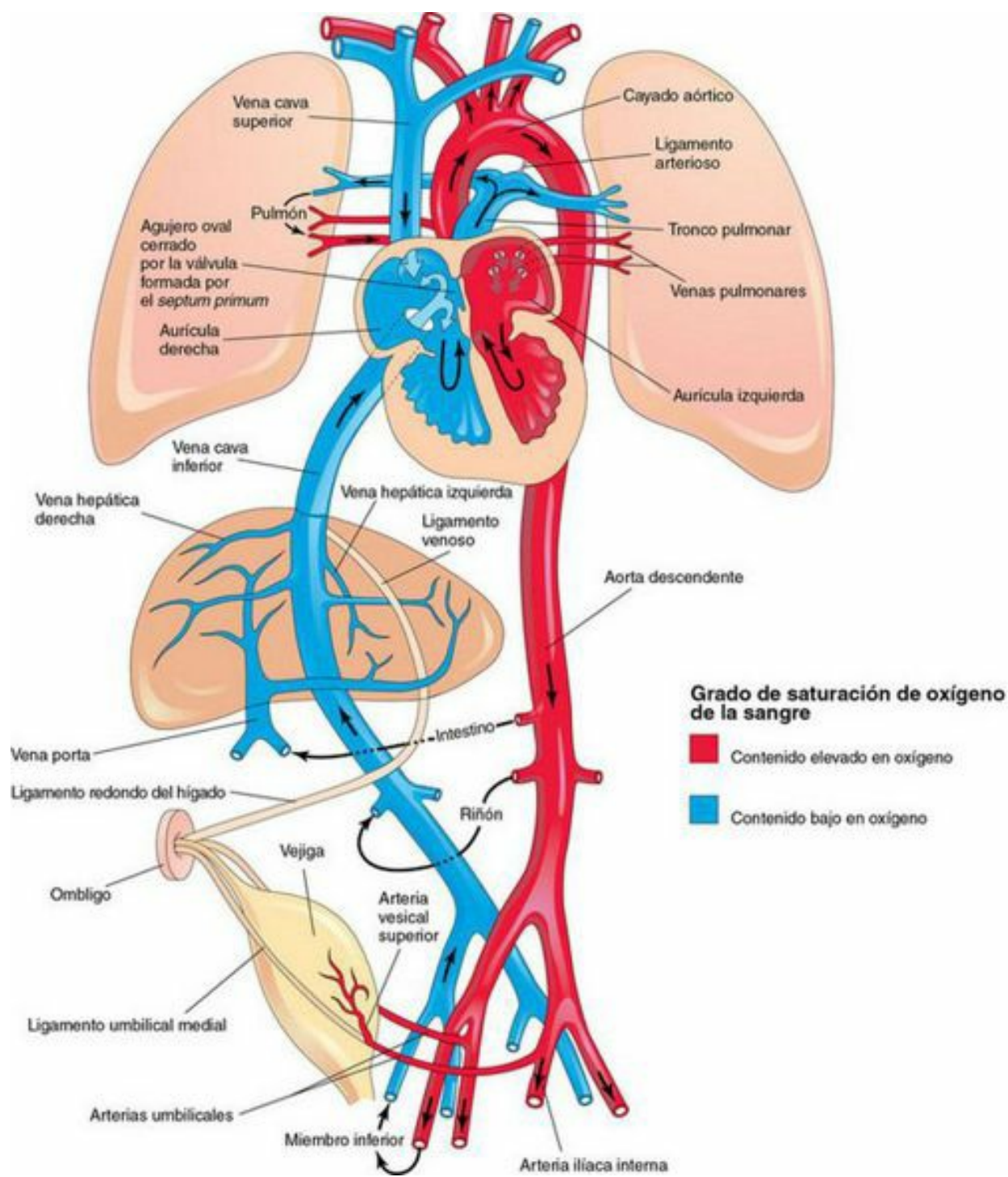


Figura 13-47 Circulación neonatal. Se muestran los derivados adultos de los vasos y estructuras fetales que pierden funcionalidad tras el nacimiento. Los órganos no están dibujados a escala. Después del nacimiento dejan de funcionar las tres derivaciones que cortocircuitan la sangre durante la vida fetal y se separan las circulaciones pulmonar y sistémica.

# Circulación fetal

La sangre fuertemente oxigenada y rica en nutrientes retorna desde la placenta con una presión elevada a través de la **vena umbilical** (v. [fig. 13-46](#)). Al aproximarse al hígado, alrededor de la mitad de la sangre pasa directamente al **CV**, un vaso fetal que conecta la vena umbilical con la VCI ([figs. 13-48](#) y [13-49](#)); en consecuencia, esta sangre no atraviesa el hígado. La otra mitad de la sangre procedente de la vena umbilical alcanza los sinusoides hepáticos y se introduce en la VCI a través de las **venas hepáticas**.

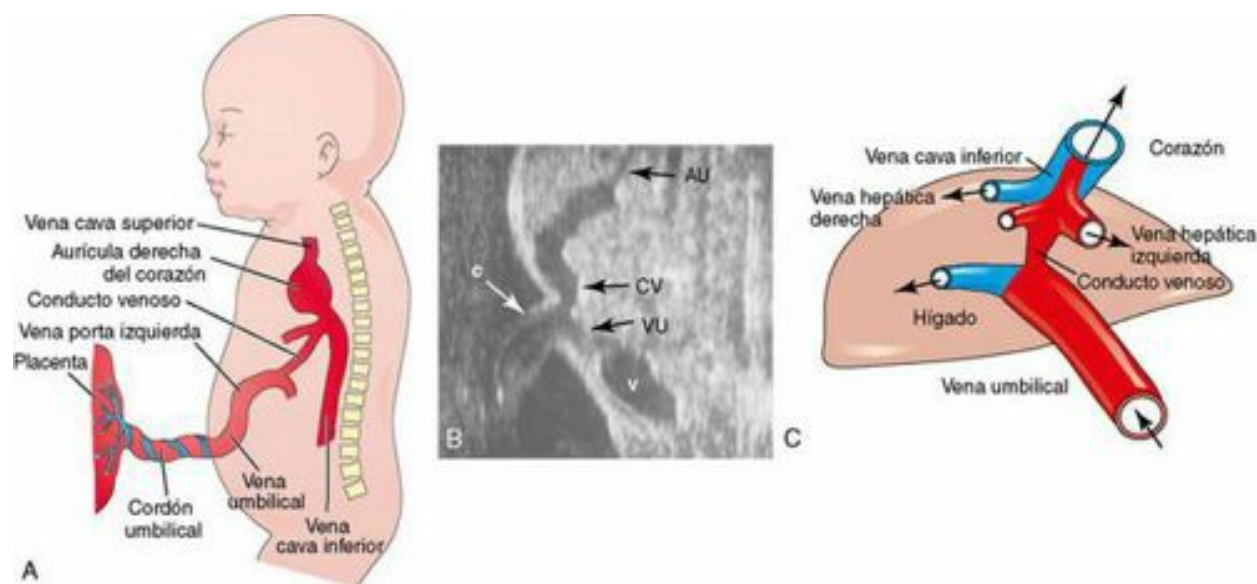


Figura 13-48 **A**, Representación esquemática del trayecto de la vena umbilical desde el cordón umbilical hasta el hígado. **B**, Imagen ecográfica en la que se observa el cordón umbilical y el trayecto de sus vasos en el embrión; AU, arteria umbilical; c, cordón umbilical; CV, conducto venoso; v, vejiga; VU, vena umbilical. **C**, Representación esquemática de la relación existente entre el conducto venoso, la vena umbilical, las venas hepáticas y la vena cava inferior. La sangre oxigenada aparece en rojo.

(**B**, Tomado de Goldstein RB: Ultrasound evaluation of the fetal abdomen. En: Callen PW, ed. Ultrasonography in Obstetrics and Gynecology, 3.<sup>a</sup> ed. Filadelfia, WB Saunders, 1996. **C**, Tomado de Tekay A, Campbell S: Doppler ultrasonography in obstetrics. En: Callen PW, ed. Ultrasonography in Obstetrics and Gynecology, 4.<sup>a</sup> ed. Filadelfia, WB Saunders, 2000.)

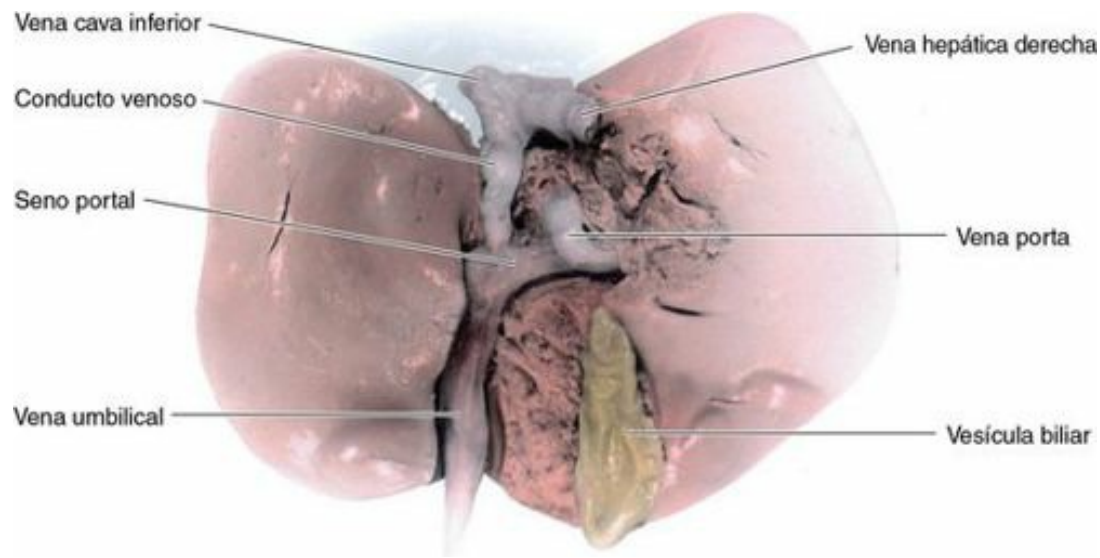


Figura 13-49 Disección de la superficie visceral del hígado fetal. Aproximadamente el 50% de la sangre venosa umbilical no atraviesa el hígado y alcanza la vena cava inferior a través del conducto venoso.

El flujo de sangre a través del CV está regulado por un mecanismo de tipo esfínter situado en la proximidad de la vena umbilical. Cuando el esfínter se contrae aumenta la cantidad de sangre dirigida hacia la vena porta y los sinusoides hepáticos, y disminuye la que se dirige hacia el CV (v. [fig. 13-49](#)). A pesar de que se ha descrito un esfínter anatómico en el CV, su presencia no ha sido unánimemente aceptada. En cualquier caso, sí hay consenso en aceptar la existencia de un esfínter fisiológico que evita la sobrecarga del corazón cuando aumenta el flujo venoso a través de la vena umbilical (p. ej., durante las contracciones uterinas).

Tras un breve trayecto en la VCI, la sangre alcanza la aurícula derecha del corazón. Dado que la VCI también contiene sangre escasamente oxigenada que procede de los miembros inferiores, el abdomen y la pelvis, la sangre que llega a la aurícula derecha no está tan bien oxigenada como la existente en la vena umbilical, a pesar de que todavía tiene un contenido elevado en oxígeno (v. [fig. 13-46](#)). La mayor parte de la sangre procedente de la VCI es dirigida por la **cresta dividens** (el borde inferior del *septum secundum*) a través del agujero oval y hacia la aurícula izquierda ([fig. 13-50](#)). En la aurícula izquierda se mezcla con la cantidad relativamente pequeña de sangre escasamente oxigenada que retorna de los pulmones a través de las venas pulmonares. Más que reponerlo, los pulmones fetales utilizan el oxígeno de la sangre. Desde la aurícula izquierda, la sangre se dirige al ventrículo izquierdo y sale del corazón a través de la aorta ascendente.

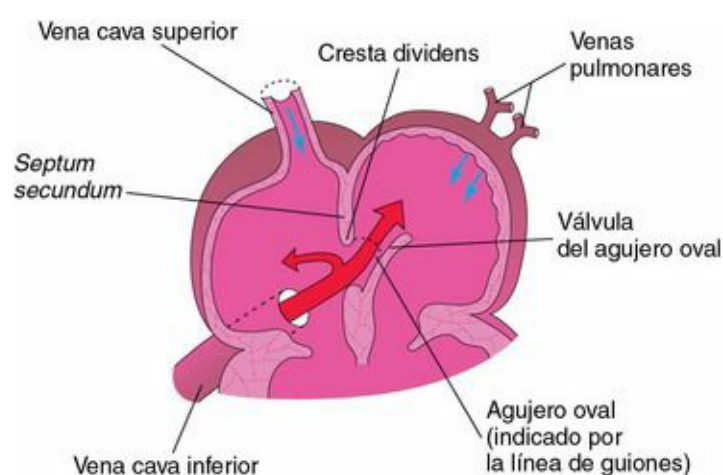


Figura 13-50 Representación esquemática del flujo de la sangre a través de las aurículas fetales, con ilustración de la forma con la que la cresta dividens (el borde inferior del *septum secundum*) separa en dos chorros la sangre que procede de la vena cava inferior. El chorro de mayor calibre atraviesa el agujero oval hacia la aurícula izquierda, donde se mezcla con la pequeña cantidad de sangre pobremente oxigenada que procede de los pulmones a través de las venas pulmonares. El chorro de sangre de calibre menor procedente de la vena cava inferior permanece en la aurícula derecha y se mezcla con la sangre escasamente oxigenada que procede de la vena cava superior y del seno coronario.

Las arterias que llegan al corazón, el cuello, la cabeza y los miembros superiores reciben sangre bien oxigenada procedente de la aorta ascendente. El hígado también recibe sangre bien oxigenada procedente de la vena umbilical (v. [figs. 13-48](#) y [13-49](#)). La pequeña cantidad de sangre bien oxigenada procedente de la VCI que alcanza la aurícula derecha pero que no atraviesa el agujero oval se mezcla con la sangre mal oxigenada procedente de la VCS y del seno coronario, y a continuación pasa al ventrículo derecho. Esta sangre, cuyo contenido en oxígeno es de tipo medio, sale del corazón a través del tronco pulmonar.

Aproximadamente el 10% de este flujo sanguíneo alcanza los pulmones; la mayor parte de la sangre atraviesa el CA y alcanza la aorta descendente y el cuerpo fetal, para después volver a la placenta a través de las arterias umbilicales (v. [fig. 13-46](#)). El CA protege los pulmones frente a la sobrecarga circulatoria y permite que el ventrículo derecho se refuerce como forma de preparación para actuar con capacidad plena en el momento del nacimiento. Dada la elevada resistencia vascular pulmonar durante la vida fetal, el flujo sanguíneo pulmonar es bajo. Cerca del 10% de la sangre procedente de la aorta ascendente se introduce en la aorta descendente; el 65% de la sangre que alcanza la aorta descendente pasa hacia las arterias umbilicales y es devuelta a la placenta para su reoxigenación. El 35% restante de la sangre de la aorta descendente llega a los distintos órganos y a la parte inferior del cuerpo.

# Circulación neonatal transicional

En el momento del nacimiento se producen ajustes circulatorios importantes cuando se interrumpe la circulación de la sangre fetal a través de la placenta y los pulmones del recién nacido se expanden y comienzan a funcionar (v. [fig. 13-47](#)).

Tan pronto como se produce el nacimiento, ya no son necesarios el agujero oval, el CA, el CV ni los vasos umbilicales. El esfínter del CV se constriñe, de manera que toda la sangre que alcanza el hígado pasa a través de los sinusoides hepáticos. La oclusión de la circulación placentaria da lugar a una disminución inmediata de la presión de la sangre en la VCI así como en la aurícula derecha.

La aireación de los pulmones en el momento del nacimiento se asocia a:

- Una disminución espectacular de la resistencia vascular pulmonar.
- Un incremento marcado del flujo sanguíneo pulmonar.
- Un adelgazamiento progresivo de las paredes de las arterias pulmonares que se debe principalmente a la distensión de los pulmones en el momento del nacimiento.

A consecuencia del incremento del flujo sanguíneo pulmonar y de la desaparición del flujo de sangre procedente de la vena umbilical, la presión en la aurícula izquierda se eleva por encima de la existente en la aurícula derecha. El incremento de la presión auricular izquierda da lugar al cierre funcional del **agujero oval** al presionar la válvula del agujero oval contra el *septum secundum* (v. [fig. 13-47](#)). En este momento, la sangre que abandona el ventrículo derecho fluye hacia el tronco pulmonar. Dado que la resistencia vascular pulmonar es inferior a la resistencia vascular sistémica, el flujo de sangre que atraviesa el CA se invierte y pasa desde la aorta descendente hasta el tronco pulmonar.

La pared ventricular derecha es más gruesa que la ventricular izquierda en el feto y en el recién nacido, debido a que el ventrículo derecho ha trabajado intensamente durante la vida intrauterina. Sin embargo, hacia el final del primer mes el grosor de la pared ventricular izquierda es superior al de la pared ventricular derecha debido a que ahora el ventrículo izquierdo trabaja con mayor intensidad. La pared ventricular derecha se adelgaza a consecuencia de la atrofia asociada a la disminución de su carga de trabajo.

El **CA se constriñe en el momento del nacimiento**, aunque en el recién nacido a término normal a menudo queda una pequeña derivación de sangre a través del CA desde la aorta hasta el tronco pulmonar durante un período de 24 a 48 h. Al término de las 24 h, el 20% de los CA presenta un cierre funcional, un porcentaje que alcanza el 80 y del 100% a las 48 y a las 96 h, respectivamente. En los lactantes prematuros y en los que presentan hipoxia persistente, el CA puede permanecer abierto mucho más tiempo. En los lactantes nacidos a término, el oxígeno es el factor más importante para controlar el cierre del CA; al parecer, dicho cierre está mediado por la **bradicinina**, una sustancia que liberan los pulmones durante su insuflación inicial. La bradicinina induce efectos contráctiles potentes sobre el músculo liso. La acción de este compuesto parece ser dependiente del elevado contenido en oxígeno de la sangre existente en la aorta, a consecuencia de la aireación de los pulmones tras el nacimiento. Cuando la  $pO_2$  de la sangre que atraviesa el CA alcanza aproximadamente 50 mmHg, la

pared del conducto presenta constricción. No se han definido bien los mecanismos a través de los cuales el oxígeno induce la constricción ductal.

Los efectos del oxígeno sobre el músculo liso ductal pueden ser directos o estar mediados a través de la secreción de prostaglandina E<sub>2</sub> (PGE<sub>2</sub>). El TGF-β está implicado posiblemente en el cierre anatómico del CA después del nacimiento. Durante la vida fetal, la permeabilidad del CA antes del nacimiento está controlada por el bajo contenido en oxígeno de la sangre que lo atraviesa y por las prostaglandinas (PG) de producción endógena que actúan sobre el músculo liso de la pared del CA. Las PG dan lugar a la relajación del CA. La hipoxia y otros mecanismos escasamente definidos estimulan la producción local de PGE<sub>2</sub> y de prostaciclina (PGI<sub>2</sub>), que mantienen abierto el CA. Los inhibidores de la síntesis de las PG, como la **indometacina**, pueden dar lugar a la constricción de un CA permeable (CAP) en los prematuros.

**Las arterias umbilicales se constriñen en el momento del nacimiento**, lo que impide la pérdida de sangre en el recién nacido. Dado que el cordón umbilical no se liga hasta transcurrido aproximadamente 1 minuto, se mantiene el flujo de sangre a través de la vena umbilical con transferencia de sangre fetal bien oxigenada desde la placenta hasta el lactante. El cambio de la circulación sanguínea desde el patrón fetal hasta el patrón adulto no tiene lugar de manera súbita. Algunos cambios se producen con la primera respiración mientras que otros aparecen al cabo de varias horas o días. Durante la fase transicional puede haber un flujo de sangre derecha-izquierda a través del agujero oval. El cierre de los vasos fetales y del agujero oval al principio es un cambio funcional. Más adelante también se produce un cierre anatómico debido a la proliferación de los tejidos endoteliales y fibrosos.

# Derivados de los vasos y las estructuras fetales

A consecuencia de los cambios que se producen en el sistema cardiovascular tras el nacimiento, algunos vasos y estructuras fetales dejan de ser necesarios. A lo largo de un período de varios meses, estos vasos fetales se convierten en ligamentos no funcionales. Diversas estructuras fetales, como el agujero oval, persisten en forma de vestigios anatómicos (p. ej., la fosa oval; v. [fig. 13-52](#)).

## Vena umbilical y ligamento redondo del hígado

La vena umbilical se mantiene permeable durante un período de tiempo considerable y puede utilizarse para la realización de exanguinotransfusiones durante la primera fase de la lactancia. Estas transfusiones a menudo se llevan a cabo para prevenir las lesiones cerebrales y el fallecimiento de los lactantes con anemia secundaria a *eritroblastosis fetal* (una anemia hemolítica grave). En las exanguinotransfusiones se sustituye por sangre de donante la mayor parte de la sangre del lactante. La luz de la vena umbilical no suele desaparecer de manera completa; en estos pacientes es posible la canulación del ligamento redondo, si fuera necesario, para la inyección de material de contraste o de medicamentos quimioterápicos.

La parte intraabdominal de la *vena umbilical* se convierte finalmente en el **ligamento redondo del hígado** (*ligamentum teres*) (v. [fig. 13-47](#)), que va desde el ombligo hasta el hilio hepático; después, en el hilio se une a la rama izquierda de la vena porta ([fig. 13-51](#)).

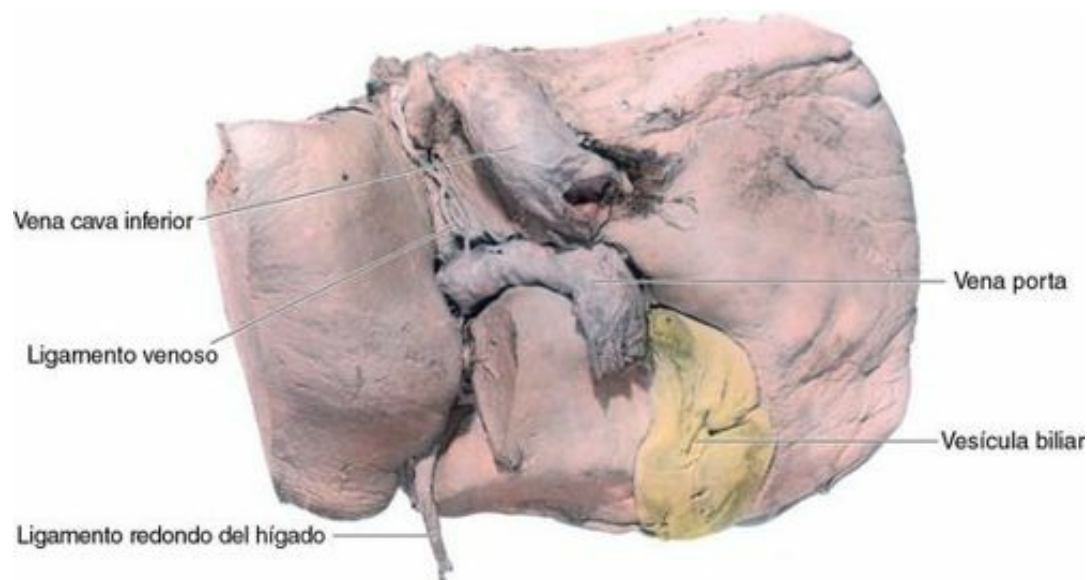


Figura 13-51 Disección de la superficie visceral del hígado de un adulto. Se puede observar que la vena umbilical está representada por el ligamento redondo del hígado y que el conducto venoso lo está por el ligamento venoso.

## Conducto venoso y ligamento venoso

El CV se convierte en el ligamento venoso, que atraviesa el hígado desde la rama izquierda de la vena porta y se une finalmente a la VCI (v. [fig. 13-51](#)).

## Arterias umbilicales y ligamentos abdominales

La mayor parte de los segmentos intraabdominales de las arterias umbilicales se convierten en **ligamentos umbilicales mediales** (v. [fig. 13-47](#)); las partes proximales de estos vasos persisten a modo de **arterias vesicales superiores**, que llevan sangre a la vejiga.

## Agujero oval y fosa oval

El agujero oval se suele cerrar funcionalmente en el momento del nacimiento. El cierre anatómico tiene lugar hacia el tercer mes y se debe a la proliferación tisular y la adhesión del *septum primum* al borde izquierdo del *septum secundum*. El *septum primum* forma el suelo de la fosa oval ([fig. 13-52](#)). El borde inferior del *septum secundum* forma un pliegue redondeado, el borde de la fosa oval (*limbus fossae ovalis*), que señala el límite original del agujero oval.

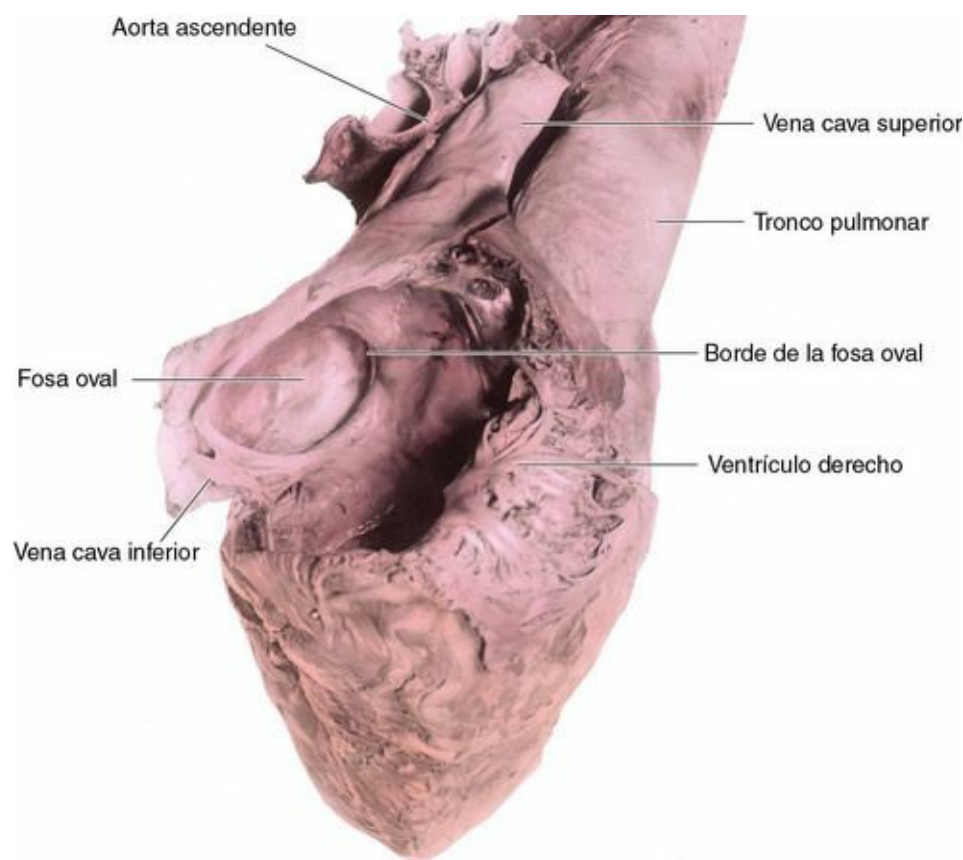


Figura 13-52 Disección de la parte de la aurícula derecha correspondiente al tabique interauricular, en un corazón adulto. Se puede observar la fosa oval y el borde de la fosa oval. El suelo de la fosa oval está constituido por el *septum primum* mientras que el borde de la fosa está formado por el borde libre del *septum secundum*. La aireación de los pulmones tras el nacimiento se acompaña de una disminución espectacular en la resistencia vascular pulmonar y de un importante incremento en el flujo sanguíneo pulmonar. A consecuencia del aumento del flujo sanguíneo a través de los pulmones, la presión en la aurícula izquierda aumenta hasta superar a la existente en la aurícula derecha. Este incremento de la presión en la aurícula izquierda cierra el agujero oval al presionar la válvula del agujero oval contra el *septum secundum*. De esta forma, se constituye la fosa oval.

## Conducto arterioso y ligamento arterioso



En el recién nacido a término sano, el cierre funcional del CA se completa generalmente durante los primeros días después del nacimiento ([fig. 13-53A](#)). El cierre anatómico del CA y la formación del ligamento arterioso tienen lugar normalmente hacia la semana 12 de vida posnatal ([fig. 13-53C](#)). El ligamento arterioso corto y grueso se extiende desde la arteria pulmonar izquierda hasta el cayado de la aorta.

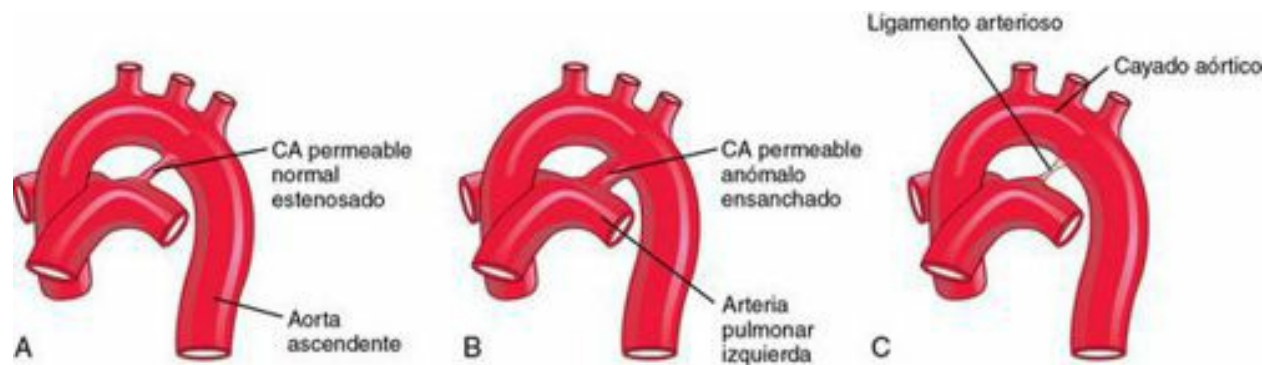


Figura 13-53 Cierre del conducto arterioso (CA). **A**, CA de un recién nacido. **B**, CA permeable anómalo en un lactante de 6 meses. **C**, Ligamento arterioso en un lactante de 6 meses.

## Conducto arterioso permeable

El conducto arterioso permeable (CAP) es un defecto congénito frecuente cuya incidencia es entre dos y tres veces mayor en las mujeres que en los hombres ([fig. 13-53B](#)). El cierre funcional del CA suele producirse al poco tiempo del nacimiento; sin embargo, cuando mantiene su permeabilidad se produce una desviación de la sangre aórtica hacia el tronco pulmonar. *Se ha propuesto la posibilidad de que la permeabilidad persistente del CA pueda deberse a la falta de inducción del TGF- $\beta$  tras el nacimiento.*

El CAP es un defecto congénito frecuente que se asocia a la rubeola materna durante las fases tempranas del embarazo (v. [cap. 20](#)). Los prematuros y los niños que nacen en altitudes elevadas pueden presentar un CAP; la permeabilidad del CA es el resultado de la hipoxia y de la inmadurez. La práctica totalidad de los prematuros ( $\leq 28$  semanas) cuyo peso corporal en el momento del nacimiento es inferior a 1.750 g presentan CAP durante las primeras 24 h de la vida posnatal.

El fundamento embriológico del CAP es la falta de involución del CA tras el nacimiento, con formación del ligamento arterioso. La falta de contracción de la pared muscular del CA después del nacimiento es la causa principal de la permeabilidad. Hay algunos datos que indican que el contenido bajo en oxígeno de la sangre en los recién nacidos con síndrome de dificultad respiratoria puede influir negativamente sobre el cierre del CA. Por ejemplo, a menudo se observa CAP en los lactantes prematuros de bajo peso al nacer y que sufren dificultad respiratoria a consecuencia de la deficiencia de surfactante (un fosfolípido que reduce la tensión superficial en los alveolos pulmonares).

El CAP puede aparecer como una anomalía aislada o bien en lactantes con ciertas anomalías cromosómicas o diversos defectos cardíacos. Las grandes diferencias entre las presiones sanguíneas aórtica y pulmonar pueden dar lugar a un flujo de sangre muy abundante a través del CA, impidiendo así su constricción normal. Estas diferencias de presión pueden deberse a coartación aórtica ([fig. 13-41C](#)), trasposición de las arterias de calibre grande (TAG) (v. [fig. 13-32](#)) o estenosis y atresia

pulmonares (v. [fig. 13-34](#)).

---

# Desarrollo del sistema linfático

El sistema linfático comienza a desarrollarse al final de la sexta semana, aproximadamente 2 semanas después de que pueda identificarse el primordio del sistema cardiovascular. Los vasos linfáticos se desarrollan de manera similar a lo que hemos descrito previamente respecto a los vasos sanguíneos (v. [cap. 4](#)) y, además, establecen conexiones con el sistema venoso. Los capilares linfáticos iniciales se unen entre sí formando una red de vasos linfáticos ([fig. 13-54A](#)).

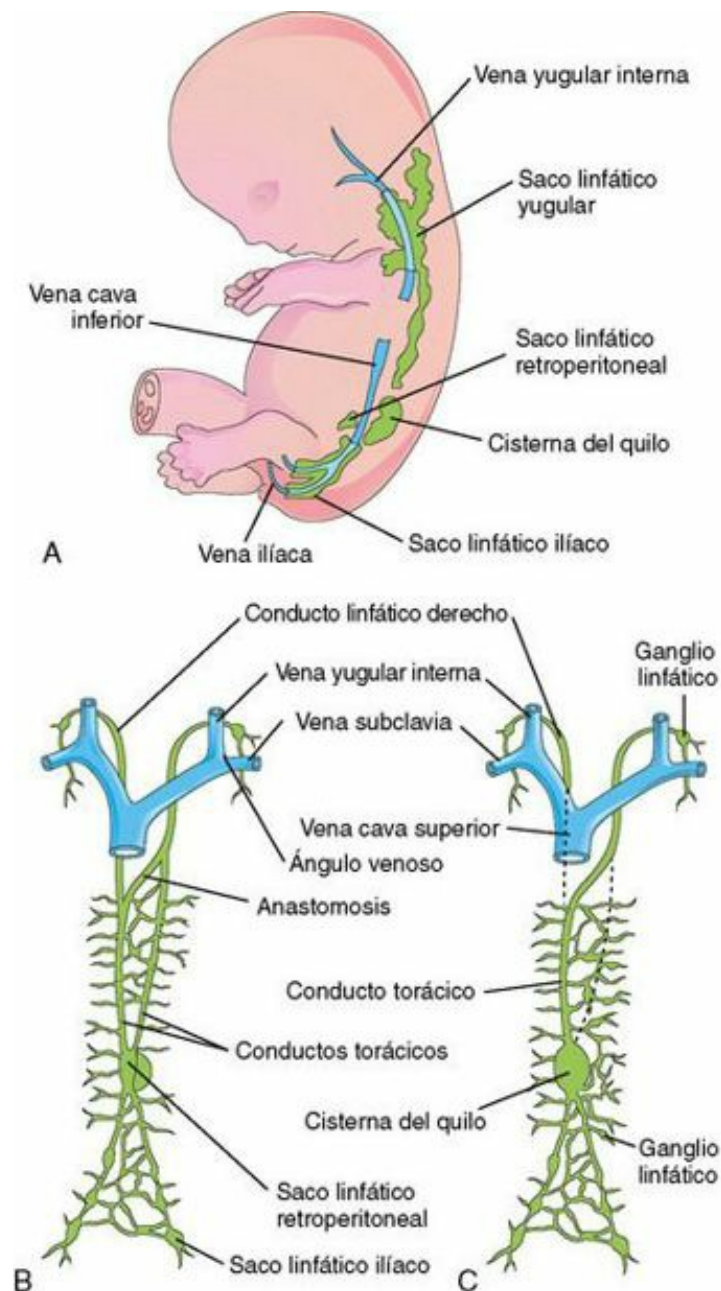


Figura 13-54 Desarrollo del sistema linfático. **A**, Lado izquierdo de un embrión de 7 semanas y media en el que se observan los sacos linfáticos primarios. **B**, Vista ventral del sistema linfático a las 9 semanas con demostración de los conductos torácicos bilaterales. **C**, Avanzado el período fetal, ilustración de la formación del conducto torácico y del conducto linfático derecho.

# Desarrollo de los sacos linfáticos y de los conductos linfáticos

Hay *seis sacos linfáticos primarios* al final del período embrionario ([fig. 13-54A](#)):

- *Dos sacos linfáticos yugulares* en la proximidad de la unión de las venas subclavias con las venas cardinales anteriores (las futuras venas yugulares).
- *Dos sacos linfáticos ilíacos* en la proximidad de la unión entre las venas ilíacas y las venas cardinales posteriores.
- *Un saco linfático retroperitoneal* en la raíz del mesenterio de la pared abdominal posterior.
- *Una cisterna del quilo* localizada por detrás del saco linfático retroperitoneal.

Al poco tiempo, los vasos linfáticos contactan con los sacos linfáticos y discurren junto con las venas principales: hacia la cabeza, el cuello y los miembros superiores, desde los sacos linfáticos yugulares; hacia la parte inferior del tronco y los miembros inferiores, desde los sacos linfáticos ilíacos, y hacia el intestino primitivo, desde el saco linfático retroperitoneal y la **cisterna del quilo**. Hay dos grandes conductos (conductos torácicos derecho e izquierdo) que hacen que los sacos linfáticos yugulares contacten con esta cisterna. Al poco tiempo se forma una anastomosis entre estos conductos ([fig. 13-54B](#)).

# Desarrollo del conducto torácico

El conducto torácico se desarrolla a partir de la parte caudal del conducto torácico derecho, de la anastomosis existente entre los conductos torácicos izquierdo y derecho, y de la parte craneal del conducto torácico izquierdo. A consecuencia de ello, hay abundantes variaciones en el origen, el trayecto y la terminación del conducto torácico. El **conducto linfático derecho** procede de la parte craneal del conducto torácico derecho ([fig. 13-54C](#)). El **conducto torácico** y el conducto linfático derecho se unen al sistema venoso en el **ángulo venoso**, entre las venas yugular interna y subclavia ([fig. 13-54B](#)).

# Desarrollo de los ganglios linfáticos

Excepto en lo que se refiere a la parte superior de la cisterna del quilo, los sacos linfáticos se transforman en grupos de ganglios linfáticos durante el período fetal inicial. Las células mesenquimales invaden cada saco linfático y convierten su cavidad en una red de canales linfáticos, los primordios de los **senos de los ganglios linfáticos**. Otras células mesenquimales dan lugar a la cápsula y a la red del tejido conjuntivo de los ganglios linfáticos.

# Desarrollo de los linfocitos

Los linfocitos proceden originalmente de células progenitoras localizadas en el mesénquima de la vesícula umbilical y, más adelante, en el hígado y el bazo. Estos linfocitos primitivos alcanzan finalmente la médula ósea, donde se dividen y forman *linfoblastos*. Los linfocitos que aparecen en los ganglios linfáticos antes del nacimiento proceden del *timo*, un derivado del tercer par de bolsas faríngeas (v. [cap. 9](#)). Los linfocitos pequeños abandonan el timo y circulan hasta los demás órganos linfoides. Más adelante, algunas células mesenquimales de los ganglios linfáticos también se diferencian hacia linfocitos. Los nódulos linfoides no aparecen en los ganglios linfáticos hasta justo antes o justo después del nacimiento.

# Desarrollo del bazo y las amígdalas

El bazo se desarrolla a partir de un agrupamiento de células mesenquimales que tiene lugar en el mesogastrio dorsal (v. [cap. 11](#)). Las **amígdalas palatinas** se desarrollan a partir del segundo par de bolsas faríngeas y del mesénquima adyacente. Las **amígdalas tubáricas** se desarrollan a partir de agrupamientos de ganglios linfáticos alrededor de las aberturas faríngeas de las trompas faringotimpánicas. Las **amígdalas faríngeas** se desarrollan a partir de un agrupamiento de nódulos linfoides en la pared de la nasofaringe. La **amígdala lingual** se desarrolla a partir de un agrupamiento de nódulos linfoides en la raíz de la lengua. Los nódulos linfoides también se forman en las mucosas de los sistemas respiratorio y alimentario.

---

## Anomalías del sistema linfático

Las anomalías congénitas del sistema linfático son infrecuentes. Se puede observar un cuadro de edema difuso en una parte del cuerpo, en el denominado **linfedema congénito**. Este trastorno puede deberse a la dilatación de los canales linfáticos primitivos o bien a una hipoplasia congénita de los vasos linfáticos. De manera menos frecuente, puede aparecer un problema de dilatación quística difusa de los canales linfáticos con afectación de amplias porciones del cuerpo.

En el **higroma quístico** aparecen zonas extensas de edema en la parte inferolateral del cuello, constituidas por cavidades grandes uni o multiloculares rellenas de líquido ([fig. 13-55](#)). Los higromas pueden estar presentes al momento del nacimiento, pero a menudo aumentan de tamaño y se hacen evidentes durante la lactancia, especialmente después de cuadros de infección o hemorragia. La mayor parte de los higromas parecen proceder de la transformación anómala de los sacos linfáticos yugulares. Se considera que los higromas se originan a partir de zonas del saco linfático yugular que quedan comprimidas, o bien a partir de espacios linfáticos que no establecen conexión con los canales linfáticos principales. Los higromas diagnosticados durante la fase intrauterina en el primer trimestre de la gestación se asocian a alteraciones cromosómicas en aproximadamente el 50% de los casos. El pronóstico fetal en estos casos es malo.

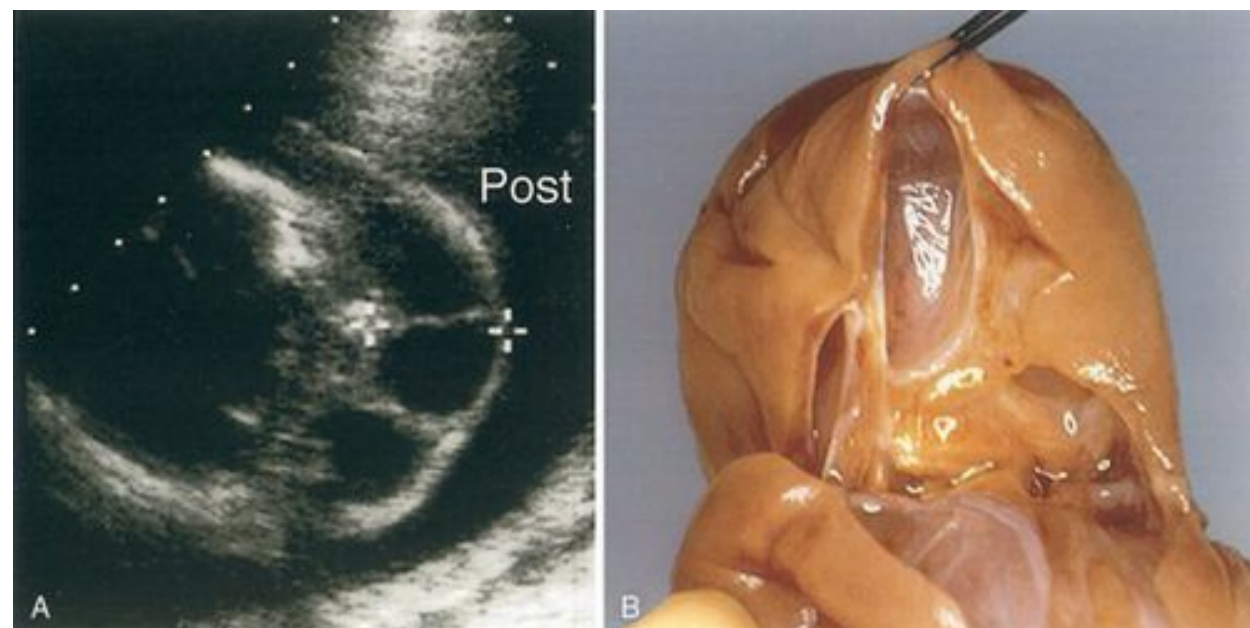




Figura 13-55 Higroma quístico. **A**, Proyección axial transversal ecográfica del cuello de un feto con un gran higroma quístico. **B**, Fotografía de la disección del cuello. El higroma quístico en una vista transversal de la parte posterior del cuello fetal a las 18,5 semanas. La lesión estaba constituida por múltiples áreas quísticas tabicadas en su interior, tal como se observa en el espécimen quirúrgico. *Post*, posterior.

(Por cortesía del doctor Wesley Lee, Division of Fetal Imaging, William Beaumont Hospital, Royal Oak, Michigan.)

---

# Resumen del sistema cardiovascular

- El sistema cardiovascular comienza a desarrollarse al final de la tercera semana. El corazón primitivo empieza a latir al principio de la cuarta semana. Las células mesenquimales procedentes del mesodermo esplácnico proliferan y forman grupos celulares aislados que al poco tiempo se convierten en dos tubos cardíacos que se unen formando el sistema vascular primitivo. El mesodermo esplácnico que rodea al tubo cardíaco forma el miocardio primitivo.
- El **primordio cardíaco** está constituido por cuatro cavidades: el bulbo cardíaco, el ventrículo, la aurícula y el seno venoso.
- El tronco arterioso (el primordio de la aorta ascendente y del tronco pulmonar) se continúa caudalmente con el bulbo cardíaco, que se convierte en parte de los ventrículos. A medida que crece el corazón, se inclina hacia la derecha y al poco tiempo adquiere el aspecto externo general del corazón adulto. El corazón queda dividido en las cuatro cavidades propias del adulto entre la cuarta y la séptima semana.
- Hay tres sistemas bilaterales de venas de drenaje en el corazón primitivo: el sistema vitelino, que se convierte en el sistema porta; las venas cardinales, que forman el sistema cava, y las venas umbilicales, que involucionan tras el nacimiento.
- A medida que se forman los arcos faríngeos durante la cuarta y quinta semana, éstos son alcanzados por las arterias faríngeas que se originan a partir del saco aórtico. Durante la sexta a la octava semana, las arterias de los arcos faríngeos se transforman en las arterias carótidas, subclavias y pulmonares del adulto.
- *El período crítico en el desarrollo del corazón tiene lugar desde el día 20 hasta el día 50 después de la fecundación. Durante el desarrollo cardíaco se producen numerosos acontecimientos y la menor desviación respecto al patrón normal puede originar uno o más defectos cardíacos congénitos. Dado que la partición del corazón primitivo se debe a procesos celulares y moleculares complejos, los defectos de los tabiques cardíacos son relativamente frecuentes, especialmente los correspondientes a la comunicación interventricular (CIV). Algunos defectos congénitos se deben a la transformación anómala de las arterias de los arcos faríngeos en el patrón arterial del adulto.*
- Dado que los pulmones carecen de función durante la vida prenatal, el sistema cardiovascular fetal está diseñado desde un punto de vista estructural para que la sangre sea oxigenada en la placenta y en su mayor parte no atraviese los pulmones. Las modificaciones que establece el patrón circulatorio posnatal en el momento del nacimiento no tienen lugar de manera súbita sino que se llevan a cabo durante la lactancia. El hecho de que estos cambios en el sistema circulatorio no aparezcan en el momento del nacimiento es la causa de dos de las malformaciones congénitas más frecuentes del corazón y de los vasos de calibre grande: el agujero oval permeable y el conducto arterioso permeable (CAP).
- El sistema linfático comienza a desarrollarse al final de la sexta semana, estrechamente asociado al sistema venoso. Se desarrollan seis sacos linfáticos primarios que más adelante quedan

interconectados por los vasos linfáticos. Los ganglios linfáticos se desarrollan a lo largo de la red de vasos linfáticos y no aparecen hasta justo antes o justo después del nacimiento.

# Problemas con orientación clínica

---

## Caso 13-1

*Un pediatra detecta la existencia de un defecto cardíaco congénito en un lactante y explica a la madre del niño que se trata de un defecto frecuente.*

- ¿Cuál es el tipo más frecuente de defecto cardíaco congénito?
- ¿Qué porcentaje de cardiopatías congénitas cabe atribuir a este defecto?
- Señale cuál es el flujo sanguíneo en los lactantes que presentan este defecto.
- ¿Qué problemas podría manifestar el lactante si el defecto cardíaco fuera grande?

---

---

## Caso 13-2

*Un lactante de sexo femenino nace sin complicaciones en el parto tras un embarazo con problemas ya que la madre ha tenido la rubeola durante el primer trimestre de la gestación. El lactante presenta cataratas congénitas y cardiopatía congénita. En una radiografía torácica efectuada a las 3 semanas se observa un aumento de tamaño generalizado del corazón con un cierto incremento de la red vascular pulmonar.*

- ¿Qué anomalía cardiovascular congénita se asocia a menudo a la rubeola materna durante las primeras fases del embarazo?
- ¿Cuál es la causa más probable del aumento de tamaño del corazón?

---

---

## Caso 13-3

*Un pediatra evalúa el estado de un recién nacido de sexo masculino a causa del color azul de su piel (cianosis). El pediatra ordena una ecografía para confirmar el diagnóstico preliminar de tetralogía de Fallot.*

- En la tetralogía de Fallot hay cuatro defectos cardíacos. ¿Cuáles son?
- ¿Cuál es uno de los signos más obvios de la tetralogía de Fallot?
- ¿Qué técnica radiográfica se podría utilizar para confirmar un diagnóstico tentativo de este tipo de DCC?
- En su opinión, ¿cuál debería ser el objetivo principal del tratamiento en estos casos?

---

---

## Caso 13-4

*Un recién nacido de sexo masculino nace tras un embarazo normal a término. Durante el primer día se observa una cianosis generalizada. En una radiografía torácica se demuestra un ligero aumento de tamaño del corazón, con una base estrecha y una red vascular pulmonar aumentada. Se establece el diagnóstico clínico de trasposición de las arterias de calibre grande (TAG).*

- ¿Qué técnica radiográfica podría ser útil para verificar este diagnóstico?
- ¿Qué podría revelar esta técnica en el caso que nos ocupa?
- ¿Cómo pudo sobrevivir el paciente tras nacer con este defecto cardíaco grave?

---

---



## Caso 13-5

*En la autopsia de un hombre de 72 años de edad que falleció debido a insuficiencia cardíaca crónica se observa que su corazón es muy grande y que la arteria pulmonar y sus ramas principales están dilatadas. Una vez abierto el corazón se revela la existencia de una comunicación interauricular (CIA) muy grande.*

- ¿Qué tipo de CIA es más probable?
- ¿Dónde se podría localizar posiblemente el defecto?
- Explicar las razones de la dilatación de la arteria pulmonar y de sus ramas principales.

---

La discusión de estos problemas se recoge al final del libro.

### Bibliografía y lecturas recomendadas

Adams S.M., Good M.W., De Franco G.M. Sudden infant death syndrome. *Am Fam Physician*. 2009;79:870.

Anderson R.H., Brown N.A., Moorman A.F.M. Development and structures of the venous pole of the heart. *Dev Dyn*. 2006;235:2.

Bajolle F., Zaffran S., Bonnet D. Genetics and embryological mechanisms of congenital heart disease. *Arch Cardiovasc Dis*. 2009;102:59.

Baschat A.A. Examination of the fetal cardiovascular system. *Semin Fetal Neonatal Med*. 2011;16:2.

Bentham J., Bhattacharya S. Genetic mechanisms controlling cardiovascular development. *Ann N Y Acad Sci*. 2008;1123:10.

Bernstein E. The cardiovascular system. In Behrman R.E., Kliegman R.M., Jenson H.B., eds.: *Nelson Textbook of Pediatrics*, ed 17, Philadelphia: WB Saunders, 2004.

Camp E., Munsterberg A. Ingression, migration and early differentiation of cardiac progenitors. *Front Biosci*. 2011;17:2416.

Chappell J.C., Bautch V.L. Vascular development: genetic mechanisms and links to vascular disease. *Curr Top Dev Biol*. 2010;90:43.

Combs M.D., Yutzey K.E. Heart valve development: regulatory networks in development and disease. *Circ Res*. 2009;105:408.

Conte G., Pellegrini A. On the development of the coronary arteries in human embryos, stages 13-19. *Anat Embryol*. 1984;169:209.

- Dyer L.A., Kirby M.L. The role of secondary heart field in cardiac development. *Develop Dyn.* 2009;336:137.
- Hildreth V., Anderson R.H., Henderson D.J.H. Autonomic innervations of the developing heart. Origins and function. *Clin Anat.* 2009;22:36.
- Gessert S., Kuhl M. The multiple phases and faces of Wnt signaling during cardiac differentiation and development. *Circ Res.* 2010;107:186.
- Gloviczki P., Duncan A., Kaira M., et al. Vascular malformations: an update. *Perspect Vasc Surg Endovasc Ther.* 2009;21:133.
- Harvey R.P., Meilhac S.M., Buckingham M. Landmarks and lineages in the developing heart. *Circ Res.* 2009;104:1235.
- Horsthuis T., Christoffels V.M., Anderson R.H., et al. Can recent insights into cardiac development improve our understanding of congenitally malformed heart. *Clin Anat.* 2009;22:4.
- Jones P.N., Showengerdt K.O., Jr. Prenatal diagnosis of congenital heart disease. *Pediatr Clin North Am.* 2009;56:709.
- Kamedia Y. Hoxa3 and signaling molecules involved in aortic arch patterning and remodeling. *Cell Tissue Res.* 2010;336:165.
- Loukas M., Groat C., Khangura R., et al. Cardiac veins: a review of the literature. *Clin Anat.* 2009;22:129.
- Loukas M., Bilinsky C., Bilinski E., et al. The normal and abnormal anatomy of the coronary arteries. *Clin Anat.* 2009;22:114.
- Männer J. The anatomy of cardiac looping: A step towards the understanding of the morphogenesis of several forms of congenital cardiac malformations. *Clin Anat.* 2009;22:21.
- Moore K.L., Dalley A.F., Agur A.M.R. *Clinically Oriented Anatomy*, ed 6. Baltimore: Williams & Wilkins; 2010.
- Moorman A.F.M., Brown N., Anderson R.H. Embryology of the heart. In Anderson R.H., Baker E.J., Penny D.J., et al, eds.: *Pediatric Cardiology*, ed 3, Philadelphia: Elsevier, 2009.
- Nemer M. Genetic insights into normal and abnormal heart development. *Cardiovasc Pathol.* 2008;17:48.
- O'Rahilly R. The timing and sequence of events in human cardiogenesis. *Acta Anat.* 1971;79:70.
- Penny D.J., Vick G.W. Ventricular septal defect. *Lancet.* 2011;377:1103.
- Pierpont M.E.M., Markwald R.R., Lin A.E. Genetic aspects of atrioventricular septal defects. *Am J Med Genet.* 2000;97:289–296.

Solloway M., Harvey R.P. Molecular pathways in myocardial development: a stem cell perspective. *Cardiovasc Res.* 2006;58:264.

Srivastava D. Genetic regulation of cardiogenesis and congenital heart disease. *Ann Rev Pathol.* 2006;1:199.

Vincent S.D., Buckingham M.E. How to make a heart: the origin and regulation of cardiac progenitor cells. *Curr Top Dev Biol.* 2010;90:1.

Watanabe M., Schaefer K.S. Cardiac embryology. In Martin R.J., Fanaroff A.A., Walsh M.C., eds.: *Fanaroff and Martin's Neonatal-Perinatal Medicine: Diseases of the Fetus and Infant*, ed 8, Philadelphia: Mosby, 2006.

Yoo S.-J., Jaeggi E. Ultrasound evaluation of the fetal heart. In Callen P.W., ed.: *Ultrasonography in Obstetrics and Gynecology*, ed 5, Philadelphia: WB Saunders, 2008.

Zavos P.M. Stem cells and cellular therapy: Potential treatment for cardiovascular diseases. *Int J Cardiol.* 2006;107:1.

# Capítulo 14

## Sistema esquelético

### [Desarrollo del hueso y el cartílago](#)

[Histogénesis del cartílago](#)

[Histogénesis del hueso](#)

[Osificación membranosa](#)

[Osificación endocondral](#)

### [Desarrollo de las articulaciones](#)

[Articulaciones fibrosas](#)

[Articulaciones cartilagosas](#)

[Articulaciones sinoviales](#)

### [Desarrollo del esqueleto axial](#)

[Desarrollo de la columna vertebral](#)

[Desarrollo de las costillas](#)

[Desarrollo del esternón](#)

[Desarrollo del cráneo](#)

[Cráneo del recién nacido](#)

[Crecimiento posnatal del cráneo](#)

### [Desarrollo del esqueleto apendicular](#)

### [Resumen del sistema esquelético](#)

### [Problemas con orientación clínica](#)

A medida que se forman la notocorda y el tubo neural durante la tercera semana, el mesodermo intraembrionario lateral a estas estructuras aumenta de grosor y forma dos columnas longitudinales de **mesodermo paraaxial** ([fig. 14-1A](#) y [B](#)). Hacia el final de la tercera semana, estas columnas dorsolaterales que se localizan en el tronco muestran segmentación en bloques de mesodermo denominados **somitas** ([fig. 14-1C](#)). Por fuera de los somitas aparece una serie de elevaciones similares a cuentas de rosario a lo largo de la superficie dorsolateral del embrión (v. [cap. 5](#)). Cada somita se diferencia en dos partes ([fig. 14-1D](#) y [E](#)):

- La parte ventromedial es el **esclerotoma**; sus células forman las vértebras y las costillas.
- La parte dorsolateral es el **dermatomiotoma**; sus células procedentes de la región del miotoma forman los mioblastos (células musculares primordiales), mientras que las procedentes de la región del dermatoma forman la dermis (fibroblastos).

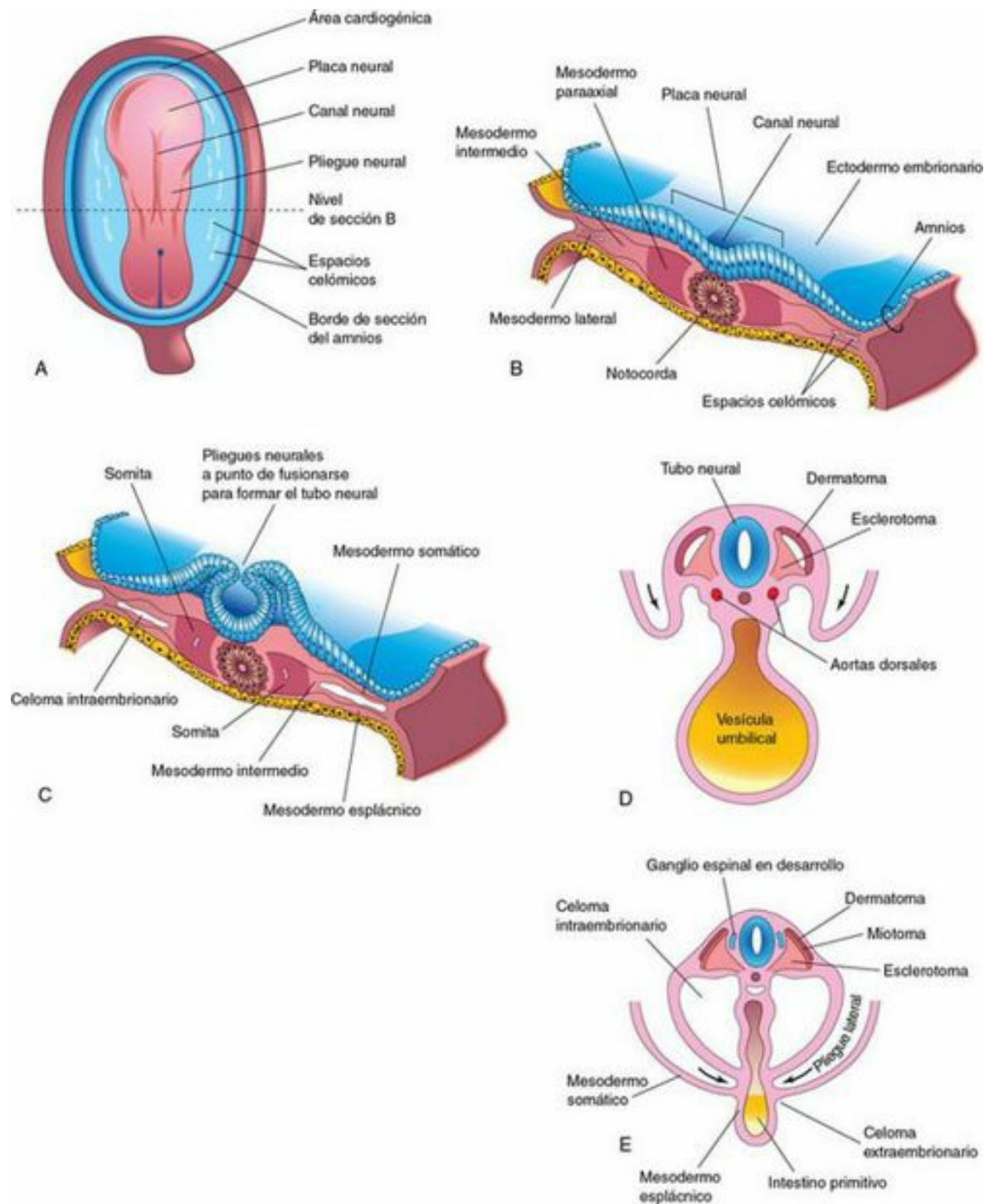


Figura 14-1 Ilustraciones de la formación y la diferenciación temprana de los somitas. **A**, Vista dorsal de un embrión de aproximadamente 18 días. **B**, Sección transversal del embrión que aparece en **A**, en la que se ilustra el mesodermo paraaxial a partir del cual proceden los somitas. **C**, Sección transversal de un embrión de aproximadamente 22 días; se muestra la aparición de los somitas. Se puede observar que los pliegues neurales están a punto de fusionarse para formar el tubo neural. **D**, Sección transversal de un embrión de aproximadamente 24 días, con demostración del plegamiento del embrión en el plano horizontal (*flechas*). La región dermomiótoma del somita da lugar al dermatoma y al miótoma. **E**, Sección transversal de un embrión de aproximadamente 26 días; se muestran las regiones del dermatoma, el miótoma y el esclerotoma de un somita.

# Desarrollo del hueso y el cartílago

Hacia el final de la cuarta semana, las células del esclerotoma forman un tejido laxo denominado **mesénquima** (tejido conjuntivo embrionario) con capacidad para formar hueso. Los huesos aparecen inicialmente como condensaciones de las células mesenquimales que forman los modelos de los huesos. La condensación señala el comienzo de la actividad genética selectiva que precede a la diferenciación celular ([fig. 14-2](#)).

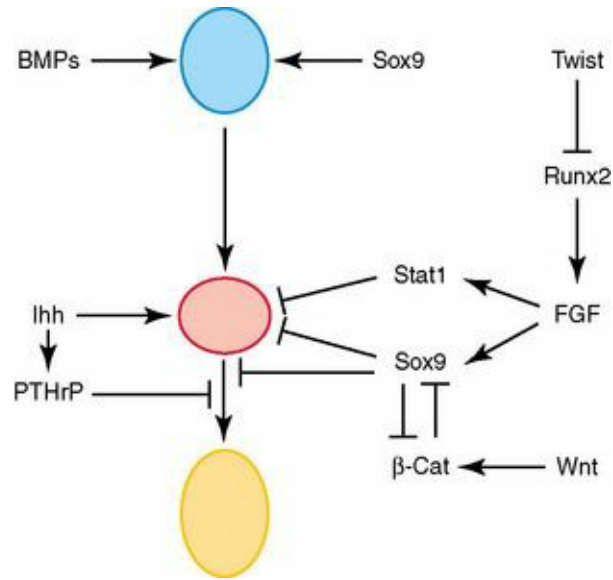


Figura 14-2 Representación esquemática de las moléculas segregadas y los factores de transcripción que regulan la diferenciación inicial, la proliferación y la diferenciación terminal de los condrocitos. *De arriba a abajo*: células mesenquimales (*en azul*), condrocitos en reposo y en fase de proliferación (no hipertróficos) (*en rojo*) y condrocitos hipertróficos (*en amarillo*). Las líneas que finalizan en una punta de flecha indican una acción positiva, mientras que las líneas que finalizan con una barra perpendicular indican un efecto de inhibición.

(Tomado de Karsenty G, Kronenberg HM, Settembre C: Genetic control of bone formation. *Annu Rev Cell Dev Biol.* 2009;25:629.)

La mayoría de los huesos planos se desarrollan en el mesénquima, en el interior de cubiertas membranosas preexistentes; este tipo de osteogénesis se denomina **formación de hueso membranosa (intramembranosa)**. Los modelos mesenquimales de la mayor parte de los huesos de los miembros se transforman en modelos cartilagosos que posteriormente se osifican mediante **el proceso de osificación denominado endocondral**.

*Las proteínas morfogenéticas óseas (BMP-5 y BMP-7), el factor de crecimiento Gdf5, la superfamilia de los miembros del factor de crecimiento transformante beta (TGF-β) y otras moléculas de señal han sido implicados como reguladores endógenos de la condrogénesis y del desarrollo esquelético. El compromiso de las células precursoras esqueléticas para su transformación en condrocitos y osteoblastos está determinado por las concentraciones de β-catenina. La β-catenina en la vía de señalización canónica Wnt desempeña una función clave en la formación del cartílago y el hueso.*

# Histogénesis del cartílago

El desarrollo del cartílago se inicia a partir del mesénquima durante la quinta semana. En las áreas en las que se va a desarrollar el cartílago, el mesénquima se condensa y forma los **centros de condricación**. Las células mesenquimales se diferencian en primer lugar en precondrocitos, y después en **condroblastos**, que segregan fibrillas de colágeno y sustancia fundamental (matriz extracelular). Más adelante, en la sustancia intercelular o en la matriz se depositan fibras de colágeno, fibras elásticas o ambas. Se distinguen tres clases de cartílago en función del tipo de matriz que se forma:

- **Cartílago hialino**, que es el tipo que tiene una distribución más amplia (p. ej., en las articulaciones).
- **Fibrocartílago** (p. ej., en los discos intervertebrales).
- **Cartílago elástico** (p. ej., en los pabellones auriculares).

# Histogénesis del hueso

El hueso se desarrolla principalmente a partir de dos tipos de tejido conjuntivo, el mesénquima y el cartílago, pero también lo puede hacer a partir de otros tipos de tejido conjuntivo (p. ej., la rótula se desarrolla a partir de un tendón). De la misma forma que el cartílago, el hueso está constituido por células y por una sustancia intercelular orgánica, la **matriz ósea**, constituida por fibrillas de colágeno incluidas en un componente amorfo. En los estudios realizados acerca de los acontecimientos celulares y moleculares que tienen lugar durante la formación embrionaria del hueso, se ha señalado que la osteogénesis y la condrogénesis están programadas en las fases iniciales del desarrollo y que son acontecimientos independientes bajo la influencia de los cambios vasculares (v. [cap. 21](#)).



# Osificación membranosa

Este tipo de formación de hueso tiene lugar en el mesénquima que previamente ha formado una cubierta membranosa ([fig. 14-3](#)). El mesénquima se condensa y adquiere una vascularización intensa; las células precursoras se diferencian en **osteoblastos** (células formadoras de hueso) y comienzan a depositar una matriz no mineralizada que se denomina **osteoide**. Después, se deposita fosfato cálcico en el tejido osteoide y así tiene lugar su organización y la formación de hueso. Los osteoblastos óseos quedan atrapados en la matriz y se convierten en **osteocitos**.

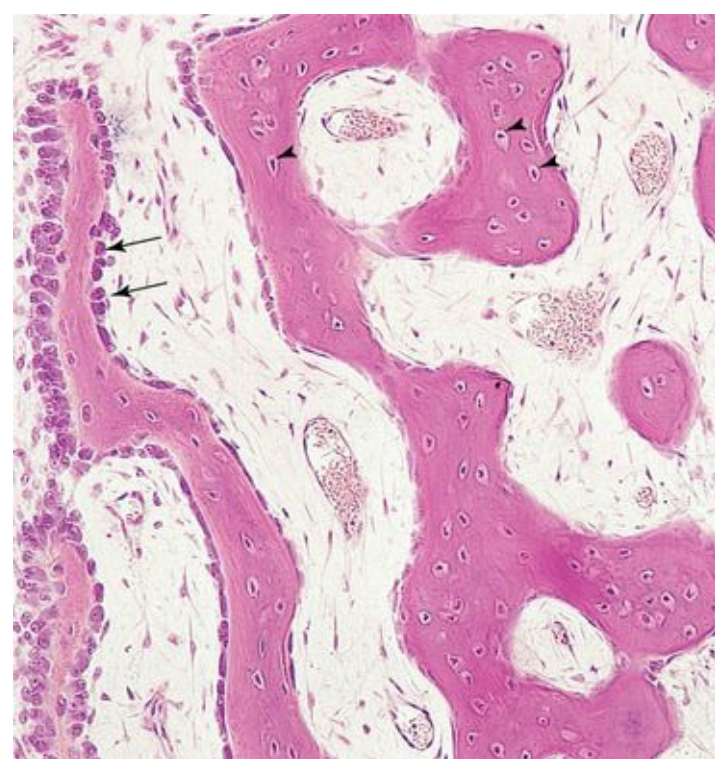


Figura 14-3 Imagen de microscopía óptica en la que se puede observar la osificación membranosa ( $\times 132$ ). Las trabéculas óseas las forman los osteoblastos que revisten su superficie (*flechas*). Se pueden observar los osteocitos atrapados en las lagunas (*puntas de flecha*); las osteonas primitivas están empezando a formarse. Las osteonas (canales) contienen capilares sanguíneos.

(Tomado de Gartner LP, Hiatt JL: Color Textbook of Histology, 2.<sup>a</sup> ed. Filadelfia, WB Saunders, 2001.)

Al principio, el hueso nuevo no muestra un patrón organizado. Al poco tiempo, las espículas óseas se organizan y experimentan coalescencia con formación de laminillas (capas). Las **laminillas concéntricas** se desarrollan alrededor de los vasos sanguíneos formando **osteonas** (sistemas de Havers). Algunos osteoblastos permanecen en la periferia del hueso en desarrollo y siguen depositando laminillas y formando placas de hueso compacto en las superficies. Entre las placas de las superficies el hueso sigue siendo espiculado o esponjoso, y este entorno esponjoso está acentuado en cierta medida por el efecto de células que se denominan **osteoclastos** y que reabsorben el hueso. Los osteoclastos son células multinucleadas que tienen un origen hematopoyético. En los intersticios del hueso esponjoso, el mesénquima forma **médula ósea**. Las hormonas y las citocinas regulan la remodelación del hueso a través del efecto coordinado de los osteoclastos y los osteoblastos.

# Osificación endocondral

La osificación endocondral (formación de hueso cartilaginoso) es un tipo de formación ósea que tiene lugar sobre modelos cartilaginosos preexistentes (fig. 14-4A a E). Por ejemplo, en los huesos largos el **centro primario de osificación** aparece en la **diáfisis**, es decir, la parte de un hueso largo que queda entre sus extremos y que constituye casi toda su longitud (p. ej., en el húmero). En este centro de osificación, los condrocitos (células cartilaginosas) aumentan de tamaño (hipertrofia), la matriz se calcifica y las células mueren.

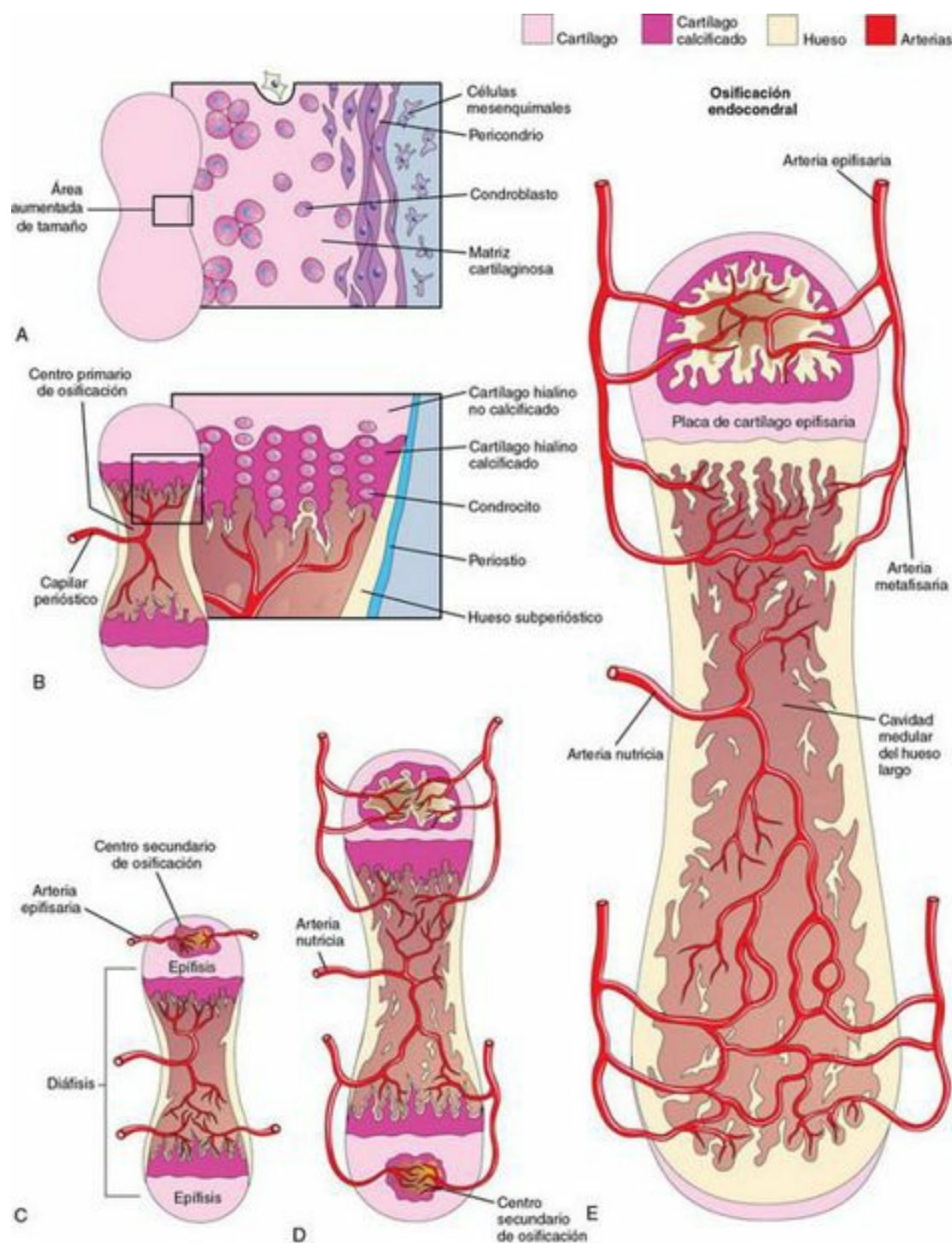


Figura 14-4 A a E, Secciones longitudinales esquemáticas correspondientes a un embrión de 5 semanas, con ilustración de la osificación endocondral en un hueso largo en desarrollo.

Al mismo tiempo, se deposita una fina capa de hueso bajo el **pericondrio** que rodea a la diáfisis; de

esta manera, el pericondrio se convierte en el **periostio**. La invasión por tejido conjuntivo vascular procedente de los vasos sanguíneos que rodean al periostio también fragmenta el cartílago. Los osteoblastos alcanzan el hueso en desarrollo desde estos vasos sanguíneos. Algunas de las células infiltrantes se diferencian hacia **células hematopoyéticas**, es decir, las células de la sangre existentes en la médula ósea. Este proceso continúa en dirección hacia las **epífisis** (los extremos de los huesos). Las espículas de hueso se remodelan por efecto de los osteoclastos y los osteoblastos. *El factor de transcripción SOX9 y el coactivador asociado a la arginina metiltransferasa-1 (CARM1) regulan la osificación endocondral.*

El alargamiento de los huesos largos tiene lugar en la **unión entre la diáfisis y la epífisis**. Este proceso depende de las **placas cartilaginosas epifisarias** (placas de crecimiento), cuyos condrocitos proliferan y participan en la formación de hueso endocondral ([fig. 14-4E](#)). Hacia la diáfisis, las células cartilaginosas se hipertrofian (aumentan de tamaño) y la matriz se calcifica. Las espículas del hueso quedan aisladas unas de otras debido a la invasión vascular procedente de la **cavidad medular (médula ósea)** del hueso largo (v. [fig. 14-4E](#)). Los osteoblastos depositan el hueso sobre estas espículas; la reabsorción del hueso mantiene las masas de hueso esponjoso con una longitud relativamente constante y al mismo tiempo origina un aumento de tamaño de la cavidad medular.

La **osificación de los huesos de los miembros** comienza al final del período embrionario (56 días después de la fecundación). Más adelante, este proceso de osificación requiere el aporte de calcio y fósforo por parte de la embarazada. Por este motivo, a las mujeres gestantes se les debe recomendar que mantengan un consumo adecuado de estos elementos con objeto de preservar un estado de salud apropiado de los huesos y los dientes.

En el momento del nacimiento las diáfisis están prácticamente osificadas, aunque la mayor parte de las epífisis son todavía cartilaginosas. Los **centros de osificación secundarios** aparecen en las epífisis de la mayor parte de los huesos durante los primeros años tras el nacimiento. Las células cartilaginosas epifisarias se hipertrofian y hay una invasión de tejido conjuntivo vascular. La osificación se extiende radialmente, y en última instancia sólo mantienen su estructura cartilaginosa el cartílago articular y la placa transversal de cartílago, la **placa cartilaginosa epifisaria** (v. [fig. 14-4E](#)). Al finalizar el crecimiento, esta placa es sustituida por hueso esponjoso; las epífisis y la diáfisis están unidas y el hueso ya no se alarga.

En la mayoría de los huesos, las epífisis se fusionan con la diáfisis hacia los 20 años de edad. El aumento de diámetro de un hueso se debe al depósito de hueso en el **periostio** ([fig. 14-4B](#)) y a la reabsorción de la superficie medular interna. Este proceso de depósito y de reabsorción del hueso está equilibrado para regular el grosor del hueso compacto y el tamaño de la cavidad medular. La reorganización interna del hueso continúa durante el resto de la vida. El desarrollo de los huesos irregulares es similar al de las epífisis de los huesos largos. La osificación se inicia centralmente y se extiende después en todas las direcciones.

---

## Raquitismo

El raquitismo es una enfermedad infantil atribuible a la deficiencia de vitamina D. Esta vitamina es necesaria para que el intestino absorba el calcio. La consiguiente deficiencia de calcio (y también de

fósforo) da lugar a alteraciones en la osificación de las placas cartilaginosas epifisarias (es decir, no se mineralizan adecuadamente), con desorientación de las células en la metáfisis. Los miembros son cortos y están deformados, con un arqueamiento intenso de sus huesos. El raquitismo también puede retrasar el cierre de las fontanelas de los huesos craneales en los lactantes.

---

# Desarrollo de las articulaciones

Las articulaciones comienzan a desarrollarse cuando aparece el **mesénquima condensado** en la interzona articular durante la sexta semana; hacia el final de la octava semana estas zonas tienen características similares a las de las articulaciones del adulto ([fig. 14-5](#)). Las articulaciones pueden ser fibrosas, cartilagosas y sinoviales. Las articulaciones con un movimiento escaso o nulo se clasifican según el tipo de material que mantiene unidos los huesos; por ejemplo, los huesos que participan en las articulaciones fibrosas están unidos entre sí por tejido fibroso; en estudios moleculares se ha demostrado que la presencia de un conjunto específico de células progenitoras en los sitios articulares primarios contribuye a la formación de las articulaciones sinoviales y de los cartílagos articulares.

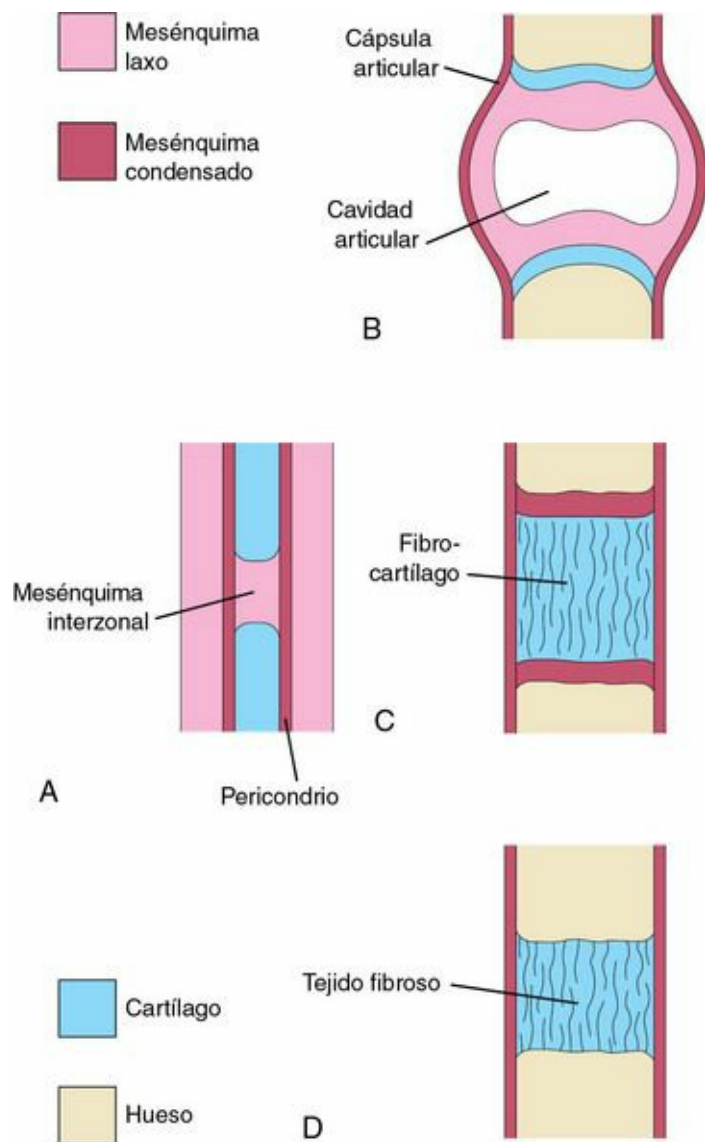


Figura 14-5 Desarrollo de las articulaciones durante las semanas sexta y séptima. **A**, Mesénquima interzonal condensado en la solución de continuidad que queda entre los huesos en desarrollo. Esta articulación primitiva se puede diferenciar hacia una articulación sinovial (**B**), una articulación cartilaginosa (**C**) o una articulación fibrosa (**D**).

# Articulaciones fibrosas

Durante el desarrollo de las articulaciones fibrosas, el **mesénquima interzonal** que existe entre los huesos en desarrollo se diferencia hacia la formación de un tejido fibroso denso ([fig. 14-5D](#)); por ejemplo, las suturas del cráneo son articulaciones fibrosas (v. [fig. 14-9](#)).

# Articulaciones cartilagosas

Durante el desarrollo de las articulaciones cartilagosas, el mesénquima interzonal existente entre los huesos en desarrollo se diferencia hacia la formación de **cartílago hialino** (p. ej., las articulaciones costocondrales) o de **fibrocartílago** (p. ej., la sínfisis del pubis) ([fig. 14-5C](#)).

# Articulaciones sinoviales

Durante el desarrollo de las articulaciones sinoviales (p. ej., la de la rodilla), el mesénquima interzonal existente entre los huesos en desarrollo se diferencia de la forma siguiente ([fig. 14-5B](#)):

- Periféricamente, el mesénquima interzonal forma la cápsula articular y otros ligamentos.
- Centralmente, el mesénquima desaparece y el espacio resultante se convierte en la **cavidad articular** o en la cavidad sinovial.
- En las zonas donde el mesénquima interzonal reviste la cápsula articular y las superficies articulares, forma la **membrana sinovial** (que segrega el líquido sinovial), una parte de la cápsula articular (cápsula fibrosa revestida por membrana sinovial).

Probablemente como resultado de los movimientos de las articulaciones, las células mesenquimales desaparecen más adelante de las superficies de los cartílagos articulares. El entorno intrauterino anómalo con restricción de los movimientos embrionarios y fetales puede interferir con el desarrollo de los miembros y causar la fijación de las articulaciones.



# Desarrollo del esqueleto axial

El esqueleto axial está constituido por el cráneo, la columna vertebral, las costillas y el esternón. Durante la cuarta semana, las células de los **esclerotomas** rodean el tubo neural (primordio de la médula espinal) y la notocorda, la estructura alrededor de la cual se desarrollan los primordios de las vértebras ([fig. 14-6A](#)). Este cambio posicional de las células de los esclerotomas se debe al crecimiento diferencial de las estructuras adyacentes y no a una migración activa de las células del esclerotoma. Los genes *Hox* y *Pax* regulan la disposición y el desarrollo regional de las vértebras a lo largo del eje anteroposterior.

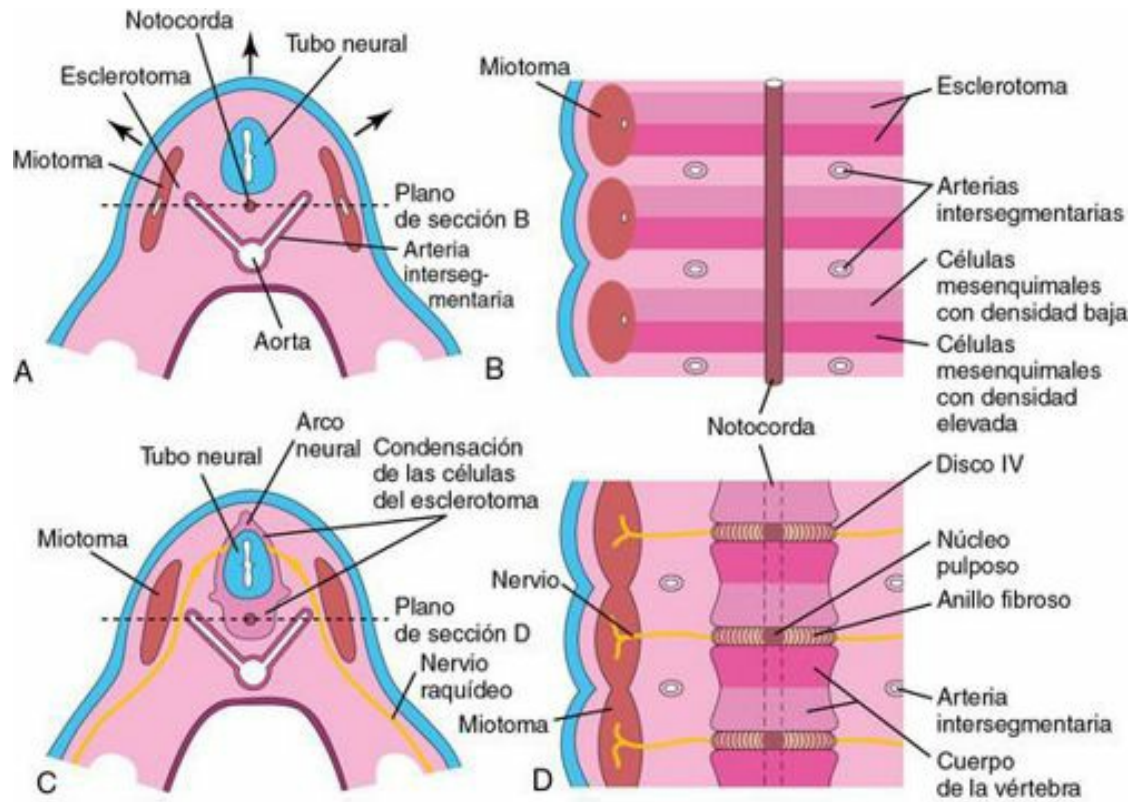


Figura 14-6 **A**, Sección transversal a través de un embrión de 4 semanas. Las *flechas* indican el crecimiento dorsal del tubo neural y el movimiento dorsolateral simultáneo del somita restante que deja tras de sí una estela de células del esclerotoma. **B**, Sección frontal esquemática del mismo embrión; se muestra que la condensación de las células del esclerotoma alrededor de la notocorda consiste en una zona craneal con densidad celular baja y una zona caudal con densidad celular elevada. **C**, Sección transversal a través de un embrión de 5 semanas donde se ilustra la condensación de las células del esclerotoma alrededor de la notocorda y del tubo neural, con la formación de una vértebra mesenquimal. **D**, Sección frontal esquemática en la que se observa que el cuerpo vertebral se forma a partir de las mitades craneal y caudal de dos masas de esclerotoma sucesivas. En este punto, las arterias intrasegmentarias cruzan los cuerpos de las vértebras y los nervios raquídeos se sitúan entre las vértebras. La notocorda degenera excepto en la región del disco intervertebral, donde forma el núcleo pulposo.

# Desarrollo de la columna vertebral

Durante la fase precartilaginosa o mesenquimal, las células mesenquimales procedentes de los **esclerotomas** se localizan en tres áreas principales (v. [fig. 14-6A](#)): alrededor de la notocorda, alrededor del tubo neural y en la pared corporal. En una sección frontal de un embrión de 4 semanas, los esclerotomas aparecen en forma de condensaciones bilaterales de las células mesenquimales alrededor de la notocorda ([fig. 14-6B](#)). Cada esclerotoma está constituido por células dispuestas de manera laxa en su parte craneal y una densidad elevada en la parte caudal.

Algunas de las células dispuestas densamente se desplazan en dirección craneal (en dirección opuesta al centro del miotoma), donde forman el **disco intervertebral (IV)** ([fig. 14-6C](#) y *D*). Las demás células de la zona de densidad celular elevada se fusionan con las células de la zona con densidad baja del esclerotoma inmediatamente caudal, formando el **centrum** mesenquimal, es decir, el primordio del cuerpo de una vértebra. Por tanto, cada *centrum* mesenquimal procede de dos esclerotomas adyacentes y se convierte en una estructura intersegmentaria.

Los **nervios** se disponen en relación estrecha con los discos, IV y las **arterias intersegmentarias** se sitúan a cada lado de los cuerpos vertebrales. En el tórax, las arterias intersegmentarias dorsales se convierten en las **arterias intercostales**.

La notocorda degenera y desaparece en las zonas en las que está rodeada por los cuerpos vertebrales en desarrollo. Sin embargo, entre las vértebras la **notocorda** se expande y se forma el centro gelatinoso de los discos IV, el **núcleo pulposo** (v. [fig. 14-6D](#)). Más adelante, este núcleo está rodeado por fibras de disposición circular que forman el **anillo fibroso**. El núcleo pulposo y el anillo fibroso forman en conjunto el **disco IV**. Las células mesenquimales que rodean el tubo neural forman el **arco neural**, es decir, el **primordio del arco vertebral** (v. [fig. 14-6C](#)). Las células mesenquimales de la pared corporal forman los **procesos costales**, que constituyen a su vez las costillas en la región torácica.

---

## Cordoma

Los restos de la notocorda pueden persistir y originar un **cordoma**, un tumor infrecuente. Aproximadamente la mitad de estos tumores malignos de crecimiento lento se localizan en la base del cráneo y se extienden hasta la nasofaringe. Los cordomas infiltran el hueso y, por ello, su extirpación es difícil. Estos tumores también pueden aparecer en la región lumbosacra. La resección quirúrgica permite la supervivencia a largo plazo y sin enfermedad en muchos de estos pacientes.

---

## Fase cartilaginosa del desarrollo vertebral

Durante la sexta semana aparecen los **centros de condricación** en cada vértebra mesenquimal ([fig. 14-7A](#) y *B*). Los dos centros de cada *centrum* se fusionan al final del período embrionario formando un *centrum* cartilaginoso. Al mismo tiempo, los centros de los arcos neurales se fusionan entre sí y con el *centrum*. Las apófisis espinosas y transversales se desarrollan a partir de extensiones de los centros de condricación en el arco neural. La condricación se extiende hasta formar una columna

vertebral cartilaginosa.

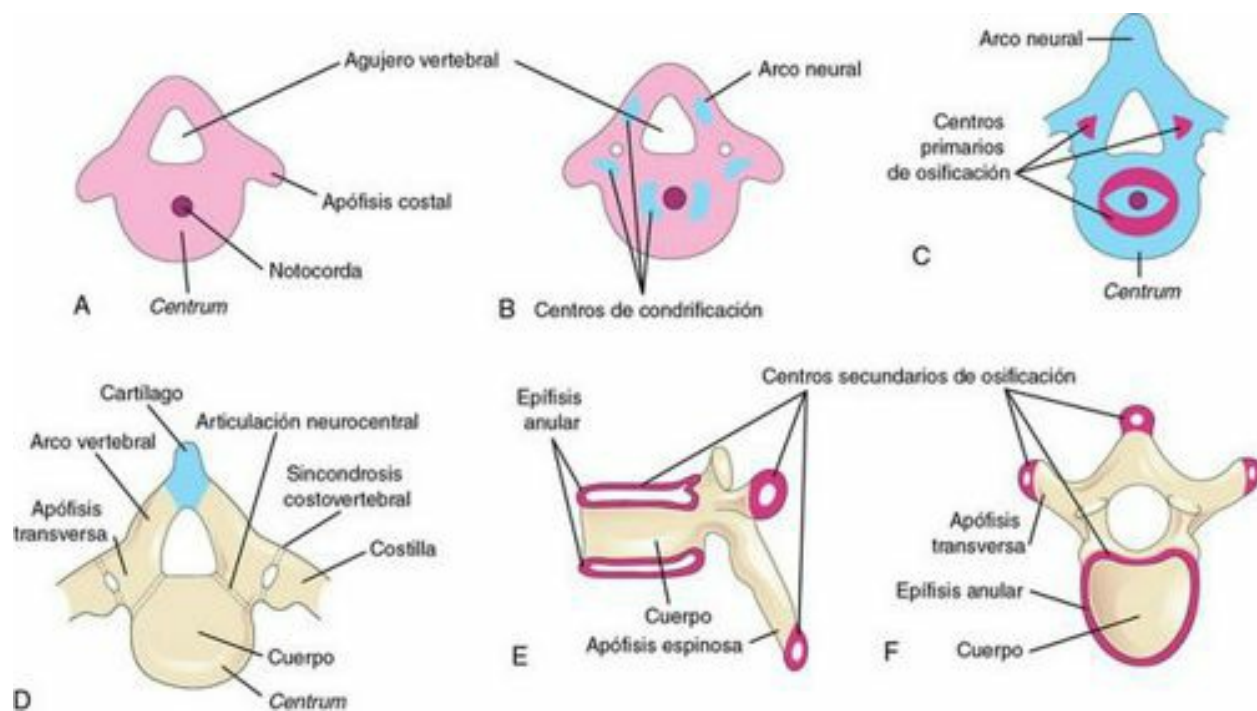


Figura 14-7 Fases en el desarrollo vertebral. **A**, Vértebra mesenquimal a las 5 semanas. **B**, Centros de condricación en una vértebra mesenquimal a las 6 semanas. El arco neural es el primordio del arco vertebral. **C**, Centros primarios de osificación en una vértebra cartilaginosa a las 7 semanas. **D**, Vértebras torácicas en el momento del nacimiento, constituidas por tres partes óseas: arco vertebral, cuerpo de la vértebra y apófisis transversa. Se puede observar el cartilago entre las mitades de los arcos vertebrales y entre el arco y el *centrum* (articulación neurocentral). **E** y **F**, Dos vistas de una vértebra torácica típica durante la pubertad en las que se muestra la localización de los centros secundarios de osificación.

## Fase ósea del desarrollo vertebral

La osificación de las vértebras típicas comienza durante la séptima semana y finaliza hacia los 25 años de edad. Hay dos **centros de osificación primarios**, ventral y dorsal, para el *centrum* (v. [fig. 14-7C](#)). Estos centros se fusionan al poco tiempo formando un solo centro. Hacia la octava semana hay tres centros primarios: uno en el propio *centrum* y dos en cada una de las mitades del arco neural.

La osificación se hace evidente en los **arcos neurales** durante la octava semana. Cada vértebra típica está constituida por tres partes óseas unidas entre sí por cartilago: un arco vertebral, un cuerpo vertebral y las apófisis transversas ([fig. 14-7D](#)). Las mitades óseas del **arco vertebral** suelen fusionarse durante los primeros 3-5 años. Los arcos se fusionan primero en la región lumbar y el proceso progresa cranealmente. El arco vertebral se articula con el *centrum* en las **articulaciones neurocentrales** cartilagosas, lo cual permite que los arcos vertebrales crezcan a medida que la médula espinal aumenta de longitud. Estas articulaciones desaparecen cuando los arcos vertebrales se fusionan con el *centrum* durante los años tercero a sexto.

Después de la pubertad, en las vértebras aparecen cinco **centros de osificación secundarios**:

- Uno para la punta de la apófisis espinosa.

- Uno para la punta de cada apófisis transversa.
- Dos epífisis anulares, una en el borde superior del cuerpo vertebral y la otra en el borde inferior (v. [fig. 14-7E y F](#)).

El **cuerpo vertebral** está constituido por una combinación de las epífisis anulares y de la masa de hueso que queda entre ellas. El cuerpo vertebral incluye el *centrum*, partes del arco vertebral y las carillas articulares para las cabezas de las costillas. Todos los centros secundarios se unen con el resto de las vértebras hacia los 25 años de edad. Son excepciones a la osificación típica de las vértebras la correspondiente al atlas (vértebra C1), al axis (vértebra C2), a la vértebra C7, a las vértebras lumbares y sacras, y al cóccix.

Las vías de señalización Notch están implicadas en la formación del patrón de la columna vertebral. Hay varios defectos congénitos graves que se asocian a mutaciones en los genes de la vía Notch, tal como el **síndrome VACTERL** (defectos congénitos vertebrales, anales, cardíacos, traqueales, esofágicos, renales y en los miembros) y la **asociación CHARGE** (coloboma ocular y defectos cardíacos: tetralogía de Fallot, conducto arterioso permeable y comunicaciones interventricular o interauricular). Los defectos menores de las vértebras son frecuentes, pero suelen tener una importancia clínica escasa o nula.

---

### Variación en el número de vértebras

La mayoría de las personas poseen siete vértebras cervicales, doce vértebras torácicas, cinco vértebras lumbares y cinco vértebras sacras. En algunos pocos casos se observan una o dos vértebras adicionales, o bien una vértebra menos. Para determinar el número de vértebras es necesario evaluar toda la columna vertebral, debido a que una aparente vértebra extra (o la falta aparente de una vértebra) en un segmento de la columna puede estar compensada por la ausencia (o por una vértebra extra) en un segmento adyacente; por ejemplo, hay personas con once vértebras de tipo torácico y seis vértebras de tipo lumbar.

---

# Desarrollo de las costillas

Las costillas se desarrollan a partir de los **procesos costales** mesenquimales de las vértebras torácicas (v. [fig. 14-7A](#)). Se convierten en cartilaginosas durante el período embrionario y se osifican durante el período fetal. El sitio original de unión de los procesos costales con las vértebras es sustituido por las articulaciones sinoviales costovertebrales (v. [fig. 14-7D](#)). Hay siete pares de costillas (1-7), las denominadas **costillas verdaderas**, que se unen al esternón a través de sus propios cartílagos. También hay cinco pares de costillas (8-12), las denominadas **costillas falsas**, que se unen al esternón a través del cartílago de otra u otras costillas. Los dos últimos pares de costillas (11 y 12), las **costillas flotantes**, no se unen al esternón.

# Desarrollo del esternón

Un par de bandas mesenquimales verticales, las **barras esternales**, se desarrollan ventrolateralmente en la pared corporal. La condricificación tiene lugar en estas barras a medida que se desplazan medialmente. Hacia la semana 10 se fusionan craneocaudalmente en el plano medio, formando modelos cartilagosos del manubrio, los segmentos del cuerpo esternal y la apófisis xifoides. Los centros de osificación aparecen craneocaudalmente en el esternón antes del nacimiento, excepto en la apófisis xifoides, cuyo centro de osificación aparece durante la niñez.

# Desarrollo del cráneo

El cráneo se origina a partir del mesénquima que rodea el cerebro en desarrollo. El crecimiento del neurocráneo (los huesos del cráneo que rodean al encéfalo) se inicia a partir de centros de osificación que aparecen en el **mesénquima del desmocráneo**, que es el primordio del cráneo. *Los TGF- $\beta$  desempeñan una función clave en el desarrollo del cráneo a través de la regulación de la diferenciación de los osteoblastos.* El cráneo está constituido por:

- El **neurocráneo**, es decir, los huesos del cráneo que rodean al encéfalo (la cavidad craneal).
- El **viscerocráneo**, es decir, los huesos del esqueleto facial que proceden de los arcos faríngeos.

## Neurocráneo cartilaginoso

Inicialmente, el neurocráneo cartilaginoso (o **condrocráneo**) está constituido por la base cartilaginosa del cráneo en desarrollo, que se forma por la fusión de varios cartílagos ([fig. 14-8A a D](#)). Más adelante, la osificación endocondral del condrocráneo forma los huesos de la base del cráneo. El patrón de osificación de estos huesos sigue una secuencia específica, comenzando por el hueso occipital, el cuerpo del esfenoides y el hueso etmoides.

Neurocráneo cartilaginoso

Neurocráneo membranoso

Viscerocráneo cartilaginoso

Viscerocráneo membranoso

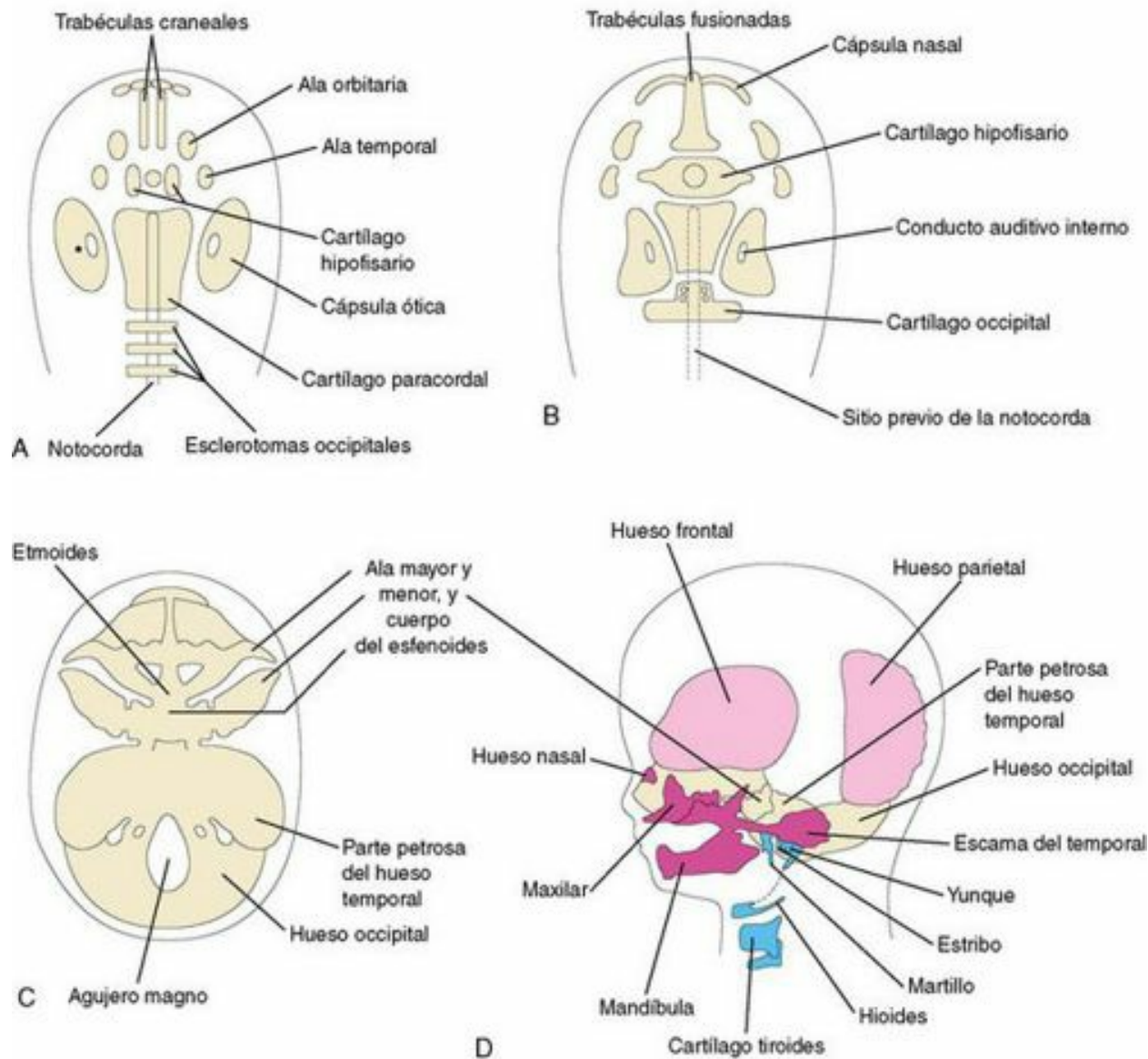


Figura 14-8 Fases en el desarrollo del cráneo. **A a C**, Vistas desde la base del cráneo en desarrollo (desde arriba). **D**, Vista lateral. **A**, A las 6 semanas, con demostración de los diferentes cartílagos que se fusionan para formar el condrocraqueo. **B**, A las 7 semanas, después de la fusión de varios cartílagos bilaterales. **C**, A las 12 semanas, con demostración de la base cartilaginosa del cráneo formada por la fusión de varios cartílagos. **D**, A las 20 semanas, con indicación de la derivación de los huesos del cráneo fetal.

El **cartilago paracordal**, o placa basal, se forma alrededor del extremo craneal de la notocorda ([fig. 14-8A](#)) y se fusiona con los cartílagos que proceden de las regiones de los esclerotomas de los somitas occipitales. Esta masa cartilaginosa contribuye a la **base del hueso occipital**; después, varias extensiones crecen alrededor del extremo craneal de la médula espinal y forman los límites del agujero magno ([fig. 14-8C](#)).

El **cartilago hipofisario** se forma alrededor de la hipófisis en desarrollo (*hypophysis cerebri*) y se fusiona originando el cuerpo del hueso esfenoides. Las **trabéculas del cráneo** se fusionan y dan lugar al **hueso etmoides** y el **ala orbitaria** forma el ala menor del hueso esfenoides.



Las **cápsulas óticas** se desarrollan alrededor de las **vesículas óticas**, que son los primordios de los oídos internos (v. [cap. 18](#)), y forman las partes petrosa y mastoidea del hueso temporal. Las **cápsulas nasales** se desarrollan alrededor de los sacos nasales (v. [cap. 18](#)) y contribuyen a la formación del **hueso etmoides**.

## Neurocráneo membranoso

La osificación membranosa (osificación intramembranosa) tiene lugar en el mesénquima de la cabeza en las zonas laterales y en la parte superior del encéfalo, con formación de la **bóveda craneal** (calvaria). Durante la vida fetal, los huesos de la bóveda craneal están separados por membranas de tejido conjuntivo denso que forman articulaciones fibrosas, las futuras **suturas de la bóveda craneal** ([fig. 14-9](#)).

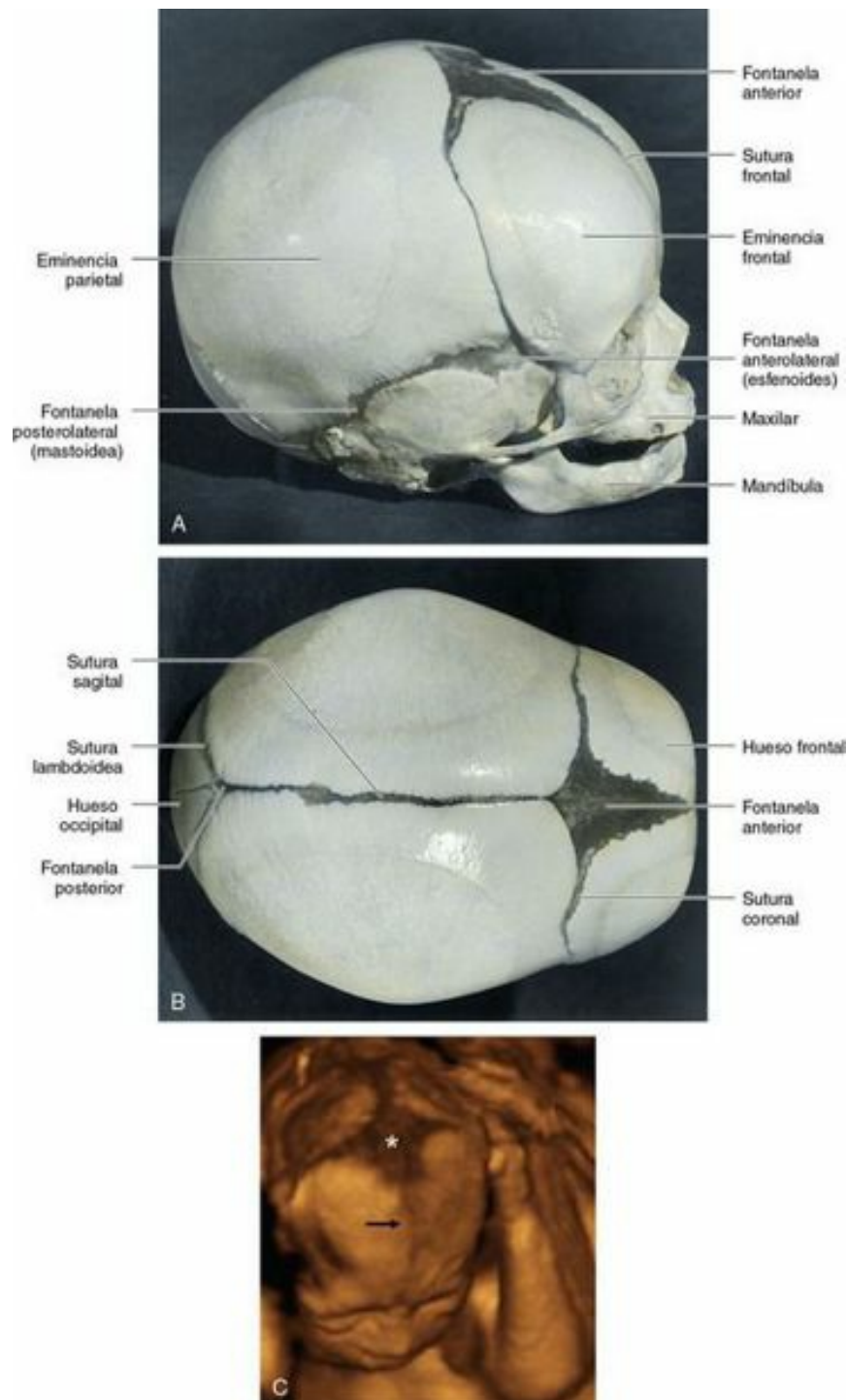


Figura 14-9 Cráneo fetal en el que se muestran los huesos, las fontanelas y las suturas. **A**, Vista lateral. **B**, Vista superior. Las fontanelas posterior y anterolateral desaparecen debido al crecimiento de los huesos adyacentes, en el período de los 2-3 meses siguientes al nacimiento; sin embargo, persisten en forma de suturas durante varios años. Las fontanelas posterolaterales desaparecen de manera similar hacia el final del primer año y la fontanela anterior lo hace hacia el final del segundo año. Las mitades del hueso frontal comienzan a fusionarse normalmente durante el segundo año y la sutura frontal suele quedar obliterada hacia el octavo año. Las demás suturas desaparecen durante la vida adulta, pero los momentos de cierre de cada una de ellas están sujetos a grandes variaciones. **C**, Imagen ecográfica tridimensional con representación de la cabeza fetal a las 22 semanas. Se puede observar la fontanela anterior (\*) y la sutura frontal (*flecha*). También se muestran las suturas coronal y sagital.

(**C**, Por cortesía del doctor G.J. Reid, Department of Obstetrics, Gynecology and Reproductive Sciences, University of Manitoba, Women's Hospital, Winnipeg, Manitoba, Canadá.)

En las zonas en las que se unen varias de estas articulaciones quedan definidas seis grandes áreas fibrosas que se denominan **fontanelas**. La blandura de los huesos y sus conexiones laxas en las articulaciones permiten que la bóveda craneal experimente cambios de configuración durante el nacimiento, lo que se denomina **moldeamiento**. Durante el **moldeamiento del cráneo fetal** (adaptación de la cabeza del feto a la cavidad pélvica durante el parto), los huesos frontales se aplanan, el hueso occipital se alarga y uno de los huesos parietales se superpone ligeramente al otro. A los pocos días del parto, la configuración de la bóveda craneal vuelve a la normalidad.

## Viscerocráneo cartilaginoso

La mayor parte del mesénquima de la región de la cabeza procede de la cresta neural. Las **células de la cresta neural** migran hacia los arcos faríngeos y forman los huesos y el tejido conjuntivo de las **estructuras craneofaciales**. Los genes *homeobox* (Hox) regulan la migración y la diferenciación subsiguiente de las células de la cresta neural, que desempeñan un papel clave en la configuración de los complejos patrones de la cabeza y la cara. Estas partes del cráneo fetal proceden del esqueleto cartilaginoso de los dos primeros pares de **arcos faríngeos** (v. [cap. 9](#)).

- El extremo dorsal del cartílago del primer arco faríngeo forma los huesos del oído medio: el martillo y el yunque.
- El extremo dorsal del cartílago del segundo arco faríngeo forma el estribo (el tercer hueso del oído medio) y la apófisis estiloides del hueso temporal. Su extremo ventral se osifica y forma el asta **menor** y la parte superior del cuerpo del hueso hioides.
- Los cartílagos de los arcos faríngeos tercero, cuarto y sexto solamente se forman en las partes centrales de los arcos. Los cartílagos del tercer arco forman las astas mayores del hueso hioides y la parte inferior del cuerpo del mismo hueso.
- Los cartílagos del cuarto arco faríngeo se fusionan formando los cartílagos laríngeos, excepto el correspondiente a la epiglotis (v. [cap. 9](#)).

## Viscerocráneo membranoso

La osificación membranosa tiene lugar en la prominencia maxilar del primer arco faríngeo (v. [cap. 9](#)) y después forma la porción escamosa del hueso temporal, el hueso maxilar y el hueso cigomático. La escama de los huesos temporales forma parte del neurocráneo. El mesénquima de la prominencia mandibular del primer arco faríngeo se condensa alrededor de su cartílago y experimenta **osificación membranosa**, formando la mandíbula. Se produce una cierta **osificación endocondral** (formación de tejido óseo por la sustitución del cartílago calcificado) en el plano medio del mentón y del cóndilo mandibular.

# Cráneo del recién nacido

Tras la recuperación del moldeamiento, el cráneo del recién nacido tiene una configuración más bien redondeada y sus huesos son finos. Al igual que el cráneo fetal (v. [fig. 14-9](#)), el del recién nacido es grande en proporción al resto del esqueleto; la cara es relativamente pequeña en comparación con la bóveda craneal. El pequeño tamaño de la región facial del cráneo es consecuencia del tamaño pequeño de los maxilares, de la ausencia virtual de senos paranasales (aire) y del desarrollo insuficiente de los huesos faciales.

# Crecimiento posnatal del cráneo

Las articulaciones fibrosas de la bóveda craneal del recién nacido facilitan el aumento de tamaño del encéfalo durante la lactancia y la niñez. El incremento del tamaño del cráneo es mayor durante los dos primeros años de vida, que es también el período en el que el encéfalo experimenta un crecimiento posnatal más rápido. En general, la bóveda craneal aumenta de capacidad hasta aproximadamente los 16 años de edad. Después de esta fecha todavía aumenta ligeramente de tamaño durante 3-4 años debido al engrosamiento de sus huesos. La cara y los maxilares también experimentan un crecimiento rápido que coincide con la erupción de los dientes temporales (de leche). Estos cambios faciales son más marcados después de la erupción de los dientes permanentes (v. [cap. 19](#)). Las regiones frontal y facial aumentan de tamaño a la vez que los **senos paranasales** (p. ej., senos frontales y etmoidales). En el momento del nacimiento, la mayor parte de los senos paranasales tienen un carácter rudimentario o bien son inexistentes. El crecimiento de estos senos es importante para modificar la forma de la cara y para añadir resonancia a la voz.

---

## Síndrome de Klippel-Feil (brevicolis)

Las características principales de este síndrome son cuello corto, implantación baja del pelo en el cuero cabelludo y restricción de los movimientos cervicales, con fusión de los cuerpos vertebrales cervicales y alteraciones en el tronco encefálico y el cerebelo. En la mayoría de los casos el número de cuerpos vertebrales cervicales es inferior al normal debido a la fusión de las vértebras antes del nacimiento. En algunos casos hay una falta de segmentación de varios elementos de la región cervical en la columna vertebral. El número de raíces nerviosas cervicales puede ser normal, pero son pequeñas (así como también lo son los agujeros intervertebrales). Las personas que padecen este síndrome pueden presentar otras malformaciones congénitas como escoliosis (curvatura lateral y rotacional anómala de la columna vertebral) y alteraciones en el tracto urinario.

---

---

## Espina bífida

La falta de fusión de las mitades del arco neural cartilaginoso embrionario da lugar a anomalías congénitas importantes que se recogen bajo el término de espina bífida (v. [fig. 17-12](#)). La incidencia de estos defectos vertebrales oscila entre el 0,04 y el 0,15%; son más frecuentes en las niñas que en los niños. En la mayoría de los casos (80%), la espina bífida está «abierta» y cubierta por una fina membrana. En el [capítulo 17](#) se describen los diversos tipos de espina bífida (v. [figs. 17-14](#) a [17-17](#)).

---

---

## Costillas accesorias

Las costillas accesorias, que generalmente son rudimentarias, se deben al desarrollo de los procesos costales de las vértebras cervicales o lumbares ([fig. 14-10A](#)). Estos procesos suelen formar costillas únicamente en la región torácica. El tipo más frecuente de costilla accesoria es la **costilla lumbar**, que generalmente no causa problemas. Se observa una **costilla cervical** en el 0,5-1% de las personas. Esta

costilla supernumeraria suele estar unida al manubrio del esternón (v. [fig. 14-10A](#)) o a la séptima vértebra cervical. Las costillas accesorias pueden ser uni o bilaterales. La presión ejercida por una costilla cervical sobre el plexo nervioso braquial —que parcialmente se localiza en el cuello y en la axila—, o bien sobre la arteria subclavia, da lugar generalmente a sintomatología neurovascular (p. ej., parálisis y anestesia en el miembro superior).

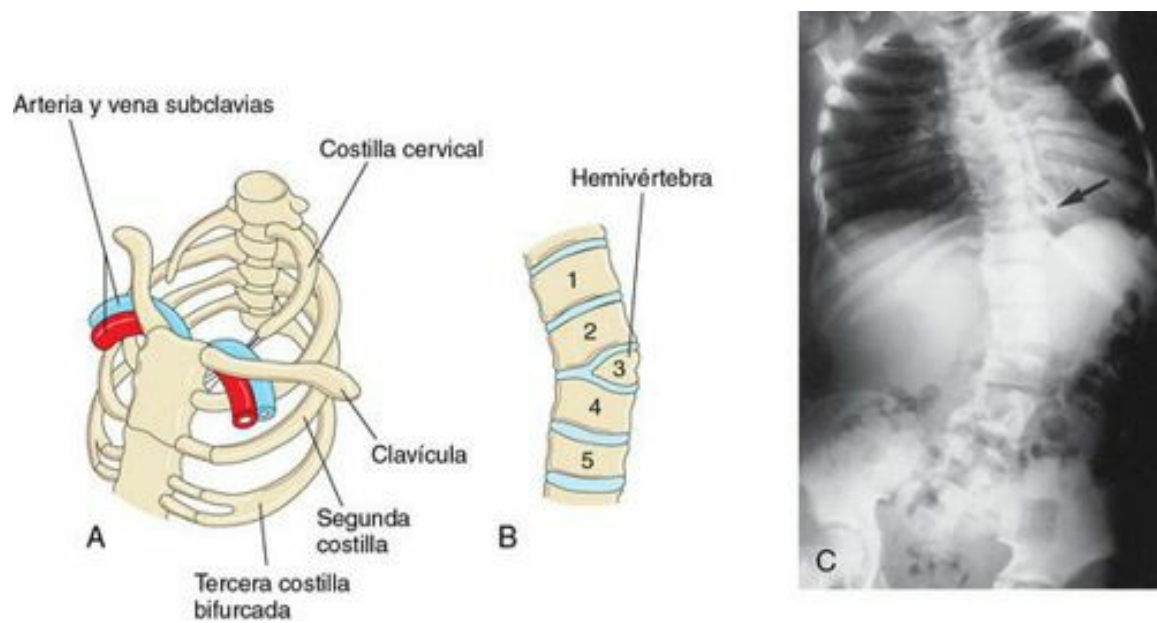


Figura 14-10 Anomalías vertebrales y costales. **A**, Costillas cervical y bifurcada. Se puede observar que la costilla cervical izquierda presenta una banda fibrosa que pasa por detrás de los vasos subclavios y que se une al manubrio del esternón. **B**, Vista anterior de la columna vertebral con demostración de una hemivértebra. La mitad derecha de la tercera vértebra torácica es inexistente. Se puede observar la curvatura lateral asociada (escoliosis) en la columna vertebral. **C**, Radiografía obtenida en un niño con cifoescoliosis en la región lumbar de la columna vertebral, con demostración de múltiples anomalías en las vértebras y las costillas. Se pueden observar las costillas fusionadas (*flecha*).

(Por cortesía del doctor Prem S. Sahni, anteriormente en el Department of Radiology, Children's Hospital, Winnipeg, Manitoba, Canadá.)

---

---

## Costillas fusionadas

La fusión de las costillas a veces ocurre en la parte posterior cuando dos o más costillas se originan a partir de una única vértebra ([fig. 14-10C](#)). Las costillas fusionadas se asocian a menudo a hemivértebra.

---

---

## Hemivértebra

En circunstancias normales, los cuerpos vertebrales en desarrollo presentan dos centros de condricación que se fusionan al poco tiempo. La hemivértebra se debe a un fallo en la aparición de

uno de los centros de condricación, con el consiguiente fallo de formación de la mitad de la vértebra (v. [fig. 14-10B](#)). Las hemivértebras constituyen la causa más frecuente de la **escoliosis** congénita (curvatura lateral y rotacional) ([fig. 14-10C](#)). Hay otras causas menos frecuentes de escoliosis (p. ej., la escoliosis miopática secundaria a la debilidad de los músculos de la espalda).

---

---

## Raquisquisis

La raquisquisis (columna vertebral hendida) representa una serie de alteraciones vertebrales que se incluyen en un grupo complejo de anomalías (**disrafismo espinal**), que afectan principalmente a las estructuras axiales ([fig. 14-11](#)). En estos lactantes no se fusionan los pliegues neurales debido a la falta de inducción por la notocorda subyacente o debido al efecto de agentes teratógenos sobre las células neuroepiteliales de los pliegues neurales. Los defectos neurales y vertebrales pueden estar muy extendidos o bien estar limitados a una pequeña zona.

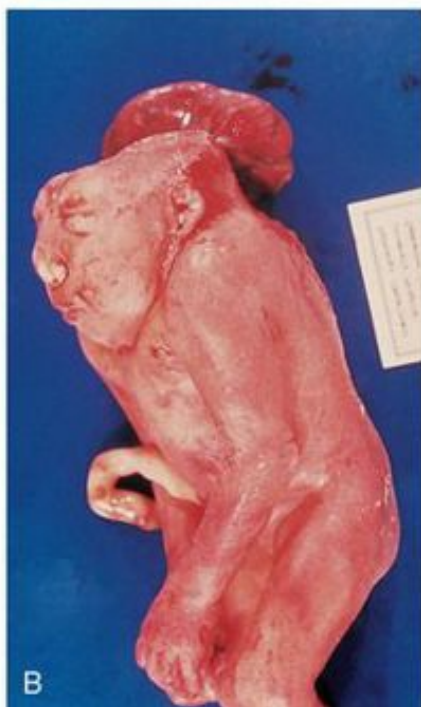
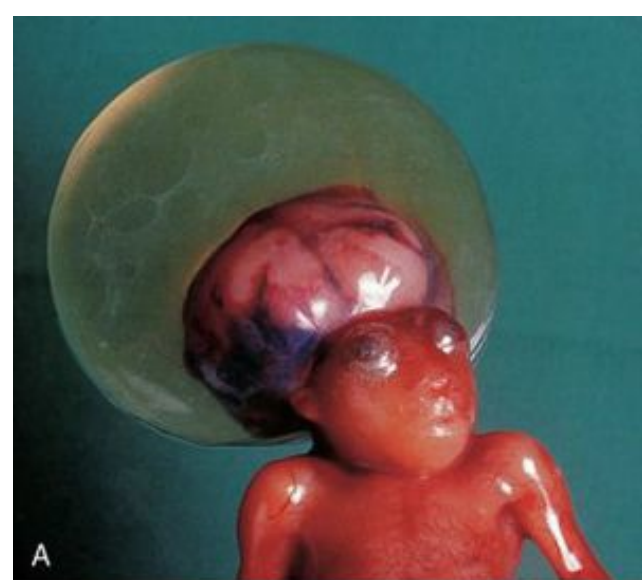
Figura 14-11 **A**, Feto en el segundo trimestre con holoacrania (ausencia del cráneo, es decir, acrania).

Se puede observar la estructura de tipo quístico que rodea al cerebro fetal intacto. **B**, Vista lateral de un recién nacido con acrania y meroencefalia (ausencia parcial del encéfalo), además de raquisquisis, un problema en el que aparecen grandes hendiduras en los arcos vertebrales de la columna vertebral (no se visualizan claramente).

(Por cortesía del doctor en medicina A.E. Chudley, Section of Genetics and Metabolism, Department of Pediatrics and Child Health, University of Manitoba, Children's Hospital, Winnipeg, Manitoba, Canadá.)

---

---

## Anomalías del esternón

El defecto más frecuente (90%) de la pared torácica es una depresión cóncava en la parte baja del esternón, lo que se denomina **tórax «en embudo»**. Afecta con mayor frecuencia a los lactantes de sexo masculino (1:400-1:1.000 recién nacidos vivos). Posiblemente, este problema se debe al crecimiento excesivo de los cartílagos costales, con desplazamiento en dirección inferior de la parte baja del esternón. Son frecuentes las hendiduras esternales de grado menor (p. ej., una escotadura o un agujero en la apófisis xifoides) y carecen de significación clínica. En ocasiones aparece un pequeño agujero de tamaño y forma variables en la unión entre las esternebrias (segmentos del esternón primordial) tercera y cuarta. Este agujero insignificante es el resultado de la fusión incompleta de las barras esternales cartilaginosas durante el período embrionario.

---

---

## Defectos craneales congénitos

Estas alteraciones van desde los defectos graves que son incompatibles con la vida (v. [fig. 14-11](#)) hasta los de grado menor que carecen de significación clínica. Los defectos graves se acompañan a menudo de una herniación de las meninges, el encéfalo o ambos (v. [cap. 17](#)).

---

---

## Acrania

En este trastorno hay una ausencia completa o parcial del neurocráneo (bóveda craneal); también se suelen observar defectos importantes en la columna vertebral (v. [fig. 14-11](#)). La acrania asociada a **meroencefalia** (ausencia parcial del encéfalo) se observa en aproximadamente 1 de cada 1.000 recién nacidos vivos y es incompatible con la vida. La meroencefalia se debe a la falta de cierre del extremo craneal del tubo neural (neuroporo anterior) durante la cuarta semana. Esta malformación congénita impide la formación subsiguiente del neurocráneo ([fig. 14-11B](#)).

---

---

## Craneosinostosis

La fusión prenatal de las suturas craneales origina diversas malformaciones congénitas. No se ha



definido cuál es la causa de la craneosinostosis. *En los mecanismos moleculares de la craneosinostosis y de otros defectos craneales intervienen al parecer las mutaciones en los genes homeobox Msx2, Alx4, FGFR, TWIST y MSX2.* Se ha demostrado la existencia de una asociación intensa entre el uso materno de antiepilépticos durante las fases iniciales del embarazo y la aparición de craneosinostosis en el feto. Estas malformaciones congénitas son más frecuentes en los fetos de sexo masculino que en los de sexo femenino y a menudo se asocian a otras alteraciones esqueléticas.

El tipo de deformación craneal depende de las suturas que se cierran prematuramente. Si se cierra de manera temprana la sutura sagital, el cráneo es alargado, estrecho y con forma de cuña, lo que se denomina **escafocefalia** ([fig. 14-12A](#) y [B](#)). Este tipo de deformidad craneal constituye cerca de la mitad de los casos de craneosinostosis. Otro 30% de los casos se debe al cierre prematuro de la sutura coronal, que da lugar a un cráneo alto y con forma de torre, la denominada **braquicefalia o turricefalia** ([fig. 14-12C](#)). Si la sutura coronal se cierra prematuramente sólo en un lado, el cráneo está retorcido y es asimétrico, lo que se denomina **plagiocefalia**. El cierre prematuro de la sutura frontal (metópica) da lugar a una deformidad del hueso frontal y a otras anomalías, en lo que se denomina **trigonocefalia** ([fig. 14-12D](#)).

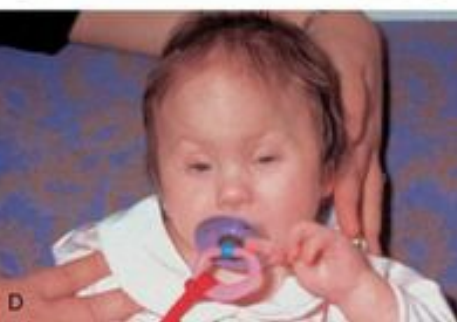
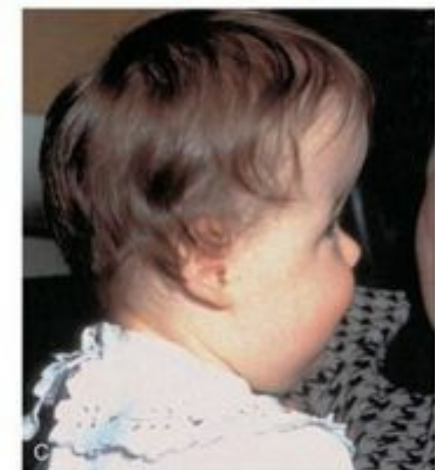
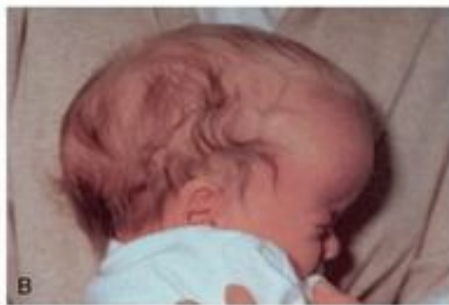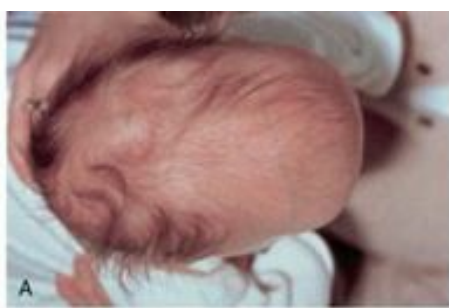Figura 14-12 Craneosinostosis. **A** y **B**, Lactante con **escafocefalia**. Este trastorno se debe al cierre prematuro (sinostosis) de la sutura sagital. Se puede observar el cráneo alargado y con forma de cuña, visto desde arriba (**A**) y visto lateralmente (**B**). **C**, Lactante con cierre prematuro bilateral de la sutura coronal (**braquicefalia**). Se puede observar la frente alta e intensamente elevada. **D**, Lactante con cierre prematuro de la sutura frontal (**trigonocefalia**). Se puede observar el hipertelorismo (distancia aumentada entre los ojos) y la prominente cresta de la frente en la línea media.

(Por cortesía del doctor John A. Jane, Sr., David D. Weaver, profesor de Neurocirugía, Department of Neurological Surgery, University of Virginia Health System, Charlottesville, Virginia.)

Los lactantes que presentan esta malformación congénita nacen con un cráneo de tamaño normal o ligeramente pequeño. Las fontanelas se cierran durante la primera niñez y las demás suturas lo hacen a lo largo del primer año. Sin embargo, este defecto no se debe al cierre prematuro de las suturas. La microcefalia es el resultado del desarrollo anómalo del sistema nervioso central con una falta de crecimiento del encéfalo y, en consecuencia, del neurocráneo. Generalmente, los lactantes con microcefalia tienen una cabeza pequeña y sufren retraso mental. Esta malformación congénita también se detalla e ilustra en el [capítulo 17](#).

---

---

### Anomalías de la unión craneovertebral

Se observan alteraciones congénitas de la unión craneovertebral en aproximadamente el 1% de los recién nacidos, pero estas alteraciones pueden no causar síntomas hasta la vida adulta. Son ejemplos de dichas anomalías los siguientes: la **invaginación basilar** (desplazamiento superior del hueso que rodea al agujero magno), la **asimilación del atlas** (falta de segmentación en la unión entre el atlas y el hueso occipital), la **luxación atloaxoidea**, la **malformación de Arnold-Chiari** (v. [cap. 17](#)) y la separación de la apófisis odontoides (falta de fusión de los centros de la apófisis odontoides con el centro del axis).

---

# Desarrollo del esqueleto apendicular

El esqueleto apendicular está constituido por las cinturas escapular y pelviana, y por los huesos de los miembros. Los huesos mesenquimales se forman durante la quinta semana a medida que aparecen condensaciones de mesénquima en los esbozos de los miembros (fig. 14-13A a C). Durante la sexta semana, los **modelos óseos mesenquimales** de los miembros experimentan un proceso de condricificación con formación de **modelos óseos de cartílago hialino** (fig. 14-13D y E).

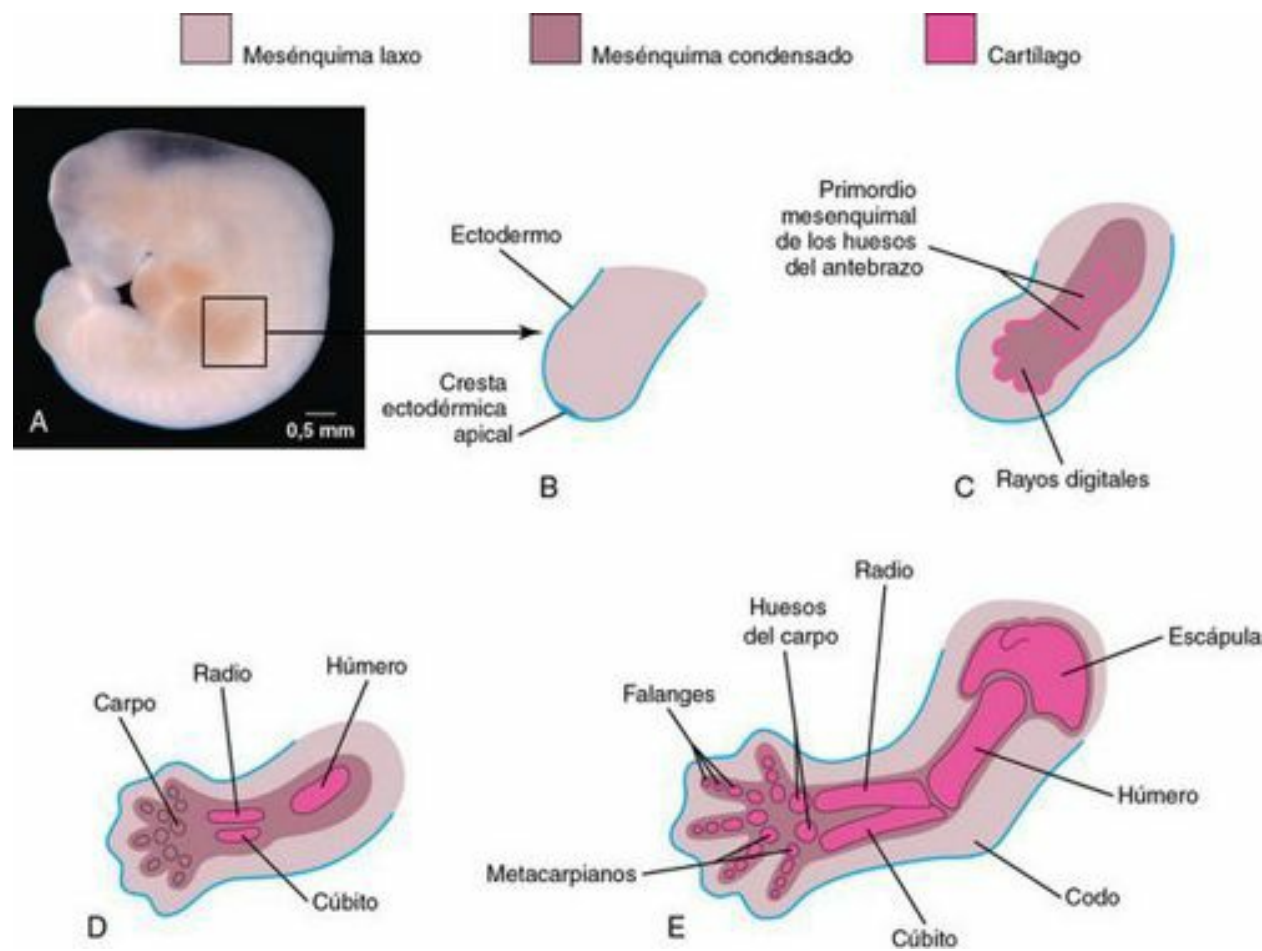


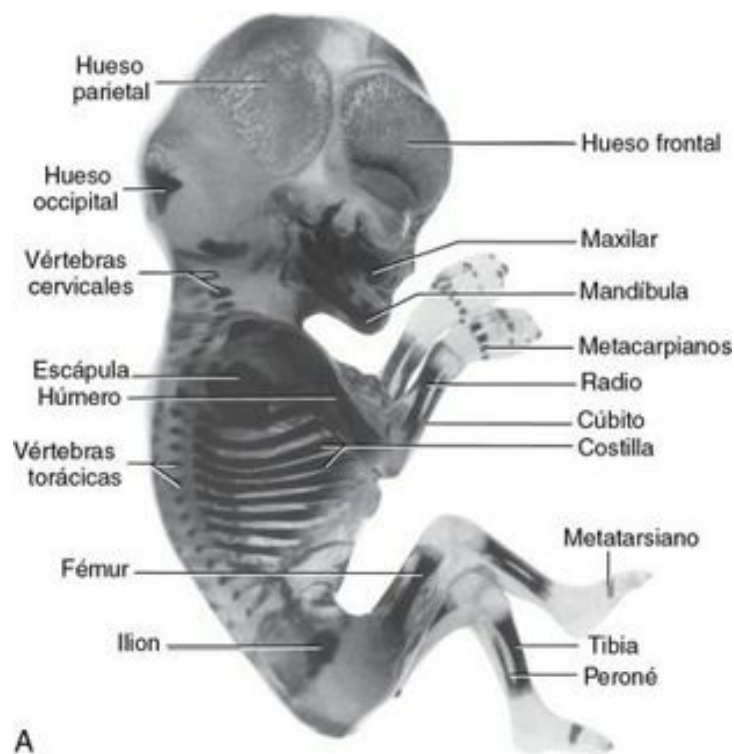
Figura 14-13 **A**, Fotografía de un embrión de aproximadamente 28 días en la que se muestra la fase inicial de la aparición de los esbozos de los miembros. **B**, Sección longitudinal a través de un esbozo del miembro superior, con demostración de la cresta ectodérmica apical que tiene un efecto de inducción sobre el mesénquima del esbozo del miembro. Esta cresta estimula el crecimiento del mesénquima y parece ofrecerle la estabilidad necesaria para que forme los elementos cartilaginosos. **C**, Esquema similar del esbozo de un miembro superior en un embrión de aproximadamente 33 días; se ilustran los primordios mesenquimales de los huesos del antebrazo. Los rayos digitales son condensaciones mesenquimales que experimentan procesos de condricificación y de osificación para formar los huesos de la mano. **D**, Miembro superior a las 6 semanas, con demostración de los modelos cartilagosos de los huesos. **E**, Avanzada la sexta semana, con demostración de los modelos cartilagosos completos de los huesos del miembro superior.

(**A**, Por cortesía del doctor Brad Smith, University of Michigan, Ann Arbor, Michigan.)

En primera instancia, la clavícula se desarrolla por osificación membranosa y más tarde forma cartílagos de crecimiento en ambos extremos. Los modelos de los huesos de la cintura escapular y de

los huesos del miembro superior aparecen algo antes que los correspondientes a los huesos de la cintura pelviana y del miembro inferior. Los modelos óseos se originan en una secuencia proximal-distal. *La configuración de los patrones en el desarrollo de los miembros está regulada por genes homeobox (Hox)* (v. [cap. 21](#)).

La osificación comienza en los huesos largos hacia la octava semana e inicialmente tiene lugar en las diáfisis de los huesos a partir de los **centros de osificación primarios** (v. [fig. 14-4](#)). Hacia la semana 12 ya han aparecido centros de osificación primarios en casi todos los huesos de los miembros ([fig. 14-14](#)). Las clavículas comienzan a presentar osificación antes que los demás huesos del cuerpo. Los fémures son los siguientes huesos en mostrar el inicio de la osificación. La primera indicación de la aparición del centro de osificación primario en el modelo cartilaginoso de un hueso largo es visible en la proximidad del centro de su diáfisis futura (v. [fig. 14-4C](#)). Los centros primarios aparecen en momentos diferentes en los distintos huesos, pero en su mayoría lo hacen entre las semanas 7 y 12. En el momento del nacimiento, casi todos los centros primarios de osificación están presentes.



A

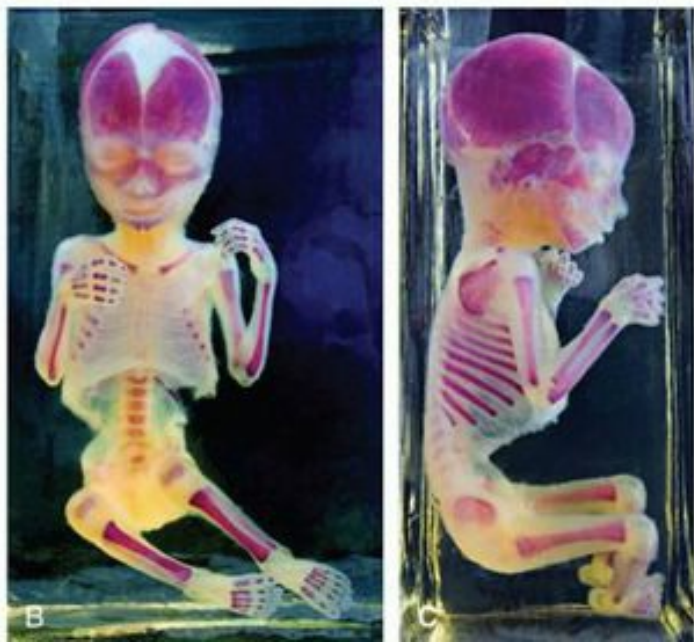

Figura 14-14 Fetos humanos teñidos con alizarina y lavados. **A**, Feto de 12 semanas. Se puede observar el grado de progresión de la osificación a partir de los centros primarios de osificación, un proceso que tiene un carácter endocondral en los esqueletos apendicular y axial excepto en lo que se refiere a la mayor parte de los huesos craneales (es decir, los que forman el neurocráneo). Se puede observar que los huesos del carpo y del tarso son en esta fase completamente cartilagosos, así como también las epífisis de todos los huesos largos. **B** y **C**, Feto de aproximadamente 20 semanas.

(**A**, Por cortesía del doctor Gary Geddes, Lake Oswego, Oregón. **B** y **C**, Por cortesía del doctor David Bolender, Department of Cell Biology, Neurobiology, and Anatomy, Medical College of Wisconsin, Milwaukee, Wisconsin.)

Los **centros de osificación secundarios** de los huesos de la rodilla son los primeros en aparecer durante la fase intrauterina. Los centros correspondientes al extremo distal del fémur y al extremo

proximal de la tibia aparecen generalmente durante el último mes de la vida intrauterina. En consecuencia, estos centros suelen estar presentes en el momento del nacimiento; sin embargo, la mayor parte de los centros secundarios de osificación aparecen después del nacimiento. La parte de un hueso que presenta osificación a partir de un centro secundario es la **epífisis** (v. [fig. 14-4C](#)). El hueso que se forma a partir del centro primario localizado en la diáfisis no se fusiona con el formado a partir de los centros secundarios localizados en las epífisis hasta que el hueso no crece y alcanza su longitud de adulto. Este retraso facilita la continuación del alargamiento del hueso hasta que alcanza su tamaño final. Durante el crecimiento óseo, la placa de cartílago denominada **placa del cartílago epifisario** se interpone entre la diáfisis y la epífisis (v. [fig. 14-4E](#)). La placa epifisaria es sustituida finalmente por hueso en sus dos lados, el diafisario y el epifisario. Cuando se produce esta sustitución, se interrumpe el crecimiento del hueso.

---

## Edad ósea

La edad ósea es un buen índice de la maduración general. La determinación del número, el tamaño y la fusión de los centros epifisarios a partir de las radiografías es un método que se utiliza con frecuencia. El radiólogo determina la edad ósea de una persona a través de la valoración de los centros de osificación, aplicando dos criterios:

- El momento de aparición de material calcificado en la diáfisis, la epífisis o ambas es específico para cada diáfisis y cada epífisis de cada hueso, y en las personas de cada sexo.
- La desaparición de la línea oscura que representa la placa cartilaginosa epifisaria indica que la epífisis ya se ha fusionado con la diáfisis.

La fusión de los centros diafisario y epifisario, que tiene lugar en momentos específicos para cada epífisis, ocurre 1-2 años antes en las mujeres que los hombres. También es importante destacar la existencia de variaciones individuales. En el feto se utiliza la ecografía para evaluar y medir los huesos, y también para determinar la edad del feto respecto al momento de la fecundación.

---

---

## Malformaciones esqueléticas generalizadas

La **acndroplasia** es la causa más frecuente de enanismo (*estatura baja*) (v. [cap. 20](#)). Se observa en aproximadamente 1 de cada 15.000 recién nacidos. Los miembros están arqueados y son cortos ([fig. 14-15](#)) debido a la alteración de la osificación endocondral durante la vida fetal en las placas cartilaginosas epifisarias, especialmente en los huesos largos. El tronco del cuerpo suele ser corto y la cabeza está aumentada de tamaño y muestra una frente prominente; la nariz tiene una configuración «en cuchara» (aplanamiento del puente nasal).

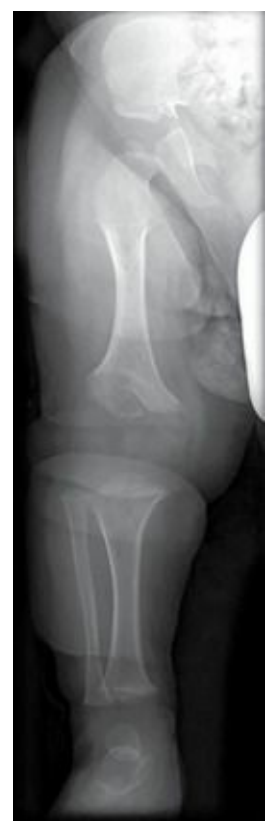

Figura 14-15 Radiografías del sistema esquelético de un niño de 2 años de edad con acondroplasia. Se puede observar el acortamiento del húmero y del fémur con expansión de la metáfisis.

(Por cortesía del doctor Prem S. Sahni, anteriormente en el Department of Radiology, Children's Hospital, Winnipeg, Manitoba, Canadá.)

La acondroplasia es un trastorno de transmisión autosómica dominante en el que aproximadamente el 80% de los casos se deben a mutaciones nuevas; su frecuencia aumenta con la edad de los progenitores. La mayoría de los casos se deben a una mutación puntual (f.1,11,12) en el gen *FGFR3*, lo que da lugar a una potenciación del efecto inhibitor normal de la osificación endocondral, específicamente en la zona de la proliferación de los condrocitos. El resultado es la disminución de la longitud de los huesos, sin afectación del crecimiento óseo perióstico.

La **displasia tanatofórica** es el tipo más frecuente de displasia esquelética letal y se observa en aproximadamente 1 de cada 20.000 recién nacidos. Los lactantes afectados fallecen a los pocos minutos o días debido a insuficiencia respiratoria. Este trastorno mortal se asocia a mutaciones en el receptor 3 del factor de crecimiento fibroblástico.

---

---

## Hiperpituitarismo

El hiperpituitarismo infantil congénito, que hace que el lactante experimente un crecimiento excesivamente rápido, es infrecuente. Puede dar lugar a **gigantismo** (estatura y proporciones corporales excesivas) o a **acromegalia** en el adulto (aumento de tamaño de los tejidos blandos, los órganos y los huesos de la cara, las manos y los pies [huesos acrales, huesos de los miembros]). Tanto el gigantismo como la acromegalia son resultado de una secreción excesiva de hormona de crecimiento.



---

## Hipotiroidismo y cretinismo

La deficiencia grave de producción de hormona tiroidea fetal da lugar al **cretinismo**, un trastorno caracterizado por retraso del crecimiento, deficiencia mental, alteraciones esqueléticas y trastornos auditivos y neurológicos. La edad ósea es inferior a la cronológica debido al retraso en el desarrollo de las epífisis. El cretinismo es infrecuente excepto en las áreas geográficas en las que la tierra y el agua muestran cantidades insuficientes de yodo. La agenesia (ausencia) de la glándula tiroidea también da lugar a cretinismo.

---

# Resumen del sistema esquelético

- El sistema esquelético se desarrolla a partir del mesénquima que procede del mesodermo y de la cresta neural. En la mayor parte de los huesos, como, por ejemplo, en los huesos largos de los miembros, el mesénquima condensado experimenta un proceso de condricificación con formación de modelos de hueso cartilaginoso. Los centros de osificación aparecen en estos modelos hacia el final del período embrionario y los huesos experimentan más adelante osificación endocondral. Algunos huesos, como los de la bóveda craneal y la cara, se desarrollan a través de un proceso de osificación membranosa.
- La columna vertebral y las costillas se desarrollan a partir de células mesenquimales procedentes de los esclerotomas de los somitas. Cada vértebra se forma por la fusión de una condensación de la mitad caudal de un par de esclerotomas con la mitad craneal del par subyacente de esclerotomas.
- El cráneo se desarrolla de forma diferente en el neurocráneo y el viscerocráneo, cada uno de los cuales presenta componentes membranosos y cartilaginosos. El neurocráneo forma la bóveda craneal y el viscerocráneo forma el esqueleto de la cara.
- El esqueleto apendicular se desarrolla a partir de la osificación endocondral de los modelos de hueso cartilaginoso que se forman en el mesénquima de los miembros en desarrollo.
- Las articulaciones pueden ser fibrosas, cartilaginosas y sinoviales. Se desarrollan a partir del mesénquima interzonal que queda entre los primordios de los huesos. En una **articulación fibrosa**, el mesénquima interzonal se diferencia hacia la formación de un tejido conjuntivo fibroso denso. En una **articulación cartilaginosa**, el mesénquima que se localiza entre los huesos se diferencia hacia la formación de cartílago. En una **articulación sinovial** se forma una cavidad sinovial dentro del mesénquima interzonal debido a que desaparecen las células. El mesénquima también da lugar a la membrana sinovial, la cápsula articular y los ligamentos de la articulación.

# Problemas con orientación clínica

---

## Caso 14-1

*Un recién nacido presenta una lesión en la parte baja de la espalda y se considera que corresponde a un defecto del arco neural.*

- ¿Cuál es el defecto congénito más frecuente de la columna vertebral?
  - ¿Dónde se suele localizar este defecto?
  - ¿Es habitual que este defecto congénito cause síntomas, p. ej., problemas en la espalda?
- 
-

## Caso 14-2

*Una niña pequeña sufre un cuadro de dolor en el miembro superior que se intensifica cuando levanta objetos pesados. Tras un estudio radiológico, el médico comunica a los padres que la niña presenta una costilla cervical accesoria.*

- En ocasiones aparecen costillas rudimentarias asociadas a la séptima vértebra cervical y a la primera vértebra lumbar. ¿Tienen importancia clínica estas costillas accesorias?
  - ¿Cuál es el fundamento embriológico de una costilla accesoria?
- 
-

## Caso 14-3

*A la madre de una niña con «columna torcida» se le dice que su hija sufre escoliosis.*

- ¿Qué defecto vertebral puede producir escoliosis?
- Defina este trastorno.
- ¿Cuál es el fundamento embriológico de este defecto vertebral?

---

---

## Caso 14-4

*Un niño presenta una cabeza alargada y estrecha. Su madre está preocupada por la posibilidad de que su hijo sufra retraso mental.*

- ¿Qué significación tiene el término craneosinostosis?
  - ¿Qué consecuencias tiene esta alteración del desarrollo?
  - Presente un ejemplo frecuente y descríballo.
- 
-

## Caso 14-5

*Un niño presenta las características del síndrome de Klippel-Feil.*

- ¿Cuáles son las características principales de este síndrome?
  - ¿Qué alteraciones vertebrales suelen estar presentes en este síndrome?
- 

La discusión de estos problemas se recoge al final del libro.

### Bibliografía y lecturas recomendadas

Alexander P.G., Tuan R.S. Role of environmental factors in axial skeletal dysmorphogenesis. *Birth Defects Res C*. 2010;90:118.

Bamshad M., Van Heest A.E., Pleasure D. Arthrogryposis: a review and update. *J Bone Joint Surg Am*. 2009;91(Suppl 4):40.

Brewin J., Hill M., Ellis H. The prevalence of cervical ribs in a London population. *Clin Anat*. 2009;22:331.

Buckingham M. Myogenic progenitor cells and skeletal myogenesis in vertebrates. *Curr Opin Genet Dev*. 2006;16:525.

Cohen M.M., Jr. Perspectives on craniosynostosis: sutural biology, some well-known syndromes and some unusual syndromes. *J Craniofac Surg*. 2009;20:646.

Cooperman D.R., Thompson G.H. Musculoskeletal disorders. In Martin R.J., Fanaroff A.A., Walsh M.C., eds.: *Fanaroff and Martin's Neonatal-Perinatal Medicine: Diseases of the Fetus and Infant*, ed 8, Philadelphia: Mosby, 2006.

Dallas S.L., Bonewald L.F. Dynamics of the transition from osteoblast to osteocyte. *Ann NY Acad Sci*. 2010;1192:437.

Dunwoodie S.L. The role of Notch in patterning the human vertebral column. *Curr Opin Genet Dev*. 2009;19:329.

Franz-Odenaal T.A., Hall B.K., Witten P.E. Buried alive: How osteoblasts become osteocytes. *Dev Dyn*. 2006;235:176.

Gibb S., Maroto M., Dale J.K. The segmentation clock mechanism moves up a notch. *Trends Cell Biol*. 2010;20:593.

Gardner L.P., Hiatt J.L. *Color Textbook of Histology*, ed 3. Philadelphia: Saunders; 2007.

Hall B.K. *Bones and Cartilage: Developmental Skeletal Biology*. Philadelphia: Elsevier; 2005.



- Hinrichsen K.V., Jacob H.J., Jacob M., et al. Principles of ontogenesis of leg and foot in man. *Ann Anat.* 1994;176:121.
- Iimura T., Denans N., Pourquie O. Establishment of Hox vertebral identities in the embryonic spine precursors. *Curr Top Dev Biol.* 2009;88:201.
- Javed A., Chen H., Ghorri F.Y. Genetic and transcriptional control of bone formation. *Oral Maxillofacial Surg Clin North Am.* 2010;22:283.
- Karsenty G., Kronenberg H.M., Settembre C. Genetic control of bone formation. *Annu Rev Cell Dev Biol.* 2009;25:629.
- Keller B., Yang T., Munivez E., et al. Interaction of TGF-beta and BMP signaling pathways during chondrogenesis. *PloS ONE.* 2011;6:e16421.
- Kubota T., Michigami T., Ozono K. Wnt signaling in bone. *Clin Pediatr Endocrinol.* 2010;19:49.
- Lefebvre V., Bhattaram P. Vertebrate skeletogenesis. *Curr Top Dev Biol.* 2010;90:291.
- Lewis J., Hanisch A., Holder M. Notch signaling, the segmentation clock, and the patterning of vertebrate somites. *J Biol.* 2009;8:44.
- Mackie E.J., Tatarczuch L., Mirams M. The growth plate chondrocyte and endochondral ossification. *J Endocrinol.* 2011 Jun 3. [Epub ahead of print]
- Seo H.S., Serra R. Tgfbr2 I required for development of the skull vault. *Dev Biol.* 2009;334:481.
- Thornton G.K., Woods C.G. Primary microcephaly: Do all roads lead to Rome? *Trend Genet.* 2009;25:501.
- Wellik D.M. Hox patterning of the vertebrate axial skeleton. *Dev Dyn.* 2007;236:2454.

# Capítulo 15

## Sistema muscular

### [Desarrollo del músculo esquelético](#)

#### [Miotomas](#)

#### [Músculos de los arcos faríngeos](#)

#### [Músculos oculares](#)

#### [Músculos de la lengua](#)

#### [Músculos de los miembros](#)

### [Desarrollo del músculo liso](#)

### [Desarrollo del músculo cardíaco](#)

### [Resumen del sistema muscular](#)

### [Problemas con orientación clínica](#)

El sistema muscular se desarrolla a partir del **mesodermo**, excepto en lo que se refiere a los músculos del iris, que proceden del **neuroectodermo**, y los músculos del esófago, que parecen originarse por la transdiferenciación del músculo liso. Los **mioblastos** (células musculares embrionarias) derivan del **mesénquima** (tejido conjuntivo embrionario). Durante el período embrionario se forman tres tipos de músculo: esquelético, cardíaco y liso.

*MyoD, un miembro de la familia de los factores reguladores miogénicos, activa la transcripción de genes con especificidad muscular y se le considera un gen regulador importante para la inducción de la diferenciación miogénica. La **inducción de la miogénesis** en las células mesenquimales por parte de MyoD depende del grado de diferenciación mesenquimal de dichas células.*

El mesénquima de la cabeza procede en su mayoría de la **cresta neural** (v. [caps. 4](#) y [5](#)), especialmente de los tejidos que derivan de los arcos faríngeos (v. [cap. 9](#)); sin embargo, el mesénquima original de estos arcos, de origen mesodérmico, da lugar a la musculatura de la cara y el cuello (v. [tabla 9-1](#)).

# Desarrollo del músculo esquelético

Los músculos de los miembros y los músculos axiales se desarrollan a partir de la **transformación epitelio-mesenquimatosa** de las células miogénicas. En diversos estudios se ha demostrado que las **células precursoras miogénicas** se originan a partir del mesodermo somático y del **dermatomioma ventral de los somitas** en respuesta a señales moleculares procedentes de los tejidos adyacentes ([figs. 15-1](#) y [15-2](#)).

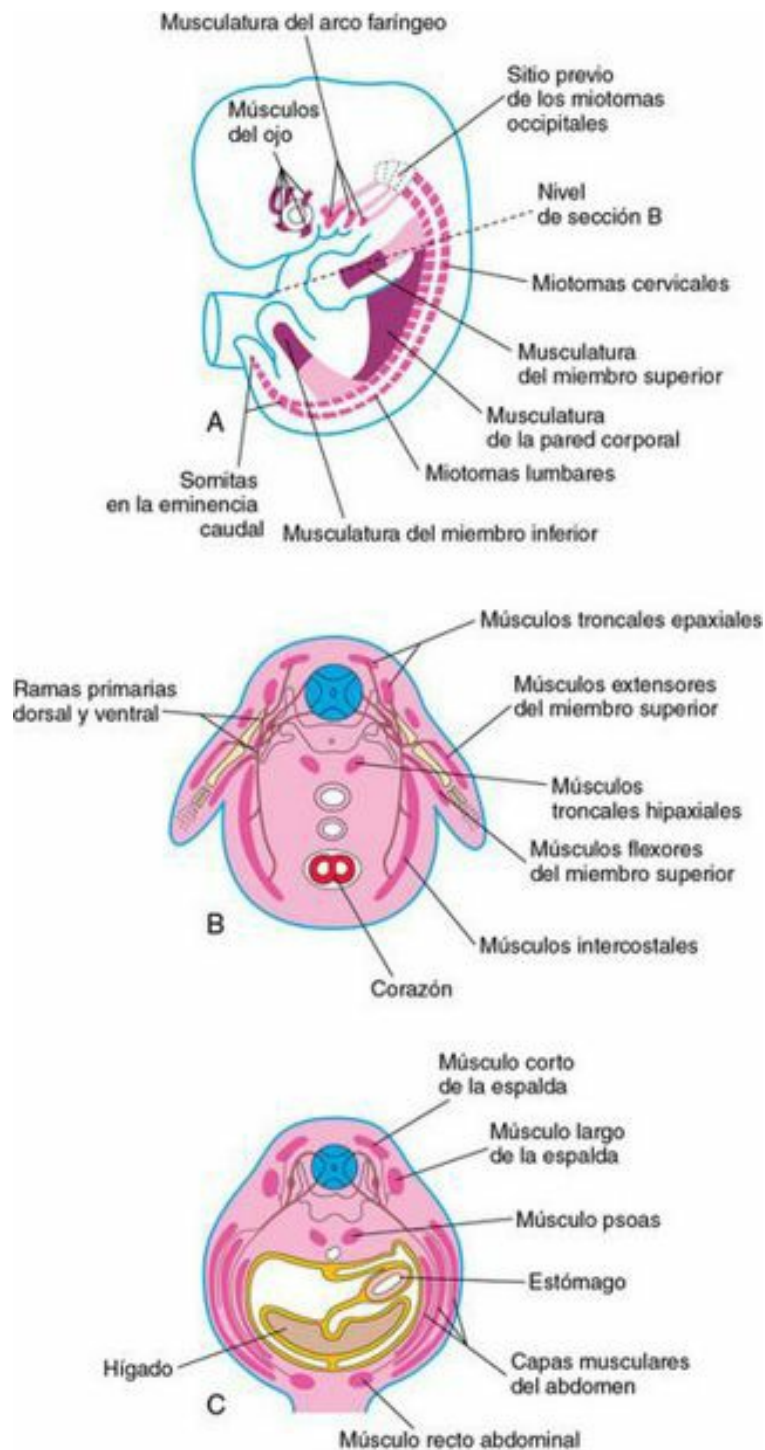


Figura 15-1 **A**, Esquema de un embrión (aproximadamente, 41 días) en el que se muestran los miotomas y el sistema muscular en desarrollo. **B**, Sección transversal del embrión; se ilustran los derivados epaxiales e hipaxiales de un miotoma. **C**, Sección similar en un embrión de 7 semanas, con demostración de las capas musculares formadas por los miotomas.

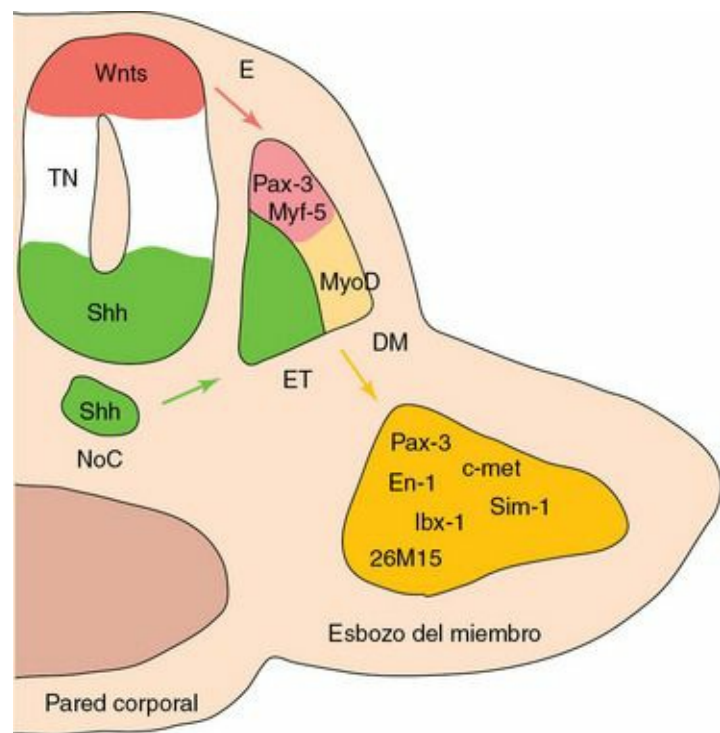


Figura 15-2 Un modelo de las interacciones moleculares durante la miogénesis. Shh y Wnts, producidos por el tubo neural (TN) y por la notocorda (NoC), inducen los genes Pax-3 y Myf-5 en los somitas. Cada uno de ellos puede activar el inicio de la transcripción de MyoD y la miogénesis. El ectodermo de superficie (E) también puede inducir Myf-5 y MyoD. Por otra parte, Pax-3 regula la expresión de c-met, necesaria para que las células precursoras miogénicas adquieran la capacidad de migración, que también expresan En-1, Sim-1, lbx-1 y 26M15. DM, dermatomiotoma; ET, esclerotoma.

(Tomado de Kablar B, Rudnicki MA: Skeletal muscle development in the mouse embryo. *Histol Histopathol.* 2000;15:649.)

La primera indicación de la **miogénesis** (formación del músculo) es el alargamiento de los núcleos y los cuerpos celulares de las células mesenquimales a medida que se diferencian hacia mioblastos. Poco tiempo después, estas **células musculares primitivas** se fusionan formando **miotubos** alargados, multinucleados y cilíndricos.

*A nivel molecular, estos acontecimientos van precedidos por la activación y expresión de los genes de la familia MyoD con especificidad muscular y por el efecto de los factores de transcripción hélice-asa-hélice básicos (MyoD, myogenin, Myf-5 y factor regulador miogénico 4) en las células miogénicas precursoras. El ácido retinoico estimula la miogénesis esquelética a través de la potenciación de la expresión de marcadores mesodérmicos y de factores reguladores miogénicos. Se ha propuesto la posibilidad de que las moléculas de señalización Shh, originadas en la parte ventral del tubo neural y en la notocorda, y otras procedentes del tubo neural (Wnts, proteína morfogenética ósea [BMP] 4) y del ectodermo suprayacente (Wnts, BMP-4) regulen el inicio de la miogénesis y la inducción del miotoma (fig. 15-3). El crecimiento adicional del músculo en el feto se debe a la fusión progresiva de los mioblastos y los miotubos.*

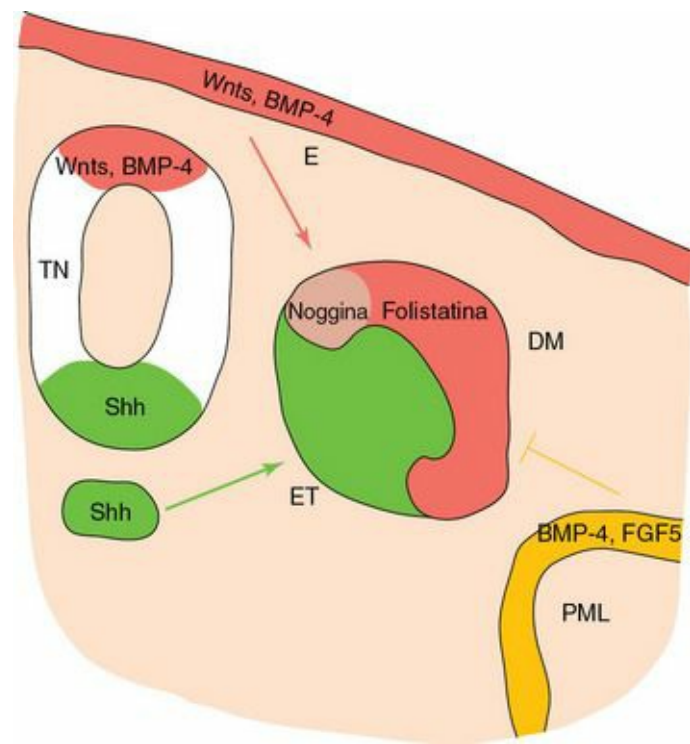


Figura 15-3 Estructuras embrionarias y miogénesis. En la actualidad se considera que el tubo neural (TN) dorsal y el ectodermo (E) no neural suprayacente son el origen de moléculas de señalización que pertenecen a la familia de las proteínas segregadas por Wnt y de la proteína morfogenética ósea-4 (BMP-4), mientras que la notocorda (NoC) y el tubo neural ventral (*en verde*) son el origen de Shh. Estos factores regulan de manera positiva el inicio de la miogénesis y la inducción del miotoma. Por el contrario, la placa mesodérmica lateral (PML) produce BMP-4 y FGF-5 (factor de crecimiento fibroblástico-5), que regulan negativamente la diferenciación terminal muscular en la parte lateral celular del miotoma. La respuesta a la señal BMP-4 puede estar mediada por su unión a las proteínas noggina y folistatina. DM, dermatomiotoma; ET, esclerotoma.

(Tomado de Kablar B, Rudnicki MA: Skeletal muscle development in the mouse embryo. *Histol Histopathol.* 2000;15:649.)

Durante o después de la fusión de los mioblastos, en el citoplasma de los miotubos aparecen **miofilamentos**. También se forman otros orgánulos característicos de las células musculares estriadas, como las **miofibrillas**. A medida que se desarrollan los miotubos, quedan rodeados por una lámina externa que procede del tejido conjuntivo adyacente. Los **fibroblastos** producen el **perimisio** y el **epimisio** que forman parte de la cubierta fibrosa del músculo; el **endomisio** se forma a partir de la lámina externa y de las fibras reticulares.

La mayor parte de los músculos esqueléticos se desarrollan antes del nacimiento y casi todos los restantes están ya formados al final del primer año. El aumento de tamaño de un músculo a partir del primer año de vida se debe al incremento en el diámetro de las fibras a consecuencia de la formación de una cantidad mayor de miofilamentos. Los músculos aumentan en longitud y anchura para acomodarse al crecimiento del esqueleto. Su tamaño final depende de la cantidad de ejercicio físico que se realiza. No persisten todas las **fibras musculares** embrionarias; muchas de ellas no se establecen como unidades necesarias del músculo y experimentan degeneración al poco tiempo.

# Miotomas

Cada miotoma típico de un somita se divide en una **división epaxial** y una **división hipaxial** ([fig. 15-1B](#)). Cada nervio espinal en desarrollo también se divide y envía una rama a cada división del miotoma; la rama primaria dorsal alcanza la división epaxial y la rama primaria ventral, la división hipaxial. Los **mioblastos** que forman los músculos esqueléticos del tronco proceden del mesénquima de las regiones de los miotomas de los somitas (v. [fig. 15-1](#)). Algunos músculos, como los intercostales, mantienen la misma disposición segmentaria que los somitas, pero la mayor parte de los mioblastos migran hacia zonas lejanas de los miotomas y forman músculos no segmentados.

En estudios efectuados sobre genes específicos en embriones de ratón se ha demostrado que los factores reguladores miogénicos (MyoD, MrfH, Myf-5 y miogenina) son esenciales para el desarrollo de los músculos hipaxiales y epaxiales, así como también de los músculos abdominales e intercostales.

Los mioblastos procedentes de las divisiones epaxiales de los miotomas forman los músculos extensores del cuello y la columna vertebral ([fig. 15-4](#)). Los músculos extensores embrionarios procedentes de los miotomas sacros y coccígeos degeneran; sus derivados adultos son los ligamentos sacrococcígeos dorsales; los mioblastos procedentes de las divisiones hipaxiales de los miotomas cervicales forman los músculos escaleno, prevertebrales, geniohioideo e infrahioideo (v. [fig. 15-4](#)). Los **miotomas torácicos** forman los músculos flexores laterales y ventrales de la columna vertebral, y los **miotomas lumbares** forman el músculo cuadrado lumbar. Los **miotomas sacrococcígeos** forman los músculos del diafragma pélvico y, probablemente, los músculos estriados del ano y los órganos sexuales.

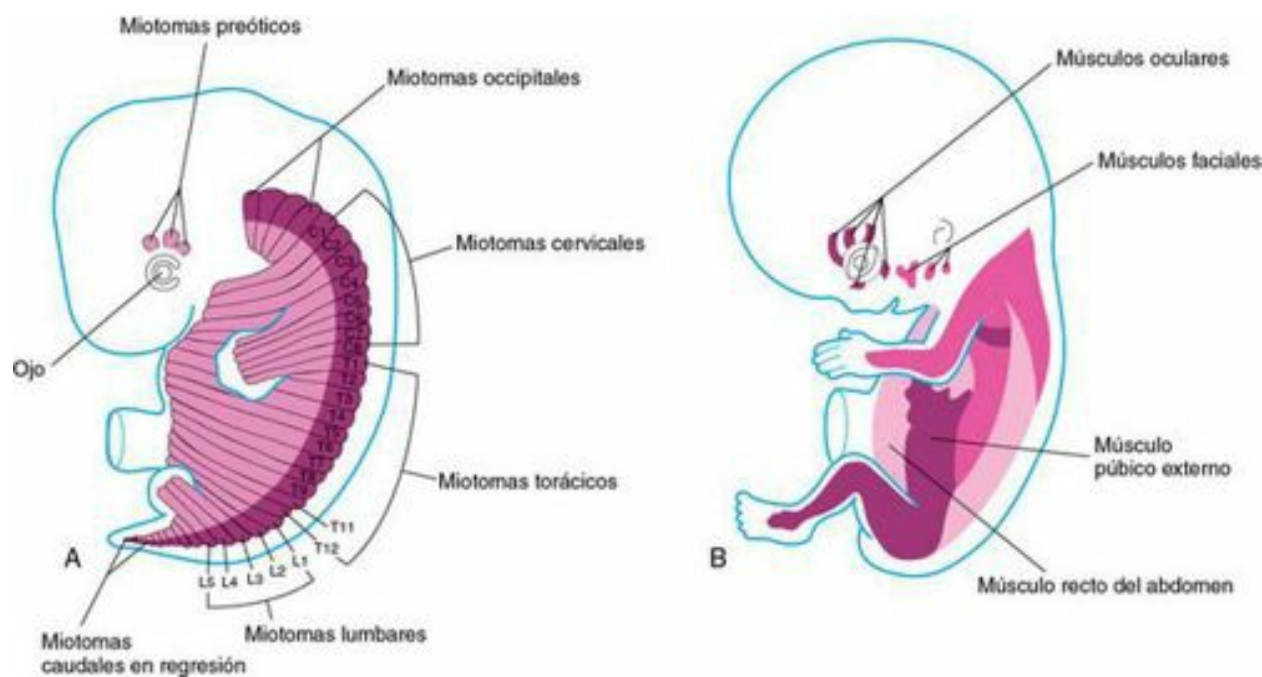


Figura 15-4 Ilustraciones del sistema muscular en desarrollo. **A**, Embrión de 6 semanas con demostración de las regiones del miotoma de los somitas que dan lugar a los músculos esqueléticos. **B**, Embrión de 8 semanas con demostración de la musculatura del tronco y los miembros en desarrollo.

# Músculos de los arcos faríngeos

Los mioblastos procedentes de los arcos faríngeos, que se originan a partir del mesodermo paraaxial no segmentado y de la placa precordial, forman los músculos de la masticación, la expresión facial, la faringe y la laringe, tal como se describe en el [capítulo 9](#). Estos músculos están inervados por nervios de los arcos faríngeos.

# Músculos oculares

No se ha determinado con precisión el origen de los músculos oculares extrínsecos, pero podrían derivar de las células mesenquimales localizadas en la proximidad de la placa precordial (v. [figs. 15-1](#) y [15-4](#)). Se considera que el mesénquima de esta zona da lugar a tres miotomas preóticos. Los mioblastos se diferencian a partir de las células mesenquimales que proceden de dichos miotomas. Varios grupos de mioblastos, cada uno de ellos inervado por su propio nervio (pares craneales [PC] III, IV o VI), forman los músculos extrínsecos del ojo.



# Músculos de la lengua

Inicialmente hay cuatro *miotomas occipitales (postóticos)*; el primer par desaparece. Los mioblastos procedentes de los miotomas restantes forman los músculos de la lengua, que están inervados por el nervio hipogloso (PC XII).

# Músculos de los miembros

La musculatura de los miembros se desarrolla a partir de los mioblastos que rodean a los huesos en desarrollo (v. [fig. 15-1](#)). Los mioblastos forman una masa de tejido en las partes dorsal (extensora) y ventral (flexora) de los miembros. En estudios realizados con injertos y sobre genes específicos en pájaros y mamíferos se ha demostrado que las células miogénicas precursoras existentes en los esbozos de los miembros se originan a partir de los somitas. Estas células se localizan inicialmente en la parte ventral del dermatomiotoma y tienen una naturaleza epitelial ([fig. 14-1D](#)). Después de la **transformación epitelio-mesenquimatosa** las células migran hacia el primordio del miembro.

*Las señales moleculares procedentes del tubo neural y de la notocorda inducen Pax-3, MyoD y Myf-5 en los somitas. Pax-3 regula la expresión de c-met en el esbozo del miembro (un factor de crecimiento peptídico migratorio), que regula la migración de las células miogénicas precursoras.*

# Desarrollo del músculo liso

Las fibras del músculo liso se diferencian a partir del **mesénquima esplácnico** que rodea al endodermo del intestino primitivo y sus derivados (v. [fig. 15-1](#)). El mesodermo somático proporciona el músculo liso a las paredes de muchos vasos sanguíneos y linfáticos. Los músculos del iris (esfínter y dilatador de la pupila) y las células mioepiteliales de las glándulas mamarias y sudoríparas parecen proceder de las células mesenquimales que se originan a partir del ectodermo.

El primer signo de diferenciación del músculo liso es el desarrollo de núcleos alargados y con configuración fusiforme en los mioblastos. Durante el desarrollo temprano se siguen diferenciando mioblastos adicionales a partir de las células mesenquimales, pero no se fusionan tal como ocurre en el músculo esquelético; se mantienen en forma de células mononucleadas.

Durante el desarrollo tardío, la división de los mioblastos existentes sustituye gradualmente a la diferenciación de los mioblastos nuevos en la producción de tejido muscular liso nuevo. A medida que se diferencian las células del músculo liso, en su citoplasma aparecen elementos contráctiles filamentosos, pero no sarcoméricos, y la superficie externa de cada célula adquiere una lámina externa que la reviste. A medida que las fibras del músculo liso se disponen en bandas o haces, reciben la inervación por parte del sistema nervioso autónomo. Las células musculares y los fibroblastos sintetizan y depositan fibras de colágeno, elásticas y reticulares.

# Desarrollo del músculo cardíaco

El músculo cardíaco se desarrolla a partir del mesodermo esplácnico lateral, que da lugar al mesénquima que rodea al tubo cardíaco en desarrollo (v. [cap. 13](#)). Los **mioblastos cardíacos** se diferencian a partir del miocardio primitivo. El músculo cardíaco es reconocible a la cuarta semana y posiblemente se desarrolla a través de la expresión de genes con especificidad cardíaca. *En estudios recientes se ha sugerido que la interacción de las proteínas Pbx con los factores de transcripción Hand2 estimula la diferenciación del músculo cardíaco.* En estudios de inmunohistoquímica se ha demostrado en el corazón embrionario una distribución espacial de los antígenos con especificidad tisular (isoformas de la cadena pesada de la miosina) entre la cuarta y la octava semana.

Las **fibras musculares cardíacas** se originan a partir de la diferenciación y el crecimiento de células individuales, lo cual no ocurre en las fibras del músculo esquelético estriado, que se desarrollan a través de la fusión de las células. El crecimiento de las fibras del músculo cardíaco se debe a la formación de nuevos miofilamentos. Los mioblastos se unen entre sí tal como ocurre en el músculo esquelético en desarrollo, pero las membranas celulares que quedan entre ellos no se desintegran; estas áreas de adhesión entre las membranas dan lugar a los **discos intercalados**. En fases más avanzadas del período embrionario se desarrollan haces especiales de células musculares que poseen una cantidad relativamente escasa de miofibrillas con un diámetro relativamente mayor que el de las fibras musculares cardíacas típicas. Estas células musculares cardíacas atípicas, las **fibras de Purkinje**, forman el sistema de conducción del corazón (v. [cap. 13](#)).

---

## Anomalías de los músculos

La ausencia de uno o más músculos esqueléticos es más frecuente de lo que se suele considerar; son ejemplos frecuentes de ello los cuadros de ausencia de la cabeza esternocostal del músculo pectoral mayor ([fig. 15-5](#)), y los músculos palmar largo, trapecio, serrato anterior y cuadrado crural. Generalmente se produce la ausencia de un único músculo en un lado del cuerpo, o bien sólo falta parte de un músculo. En ocasiones pueden estar ausentes los mismos músculos en las dos partes del cuerpo.

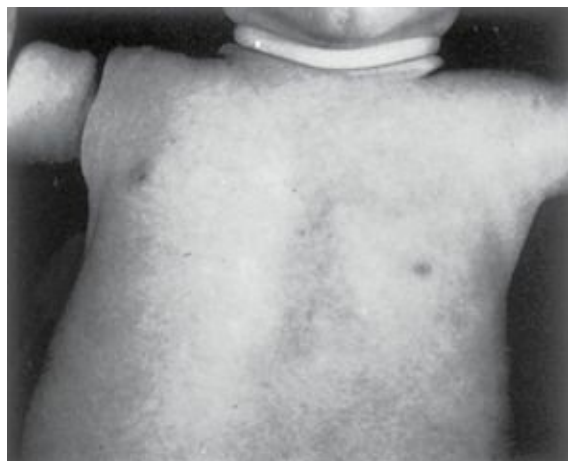

Figura 15-5 Imagen del tórax de un lactante con ausencia congénita del músculo pectoral mayor izquierdo. Se puede observar la ausencia del pliegue axilar anterior en el lado izquierdo y la localización baja del pezón izquierdo.

(Tomado de Behrman RE, Kliegman RM, Arvin AM, eds.: Nelson Textbook of Pediatrics, 15.<sup>a</sup> ed. Filadelfia, WB Saunders, 1996.)

La ausencia del músculo pectoral mayor, a menudo de su parte esternal, se suele asociar a sindactilia (fusión de los dedos). Estos defectos congénitos forman parte del **síndrome de Poland** (ausencia de los músculos pectorales mayor y menor, hipoplasia mamaria ipsolateral y ausencia de dos a cuatro costillas). La ausencia del músculo pectoral mayor se asocia en ocasiones a la ausencia de la glándula mamaria o a hipoplasia del pezón.

Algunos defectos congénitos musculares, como la **ausencia congénita del diafragma**, pueden causar dificultades respiratorias que se asocian habitualmente a la expansión incompleta de los pulmones o de parte de un pulmón (**atelectasias pulmonares**) y a neumonía. La ausencia de los músculos de la pared abdominal anterior se puede asociar a defectos gastrointestinales y genitourinarios graves; por ejemplo, **extrofia vesical** (v. [cap. 12](#)). Tanto el desarrollo muscular como la reparación de los músculos dependen específicamente de la expresión de los genes reguladores musculares.

---

---

## Artrogriposis

El término artrogriposis (artrogriposis múltiple congénita) se utiliza clínicamente para describir un cuadro de contracciones articulares congénitas múltiples que afectan a diversas partes del cuerpo ([fig. 15-6](#)). La artrogriposis se observa en 1 de cada 3.000 recién nacidos vivos, y en este grupo de enfermedades hay más de 300 trastornos heterogéneos. Las causas de la artrogriposis no han sido bien definidas. En aproximadamente el 30% de los casos están implicados factores genéticos. Trastornos neurológicos y alteraciones del músculo y el tejido conjuntivo limitan los movimientos intrauterinos y pueden dar lugar a acinesia fetal con contracturas articulares.

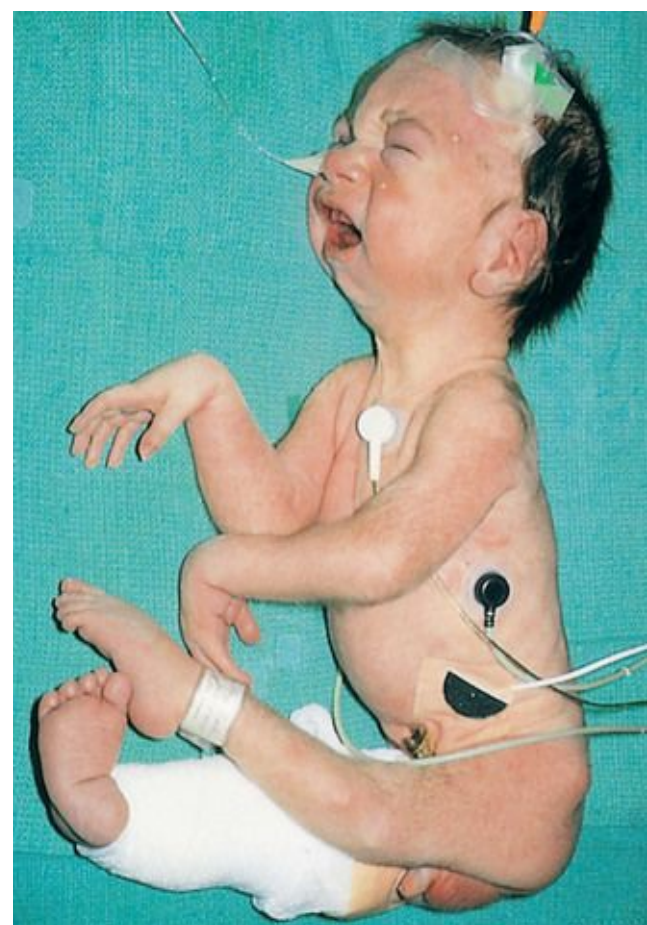

Figura 15-6 Recién nacido con contracturas articulares múltiples, en lo que se denomina artrogriposis. Los lactantes con este síndrome presentan rigidez de las articulaciones asociada a hipoplasia de los músculos relacionados.

(Por cortesía del doctor A.E. Chudley, Section of Genetics and Metabolism, Department of Pediatrics and Child Health, Children's Hospital and University of Manitoba, Winnipeg, Manitoba, Canadá.)

---

---

## Variaciones en los músculos

Todos los músculos están sometidos a una cierta variación, pero algunos lo están más que otros. Hay varios músculos que tienen un carácter vestigial desde el punto de vista funcional (músculos rudimentarios), como los del pabellón auricular y el cuero cabelludo. Algunos músculos presentes en otros primates sólo aparecen en algunas personas (p. ej., el músculo esternal, una banda muscular que en ocasiones discurre en paralelo al esternón). Las variaciones en la forma, la posición y las inserciones de los músculos son frecuentes y generalmente carecen de significación funcional.

---

---

## Tortícolis congénito

Algunos casos de tortícolis pueden deberse al desgarro de las fibras del músculo esternocleidomastoideo (ECM) durante el parto. La hemorragia en el interior del músculo afecta a una zona localizada con formación de un **hematoma** (una pequeña zona de tumefacción debida a la acumulación de sangre). Más tarde se desarrolla una masa sólida debido a la necrosis (muerte) de las

fibras musculares y a la fibrosis (formación de tejido fibroso). A continuación tiene lugar el acortamiento del músculo que origina la inclinación de la cabeza hacia el lado afectado y a un giro ligero de la propia cabeza en dirección de alejamiento respecto al lado del músculo acortado ([fig. 15-7](#)).



Figura 15-7 Imagen de la cabeza y el cuello de un niño de 12 años de edad con tortícolis congénito. El acortamiento del músculo esternocleidomastoideo derecho da lugar a la inclinación de la cabeza hacia la derecha y al giro del mentón hacia la izquierda. También se observa el desarrollo asimétrico de la cara y el cráneo.

(Tomado de Behrman RE, Vaughan VC III: Nelson Textbook of Pediatrics, 13.<sup>a</sup> ed. Filadelfia, WB Saunders, 1987.)

A pesar de que el traumatismo del parto puede ser causa de tortícolis congénito, el hecho de que este trastorno se haya observado en lactantes que han nacido mediante cesárea sugiere la posibilidad de que además existan otras causas, incluyendo el hacinamiento intrauterino y la miopatía primaria del músculo ECM.

---

---

### Deficiencia de la musculatura abdominal

La ausencia congénita, parcial o completa, de los músculos abdominales (en lo que se denomina **síndrome del abdomen en ciruela pasa o síndrome de la tríada**) se debe a una laxitud abdominal secundaria a la distensión del abdomen por **ascitis** (acumulación de líquido seroso en la cavidad peritoneal). La acumulación de líquido da lugar a la distensión del abdomen, con atrofia de los músculos abdominales. Los recién nacidos de sexo masculino que presentan este síndrome muestran como trastornos asociados **criptorquidia** (falta de descenso de uno o ambos testículos) y **megauréteres** (dilatación de los uréteres). Generalmente, la pared abdominal es tan fina que los

órganos (p. ej., los intestinos) son visibles y se pueden palpar fácilmente.

---

---

### Músculos accesorios

En ocasiones se desarrollan músculos accesorios; por ejemplo, en alrededor del 3% de las personas se observa un músculo sóleo accesorio. Se ha sugerido la posibilidad de que el primordio del músculo sóleo experimente un desdoblamiento en fases tempranas, formando así un músculo sóleo accesorio. En algunos casos, los músculos accesorios pueden producir sintomatología clínicamente significativa.

---



# Resumen del sistema muscular

- El desarrollo del músculo tiene lugar a través de la formación de los mioblastos, que proliferan para formar los miocitos.
- El músculo esquelético procede de las regiones de los miotomas de los somitas.
- Parte de los músculos de la cabeza y el cuello proceden del mesénquima de los arcos faríngeos.
- Los músculos de los miembros se desarrollan a partir de las células precursoras miogénicas que rodean a los huesos en los miembros.
- El músculo cardíaco y la mayor parte del músculo liso proceden del mesodermo esplácnico.
- La ausencia o variación de algunos músculos es frecuente y generalmente tiene pocas consecuencias clínicas.

# Problemas con orientación clínica

---

## Caso 15-1

*Un lactante muestra la ausencia del pliegue axilar anterior izquierdo. Por otra parte, el pezón izquierdo tiene una localización mucho más baja de lo habitual.*

- Señale cuál es el músculo cuya ausencia posiblemente ha dado lugar a este problema infrecuente.
- ¿Qué síndrome considera que podría estar presente?
- ¿Qué otras características habría que evaluar?
- ¿Podría sufrir este lactante alguna forma de discapacidad si la ausencia del músculo señalado fuera el único defecto congénito presente?

---

---

## Caso 15-2

*Una estudiante de medicina se preocupa cuando se le indica que solamente presenta un músculo palmar largo.*

- ¿Es ésta una eventualidad frecuente?
- ¿Cuál es su incidencia?
- ¿Causa alguna forma de discapacidad la ausencia de este músculo?

---

---

## Caso 15-3

*Los padres de una niña de 4 años de edad observan que mantiene siempre la cabeza ligeramente inclinada hacia el lado derecho y que uno de los músculos del cuello es más prominente que los demás. En la historia clínica se señala que el parto tuvo lugar en presentación de nalgas.*

- Indique cuál es el músculo que posiblemente presenta prominencia.
- ¿Es posible que este músculo tire de la cabeza de la niña hacia el lado derecho?
- ¿Cómo se denomina esta deformidad?
- ¿Qué puede haber causado el acortamiento del músculo que da lugar a este problema?

---

---

## Caso 15-4

*Un recién nacido presenta un defecto en la pared abdominal. La falta de desarrollo del músculo estriado en el plano medio de la pared abdominal anterior se asocia a la formación de un defecto congénito grave en el sistema urinario.*

- ¿Cómo se denomina esta anomalía?
  - ¿Cuál es el posible fundamento embriológico de la falta de formación del músculo en este lactante?
- 

La discusión de estos problemas se recoge al final del libro.

### Bibliografía y lecturas recomendadas

Bamshad M., Van Heest A.E., Pleasure D. Arthrogyrosis: A review and update. *J Bone Joint Surg Am.* 2009;91(Suppl 4):40.

Bonnet A., Dai F., Brand-Saberi B., et al. Vestigial-like 2 acts downstream of MyoD activation and is associated with skeletal muscle differentiation in chick myogenesis. *Mech Dev.* 2010;127:120.

Bothe I., Tenin G., Oseni A., et al. Dynamic control of head mesoderm patterning. *Development.* 2011;138:2807.

Buckingham M. Myogenic progenitor cells and skeletal myogenesis in vertebrates. *Curr Opin Genet Dev.* 2006;16:525.

Goncalves L.F., Kusanovic J.P., Gotsch F., et al. The fetal musculoskeletal system. In Callen P.W., ed.: *Ultrasonography in Obstetrics and Gynecology*, ed 5, Philadelphia: Elsevier, 2008.

Cooperman D.R., Thompson G.H. Musculoskeletal disorders. In Martin R.J., Fanaroff A.A., Walsh M.C., eds.: *Fanaroff and Martin's Neonatal-Perinatal Medicine: Diseases of the Fetus and Infant*, ed 8, Philadelphia: Mosby, 2006.

Cheng J.C.Y., Tang S.P., Chen M.W.N., et al. The clinical presentation and outcome of treatment of congenital muscular torticollis in infants— a study of 1,086 cases. *J Pediatr Surg.* 2000;35:1091.

Gasser R.F. The development of the facial muscle in man. *Am J Anat.* 1967;120:357.

Giacinti C., Giodano A. Cell cycle regulation in myogenesis. In: Giordano A., Galderisi U., eds. *Cell Cycle Regulation and Differentiation in Cardiovascular and Neural Systems*. New York: Springer, 2010.

Gibb S., Maroto M., Dale J.K. The segmentation clock mechanism moves up a notch. *Trends Cell Biol.* 2010;20:593.

Kablar B., Krastel K., Ying C., et al. Myogenic determination occurs independently in somites and

limb buds. *Dev Biol.* 1999;206:219.

Kablar B., Tajbakhsh S., Rudnick M.A. Transdifferentiation of esophageal smooth muscle is myogenic bHLH factor-dependent. *Development.* 2000;127:1627.

Kalcheim C., Ben-Yair R. Cell rearrangements during development of the somite and its derivatives. *Curr Opin Genet Dev.* 2005;15:371.

Martin J., Afouda B.A., Hoppler S. Wnt/beta-catenin signaling regulates cardiomyogenesis via GATA transcription factors. *J Anat.* 2010;216:92.

Mathew S.J., Hansen J.M., Merrell A.J., et al. Connective tissue fibroblasts and Tcf4 regulate myogenesis. *Development.* 2011;138:371.

Maves L., Tyler A., Moens C.B., et al. Pbx acts with Hand 2 in early myocardial differentiation. *Dev Biol.* 2009;333:409.

Moore K.L., Dalley A.F., Agur A.M.R. *Clinically Oriented Anatomy*, ed 6. Baltimore: Williams & Wilkins; 2010.

Noden D.M. Vertebrate craniofacial development—the relation between ontogenetic process and morphological outcome. *Brain Behav Evol.* 1991;38:190.

Messina G., Biressi S., Monteverde S., et al. NFix regulates fetal-specific transcription in developing skeletal muscle. *Cell.* 2010;140:554.

# Capítulo 16

Desarrollo de los miembros

[Fases tempranas del desarrollo de los miembros](#)

[Fases finales del desarrollo de los miembros](#)

[Inervación cutánea de los miembros](#)

[Vascularización sanguínea de los miembros](#)

[Malformaciones congénitas de los miembros](#)

[Resumen del desarrollo de los miembros](#)

[Problemas con orientación clínica](#)





# Fases tempranas del desarrollo de los miembros

El desarrollo de los miembros se inicia cerca del final de la cuarta semana ([fig. 16-1A](#)) con la activación de un grupo de células mesenquimales del mesodermo lateral somático. Los genes *homeobox* regulan el establecimiento de patrones en la formación de los miembros. Los **esbozos de los miembros** se forman en la profundidad de una banda gruesa de ectodermo, la **cresta ectodérmica apical (CEA)**. Inicialmente, los esbozos de los miembros aparecen en forma de pequeñas protrusiones en la pared ventrolateral del cuerpo ([figs. 16-1A](#) y [16-2](#)). Los esbozos de los miembros superiores son visibles el día 24 y los de los miembros inferiores aparecen 1-2 días después. Cada uno de los esbozos de los miembros está constituido por una zona mesenquimal de mesodermo cubierta por una capa de ectodermo.

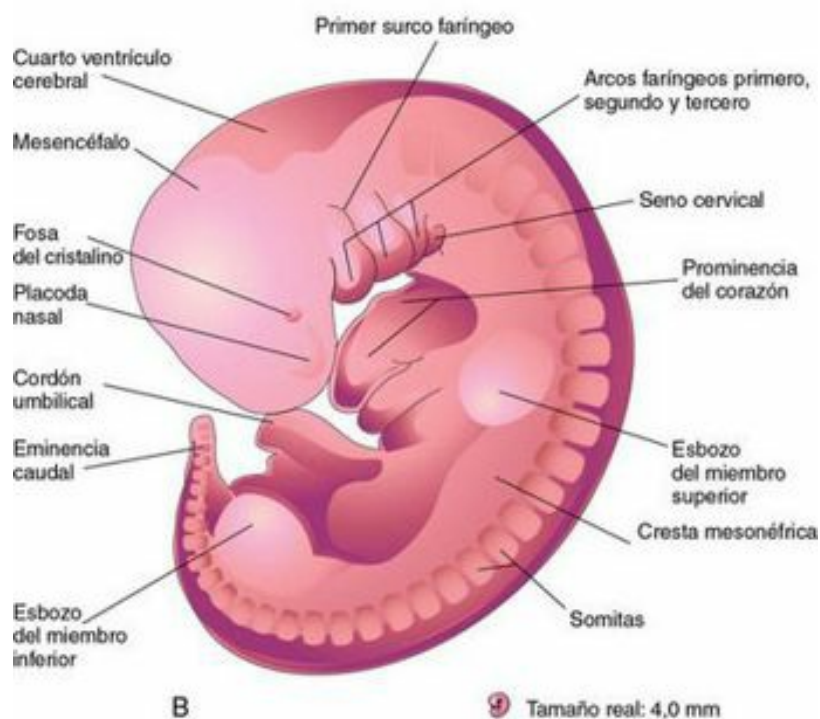
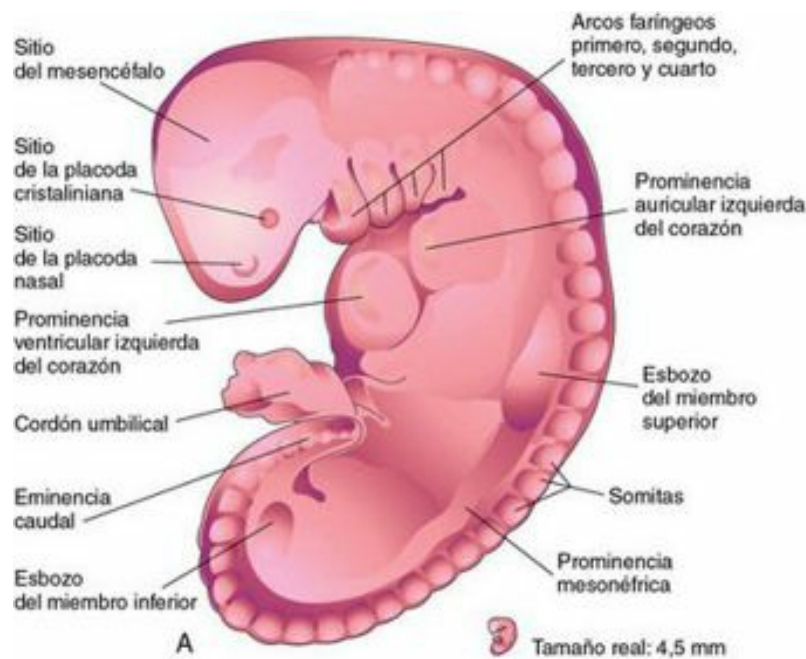


Figura 16-1 Dibujos correspondientes a embriones humanos en los que se puede observar el desarrollo de los miembros. **A**, Vista lateral de un embrión de aproximadamente 28 días. El esbozo del miembro superior aparece en forma de una protrusión en la pared corporal ventrolateral. El esbozo del miembro inferior es más pequeño que el del miembro superior. **B**, Vista lateral de un embrión de aproximadamente 32 días. Los esbozos de los miembros superiores tienen forma de raqueta y los de los miembros inferiores, forma de aleta.

(Modificado de Nishimura H, Semba R, Tanimura T, Tanaka O: Prenatal Development of the Human with Special Reference to Craniofacial Structures: An Atlas. Washington, DC, National Institutes of Health, 1977.)

Los esbozos de los miembros muestran alargamiento debido a la proliferación del mesénquima. Los esbozos de los miembros superiores aparecen en una posición desproporcionadamente baja en el tronco del embrión debido al desarrollo temprano de la mitad craneal del propio embrión. Las fases iniciales en el desarrollo de los miembros son similares para los superiores y los inferiores (v. [figs. 16-1B](#) y [16-4](#)). A consecuencia de su forma y su función, existen diferencias entre el desarrollo de las manos y el de los pies.

Los **esbozos de los miembros superiores** se desarrollan frente a los segmentos cervicales caudales, mientras que los **esbozos de los miembros inferiores** lo hacen frente a los segmentos lumbares y sacros superiores. En el vértice de cada uno de los esbozos de los miembros el ectodermo muestra engrosamiento y forma una cresta ectodérmica apical. Esta cresta es una estructura epitelial con múltiples capas (v. [fig. 16-2](#)) que es inducida por el factor paracrino FGF-10 procedente del mesénquima subyacente. Para su formación es necesaria la señal de la proteína morfogenética ósea.

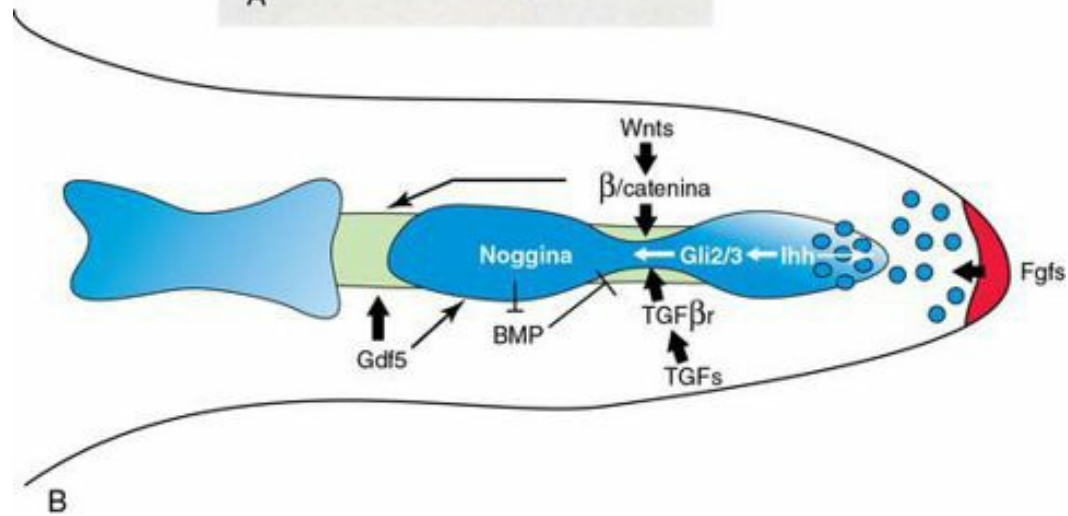
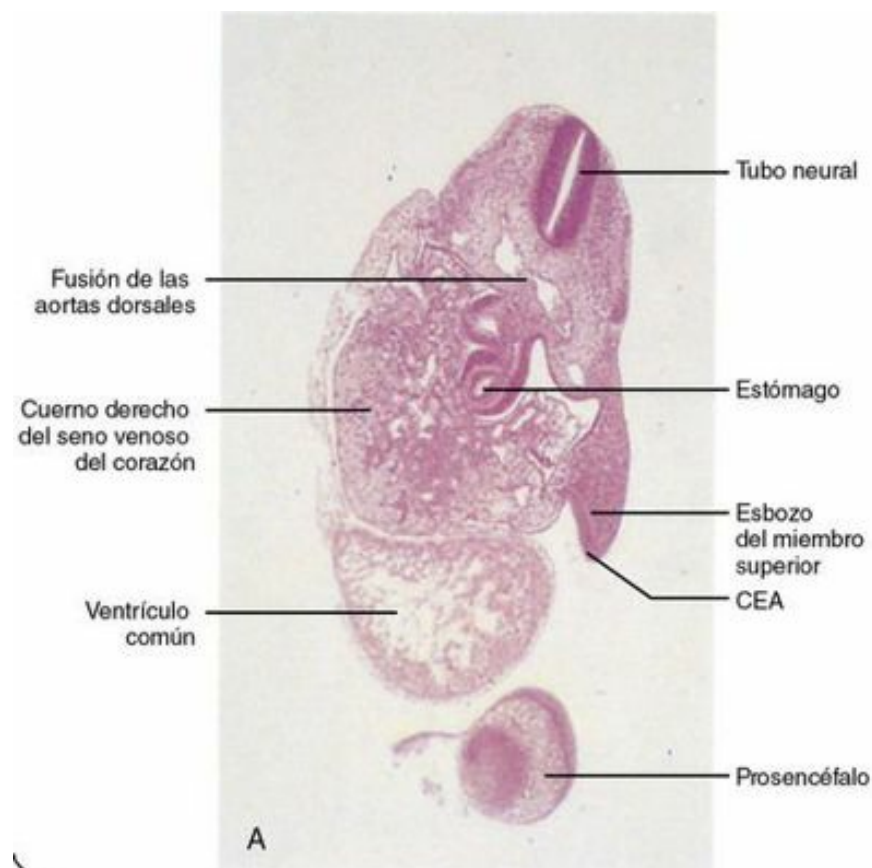


Figura 16-2 **A**, Sección oblicua de un embrión de aproximadamente 28 días. Se puede observar el esbozo del miembro superior con forma de raqueta, por fuera del corazón embrionario y de la cresta ectodérmica apical (CEA). **B**, Vías de señalización reguladoras del alargamiento y la segmentación de los rayos digitales. La señal CEA-Fgf (*en rojo*) mantiene una pequeña población de células mesenquimales y diferenciadas bajo la cresta; después, dichas células quedan incorporadas activamente en la condensación digital (*en azul*). En los supuestos sitios articulares, las células condrogénicas recién diferenciadas presentan un proceso de desdiferenciación en la interzona bajo la regulación de múltiples vías señalizadoras. Wnts estimulan la desdiferenciación de los condrocitos a través de la vía canónica de señalización Wnt. Ihh actúa sobre la región de la interzona a través de la expresión localizada de Gli2/Gli3. Los TGFs actúan sobre las células de la interzona a través del receptor de tipo II. Gdf5 regula la progresión de la génesis de las articulaciones y el esqueleto de los elementos correspondientes a los dedos.

(**A**, Tomado de Moore KL, Persaud TVN, Shiota K: Color Atlas of Clinical Embryology, 2.<sup>a</sup> ed. Filadelfia, WB Saunders, 2000. **B**, Reproducido de Journal of Genetics and Genomics, 35, Hu J, He L:

*La CEA segrega FGF-8, que ejerce un efecto de inducción sobre el mesénquima de los miembros y con ello se inicia su crecimiento y desarrollo en un eje proximodistal. El ácido retinoico estimula la formación de los esbozos de los miembros al inhibir la señal FGF. Las células mesenquimales muestran agregación en el borde posterior del esbozo de los miembros, formando la **zona de actividad polarizadora**, un centro de señales de gran importancia para que se desarrollen los miembros. Los factores de crecimiento fibroblástico procedentes de la CEA activan la zona de actividad polarizadora, lo que da lugar a la expresión de los genes Sonic hedgehog (Shh). Las moléculas Shh (morfógenos) controlan los patrones normales de los miembros a lo largo de un eje anteroposterior. La expresión de Wnt7a por parte del ectodermo dorsal del esbozo del miembro localizado por fuera de la CEA y del factor engrailed-1 (EN-1) por parte de la zona ventral está implicada en la especificación del eje dorsoventral. La CEA en sí misma se mantiene a través de señales inductivas de Shh y Wnt7. Se ha propuesto que la epiprofina, un factor de transcripción de tipo dedo de zinc, regule la señalización Wnt en el esbozo del miembro (v. [fig. 16-2B](#)).*

El mesénquima adyacente a la CEA está constituido por células indiferenciadas y que proliferan con rapidez, mientras que las células mesenquimales proximales a la CEA se diferencian hacia la formación de vasos sanguíneos y de modelos de huesos cartilagosos. Los extremos distales de los esbozos de los miembros muestran aplanamiento, y se convierten en placas similares a raquetas los correspondientes a los miembros superiores y en placas similares a aletas los correspondientes a los miembros inferiores ([fig. 16-3](#)). En varios estudios se ha demostrado que el ácido retinoico endógeno también está implicado en el desarrollo de los miembros y en la formación de patrones.

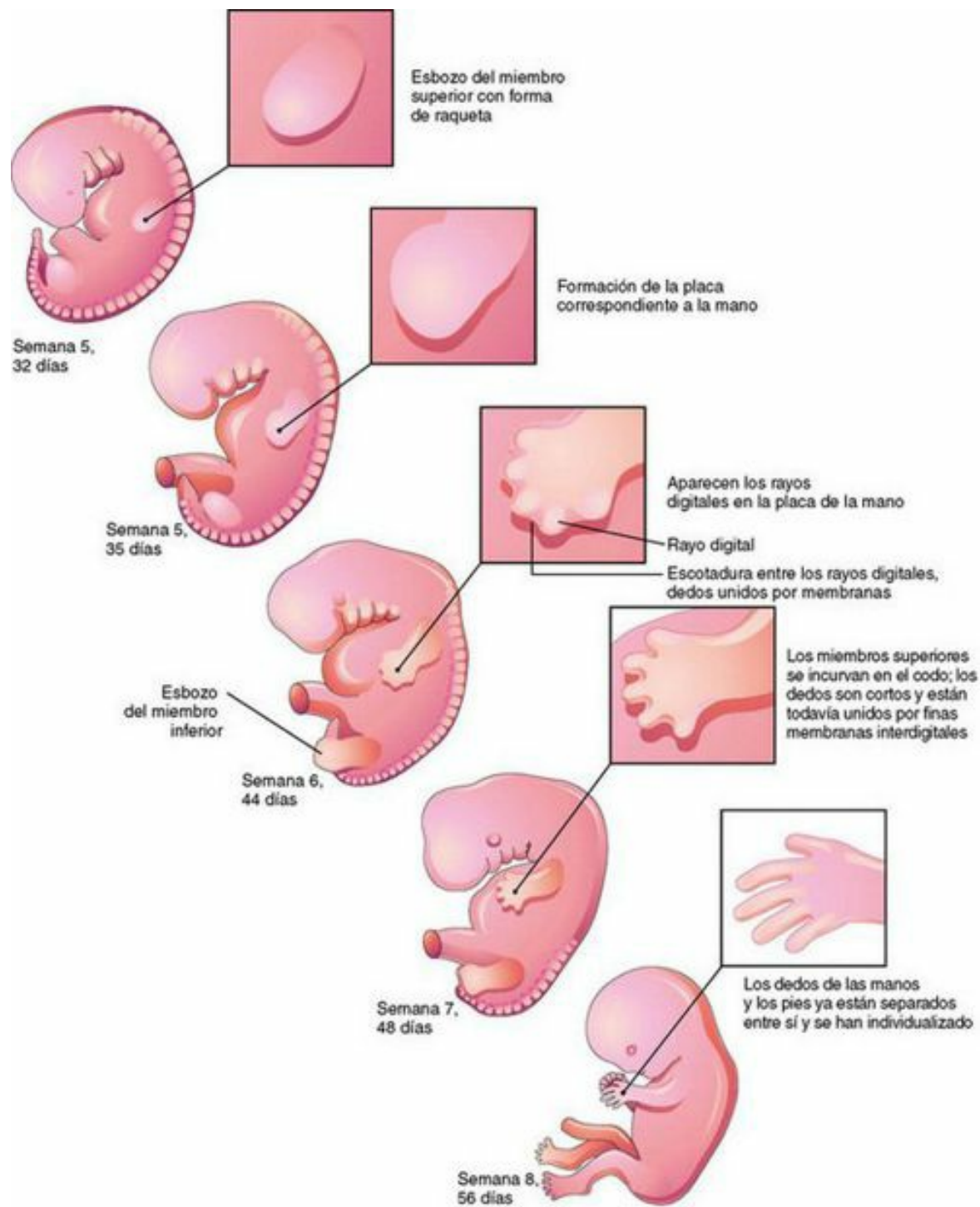


Figura 16-3 Ilustraciones del desarrollo de los miembros (32-56 días). Los miembros superiores se desarrollan antes que los inferiores.

Hacia el final de la sexta semana, el tejido mesenquimal de las **placas de las manos** ha experimentado condensación y se forman los **rayos digitales** (figs. 16-3 y 16-4A a C). Estas condensaciones mesenquimales definen el patrón de los dedos en las placas de las manos. A lo largo de la séptima semana aparecen condensaciones similares del mesénquima que dan lugar a la formación de los rayos digitales y los dedos en las **placas de los pies** (fig. 16-4G a I).

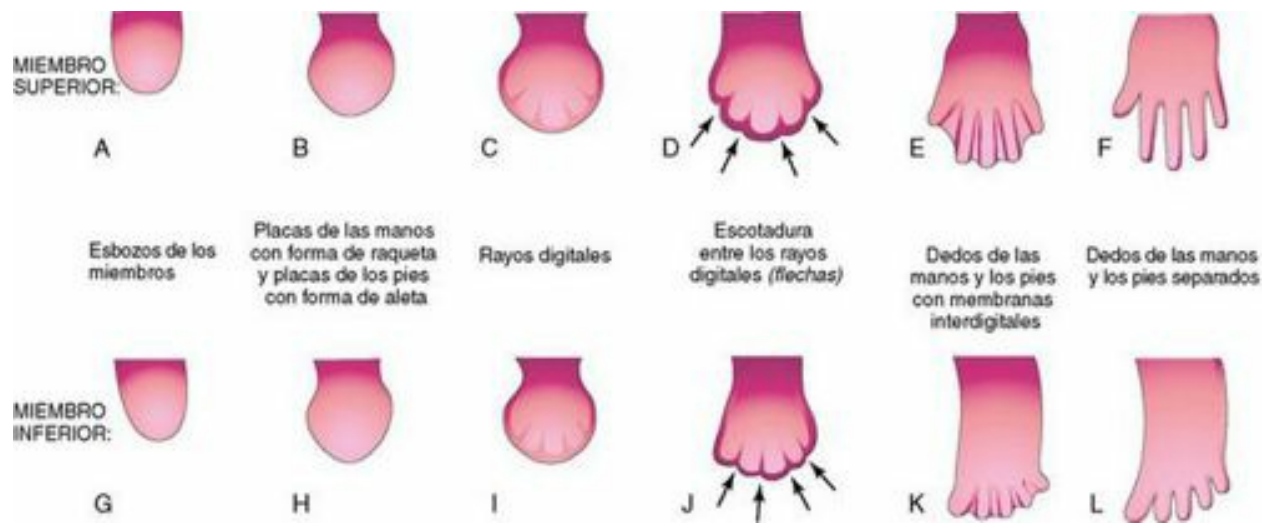


Figura 16-4 Ilustraciones del desarrollo de las manos y los pies entre la cuarta y la octava semana. Las fases tempranas del desarrollo de los miembros son similares excepto por el hecho de que el desarrollo de las manos antecede al de los pies en 1 o 2 días. **A**, A los 27 días. **B**, A los 32 días. **C**, A los 41 días. **D**, A los 46 días. **E**, A los 50 días. **F**, A los 52 días. **G**, A los 28 días. **H**, A los 36 días. **I**, A los 46 días. **J**, A los 49 días. **K**, A los 52 días. **L**, A los 56 días. Las *flechas* en **D** y **J** indican el proceso de desestructuración tisular (apoptosis) que permite la separación de los dedos de las manos y los pies entre sí.

En la punta de cada rayo digital una parte de la CEA induce el desarrollo del mesénquima con formación de los primordios mesenquimales de los huesos (falanges) de los dedos (v. [fig. 16-6C](#) y [D](#)). Los intervalos entre los rayos digitales están ocupados por mesénquima laxo. Al poco tiempo, las regiones intermedias de mesénquima se fragmentan y se forman escotaduras entre los rayos digitales ([figs. 16-3](#), [16-4D](#) y [F](#), y [16-5A](#) a [D](#)). A medida que progresa la fragmentación tisular se separan los dedos (de las manos y los pies) hacia el final de la octava semana ([fig. 16-4E](#), [F](#), [K](#) y [L](#)).

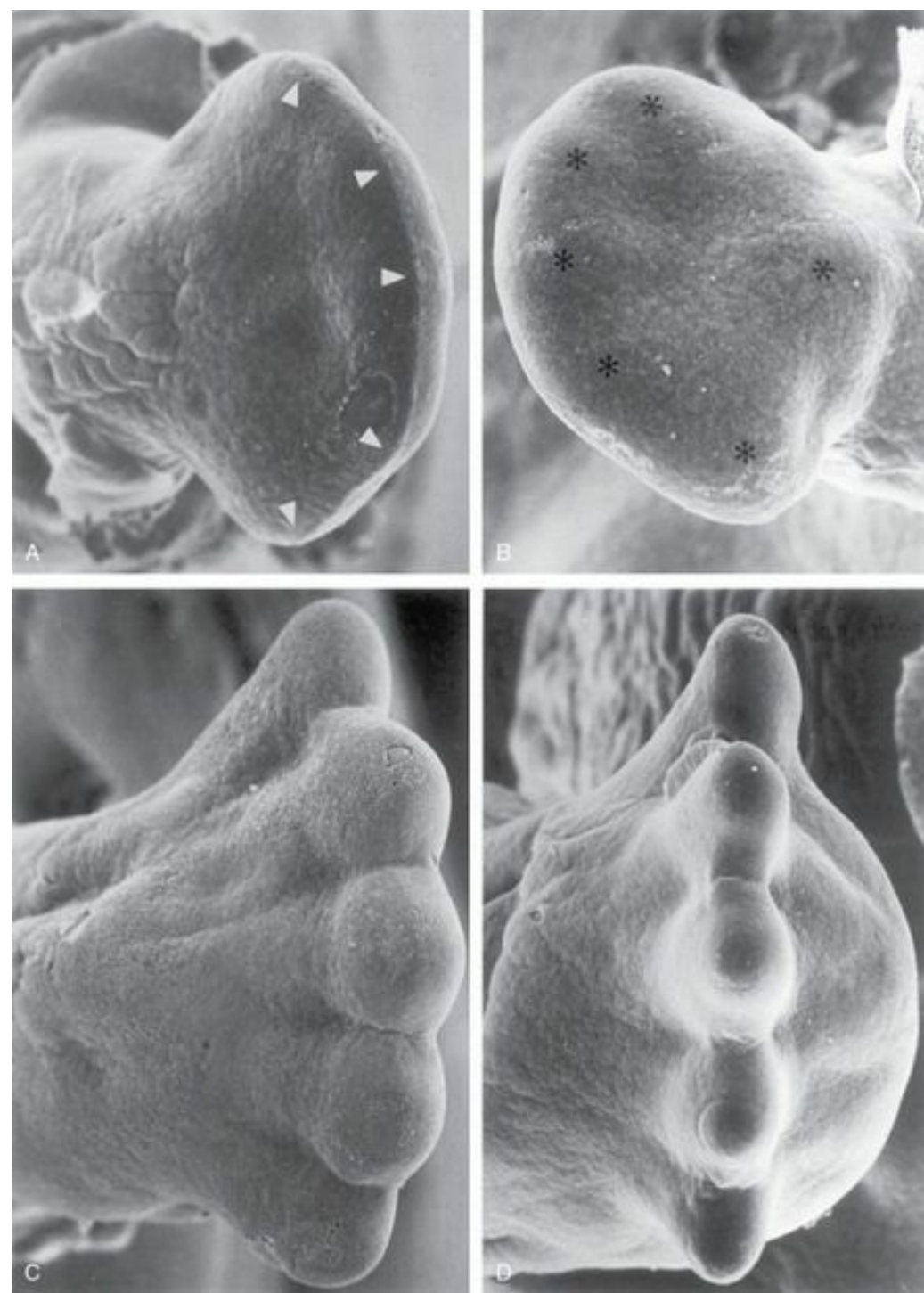


Figura 16-5 Imágenes de microscopía electrónica de barrido con demostración de las vistas dorsal (**A**) y plantar (**B**) del pie derecho de un embrión de aproximadamente 48 días. Acaban de aparecer los esbozos de los dedos de los pies (*puntas de flecha* en **A**) y el cojinete del talón así como la elevación táctil de los metatarsianos (*asteriscos* en **B**). Vistas dorsal (**C**) y distal (**D**) del pie derecho de embriones de aproximadamente 55 días. Las puntas de los dedos están separadas y se ha iniciado la degeneración de las membranas interdigitales. Se puede observar la flexión dorsal del metatarso y los dedos (**C**), así como también del engrosado cojinete del talón (**D**).

(Tomado de Hinrichsen KV, Jacob HJ, Jacob M, et al.: Principles of ontogenesis of leg and foot in man. *Ann Anat.* 1994;176:121.)

Resultados obtenidos en *estudios moleculares* indican que en las fases más tempranas de la creación del patrón de los miembros y de la formación de los dedos participa la expresión del gen *patched 1*

(Ptc 1), que es esencial para la regulación posterior de la vía Shh. Un proceso de **muerte celular programada** (apoptosis) es responsable de la fragmentación tisular en las regiones interdigitales, posiblemente mediada por las **proteínas morfogenéticas óseas** (moléculas de señalización de la superfamilia del factor de crecimiento transformador beta). El bloqueo de estos acontecimientos celulares y moleculares podría explicar los cuadros de sindactilia o de membranas interdigitales en las manos y en los pies (v. [fig. 16-14D](#)).



## Fases finales del desarrollo de los miembros

A medida que los miembros experimentan un aumento de su longitud, se forman los modelos mesenquimales de los huesos a partir de agregados celulares ([fig. 16-7B](#)). Los **centros de condricificación** aparecen en la quinta semana. Hacia el final de la sexta semana todo el esqueleto de los miembros es cartilaginoso ([figs. 16-6A a D](#), y [16-7C y D](#)). La **osteogénesis de los huesos largos** comienza durante la séptima semana a partir de los centros primarios de osificación existentes en la parte media de los modelos cartilagosos de los huesos largos. Los **centros de osificación** ya están presentes en todos los huesos largos hacia la semana 12 (v. [cap. 14](#)). La osificación de los huesos del carpo (la muñeca) comienza durante el primer año de vida tras el nacimiento.

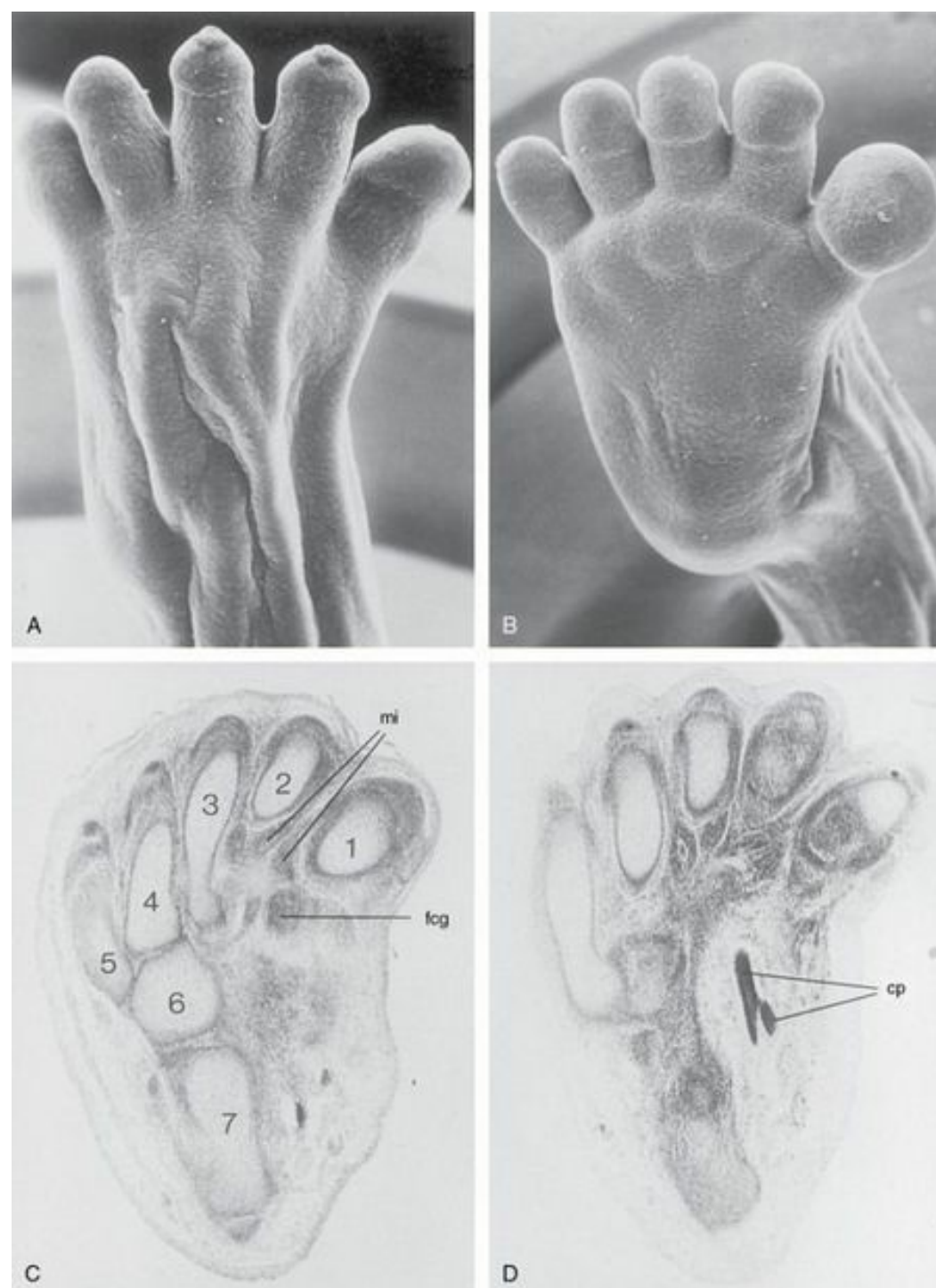


Figura 16-6 **A y B**, Imágenes de microscopía electrónica de barrido. **A**, Vista dorsal del pie derecho de

un embrión de 8 semanas. **B**, Vista plantar del pie izquierdo del mismo embrión. A pesar de que el pie está en supinación, se puede observar la flexión dorsal. **C** y **D**, Cortes efectuados sobre el tejido incluido en parafina correspondientes al tarso y el metatarso de un feto joven, teñidos con hematoxilina y eosina: 1-5, cartílagos metatarsianos; 6, cartílago cubital; 7, calcáneo. Se observa claramente la separación de los músculos interóseos (mi) y de los músculos flexores cortos del dedo gordo (fcg). En **D** se muestra el cruzamiento plantar (cp) de los tendones de los flexores largos de los dedos y del dedo gordo.

(Tomado de Hinrichsen KV, Jacob HJ, Jacob M, et al.: Principles of ontogenesis of leg and foot in man. Ann Anat. 1994;176:121.)

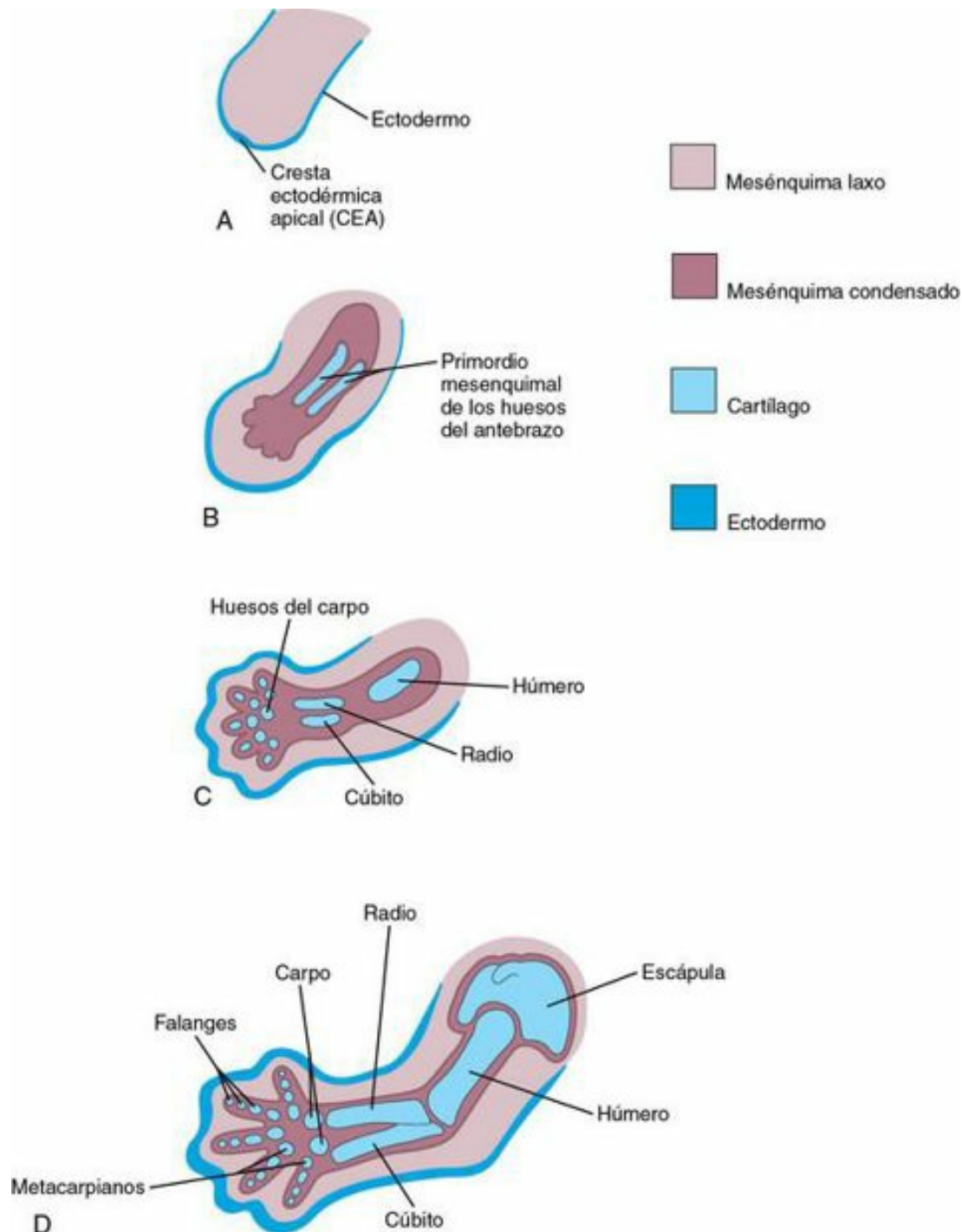


Figura 16-7 Secciones longitudinales esquemáticas del miembro superior de un embrión humano, con demostración del desarrollo de los huesos cartilaginosos. **A**, A los 28 días. **B**, A los 44 días. **C**, A los 48 días. **D**, A los 56 días.

A partir de las regiones de los **dermatomiotomas** de los somitas se produce la migración de células precursoras miogénicas hacia los esbozos de los miembros y, más adelante, dichas células se diferencian hacia la formación de **mioblastos**, es decir, las células precursoras de las células musculares. *El receptor tirosina cinasa c-met desempeña una función esencial en la regulación de este proceso.* A medida que se forman los huesos largos, los mioblastos presentan agregación y constituyen una masa muscular grande en cada esbozo de los miembros (v. [fig. 16-1](#)). En general, esta masa muscular separa los componentes dorsal (extensor) y ventral (flexor). El mesénquima existente en el esbozo de los miembros también es el origen de los ligamentos y los vasos sanguíneos (v. [fig. 16-6](#)).

A partir de la séptima semana, los miembros se extienden en dirección ventral. Originalmente, la parte flexora de los miembros tiene una localización ventral mientras que la parte extensora se sitúa dorsalmente, al tiempo que los bordes preaxial y postaxial tienen una localización craneal y caudal, respectivamente (v. [fig. 16-10A y D](#)). Los miembros superior e inferior en desarrollo rotan en direcciones opuestas y con grados distintos ([figs. 16-8 y 16-9](#)):

- Los *miembros superiores rotan lateralmente* 90° sobre sus ejes longitudinales; así, los futuros codos se dirigen hacia atrás y los músculos extensores quedan localizados en las partes lateral y posterior de los miembros.
- Los *miembros inferiores rotan medialmente* casi 90°; así, las futuras rodillas presentan una dirección ventral y los músculos extensores se sitúan en la parte anterior de los miembros inferiores.

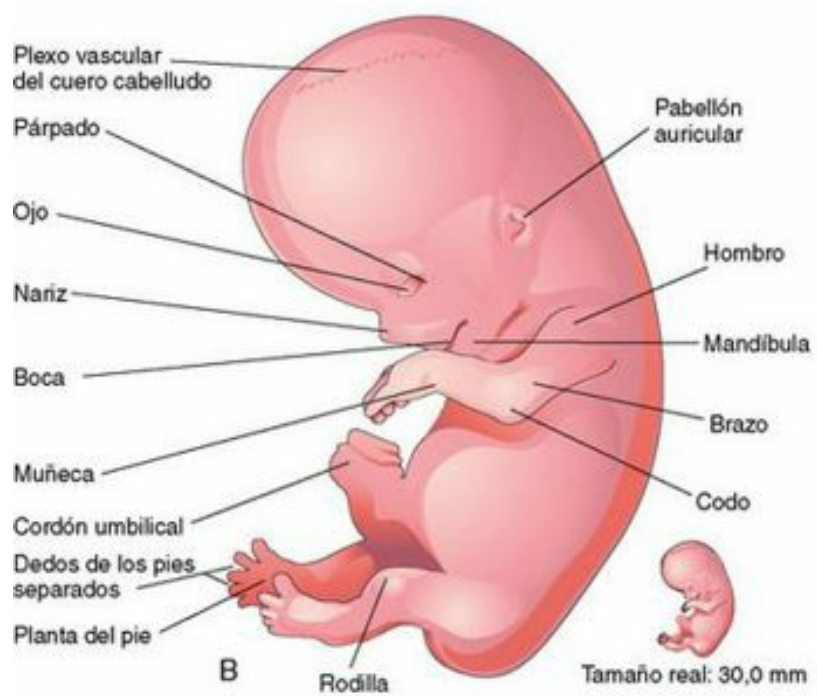
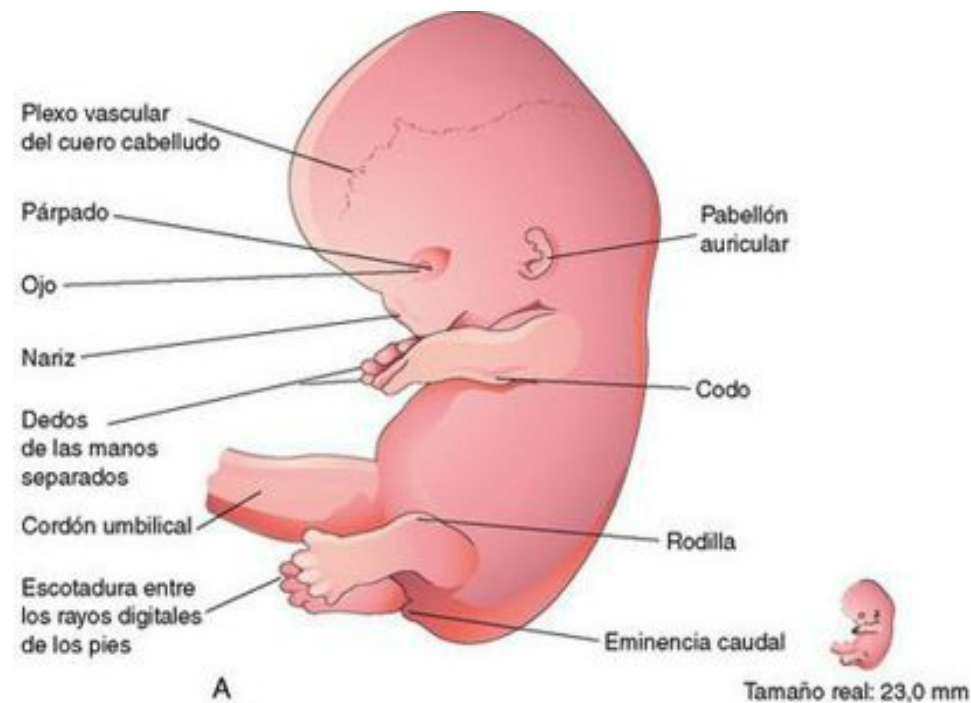


Figura 16-8 Dibujos correspondientes a vistas laterales de embriones. **A**, Aproximadamente a los 52 días. Los dedos de las manos están separados y los dedos de los pies están empezando a separarse. Se puede observar que los pies tienen una configuración en abanico. **B**, Aproximadamente a los 56 días. Son aparentes todas las regiones de los miembros y ya están separados los dedos de las manos y los pies.

(Modificado de Nishimura H, Semba R, Tanimura T, Tanaka O: Prenatal Development of the Human with Special Reference to Craniofacial Structures: An Atlas. Washington, DC, National Institutes of Health, 1977.)

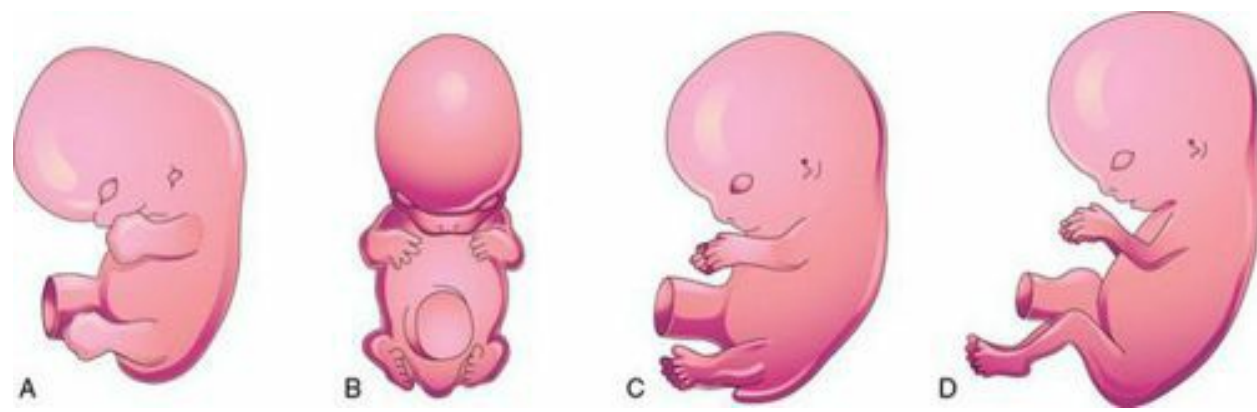

Figura 16-9 Ilustraciones que muestran los cambios de posición de los miembros en desarrollo de los embriones. **A**, Aproximadamente a los 48 días; se muestra la extensión ventral de los miembros y también las placas de las manos y los pies enfrentadas entre sí, **B**, Aproximadamente a los 51 días; se ilustran los miembros superiores incurvados en los codos y las manos curvadas sobre el tórax. **C**, Aproximadamente a los 54 días, con demostración de las plantas de los pies enfrentadas en posición medial. **D**, Aproximadamente a los 56 días (final del período embrionario); se puede observar que ahora los codos tienen una dirección caudal, y las rodillas, una dirección craneal.

Desde el punto de vista del desarrollo, el radio y la tibia son huesos homólogos, así como el cúbito y el peroné; por su parte, el pulgar y el dedo gordo son dedos también homólogos. Las **articulaciones sinoviales** aparecen al comienzo del período fetal (novena semana), coincidiendo con la diferenciación funcional de los músculos de los miembros y con su inervación.

# Inervación cutánea de los miembros

Hay una relación estrecha entre el crecimiento y la rotación de los miembros, por un lado, y la inervación segmentaria cutánea de los propios miembros, por otro. Los **axones motores** procedentes de la médula espinal se introducen en los esbozos de los miembros durante la quinta semana y crecen hacia las masas musculares dorsal y ventral. Los **axones sensitivos** alcanzan los esbozos de los miembros después que los axones motores y los utilizan como guía. Las **células de la cresta neural**, que son las precursoras de las células de Schwann, rodean las fibras nerviosas motoras y sensitivas en los miembros, y forman el neurolema (vaina de Schwann) y las vainas de mielina (v. [cap. 17](#)).

Durante la quinta semana, los nervios periféricos crecen desde los **plexos nerviosos de los miembros** (braquial y lumbosacro) en desarrollo hacia el mesénquima de los miembros ([fig. 16-10B y E](#)). Los nervios espinales se distribuyen en bandas segmentarias y dan lugar a la inervación de las superficies dorsal y ventral de los miembros. Un **dermatoma** es la zona de piel inervada por un único nervio espinal y por su ganglio espinal; sin embargo, las áreas nerviosas cutáneas y las áreas correspondientes a los dermatomas muestran un solapamiento considerable. A medida que los miembros aumentan en longitud, la distribución cutánea de los nervios espinales experimenta una migración a lo largo de los propios miembros y ya no alcanza la superficie de su parte distal. A pesar de que el **patrón dermatomérico** original cambia durante el crecimiento de los miembros, en el adulto todavía es posible reconocer una secuencia de distribución ordenada ([fig. 16-10C y F](#)). En el miembro superior se puede observar que las áreas inervadas por las raíces C5 y C6 se solapan con las áreas inervadas por las raíces T2, T1 y C8, aunque dicho solapamiento es mínimo en la línea axial ventral.

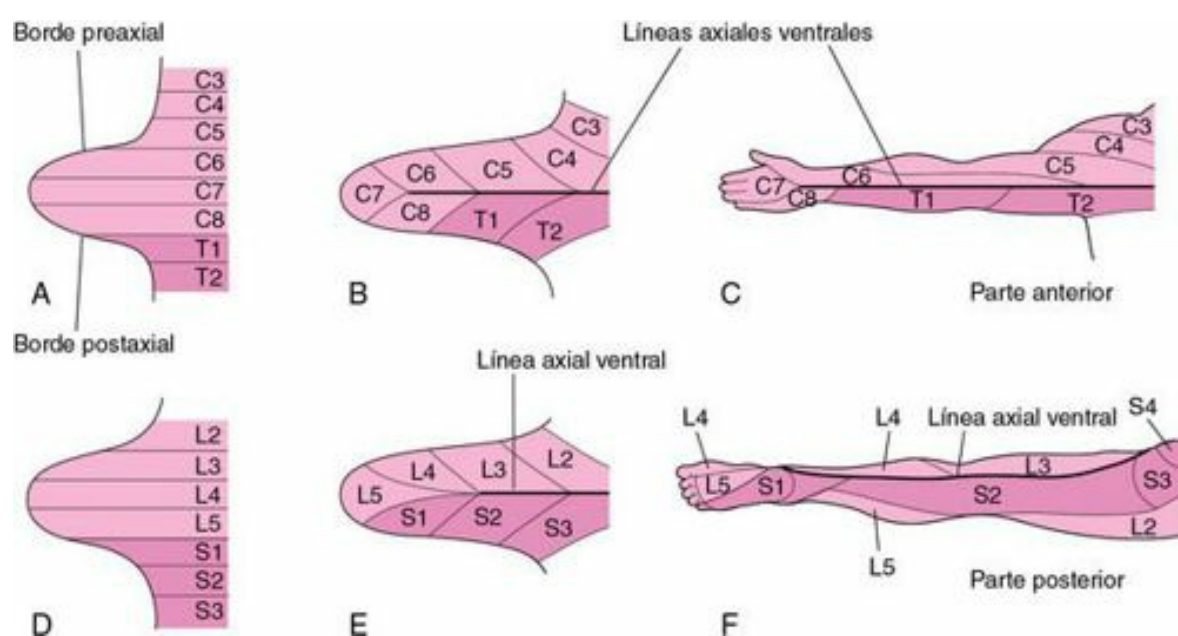


Figura 16-10 Ilustraciones correspondientes al desarrollo de los patrones dermatoméricos de los miembros. Las líneas axiales indican las zonas en las que hay un solapamiento de la inervación sensitiva. **A y D**, Parte ventral de los esbozos de los miembros al comienzo de la quinta semana. En esta fase los patrones dermatoméricos muestran la disposición segmentaria primitiva. **B y E**, Vistas similares avanzada la quinta semana, con demostración de la disposición modificada de los dermatomas. **C y F**, Patrones dermatoméricos en los miembros superiores e inferiores del adulto. El

patrón dermatomérico primitivo ha desaparecido, pero todavía se puede reconocer una secuencia ordenada de los dermatomas. **F**, Se puede observar que la mayor parte de la superficie ventral original del miembro inferior queda en la parte posterior del miembro del adulto. Esto se debe a la rotación medial del miembro inferior que tiene lugar hacia el final del período embrionario. En el miembro superior, la línea axial ventral se extiende a lo largo de la superficie anterior del brazo y el antebrazo. En el miembro inferior, la línea axial ventral se extiende a lo largo del lado medial del muslo y la rodilla, hasta la parte posteromedial de la pierna y hasta el talón.

El **área nerviosa cutánea** es la zona de piel inervada por un nervio periférico. Cuando se secciona la inervación de la raíz dorsal que inerva dicha zona, los patrones dermatoméricos indican que se puede producir un déficit leve en la zona afectada. A consecuencia del solapamiento de los territorios correspondientes a los dermatomas, una zona concreta de la piel no está inervada exclusivamente por un único nervio segmentario. Los dermatomas de los miembros pueden continuar progresivamente hasta la parte lateral de los miembros superiores, y después hasta su parte medial. En los miembros inferiores hay una distribución similar de los dermatomas, que se pueden seguir hasta la parte ventral y, más tarde, hasta la parte dorsal de los miembros inferiores. A medida que descienden los miembros, arrastran consigo sus nervios; ésta es la explicación del trayecto oblicuo de los nervios que se originan a partir de los plexos braquial y lumbosacro.

# **Vascularización sanguínea de los miembros**

Los esbozos de los miembros están vascularizados por ramas de las **arterias intersegmentarias** (fig. 16-11A), que se originan a partir de la aorta dorsal y que forman una red capilar fina en todo el mesénquima. El patrón vascular primordial está constituido por una **arteria axial primaria** y sus ramas (fig. 16-11B y C), que drenan en un seno marginal periférico. La sangre del **seno marginal** drena en una vena periférica. Los patrones vasculares cambian a medida que se desarrollan los miembros, principalmente debido al proceso de **angiogénesis** (ramificación a partir de los vasos existentes). Los nuevos vasos muestran coalescencia con otras ramas y esto da lugar a la formación de nuevos vasos.

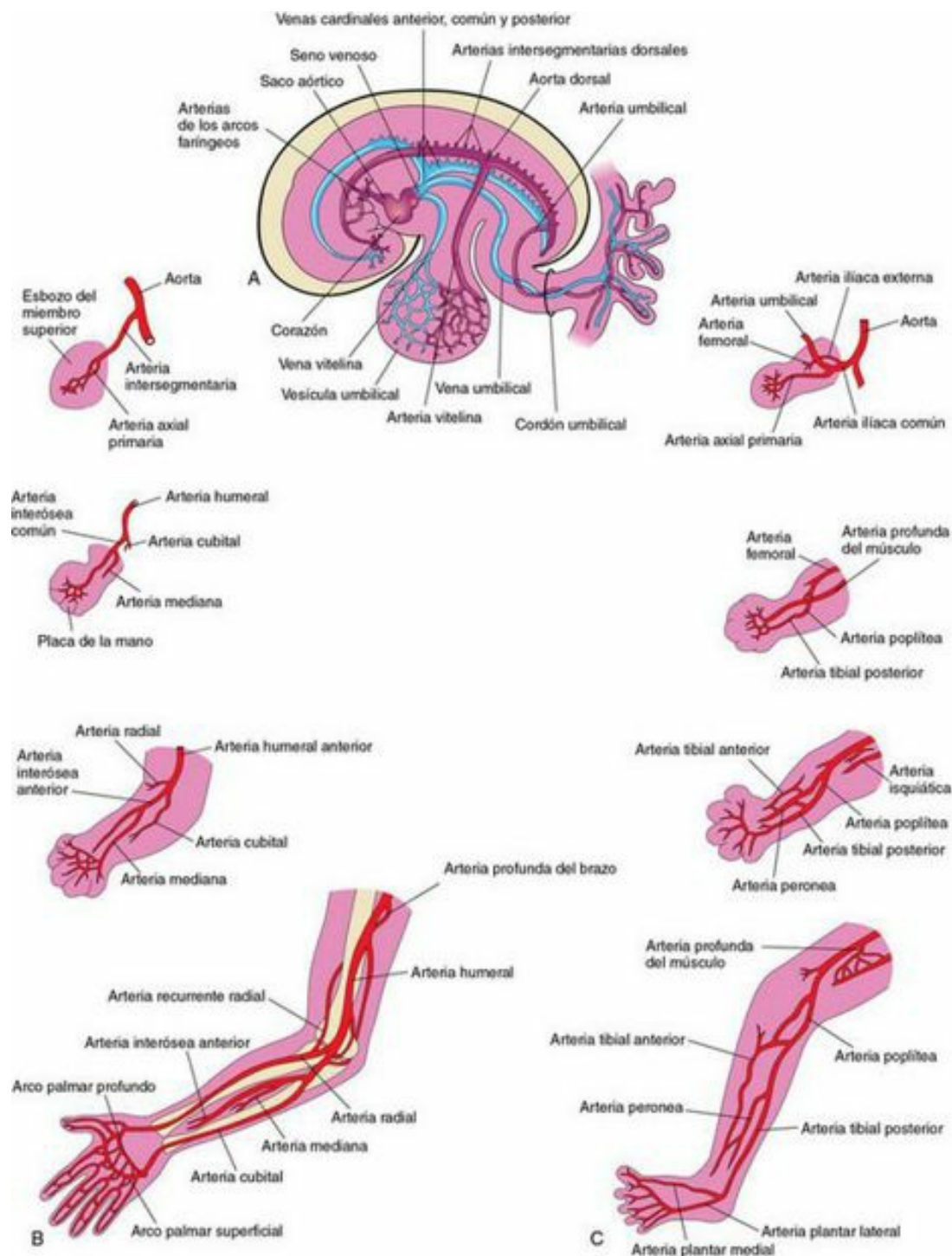


Figura 16-11 Desarrollo de las arterias de los miembros. **A**, Esquema correspondiente al sistema



cardiovascular primordial en un embrión de aproximadamente 26 días. **B**, Desarrollo de las arterias del miembro superior. **C**, Desarrollo de las arterias del miembro inferior.

La arteria axial primaria se convierte en la arteria humeral en el brazo y en la arteria interósea común en el antebrazo (v. [fig. 16-11B](#)), con ramas interóseas anterior y posterior. Las arterias cubital y radial son ramas terminales de la arteria humeral. A medida que se forman los dedos de las manos, el seno marginal se destruye y se desarrolla el patrón venoso final representado por las venas basílica y cefálica junto con sus ramas tributarias. La arteria axial primaria se convierte en la arteria femoral del muslo y en las arterias tibiales anterior y posterior en la pierna.

# Malformaciones congénitas de los miembros

Los defectos congénitos de grado menor son relativamente frecuentes y en la mayor parte de los casos es posible su corrección quirúrgica. A pesar de que estas anomalías habitualmente no tienen consecuencias médicas graves, pueden indicar la existencia de defectos más graves que pueden formar parte de un patrón reconocible de malformaciones congénitas.

El **período crítico del desarrollo de los miembros** va desde el día 24 hasta el día 36 desde la fecundación. La determinación de este hecho está fundamentada en estudios clínicos efectuados en lactantes que presentaron exposición al medicamento **talidomida** —un potente **teratógeno** humano— durante la vida intrauterina; en la actualidad, sabemos que dicha exposición causa defectos durante el período embrionario. La exposición a este teratógeno antes del día 36 puede dar lugar a defectos graves en los miembros, como **amelia** (ausencia de los miembros) ([fig. 16-12A](#)). En consecuencia, un teratógeno con capacidad para causar amelia o **meromelia** (ausencia parcial de los miembros) debe consumirse antes del final del período crítico del desarrollo de los miembros. Entre los años 1957 y 1962 se produjeron numerosos casos de anomalías graves de los miembros a causa de la ingestión materna de talidomida. La comercialización de este medicamento hipnótico, de uso generalizado por sus efectos sedantes y propiedades antieméticas, se interrumpió en 1961. Desde ese momento, los casos graves de defectos similares en los miembros han pasado a ser excepcionales. Dado que hoy en día la **talidomida** se utiliza en el tratamiento de la lepra y de otras enfermedades, es necesario insistir en que **está absolutamente contraindicada en las mujeres en edad fértil**.

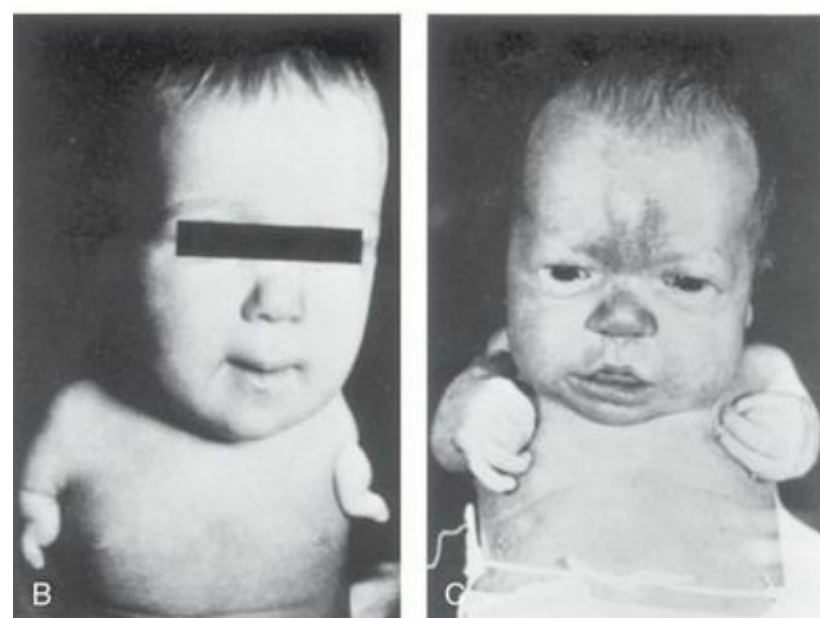
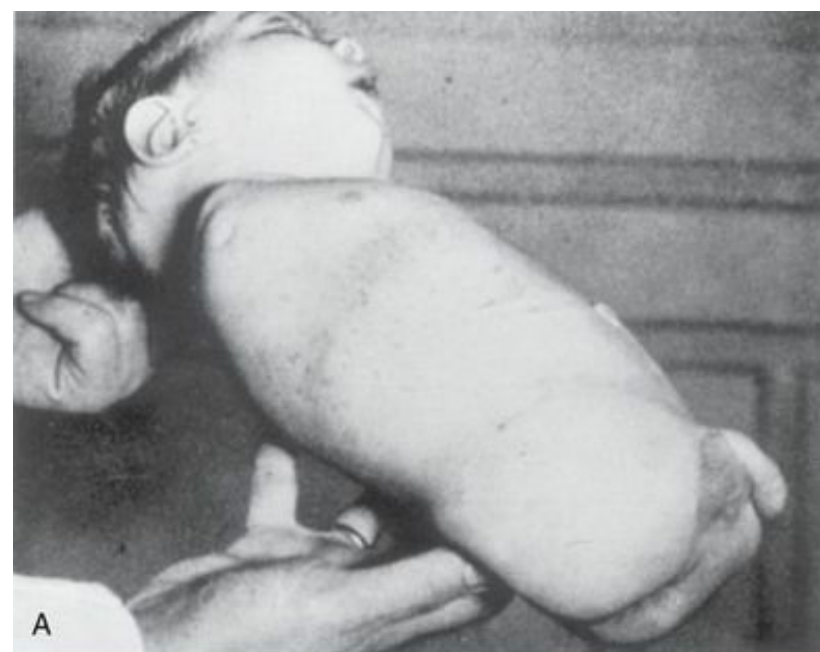

Figura 16-12 Defectos congénitos de los miembros causados por el consumo materno de talidomida. **A**, Amelia cuádruple: ausencia de los miembros superiores e inferiores. **B**, Meromelia de los miembros superiores; los miembros superiores están representados por muñones rudimentarios. **C**, Meromelia con los miembros superiores rudimentarios unidos directamente al tronco.

(Tomado de Lenz W, Knapp K: Foetal malformation due to thalidomide. *Geriatr Med Monthly*. 1962;7:253.)

En la actualidad, la incidencia de defectos congénitos importantes en los miembros es de aproximadamente 2 casos por cada 1.000 recién nacidos. La mayoría de estos defectos cabe atribuirlos a factores genéticos (v. [fig. 16-14](#)). Los resultados obtenidos en estudios moleculares han implicado a mutaciones genéticas (genes *Hox*, *BMP*, *Shh*, *Wnt7*, *En-1*, entre otros) en algunos casos de defectos de los miembros. Se ha observado que algunos defectos genéticos de los miembros inferiores se asocian a patrones arteriales aberrantes, un aspecto que podría tener importancia en la patogenia de dichos defectos. Estudios experimentales indican que la talidomida altera la formación de los vasos sanguíneos iniciales en los esbozos de los miembros.

---

## Anomalías de los miembros

Hay dos tipos principales de anomalías o defectos de los miembros:

- **Amelia**, o ausencia de uno o varios miembros ([figs. 16-12A](#) y [16-13A](#)).
- **Meromelia**, o ausencia de una parte de un miembro, como por ejemplo la **hemimelia**, que consiste en la ausencia del peroné en la pierna, y la **focomelia**, en la que las manos y los pies están unidos al tronco casi de forma directa ([figs. 16-12B](#) y [16-13B](#)).

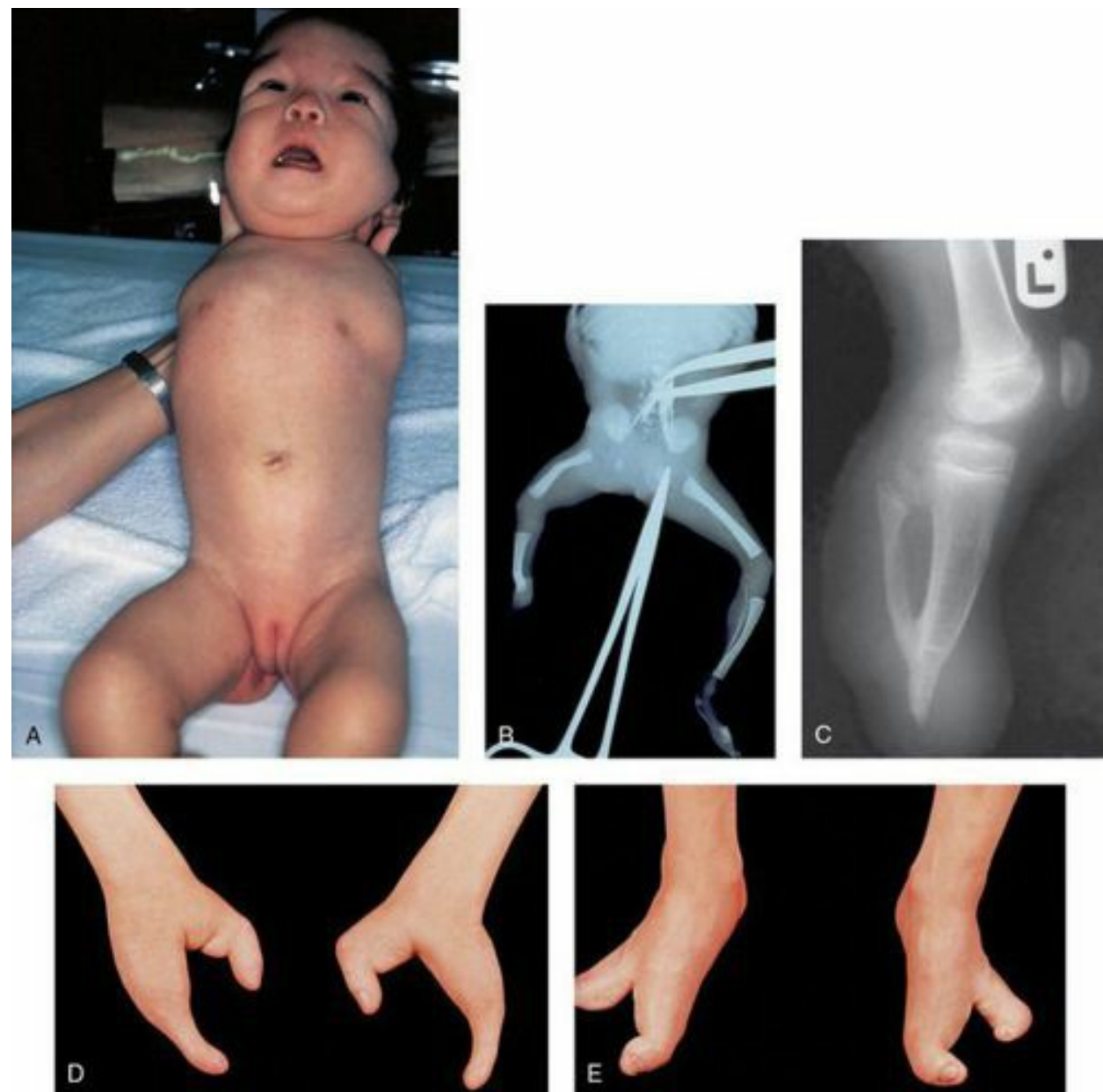

Figura 16-13 Varios tipos de defectos congénitos. **A**, Recién nacido de sexo femenino con amelia (ausencia completa de los miembros superiores). **B**, Radiografía de un feto de sexo femenino con ausencia del peroné derecho. También se puede observar que la pierna derecha es más corta y que el fémur y la tibia muestran arqueamiento e hipoplasia (desarrollo insuficiente del tejido del miembro). **C**, Radiografía en la que se puede observar la ausencia parcial y la fusión de los extremos inferiores de la tibia y el peroné en un niño de 5 años. **D**, Ausencia de los dedos centrales de las manos, como resultado de un defecto que se denomina mano bifurcada o mano hendida. **E**, Ausencia del segundo al cuarto dedo de los pies, con un pie bifurcado o pie hendido.

(**A**, Por cortesía del doctor Y. Suzuki, Achi, Japón. **B**, Por cortesía del doctor Joseph R. Siebert, Children's Hospital and Regional Medical Center, Seattle, Washington. **C**, Por cortesía del doctor Prem S. Sahni, anteriormente en el Department of Radiology, Children's Hospital, Winnipeg, Manitoba, Canadá. **D** y **E**, Por cortesía del doctor en medicina A.E. Chudley, Section of Genetics and Metabolism, Department of Pediatrics and Child Health, University of Manitoba, Winnipeg, Manitoba, Canadá.)

---

---

## Causas de las anomalías de los miembros

Los defectos congénitos de los miembros se inician en fases diversas del desarrollo. La supresión del desarrollo del esbozo del miembro al principio de la cuarta semana da lugar a la ausencia de dicho miembro, en lo que se denomina **amelia**. La detención o la alteración de la diferenciación o el crecimiento de los miembros durante la quinta semana origina diversos tipos de **meromelia**. Tal como ocurre en otras anomalías congénitas, los defectos de los miembros se deben a:

- Factores genéticos, como las alteraciones cromosómicas asociadas a la trisomía 18 (v. [cap. 20](#)).
- Mutaciones genéticas, como ocurre en la braquidactilia, un cuadro que consiste en la disminución de la longitud de los dedos de las manos, o la osteogénesis imperfecta, que es un defecto grave de los miembros con fracturas antes del nacimiento.
- Factores ambientales, como los teratógenos (talidomida, alcohol, etc.).
- Una combinación de factores genéticos y ambientales (*herencia multifactorial*), tal como ocurre con la luxación congénita de la cadera (v. [cap. 20](#)).
- Alteraciones vasculares con isquemia (disminución del aporte de sangre), como es el caso de los defectos de reducción de los miembros.

Los resultados obtenidos en estudios experimentales sugieren que los factores mecánicos durante el desarrollo intrauterino puedan ser la causa de algunos defectos en los miembros fetales. La disminución de la cantidad de líquido amniótico (*oligohidramnios*) se asocia a menudo a deformaciones en los miembros; sin embargo, la significación de los factores mecánicos intrauterinos sobre las deformidades posturales congénitas sigue siendo aún objeto de debate.

---

---

## Mano bifurcada y pie hendido o malformaciones con hendidura de la mano y el pie

En los defectos congénitos graves como la mano bifurcada y el pie hendido, que se denominan clínicamente malformaciones de mano o pie hendido (MMPH), se observa la ausencia de uno o más dedos centrales (de las manos o los pies) a consecuencia de la falta de desarrollo de uno o más rayos digitales ([fig. 16-13D](#) y [E](#)). La mano o el pie están divididos en dos partes enfrentadas entre sí e incurvadas hacia dentro. Es un trastorno infrecuente que se observa en 1 de cada 20.000 recién nacidos vivos. El síndrome de la mano hendida es un trastorno de transmisión autosómica dominante con

penetrancia incompleta. La malformación se origina durante la quinta o sexta semana de desarrollo, cuando se están formando las manos. El trastorno tiene una penetrancia del 70%: solamente presentan esta malformación el 70% de las personas portadoras del gen.

---

---

### Ausencia congénita del radio

Se observa una ausencia parcial o completa del radio. La mano muestra una desviación lateral y el cúbito presenta un arqueamiento con la concavidad dirigida hacia la parte lateral del antebrazo. Este defecto se debe a la falta de formación del primordio del mesénquima del radio durante la quinta semana de desarrollo. La ausencia del radio suele deberse a factores genéticos.

---

---

### Braquidactilia

El acortamiento de los dedos de las manos o los pies se debe a la disminución de la longitud de las falanges. Este defecto congénito se suele transmitir de manera dominante y se asocia a menudo a estatura baja.

---

---

### Polidactilia

La polidactilia consiste en la aparición de más de cinco dedos en las manos o los pies, es decir, en la presencia de **dedos supernumerarios** ([fig. 16-14A y B](#)). A menudo el dedo extra se forma de manera incompleta y carece de un desarrollo muscular normal. Cuando la mano está afectada, es más frecuente que el dedo extra sea lateral o medial al dedo medio. En el pie, el dedo extra suele estar localizado en la parte lateral. La polidactilia se hereda de manera dominante.

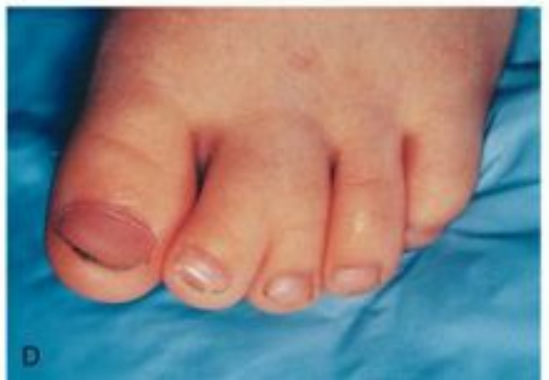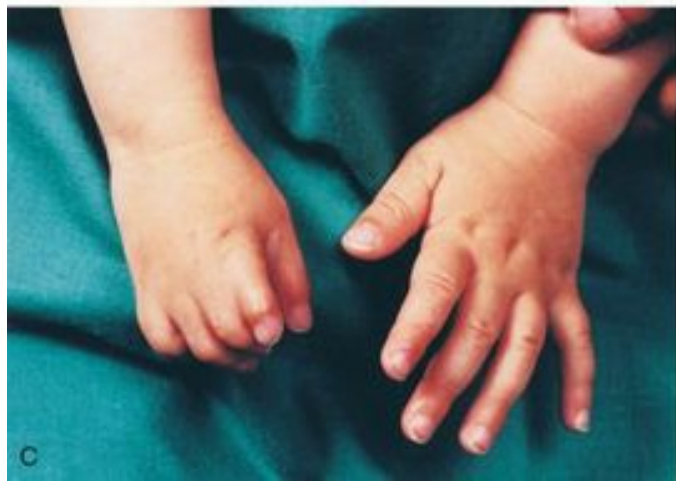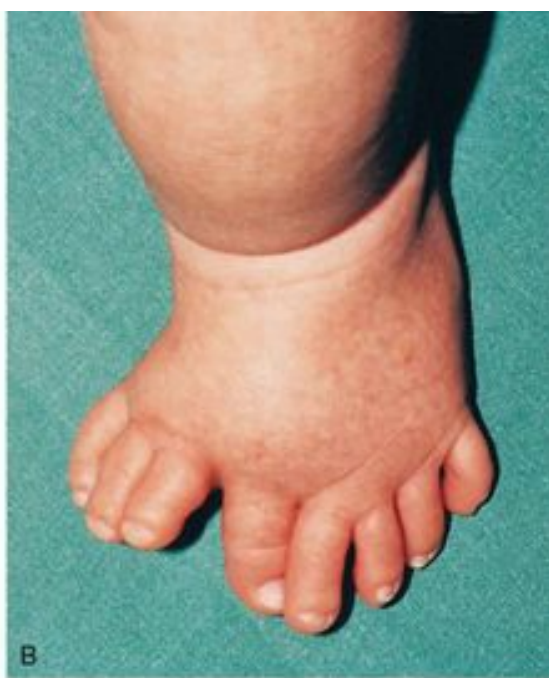


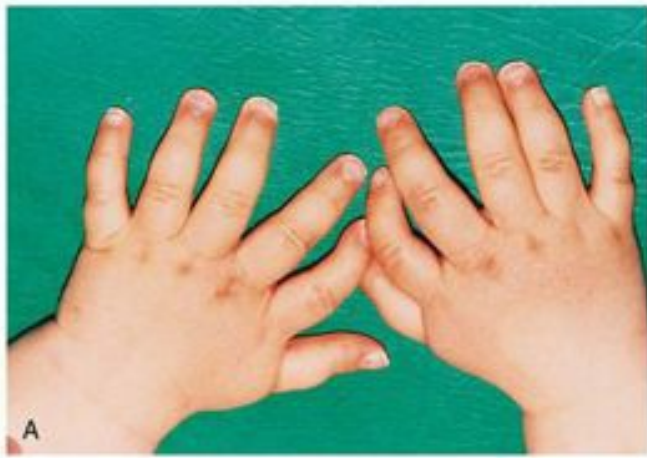Figura 16-14 Tipos de defectos congénitos de los dedos. Polidactilia (más de cinco dedos en las manos o en los pies) en las manos (A) y en los pies (B). Sindactilia (membranas interdigitales o fusión de los dedos) en los dedos de las manos (C) y de los pies (D).

(Por cortesía del doctor A.E. Chudley, Section of Genetics and Metabolism, Department of Pediatrics and Child Health, Children's Hospital and University of Manitoba, Winnipeg, Manitoba, Canadá.)

---

---

## Sindactilia

La sindactilia es un defecto congénito frecuente que puede afectar a las manos o a los pies. La **sindactilia cutánea** (membranas interdigitales simples) es un defecto frecuente de los miembros. Es más habitual en el pie que en la mano (fig. 16-14C y D). La sindactilia cutánea se debe a la falta de degeneración de las membranas interdigitales entre dos o más dedos. La eliminación del tejido que une los dedos tiene lugar a través del proceso de muerte celular programada (apoptosis). El bloqueo de acontecimientos celulares y moleculares es posiblemente el factor responsable de los defectos de los dedos.

La **sindactilia ósea** (fusión de los huesos, *sinostosis*) tiene lugar cuando no se desarrollan las escotaduras entre los rayos digitales y, en consecuencia, no se produce la separación de los dedos. La sindactilia es más frecuente entre los dedos medio y anular en las manos, y entre los dedos segundo y

tercero en los pies (sindactilia tipo I). Se hereda mediante un mecanismo autosómico dominante simple. Se ha publicado un caso de sinpolidactilia (sindactilia tipo II) (sindactilia y polidactilia) debida a mutaciones del NH2 terminal, parte del gen *HoxD13* que no se une al ADN.

---

---

### Pie equino varo congénito

El **pie equino varo** es un defecto congénito relativamente frecuente que se observa en alrededor de 1 de cada 1.000 recién nacidos. Constituye el defecto musculoesquelético más frecuente y se caracteriza por múltiples componentes que dan lugar a una posición anómala del pie que impide la carga normal del peso corporal. La planta del pie muestra un giro medial y el pie está invertido ([fig. 16-15](#)). El pie equino varo es bilateral en aproximadamente el 50% de los casos y es unas dos veces más frecuente en los niños que en las niñas.

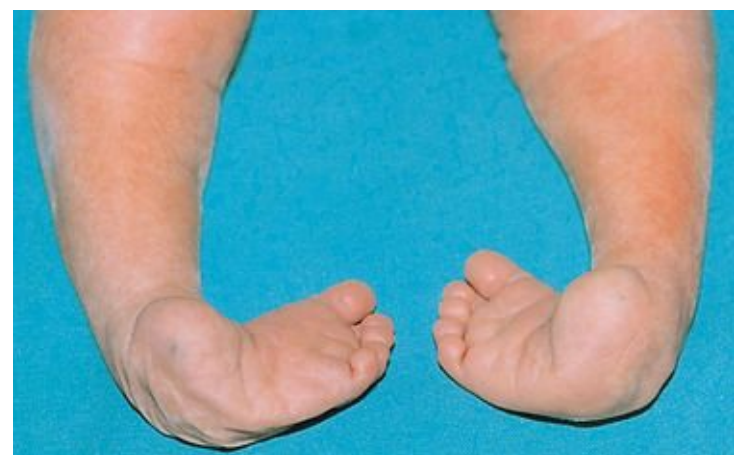

Figura 16-15 Recién nacido con pie equino varo bilateral. Se puede observar la hiperextensión y la incurvación de los pies.

(Por cortesía del doctor A.E. Chudley, Section of Genetics and Metabolism, Department of Pediatrics and Child Health, Children's Hospital and University of Manitoba, Winnipeg, Manitoba, Canadá.)

A pesar de que a menudo se señala que el pie equino varo se debe a un problema de postura anómala o de limitación de los movimientos de los miembros inferiores del feto durante la fase intrauterina, la evidencia en apoyo de esta hipótesis no es concluyente. El pie equino varo parece estar relacionado con **herencia multifactorial** (participación simultánea de factores genéticos y ambientales). En este trastorno están presentes todas las estructuras anatómicas, de manera que en la mayoría de los casos se puede aplicar el tratamiento mediante escayola o sujeción con cinta.

---

---

### Displasia congénita de la cadera

Este defecto congénito se observa en aproximadamente 1 de cada 1.500 recién nacidos y es más frecuente en los de sexo femenino que en los de sexo masculino. La cápsula articular muestra un grado intenso de relajación en el momento del nacimiento y hay un desarrollo insuficiente del acetábulo y de la cabeza del fémur. La luxación ocurre casi siempre después del parto. Hay dos factores causales:



- **Desarrollo anómalo del acetábulo**, que se observa en cerca del 15% de los lactantes con luxación congénita de la cadera y que es frecuente tras el parto de nalgas, lo cual sugiere que la postura de nalgas durante los últimos meses de embarazo puede dar lugar a un desarrollo anómalo del acetábulo y de la cabeza del fémur.

- **Laxitud articular generalizada**, que a menudo es un trastorno hereditario dominante que parece estar asociado a la luxación congénita de la cadera en el contexto de un patrón de herencia multifactorial.

---

## Resumen del desarrollo de los miembros

- Los **esbozos de los miembros** aparecen hacia el final de la cuarta semana en forma de protrusiones poco aparentes en la pared corporal ventrolateral. Los esbozos de los miembros superiores se desarrollan aproximadamente 2 días antes que los de los miembros inferiores. Los tejidos de los esbozos de los miembros proceden de dos fuentes principales: el mesodermo y el ectodermo.
- La **CEA (cresta ectodérmica apical)** ejerce una influencia inductiva sobre el mesénquima de los miembros (v. [fig. 16-2](#)), con estimulación del crecimiento y el desarrollo de las propias extremidades. Los esbozos de los miembros experimentan un aumento de su longitud debido a la proliferación del mesénquima existente en su interior. La **apoptosis** (muerte celular programada) es un mecanismo importante en el desarrollo de los miembros; por ejemplo, tiene importancia en la fragmentación o destrucción del tejido existente en las escotaduras que quedan entre los rayos digitales.
- Los músculos de los miembros derivan del mesénquima (**células precursoras miogénicas**) que se origina en los somitas. Las células formadoras del músculo (**mioblastos**) proceden de las masas musculares dorsal y ventral. Los nervios crecen en los esbozos de los miembros después de que ya se han formado las masas musculares. La mayor parte de los vasos sanguíneos de los esbozos de los miembros se originan en forma de yemas en las arterias intersegmentarias.
- Inicialmente, los miembros en fase de desarrollo presentan un alargamiento en dirección caudal; más adelante, se proyectan ventralmente, y al final muestran rotación sobre sus ejes longitudinales. Los miembros superiores e inferiores rotan en direcciones opuestas y con grados distintos (v. [fig. 16-9](#)).
- La mayoría de los defectos congénitos de los miembros se deben a factores genéticos; sin embargo, muchos de estos defectos posiblemente son el resultado de la interacción entre factores genéticos y ambientales (**herencia multifactorial**).

# Problemas con orientación clínica

---

# Caso 16-1

*Una mujer consulta al pediatra tras observar que cuando su hija de 11 meses de edad comienza a caminar de manera independiente es como si sus piernas tuvieran longitudes distintas.*

- ¿Tiene la luxación congénita de la cadera una incidencia mayor en los lactantes de sexo femenino que en los de sexo masculino?
- ¿Presentan ya desde el momento del nacimiento luxación las articulaciones de la cadera de estos lactantes?
- ¿Cuáles son las causas más probables de la luxación congénita de la cadera?

---

---

## Caso 16-2

*Un lactante de sexo masculino nace con defectos en los miembros. Su madre señala que tiene un familiar con defectos similares.*

- ¿Son frecuentes los defectos de los miembros similares a los causados por el medicamento talidomida?
- ¿Cuáles eran las características del síndrome causado por la talidomida?
- Señale cuáles son los defectos en los miembros y en otras estructuras que se asocian a menudo al síndrome de talidomida.

---

---

## Caso 16-3

*Un recién nacido presenta pie equino varo bilateral. El médico señala que es un defecto congénito frecuente.*

- ¿Cuál es el tipo más frecuente de pie equino varo?
- ¿Cuál es su frecuencia?
- Describa los pies de los lactantes que nacen con este defecto congénito.

---

---

## Caso 16-4

Una niña nace con sindactilia (membranas interdigitales entre los dedos). El médico establece que es un defecto de grado menor que se puede corregir fácilmente mediante cirugía.

- ¿Es frecuente la sindactilia?
  - ¿Es más frecuente la sindactilia en las manos que en los pies?
  - ¿Cuál es el fundamento embriológico de la sindactilia?
- 

La discusión de estos problemas se recoge al final del libro.

### Bibliografía y lecturas recomendadas

Ambler C.A., Nowicki J.L., Burke A.C., et al. Assembly of trunk and limb blood vessels involves extensive migration and vasculogenesis of somite-derived angioblasts. *Dev Biol.* 2001;234:352.

Butterfield N.C., McGlinn E., Wicking C. The molecular regulation of vertebrate limb patterning. *Curr Top Dev Biol.* 2010;90:319.

Cole P., Kaufman Y., Hatef D.A., et al. Embryology of the hand and upper extremity. *J Craniofac Surg.* 2009;20:992.

Cooperman D.R., Thompson G.H. Congenital abnormalities of the upper and lower extremities and spine. In Martin R.J., Fanaroff A.A., Walsh M.C., eds.: *Fanaroff and Martin's Neonatal-Perinatal Medicine: Diseases of the Fetus and Infant*, ed 8, Philadelphia: Mosby, 2006.

Dahn R.D., Fallon J.F. Limiting outgrowth: BMPs as negative regulators in limb development. *BioEssays.* 1999;21:721.

Elliott A.M., Evans J.A., Chudley A.E. Split hand foot malformation (SHFM). *Clin Genet.* 2005;68:501.

Gold N.B., Westgate M.N., Holmes L.B. Anatomic and etiological classification of congenital limb deficiencies. *Am J Med Genet A.* 2011;155:1225.

Goncalves L.F., Kusanovic J.P., Gotsch F., et al. The fetal musculoskeletal system. In Callen P.W., ed.: *Ultrasonography in Obstetrics and Gynecology*, ed 5, Philadelphia: Elsevier, 2008.

Grzeschik K.-H. Human limb malformations: An approach to the molecular basis of development. *Int J Dev Biol.* 2002;46:983.

Hall B.K. *Bones and Cartilage: Developmental Skeletal Biology*. Philadelphia: Elsevier; 2005.

Hinrichsen K.V., Jacob H.J., Jacob M., et al. Principles of ontogenesis of leg and foot in man. *Ann*

*Anat.* 1994;176:121.

Kabak S., Boizow L. Organogenese des Extremitätenskeletts und der Extremitätengelenke beim Menschenembryo. *Anat Anz.* 1990;170:349.

Logan M. Finger or toe: The molecular basis of limb identity. *Development.* 2003;130:6401.

Manske P.R., Oberg K.C. Classification and developmental biology of congenital anomalies of the hand and upper extremity. *J Bone Joint Surg Am.* 2009;91:3.

Marini J.C., Gerber N.L. Osteogenesis imperfecta. *JAMA.* 1997;277:746.

Moore K.L., Dalley A.F., Agur A.M.R. *Clinically Oriented Anatomy*, ed 6. Baltimore: Williams & Wilkins; 2010.

Muragaki Y., Mundlos S., Upton J., et al. Altered growth and branching patterns in synpolydactyly caused by mutations in HoxD13. *Science.* 1996;272:548.

O'Rahilly R., Müller F. *Developmental Stages in Human Embryos*. Washington, DC: Carnegie Institution of Washington; 1987.

Robertson W.W., Jr., Corbett D. Congenital clubfoot. *Clin Orthop.* 1997;338:14.

Sammer D.M., Chung K.C. Congenital hand differences: embryology and classification. *Hand Clin.* 2009;25:151.

Talamillo A., Delgado I., Nakamura T., et al. Role of Epiprofin, a zinc-finger transcription factor in limb development. *Dev Biol.* 2010;337:363.

Towers M., Tickle C. Generation of pattern and form in the developing limb. *Int J Dev Biol.* 2009;53:805.

Van Allen M.I. Structural anomalies resulting from vascular disruption. *Pediatr Clin North Am.* 1992;39:255.

Van Heest A.E. Congenital disorders of the hand and upper extremity. *Pediatr Clin North Am.* 1996;43:1113.

Zuniga A. Globalisation reaches gene regulation: The case for vertebrate limb development. *Curr Opin Genet Dev.* 2005;15:403.



# Capítulo 17

## Sistema nervioso

### [Desarrollo del sistema nervioso](#)

### [Desarrollo de la médula espinal](#)

[Desarrollo de los ganglios espinales](#)

[Desarrollo de las meninges](#)

[Cambios en la posición de la médula espinal](#)

[Mielinización de las fibras nerviosas](#)

[Malformaciones congénitas de la médula espinal](#)

### [Desarrollo del encéfalo](#)

[Curvaturas encefálicas](#)

[Rombencéfalo](#)

[Plexos coroideos y líquido cefalorraquídeo](#)

[Mesencéfalo](#)

[Prosencéfalo](#)

### [Malformaciones congénitas del encéfalo](#)

### [Desarrollo del sistema nervioso periférico](#)

[Nervios espinales](#)

[Nervios craneales](#)

### [Desarrollo del sistema nervioso autónomo](#)

[Sistema nervioso simpático](#)

[Sistema nervioso parasimpático](#)

### [Resumen del sistema nervioso](#)

### [Problemas con orientación clínica](#)

El sistema nervioso está constituido por tres regiones principales:

- El **sistema nervioso central** (SNC), que está formado por el cerebro y la médula espinal, y protegido por el cráneo y la columna vertebral.
- El **sistema nervioso periférico** (SNP), que incluye las neuronas que se localizan fuera del SNC; los nervios y los ganglios craneales, y los nervios y los ganglios espinales, que conectan el cerebro y la médula espinal con las estructuras periféricas.
- El **sistema nervioso autónomo** (SNA), que tiene partes que pertenecen al SNC y otras que

pertenecen al SNP, y que está constituido por neuronas que inervan el músculo liso, el músculo cardíaco, el epitelio glandular y las diversas combinaciones de estos tejidos.

# Desarrollo del sistema nervioso

Las primeras indicaciones del desarrollo del sistema nervioso aparecen durante la tercera semana, a medida que se desarrollan la placa neural y el surco neural en la parte posterior del embrión trilaminar (fig. 17-1A). La notocorda y el mesénquima paraaxial inducen el ectodermo suprayacente para su diferenciación hacia la formación de la placa neural. *Las moléculas de señalización implicadas en esta inducción son miembros de la familia del factor de crecimiento transformador beta, Shh y las proteínas morfogenéticas óseas (BMP)*. La formación de los pliegues neurales, la cresta neural y el tubo neural queda ilustrada en las [figuras 17-1B a F](#), y [17-2](#).

- El tubo neural se diferencia hacia el SNC.
- La cresta neural da lugar a las células que forman la mayor parte del SNP y del SNA.

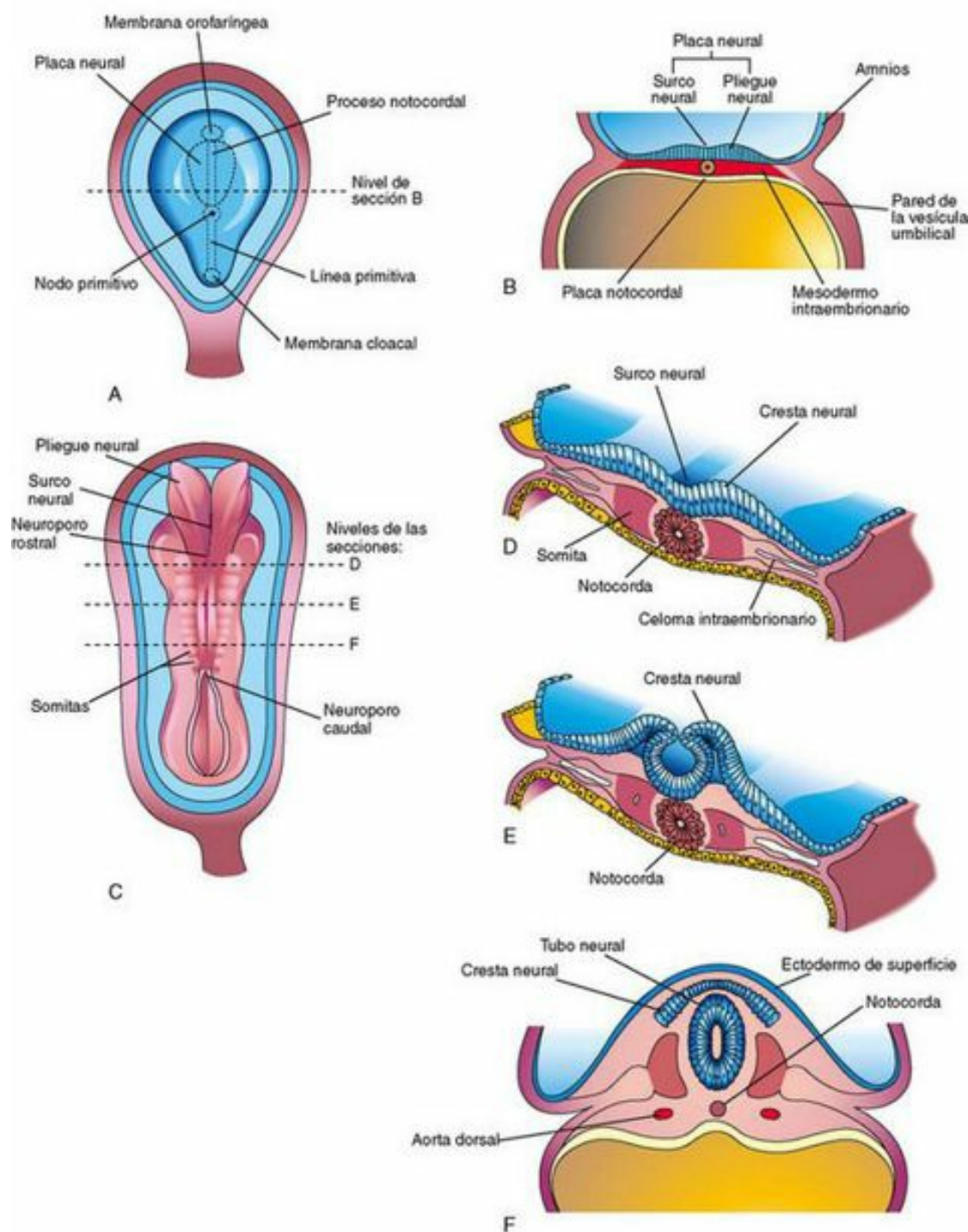


Figura 17-1 Ilustraciones de la placa neural y de su plegamiento con formación del tubo neural. **A**, Vista dorsal de un embrión de aproximadamente 17 días, expuesto mediante la eliminación del amnios. **B**, Sección transversal del embrión en la que se muestra la placa neural y el desarrollo inicial del surco neural y los pliegues neurales. **C**, Vista dorsal de un embrión de aproximadamente 22 días. Los pliegues neurales se han fusionado frente a los somitas cuarto a sexto, pero permanecen sin fusionarse en los dos extremos. **D a F**, Secciones transversales del embrión en los niveles mostrados en **C**, donde se ilustra la formación del tubo neural y su separación del ectodermo de superficie. Se puede observar que algunas células neuroectodérmicas no están incluidas en el tubo neural sino que permanecen entre el tubo neural y el ectodermo de superficie constituyendo la cresta neural.

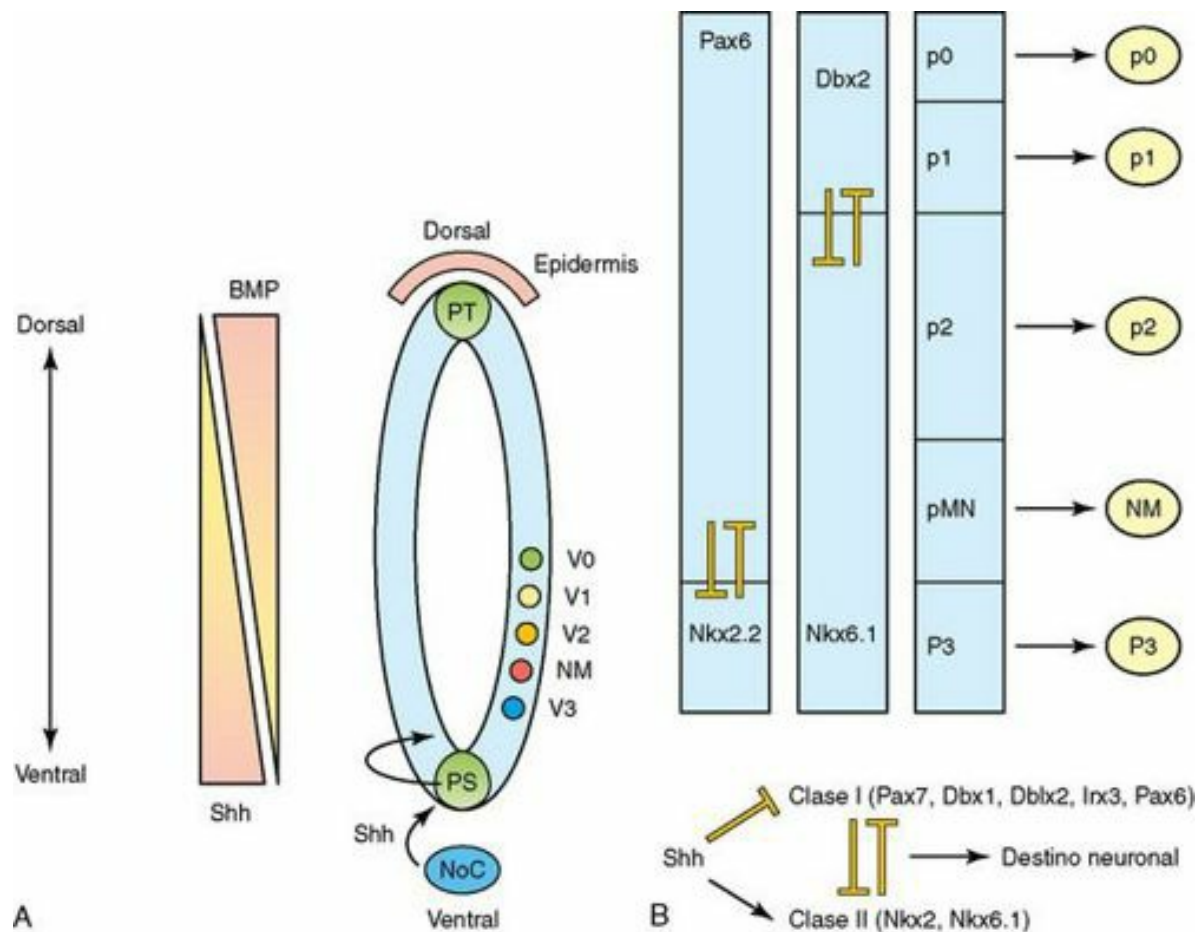


Figura 17-2 Los morfógenos y los factores de transcripción especifican el destino de las células progenitoras en el tubo neural ventral. **A**, *Sonic hedgehog* (Shh) es producido por la notocorda (NoC) y por la placa del suelo (PS) del tubo neural, con un gradiente ventral-dorsal. De la misma forma, las proteínas morfogenéticas óseas (BMP, *bone morphogenetic proteins*), que forman parte de la superfamilia del factor de crecimiento transformador beta, son producidas por la placa del techo (PT) del tubo neural y por la epidermis suprayacente, con un gradiente dorsal-ventral. Estos gradientes morfogénicos contrarios determinan los destinos celulares dorso-ventrales. **B**, Los gradientes de concentración Shh definen la expresión ventral de los dominios de los factores de transcripción *homeobox* de clase I (reprimidos) y de clase II (activados). Interacciones negativas recíprocas permiten establecer los límites de expresión genética en la parte ventral de la médula espinal embrionaria. NM, neurona motora; P, progenitora; V, interneurona ventral.

(Por cortesía del doctor David Eisenstat, Manitoba Institute of Cell Biology, y Department of Human Anatomy and Cell Science; y del doctor Jeffrey T. Wigle, Department of Biochemistry and Medical

La **neurulación** es la formación de la placa neural y del tubo neural, y se inicia durante la cuarta semana (22-23 días) en la región del cuarto al sexto par de somitas ([fig. 17-1C y D](#)). En esta fase, los dos tercios craneales de la placa y tubo neurales (hasta el cuarto par de somitas en dirección caudal) representan el cerebro futuro, mientras que el tercio caudal de la placa y tubo neurales representan la futura médula espinal.

La fusión de los pliegues neurales y la formación del **tubo neural** se inician en el quinto somita y evolucionan en direcciones craneal y caudal hasta que solamente quedan pequeñas aberturas del tubo neural en sus dos extremos ([fig. 17-3A y B](#)). La luz del tubo neural se convierte en el **canal neural**, que comunica libremente con la cavidad amniótica ([fig. 17-3C](#)). La abertura craneal, denominada **neuroporo rostral**, se cierra aproximadamente el día 25, mientras que el **neuroporo caudal** se cierra alrededor del día 27 ([fig. 17-3D](#)).

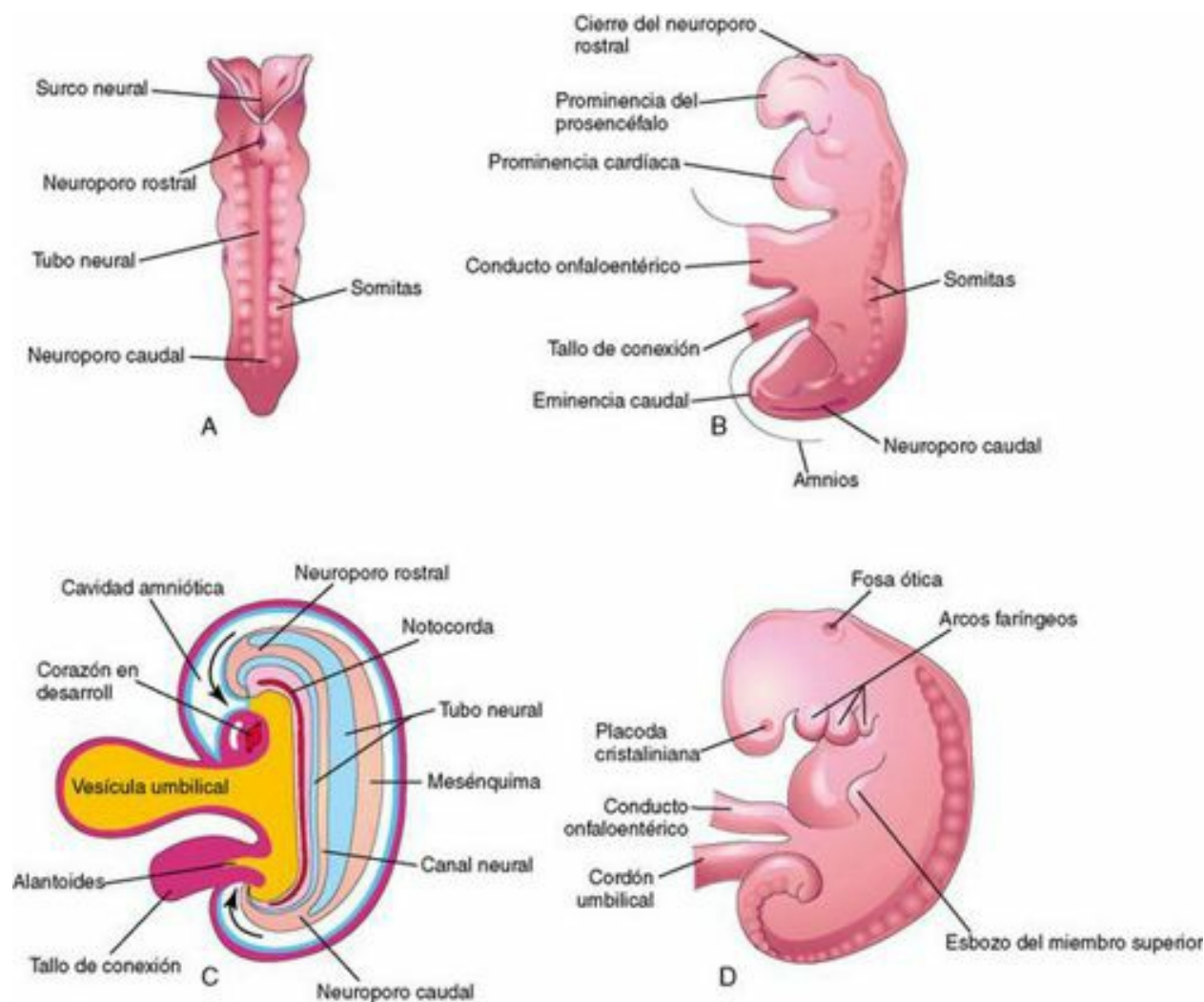


Figura 17-3 **A**, Vista dorsal de un embrión de aproximadamente 23 días donde se muestra la fusión de los pliegues neurales, que forman el tubo neural. **B**, Vista lateral de un embrión de aproximadamente 24 días; se muestra la prominencia del prosencéfalo y el cierre del neuroporo rostral. **C**, Sección sagital esquemática del embrión, con demostración de la comunicación transitoria del canal neural con la cavidad amniótica (*flechas*). **D**, Vista lateral de un embrión de aproximadamente 27 días. Se

puede observar que los neuroporos mostrados en **B** están cerrados.

El **cierre de los neuroporos** coincide con el establecimiento de la circulación vascular correspondiente al tubo neural. Las paredes del tubo neural aumentan de grosor para formar el cerebro y la médula espinal ([fig. 17-4](#)). El canal neural da lugar al sistema ventricular cerebral y al canal central de la médula espinal.

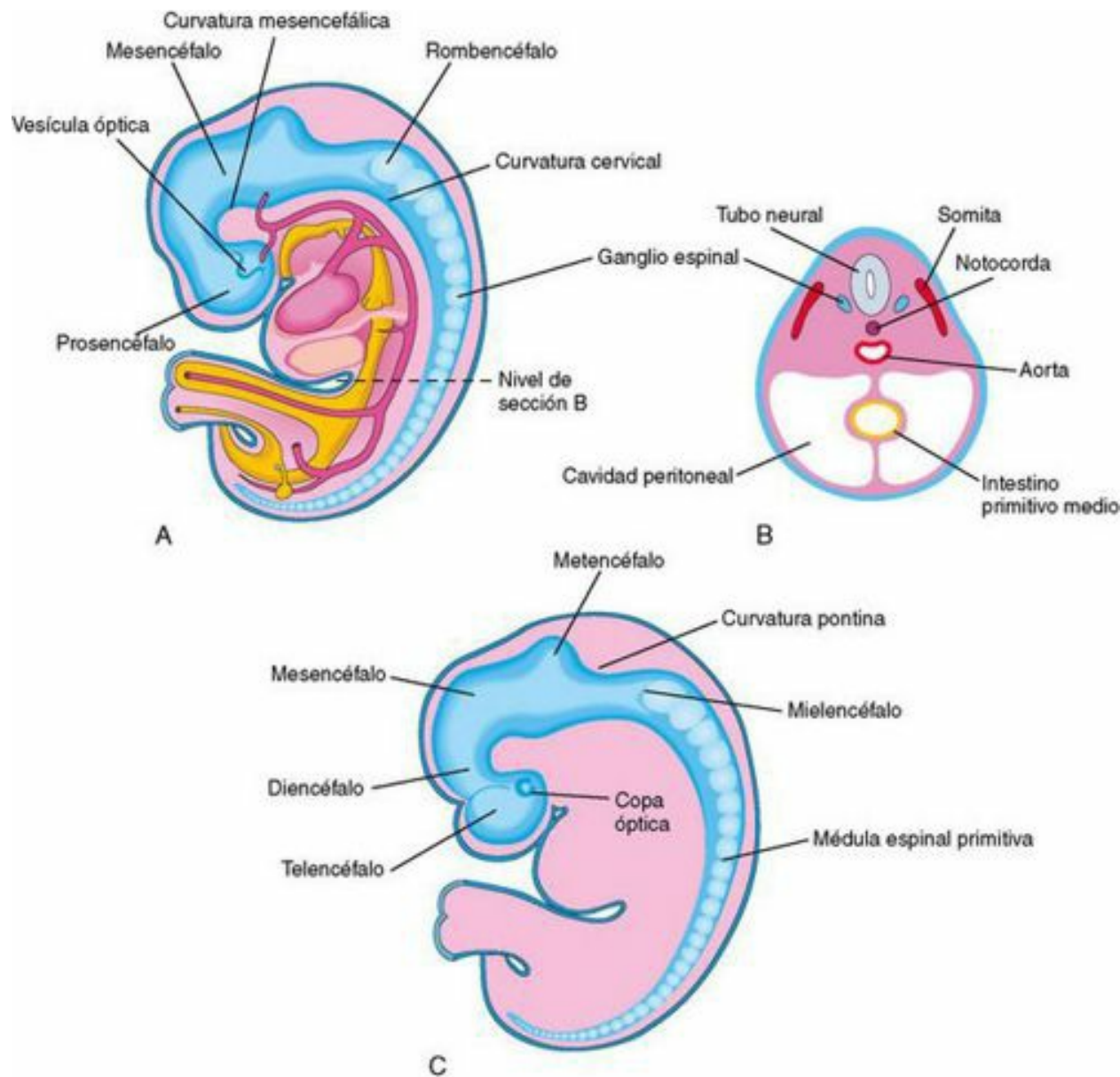


Figura 17-4 **A**, Vista lateral esquemática de un embrión de aproximadamente 28 días con demostración de las tres vesículas encefálicas primarias: el prosencéfalo, el mesencéfalo y el rombencéfalo. Hay dos curvaturas que delimitan las divisiones primarias del encéfalo. **B**, Sección transversal del embrión con demostración del tubo neural que se transforma más adelante en la médula espinal de esta región. También se muestran los ganglios espinales derivados de la cresta neural. **C**, Vista lateral esquemática del sistema nervioso central (SNC) de un embrión de 6 semanas con demostración de las vesículas encefálicas secundarias y de la curvatura pontina, que aparecen a medida que el encéfalo crece con rapidez.

Ausencia de cierre del tubo neural

La hipótesis que se maneja en la actualidad es la de la existencia de múltiples sitios de cierre (posiblemente cinco) implicados en la formación del tubo neural. La falta de cierre del sitio 1 da lugar a espina bífida quística (v. [fig. 17-15](#)); la meroencefalia (anencefalia) se debe a la falta de cierre del sitio 2 (v. [fig. 17-13](#)); la craneorraquisquisis es el resultado de la falta de cierre de los sitios 2, 4 y 1; la falta de fusión en el sitio 3 es infrecuente.

Las descripciones de estos defectos del tubo neural (DTN) se presentan más adelante (v. [fig. 17-19](#)). Se ha sugerido que en la región más caudal puede haber un quinto sitio de cierre, desde la segunda vértebra lumbar hasta la segunda vértebra sacra, y que el cierre por debajo de la segunda vértebra sacra se lleva a cabo mediante neurulación secundaria. El estudio epidemiológico de los recién nacidos con DTN apoya la posibilidad de que en el ser humano haya múltiples sitios de cierre del tubo neural.

---

# Desarrollo de la médula espinal

La médula espinal se desarrolla a partir de la parte caudal de la placa neural y de la eminencia caudal. El tubo neural caudal al cuarto par de somitas se transforma en la médula espinal ([figs. 17-3 a y 17-5](#)). Las paredes laterales del tubo neural aumentan de grosor y al mismo tiempo, y de manera gradual, disminuye el calibre del **canal neural** hasta que a las 9-10 semanas sólo queda un pequeño **canal central** en la médula espinal ([fig. 17-5C](#)). Inicialmente, la pared del tubo neural está constituida por un grueso neuroepitelio cilíndrico y pseudoestratificado ([fig. 17-5D](#)).

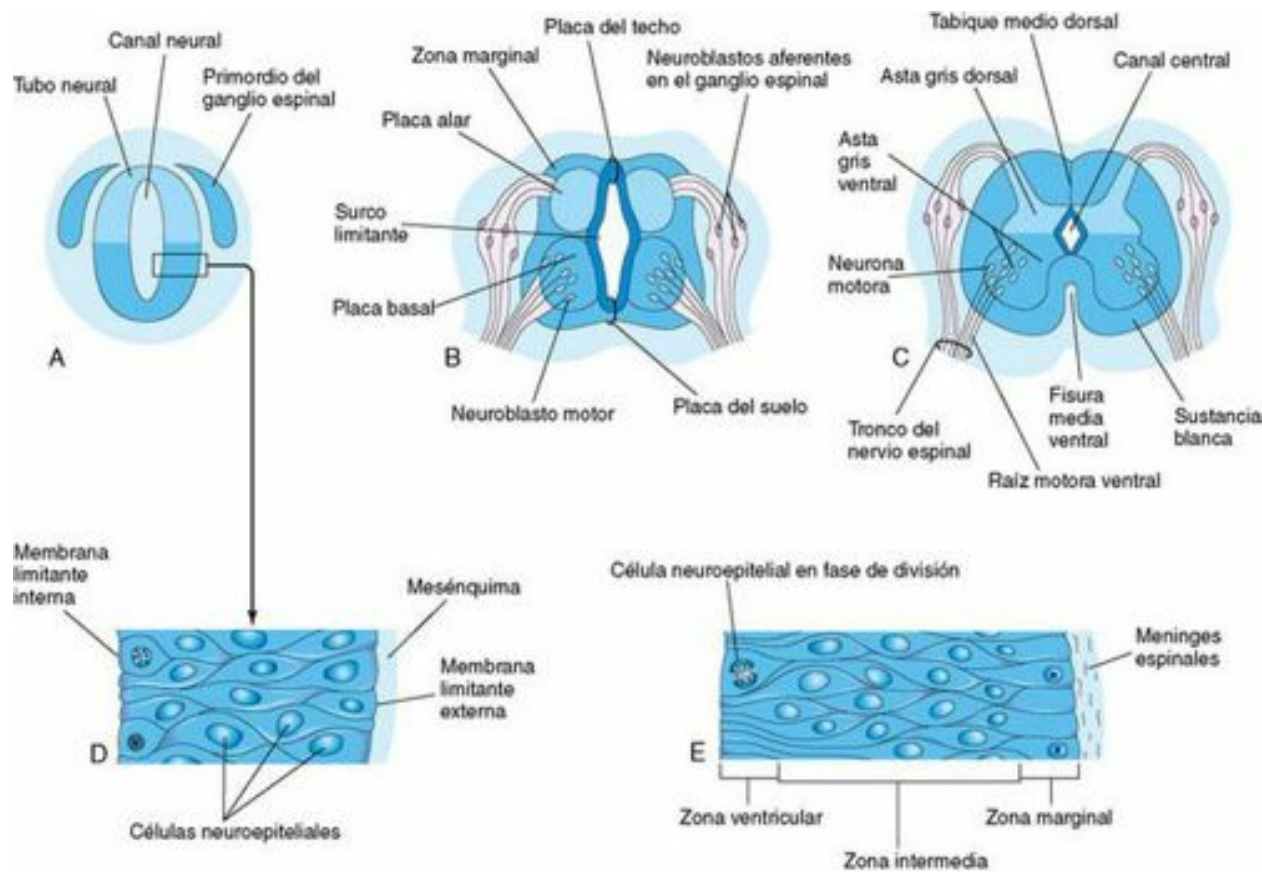


Figura 17-5 Ilustraciones del desarrollo de la médula espinal. **A**, Sección transversal del tubo neural de un embrión de unos 23 días. **B** y **C**, Secciones similares a las 6 y 9 semanas, respectivamente. **D**, Sección de la pared del tubo neural mostrado en **A**. **E**, Sección de la pared de la médula espinal en desarrollo con demostración de sus tres zonas. En **A** a **C** se puede observar que el canal neural del tubo neural se convierte en el canal central de la médula espinal.

Estas células neuroepiteliales constituyen la **zona ventricular** (capa endimaria), que da origen a todas las neuronas y células de la macroglía en la médula espinal ([figs. 17-5E y 17-6](#)). Las células de la macroglía son los miembros de mayor tamaño de la familia de células de la neuroglía, que incluye los astrocitos y los oligodendrocitos. Poco tiempo después ya se reconoce una **zona marginal** constituida por las partes externas de las células neuroepiteliales (v. [fig. 17-5E](#)). Esta zona se convierte gradualmente en la sustancia blanca de la médula espinal, a medida que en su interior crecen los axones procedentes de los cuerpos de las neuronas localizadas en la médula espinal, en los ganglios espinales y en el cerebro.



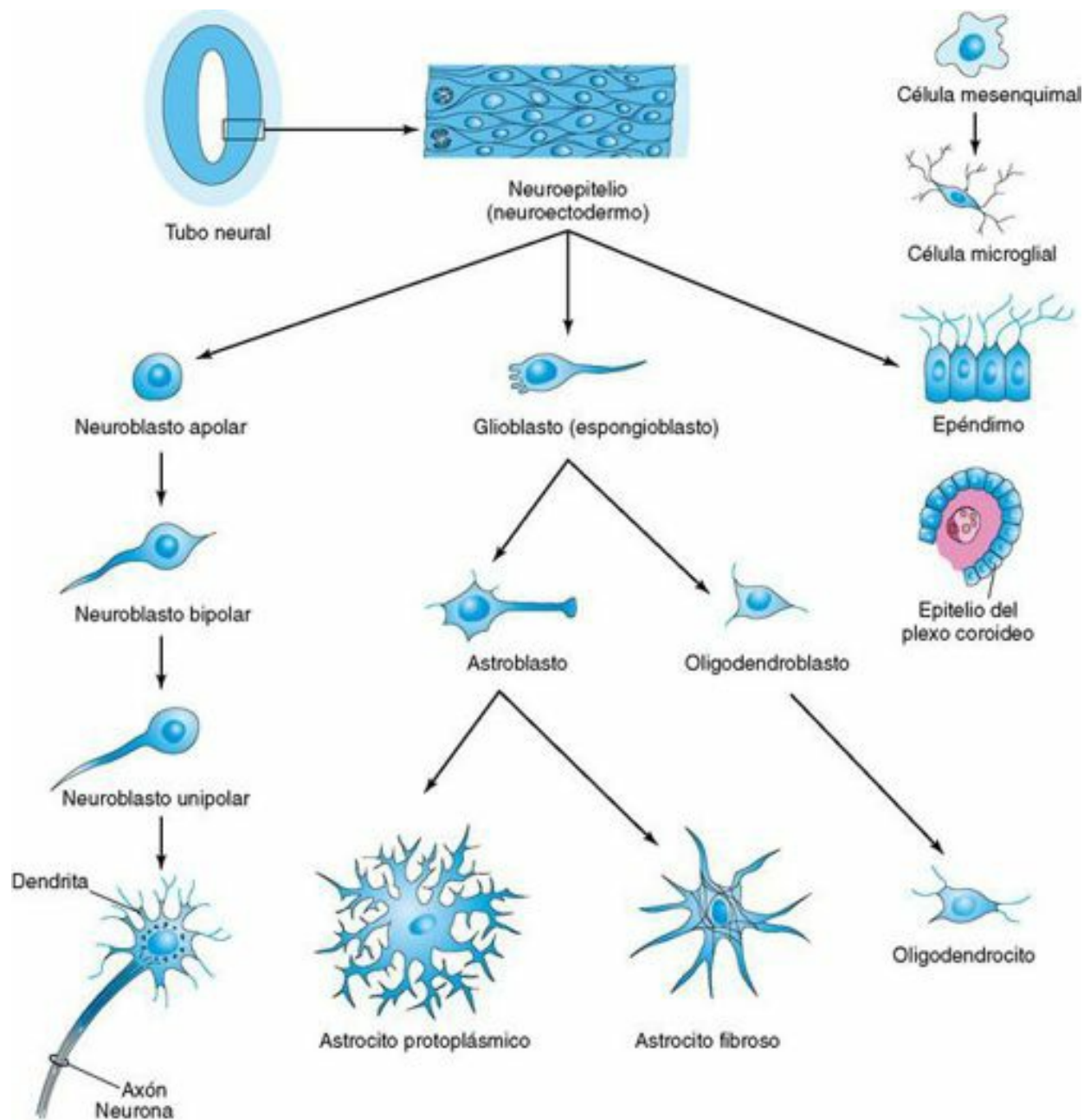


Figura 17-6 Histogénesis de las células del SNC. A lo largo del desarrollo, el neuroblasto multipolar (*abajo a la izquierda*) se convierte en una neurona. Las células neuroepiteliales dan lugar a todas las neuronas y las células de la macroglía. Las células de la microglía proceden de las células mesenquimales que invaden el sistema nervioso en desarrollo junto con los vasos sanguíneos.

Algunas células neuroepiteliales en división localizadas en la zona ventricular se diferencian hacia neuronas primitivas, los **neuroblastos**. Estas células embrionarias forman una **zona intermedia** (capa del manto) entre las zonas ventricular y marginal. Los neuroblastos se convierten en neuronas a medida que desarrollan prolongaciones citoplásmicas (v. [fig. 17-6](#)).

Las células de sostén del SNC, los **glioblastos** (espongioblastos), se diferencian a partir de las células neuroepiteliales, principalmente después de que ya ha cesado la formación de neuroblastos. Los glioblastos migran desde la zona ventricular hasta las zonas intermedia y marginal. Algunos glioblastos se convierten en astrocitos y más tarde en **astrocitos**, mientras que otros se convierten en oligodendroblastos y, finalmente, en **oligodendrocitos** (v. [fig. 17-6](#)). Cuando las células neuroepiteliales dejan de producir neuroblastos y glioblastos, se diferencian hacia células ependimarias que forman el **epéndimo** (epitelio endimario), que reviste el canal central de la

médula espinal.

La vía de señalización *Sonic hedgehog* controla la proliferación, la supervivencia y los patrones de las células progenitoras neuroepiteliales a través de la regulación de los factores de transcripción *Gli* (v. [fig. 17-2](#)).

La **microglía** (células microgliales), que aparece dispersa en las sustancias gris y blanca, está constituida por células pequeñas que proceden de **células mesenquimales** (v. [fig. 17-6](#)). La microglía invade el SNC en etapas bastante avanzadas del período fetal, después de haber atravesado las paredes de los vasos sanguíneos. La microglía se origina en la médula ósea y forma parte de la población de células fagocitarias mononucleares.

La proliferación y diferenciación de las células neuroepiteliales en la médula espinal en desarrollo inducen un aumento de grosor de las paredes y la disminución del grosor de las placas del techo y del suelo ([fig. 17-5B](#)). El engrosamiento diferencial de las paredes laterales de la médula espinal da lugar al poco tiempo a la aparición de un surco longitudinal superficial a cada lado, el **surco limitante** ([figs. 17-5B y 17-7](#)). Este surco separa la parte dorsal, denominada **placa alar**, de la parte central, la **placa basal**. Las placas alar y basal producen protrusiones longitudinales que se extienden a lo largo de la mayor parte de la médula espinal en desarrollo. Esta separación regional tiene una importancia fundamental debido a que las placas alar y basal se asocian más adelante a las funciones aferente y eferente, respectivamente.

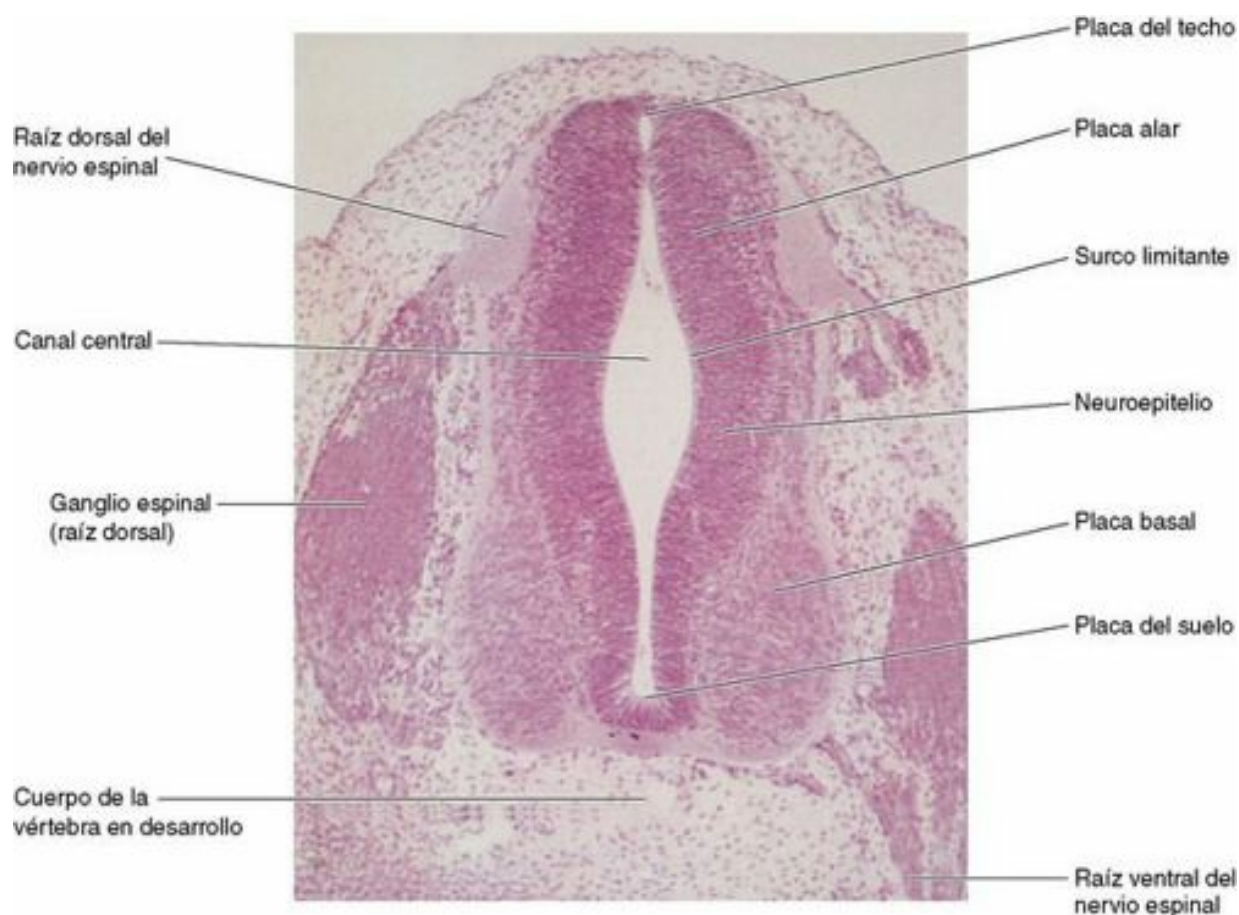


Figura 17-7 Sección transversal de un embrión ( $\times 100$ ) en el estadio 16 de Carnegie, con aproximadamente 40 días. La raíz ventral del nervio espinal está constituida por fibras nerviosas que se originan a partir de los neuroblastos de la placa basal (asta anterior de la médula espinal en

desarrollo), mientras que la raíz dorsal está formada por las prolongaciones nerviosas que se originan a partir de los neuroblastos del ganglio espinal.

(Tomado de Moore KL, Persaud TVN, Shiota K: Color Atlas of Clinical Embryology, 2.<sup>a</sup> ed. Filadelfia, WB Saunders, 2000.)

Los cuerpos celulares de las placas alares forman las columnas grises dorsales que se extienden a lo largo de la médula espinal. En las secciones transversales de la médula espinal, estas columnas constituyen las **astas grises posteriores** (v. [fig. 17-7](#)). Las neuronas existentes en estas columnas constituyen los núcleos aferentes y varios grupos de ellas forman las columnas grises dorsales. A medida que las placas alares aumentan de tamaño, se forma el tabique medio dorsal. Los cuerpos celulares localizados en las placas basales forman las columnas grises ventrales y laterales.

En secciones transversales de la médula espinal, estas columnas son las **astas grises anteriores** y las **astas grises laterales**, respectivamente ([fig. 17-5C](#)). Los axones de las neuronas de las astas anteriores crecen a lo largo de la médula espinal y forman las raíces ventrales de los nervios espinales. A medida que aumentan de tamaño, las placas basales dan lugar a protrusiones ventrales a cada uno de los lados del plano medio. En este proceso se forman en la superficie ventral de la médula espinal un **tabique medio anterior** y un surco longitudinal profundo, **el surco medio anterior** (v. [fig. 17-5C](#)).

# Desarrollo de los ganglios espinales

Las neuronas unipolares de los **ganglios espinales** (ganglios de las raíces dorsales) proceden de las **células de la cresta neural** (figs. 17-8 y 17-9). Los axones de las células localizadas en los ganglios espinales son inicialmente bipolares, pero al poco tiempo se unen las dos prolongaciones y forman una estructura con configuración en «T». Las dos prolongaciones de las células de los ganglios espinales tienen las características estructurales de los axones, pero la prolongación periférica es una dendrita debido a que en ella la conducción se dirige hacia el cuerpo celular. Las prolongaciones periféricas de las **células ganglionares espinales** llegan a través de los nervios espinales hasta las terminaciones sensitivas localizadas en estructuras somáticas o viscerales (v. fig. 17-8). Las prolongaciones centrales alcanzan la médula espinal y constituyen las **raíces dorsales de los nervios espinales (o raquídeos)**.

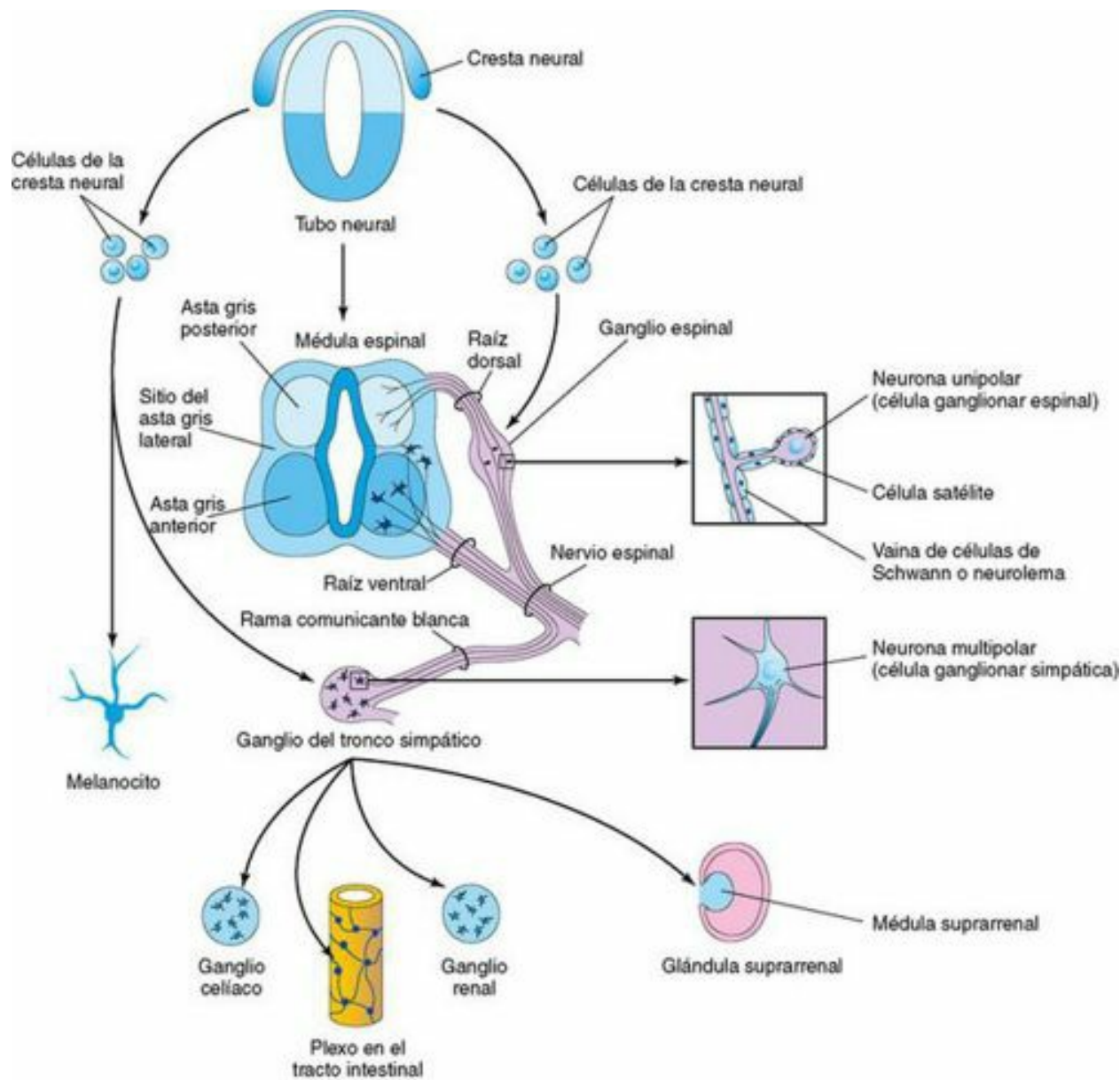


Figura 17-8 Esquemas que demuestran algunos de los derivados de la cresta neural. Las células de la cresta neural también se diferencian hacia las células de los ganglios aferentes de los nervios craneales y hacia otras muchas estructuras (v. cap. 5). También se ilustra la formación de un nervio espinal.

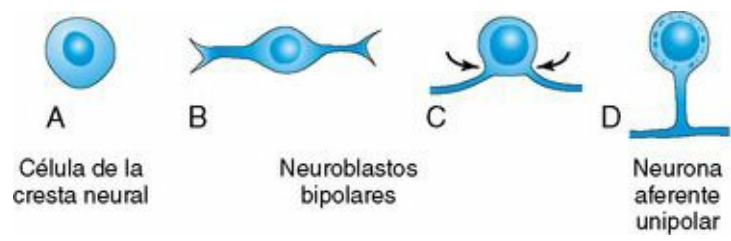


Figura 17-9 **A a D**, Esquemas correspondientes a las fases sucesivas en la diferenciación de una célula de la cresta neural hacia una neurona aferente unipolar en un ganglio espinal.

# Desarrollo de las meninges

Las meninges (membranas que cubren el cerebro y la médula espinal) se desarrollan a partir de células de la cresta neural y del mesénquima durante los días 20 a 35; estas células migran hasta rodear el tubo neural (primordio del cerebro y la médula espinal), formando las meninges primitivas (figs. 17-1F y 17-3C). La capa externa de estas membranas aumenta de grosor formando la **duramadre** (fig. 17-10), al tiempo que la capa interna —denominada *pia aracnoides*— está constituida por la **piamadre** y la **aracnoides (leptomeninges)**. En el interior de las *leptomeninges* aparecen al poco tiempo espacios rellenos de líquido que rápidamente muestran coalescencia y originan el **espacio subaracnoideo** (fig. 17-10B). El origen de la piamadre y de la aracnoides a partir de una única capa se manifiesta en el adulto por la presencia de numerosas **trabéculas aracnoideas**, que son bandas finas de tejido conjuntivo que van desde la piamadre hasta la aracnoides. El líquido cefalorraquídeo (LCR) comienza a formarse durante la quinta semana.

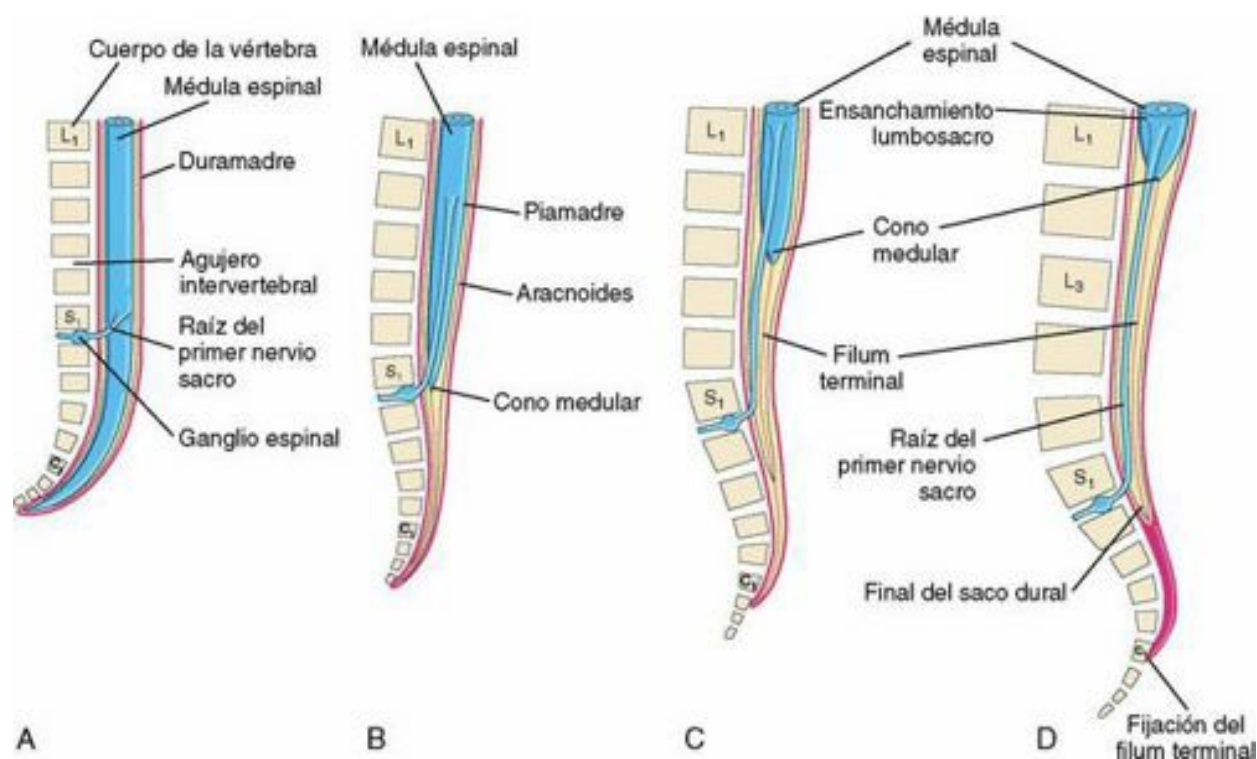


Figura 17-10 Esquemas ilustrativos de la posición del extremo caudal de la médula espinal en relación con la columna vertebral y con las meninges en las diferentes fases del desarrollo. También se ilustra la inclinación progresiva de la raíz del primer nervio sacro. **A**, A las 8 semanas. **B**, A las 24 semanas. **C**, Recién nacido. **D**, Adulto.

# Cambios en la posición de la médula espinal

La médula espinal se extiende en el embrión a lo largo de toda la longitud del canal vertebral ([fig. 17-10A](#)). Los nervios espinales pasan a través de los agujeros intervertebrales situados frente a sus niveles de origen. Dado que la columna vertebral y la duramadre crecen con mayor rapidez que la médula espinal, esta relación posicional de los nervios espinales no se mantiene. El extremo caudal de la **médula espinal del feto** se queda gradualmente en niveles relativamente altos. En el feto de 24 semanas, el extremo caudal de la médula espinal se localiza en el nivel de la primera vértebra sacra ([fig. 17-10B](#)).

La **médula espinal del recién nacido** finaliza en el nivel de las vértebras lumbares segunda o tercera ([fig. 17-10C](#)). **En el adulto**, la médula espinal suele acabar en el borde inferior de la primera vértebra lumbar ([fig. 17-10D](#)). Éste es un nivel promedio, dado que el extremo caudal de la médula espinal en el adulto puede llegar a estar tan alto como el correspondiente a la duodécima vértebra torácica o tan bajo como el correspondiente a la tercera vértebra lumbar. Las raíces nerviosas espinales, especialmente las de los segmentos lumbar y sacro, discurren oblicuamente desde la médula espinal hasta el nivel correspondiente de la columna vertebral. Las raíces nerviosas inferiores al extremo de la médula, el denominado **cono medular**, forman un haz de raíces nerviosas espinales que se denomina **cauda equina** (cola de caballo) y que se origina a partir del ensanchamiento lumbosacro y del cono medular de la médula espinal ([fig. 17-10D](#)).

Aunque la duramadre y la aracnoides finalizan generalmente en el nivel de la vértebra S2 en el adulto, la piamadre no acaba aquí. Distalmente al extremo caudal de la médula espinal, la piamadre forma una gruesa y larga banda fibrosa que se denomina **filum terminal** (*filum terminale*) y que indica el nivel original del extremo caudal de la médula espinal embrionaria ([fig. 17-10C](#)). El filum terminal se extiende desde el cono medular y acaba fijándose en el periostio de la primera vértebra coccígea ([fig. 17-10D](#)).

# Mielinización de las fibras nerviosas

Las **vainas de mielina** (envolturas membranosas) que rodean a las fibras nerviosas en el interior de la médula espinal comienzan a formarse durante el período fetal avanzado y continúan desarrollándose durante el primer año de la vida posnatal ([fig. 17-11E](#)). Las proteínas básicas de la mielina, una familia de isoformas de polipéptidos relacionados, son esenciales para la mielinización y este proceso está regulado por las integrinas  $\beta 1$ . En general, los tractos de fibras comienzan a ser funcionales aproximadamente en el momento en que presentan mielinización. Las raíces motoras se mielinizan antes que las sensitivas. Las vainas de mielina que rodean a las fibras nerviosas de la médula espinal están formadas por los **oligodendrocitos**, que se originan a partir del neuroepitelio. Las membranas plasmáticas de estas células se enrollan alrededor de los axones formando varias capas ([fig. 17-11F a H](#)).

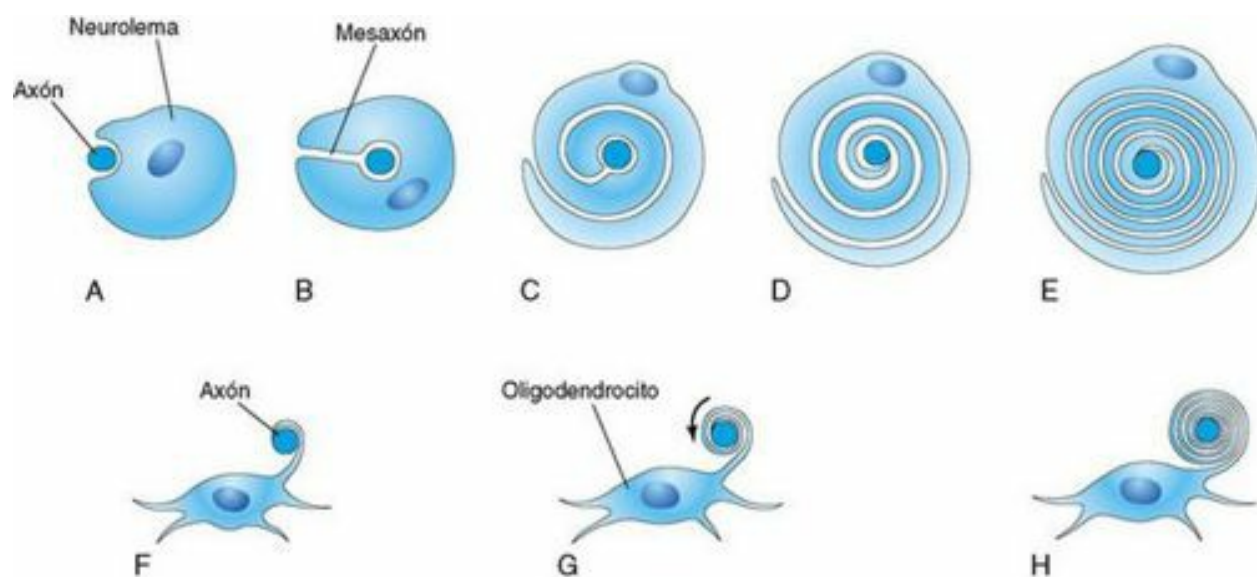


Figura 17-11 Esquemas ilustrativos de la mielinización de las fibras nerviosas. **A a E**, Fases sucesivas en la mielinización del axón de una fibra nerviosa periférica por parte del neurolema (vaina de Schwann). En primer lugar, el axón lleva a cabo una indentación en la superficie de la célula; después, la célula gira alrededor del axón formando el mesaxón (sitio de la invaginación), que aumenta de longitud. El citoplasma que queda entre las capas de la membrana celular se condensa gradualmente. El citoplasma se mantiene en el interior de la vaina entre la mielina y el axón. **F a H**, Fases sucesivas en la mielinización de una fibra nerviosa en el sistema nervioso central por parte de un oligodendrocito. Una prolongación de la célula neuroglial se enrolla alrededor de un axón, y las capas interpuestas del citoplasma se desplazan hacia el cuerpo de la célula.

Las vainas de mielina que rodean a los axones de las fibras nerviosas periféricas están constituidas por las membranas plasmáticas del **neurolema** (vaina de células de Schwann), con un patrón análogo al de los oligodendrocitos. Las células del neurolema proceden de las células de la cresta neural que migran periféricamente y que se enrollan alrededor de los axones de las neuronas motoras somáticas y de las neuronas motoras autonómicas preganglionares a medida que salen del SNC ([figs. 17-8](#) y [17-11A a E](#)). Estas células también se enrollan alrededor de las prolongaciones centrales y periféricas de las neuronas sensitivas somáticas y viscerales, así como alrededor de los axones de las neuronas motoras autonómicas postsinápticas. A partir de aproximadamente la semana 20, las fibras nerviosas periféricas presentan una coloración blanquecina que se debe al depósito de la mielina (capas de



lípidos y de sustancias proteicas).

# Malformaciones congénitas de la médula espinal

La mayor parte de los defectos congénitos de la médula espinal se deben a la falta de fusión de uno o más arcos neurales de las vértebras en desarrollo durante la cuarta semana. Los **defectos del tubo neural (DTN)** afectan a los tejidos que cubren la médula espinal: meninges, arcos vertebrales, músculos y piel ([fig. 17-12B a D](#)). Los defectos congénitos que afectan a los **arcos neurales** embrionarios se agrupan bajo el concepto de **espina bífida**; los subtipos de la espina bífida dependen del grado y el patrón del DTN. El término «espina bífida» indica la falta de fusión de las mitades de los **arcos neurales** embrionarios, un problema que es común a todos los tipos de espina bífida (v. [fig. 17-12](#)). Las malformaciones graves también pueden afectar a la médula espinal, las meninges y el neurocráneo (los huesos del cráneo que rodean al cerebro) ([fig. 17-13](#)). La espina bífida puede tener una significación clínica importante y también puede deberse a defectos de carácter menor que carecen de importancia funcional ([fig. 17-14](#)).

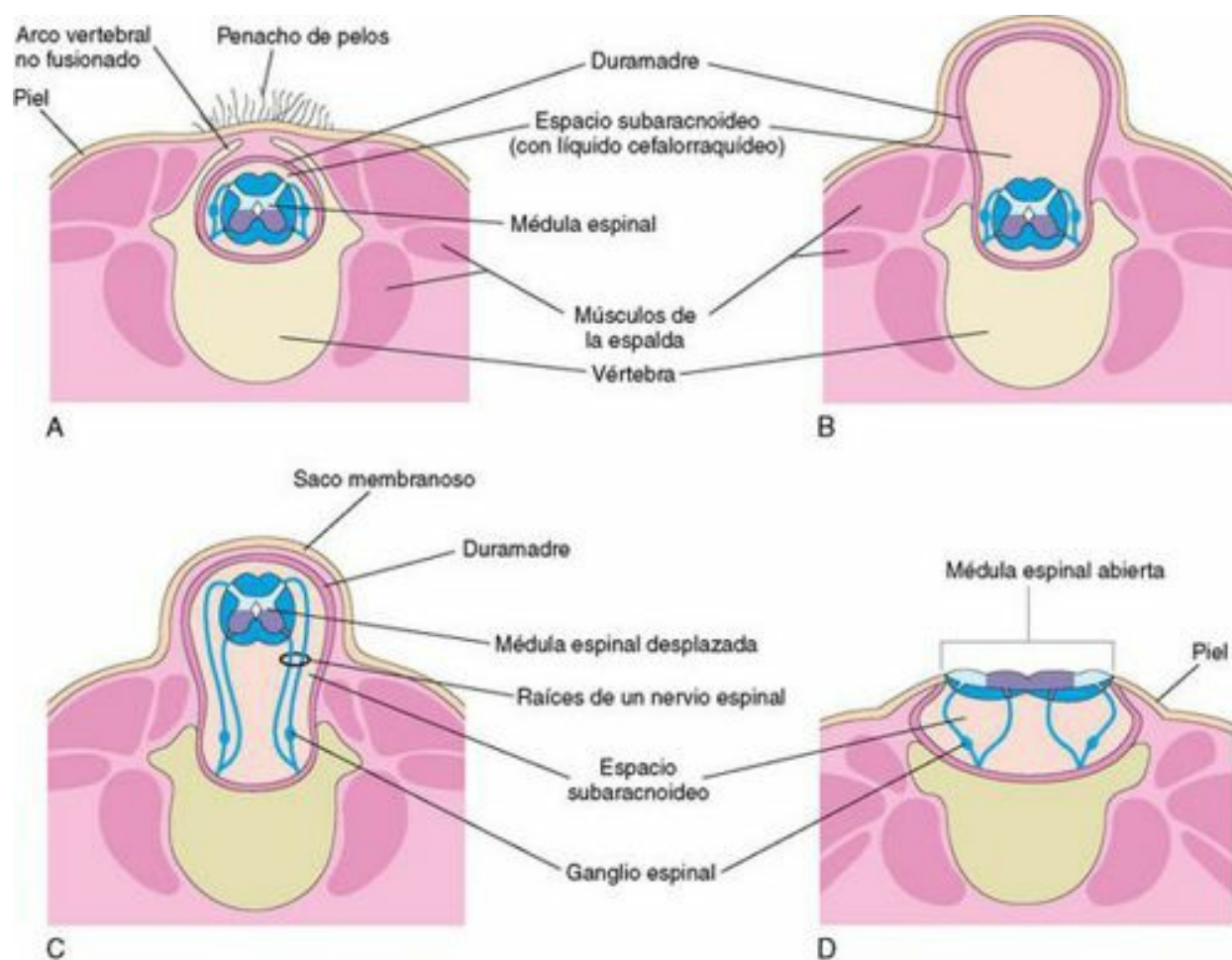


Figura 17-12 Esquemas ilustrativos de los diversos tipos de espina bífida y de los defectos asociados de los arcos vertebrales (uno o más), la médula espinal y las meninges. **A**, Espina bífida oculta. Se puede observar la falta de fusión del arco vertebral. **B**, Espina bífida con meningocele. **C**, Espina bífida con mielomeningocele. **D**, Espina bífida con mielosquisis. Los defectos ilustrados en **B** a **D** se recogen en conjunto bajo el término de «espina bífida quística», debido a la formación sacular de tipo quístico o al quiste asociados a todos ellos.

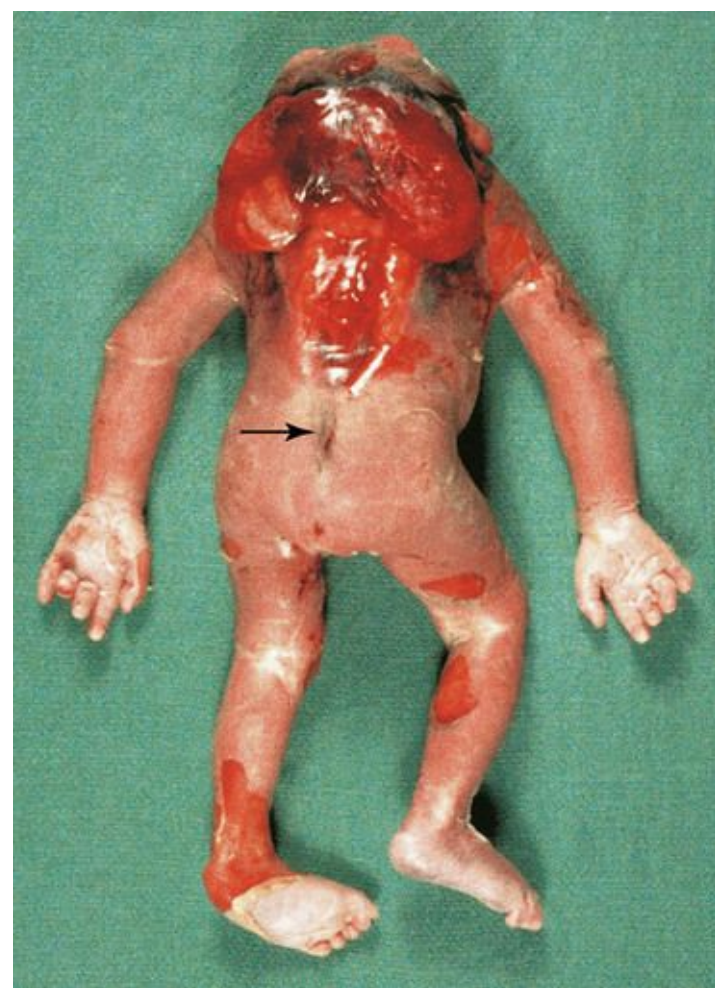


Figura 17-13 Feto de 20 semanas con defectos graves del tubo neural que incluyen acrania, regresión cerebral (meroencefalia), iniencefalia (aumento del tamaño del agujero magno) y una zona de depresión sobre el sacro (*flecha*).

(Por cortesía del doctor Marc Del Bigio, Department of Pathology [Neuropathology], University of Manitoba, Winnipeg, Manitoba, Canadá.)

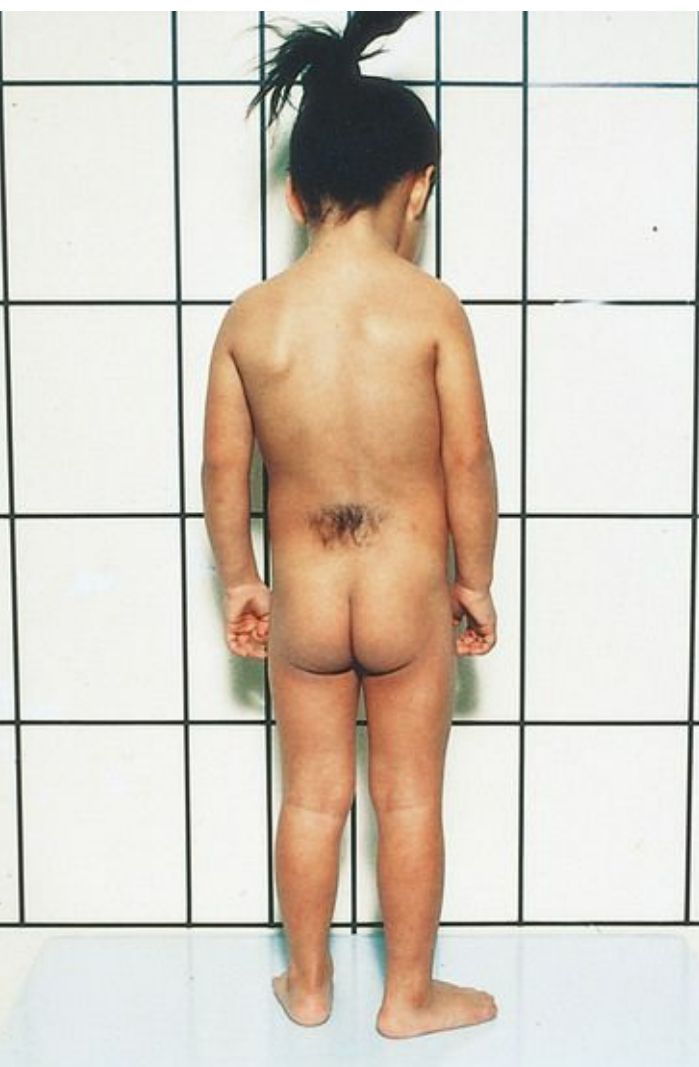

Figura 17-14 Niña con un penacho de pelo en la región lumbosacra, indicativo de la zona de una espina bífida oculta.

(Por cortesía del doctor en medicina A.E. Chudley, Section of Genetics and Metabolism, Department of Pediatrics and Child Health, Children’s Hospital, University of Manitoba, Winnipeg, Manitoba, Canadá.)

---

### Seno dérmico

El seno (canal) se asocia al cierre del tubo neural y a la formación de las meninges en la región lumbosacra de la médula espinal. Este defecto congénito se debe a la falta de separación del ectodermo de superficie (futura piel) respecto al neuroectodermo y a las meninges que lo cubren. El resultado es que las meninges se continúan con un canal estrecho que se extiende hasta un hoyuelo en la piel de la región sacra de la espalda (v. [fig. 17-13](#); v. la *flecha*). El hoyuelo indica la región de cierre del neuroporo caudal al final de la cuarta semana; por tanto, representa la última zona de separación entre el ectodermo de superficie y el tubo neural.

---

---

### Espina bífida oculta

Este DTN se debe a la falta de fusión de las mitades embrionarias de uno o más arcos neurales en el plano medio ([fig. 17-12A](#)). La espina bífida oculta se observa en las vértebras L5 o S1 en aproximadamente el 10% de las personas que por lo demás son normales. En su forma menor, la única evidencia de su presencia puede ser un pequeño hoyuelo con un penacho de pelos en su superficie (v. [fig. 17-14](#)). Asimismo, en relación con el hoyuelo, se puede observar un lipoma, un seno dérmico u otras alteraciones congénitas. La espina bífida oculta no suele causar síntomas. Un pequeño porcentaje de los lactantes afectados presenta defectos significativos desde el punto de vista funcional en relación con la médula espinal y las raíces dorsales subyacentes.

---

---

### Espina bífida quística

Los tipos graves de espina bífida, con protrusión de la médula espinal, las meninges o ambas a través de defectos en los arcos vertebrales, se denominan en conjunto **espina bífida quística** debido al **quiste meníngeo** (un saco de tipo quístico) asociado a dichos defectos ([figs. 17-12B a D](#), y [17-15](#)). Este DTN se observa en aproximadamente 1 de cada 5.000 recién nacidos y muestra variaciones geográficas notables en su incidencia. Cuando el quiste contiene meninges y LCR, el defecto se denomina **espina bífida con meningocele** (v. [fig. 17-12B](#)). La médula espinal y las raíces espinales se mantienen en sus posiciones normales, pero puede haber defectos en la médula espinal. La protrusión de las meninges y del LCR de la médula espinal tiene lugar a través de un defecto en la columna vertebral.

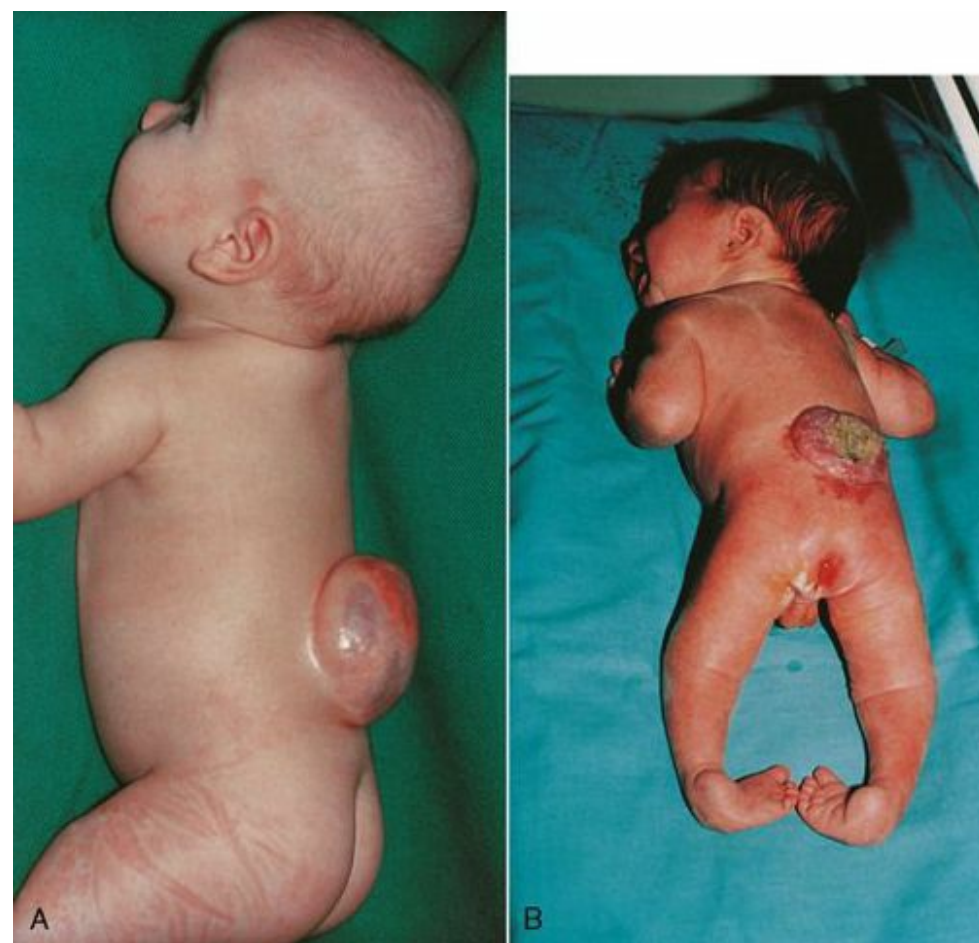

Figura 17-15 Lactantes con espina bífida quística. **A**, Espina bífida con mielomeningocele en la región lumbar. **B**, Espina bífida con mielosquisis en la región lumbar. Se puede observar que la afectación nerviosa ha dado lugar a alteraciones en los miembros inferiores.

(Por cortesía del ya fallecido doctor Dwight Parkinson, Department of Surgery y Department of Human Anatomy and Cell Science, University of Manitoba, Winnipeg, Manitoba, Canadá.)

Si la médula espinal, las raíces nerviosas o ambas están contenidas en el interior de un quiste, el defecto se denomina **espina bífida con mielomeningocele** (v. [figs. 17-12C](#) y [17-15](#)). Los casos graves que afectan a varias vértebras se asocian a menudo a la ausencia de la bóveda craneal, con ausencia parcial del encéfalo y alteraciones faciales, lo que en conjunto se denomina **meroencefalia** ([figs. 17-13](#) y [17-17](#)). El término «meroencefalia» pone en evidencia que las malformaciones originan efectos drásticos sobre algunas áreas cerebrales y efectos de grado menor o inexistentes en otras partes. En estos recién nacidos el fallecimiento es inevitable. El término **anencefalia** para designar estos defectos graves es inadecuado, debido a que indica que no existe ninguna parte del encéfalo.

La espina bífida quística cursa con grados variables de déficits neurológicos, según la localización y la extensión de la lesión. Generalmente hay una pérdida dermatomérica correspondiente de la sensibilidad además de una parálisis muscular esquelética completa o parcial. El nivel de la lesión determina la zona de **anestesia** (área de la piel sin sensibilidad) y los músculos afectados. La **parálisis de los esfínteres** (vesical, anal o ambos) es frecuente en el mielomeningocele lumbosacro ([figs. 17-12C](#) y [17-15A](#)). Se produce casi de manera invariable una **anestesia «en silla de montar»** en los casos en los que están afectados los esfínteres, es decir, la pérdida de la sensibilidad en la región corporal que contactaría con una silla de montar.

La meroencefalia se puede sospechar claramente durante la fase intrauterina cuando se detecta una concentración elevada de **alfa-fetoproteína (AFP)** en el líquido amniótico (v. [cap. 6](#)). La AFP también puede estar elevada en el suero materno. La **amniocentesis** se suele llevar a cabo en las mujeres embarazadas con concentraciones séricas elevadas de AFP, con objeto de determinar la concentración de la AFP en el líquido amniótico (v. [cap. 6](#), [fig. 6-13](#)). La ecografía puede revelar la presencia de un DTN que ha dado lugar a espina bífida quística. La columna vertebral fetal se puede observar mediante una ecografía a las 10-12 semanas y, cuando hay un defecto en el arco vertebral, se puede observar una masa quística en la zona afectada (v. [figs. 17-12C](#) y [17-15A](#)).

---

---

## Mielomeningocele

La espina bífida con mielomeningocele ([fig. 17-12C](#)) es un defecto más frecuente y grave que la espina bífida con meningocele ([fig. 17-12B](#)). Este DTN se puede producir en cualquier segmento de la columna vertebral, pero es más frecuente en las regiones lumbar y sacra (v. [fig. 17-17](#)). Algunos casos de mielomeningocele se asocian a **craniolacunia** (desarrollo anómalo de la bóveda craneal); el resultado es la aparición de áreas de depresión no osificadas en las superficies internas de los huesos planos de la bóveda craneal.

---

---

## Mielosquisis

Es el tipo más grave de espina bífida ([figs. 17-12D](#), [17-15B](#) y [17-16](#)). En este defecto, la médula

espinal de la zona afectada está abierta debido a la falta de fusión de los pliegues neurales (*schisis*, «separación»). El resultado es que la médula espinal está representada por una masa aplanada de tejido nervioso. Este defecto suele dar lugar a parálisis o debilidad permanentes en los miembros inferiores.

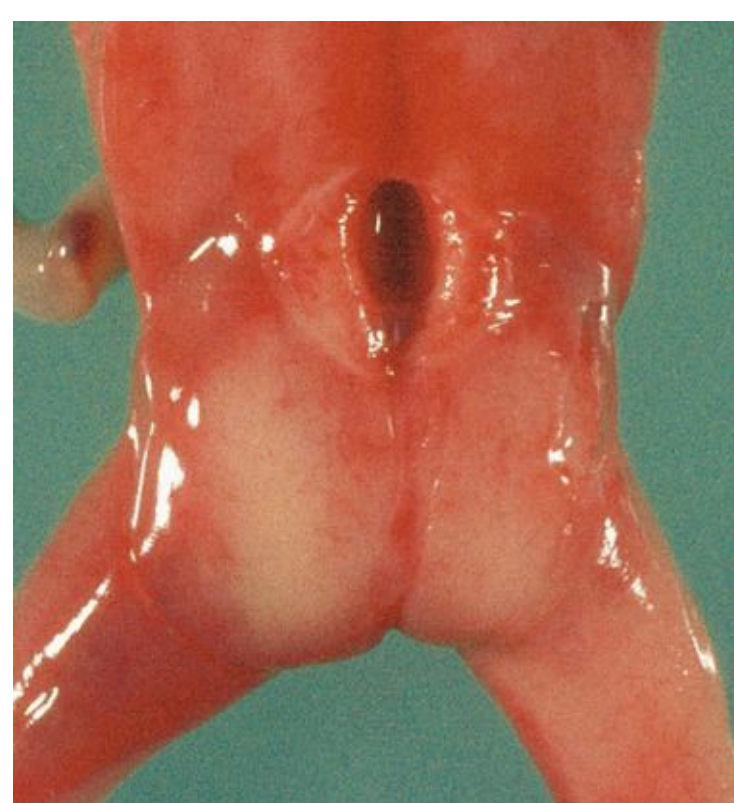

Figura 17-16 Feto de 19 semanas y sexo femenino con un defecto espinal abierto en la región lumbosacra (espina bífida con mielosquisis).

(Por cortesía del doctor Joseph R. Siebert, Children's Hospital y Regional Medical Center, Seattle, Washington.)

---

---

### Etiología de los defectos del tubo neural

Indudablemente, los factores nutricionales y ambientales desempeñan una función en la aparición de los DTN. El refuerzo nutricional con ácido fólico y los suplementos de ácido fólico antes de la fecundación, con el mantenimiento de éstos durante al menos 3 meses a lo largo del embarazo, reducen la incidencia de los DTN. En consecuencia, el Public Health Service estadounidense recomendó en 1992 que «todas las mujeres en edad fértil y que puedan quedarse embarazadas deben consumir 0,4 mg (400 µg) de ácido fólico al día». En estudios epidemiológicos también se ha demostrado que las concentraciones maternas bajas de vitamina B<sub>12</sub> pueden incrementar significativamente el riesgo de los DTN. Hay también varios fármacos que aumentan el riesgo de mielomeningocele, por ejemplo, el ácido valproico. Este antiepiléptico causa alguna forma de DTN en el 1-2% de las mujeres que lo consumen durante las fases iniciales del embarazo (cuarta semana del desarrollo), en la época en la que tiene lugar la fusión de los pliegues neurales ([fig. 17-17](#)).

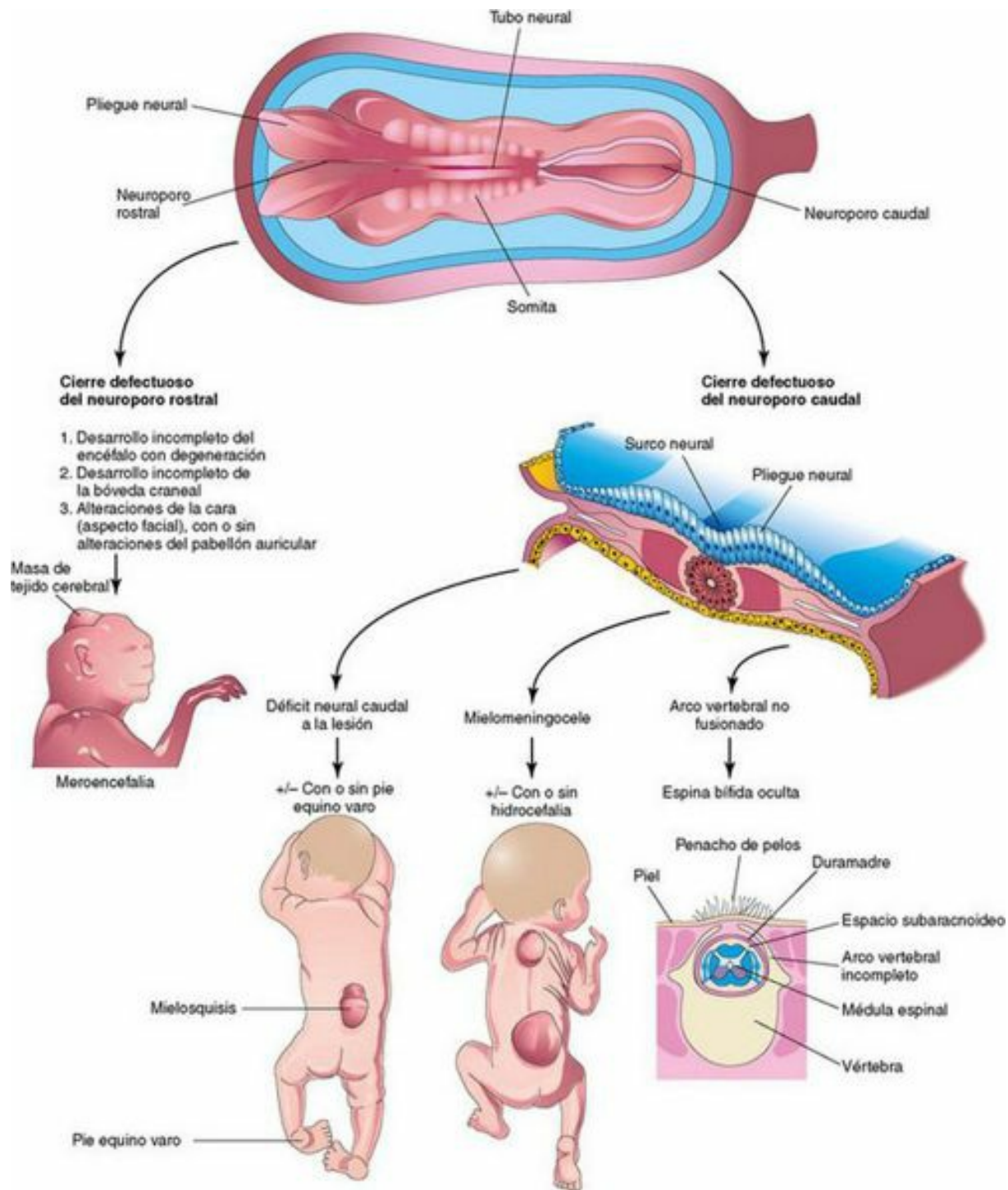


Figura 17-17 Ilustraciones esquemáticas que demuestran el fundamento embriológico de los defectos del tubo neural. La meroencefalia (ausencia parcial del encéfalo) se debe al cierre defectuoso del neuroporo rostral y el mielomeningocele se debe al cierre defectuoso del neuroporo caudal.

(Modificado de Jones KL: Smith's Recognizable Patterns of Human Malformations, 4.<sup>a</sup> ed. Filadelfia, WB Saunders, 1988.)





# Desarrollo del encéfalo

El encéfalo comienza a desarrollarse a la tercera semana, cuando la placa y el tubo neurales se están desarrollando a partir del neuroectodermo (v. [fig. 17-1](#)). El **tubo neural** craneal al cuarto par de somitas se convierte en el encéfalo. La fusión de los pliegues neurales en la región craneal y el cierre del neuroporo rostral forman las tres vesículas encefálicas primarias a partir de las cuales se desarrolla el encéfalo ([fig. 17-18](#)). Las tres **vesículas encefálicas primarias** forman las estructuras siguientes:

- El prosencéfalo.
- El mesencéfalo.
- El rombencéfalo.

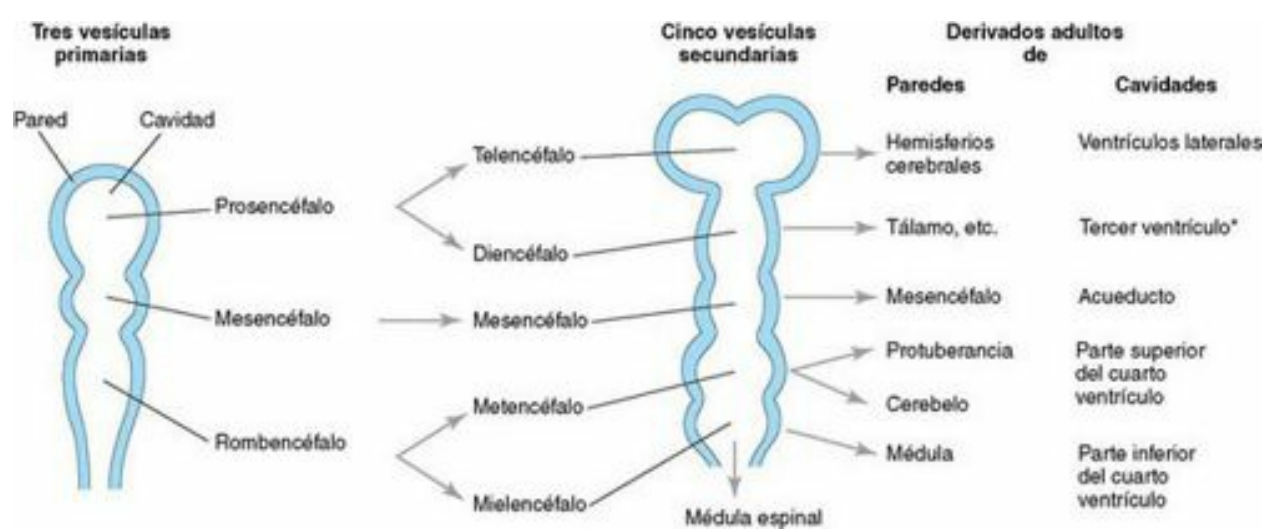


Figura 17-18 Representaciones esquemáticas de las vesículas encefálicas con indicación de los derivados adultos de sus paredes y cavidades. La parte rostral del tercer ventrículo (\*) se forma a partir de la cavidad del telencéfalo; la mayor parte de este ventrículo deriva de la cavidad del diencefalo.

Durante la quinta semana, el prosencéfalo se divide parcialmente en dos **vesículas encefálicas secundarias**, el *telencéfalo* y el *diencefalo*; el mesencéfalo no se divide, y el rombencéfalo se divide parcialmente en dos vesículas, el *metencéfalo* y el *mielencéfalo*. En consecuencia, aparecen cinco vesículas encefálicas secundarias.



# Curvaturas encefálicas

Durante la quinta semana, el encéfalo embrionario crece con rapidez y se incurva ventralmente en paralelo al plegamiento de la cabeza. Así, se produce la **curvatura mesencefálica** en la región del mesencéfalo y la **curvatura cervical** en la unión del rombencéfalo y la médula espinal ([fig. 17-19A](#)). Más adelante, el crecimiento desigual del encéfalo entre estas curvaturas origina la **curvatura pontina** en la dirección opuesta. Esta última curvatura da lugar al adelgazamiento del techo del rombencéfalo ([fig. 17-1C](#)).

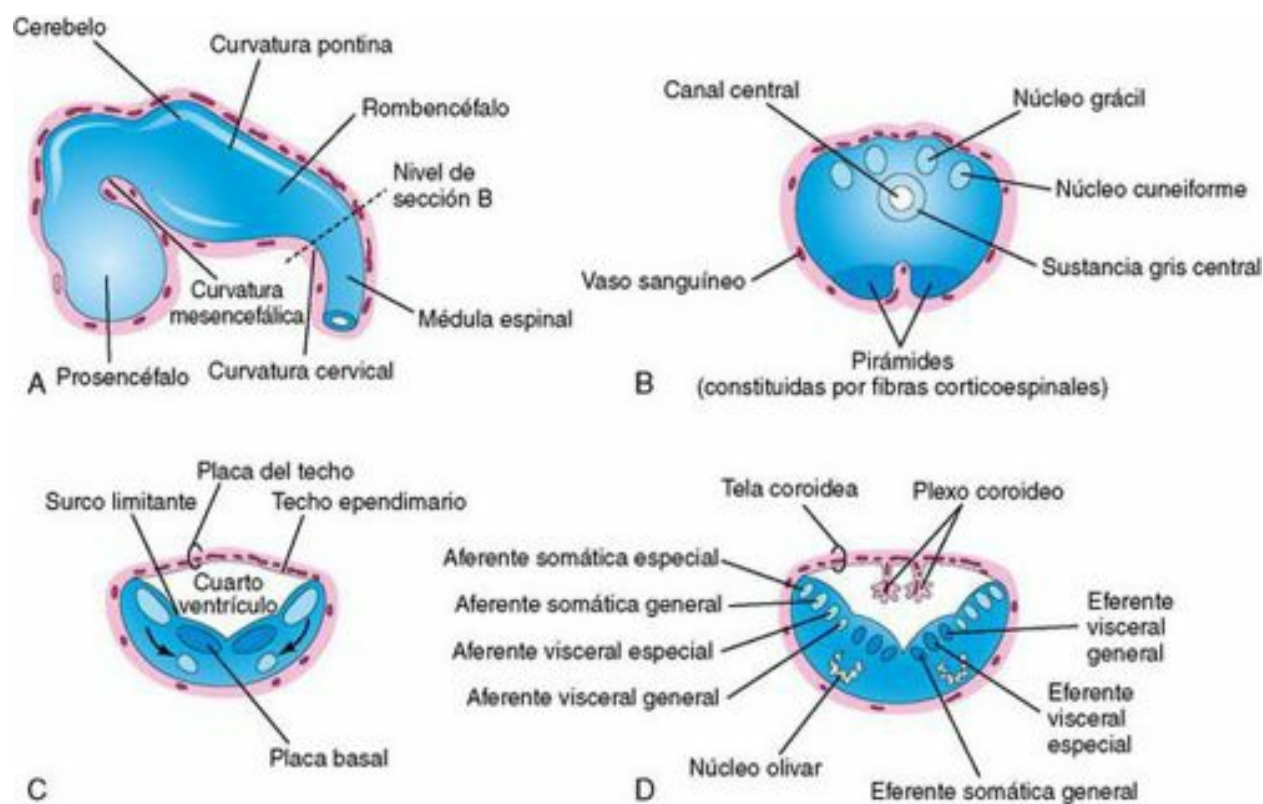


Figura 17-19 **A**, Esquema del encéfalo en desarrollo al final de la quinta semana, con demostración de las tres divisiones primarias del encéfalo y de las curvaturas encefálicas. **B**, Sección transversal de la parte caudal del mielencéfalo (parte cerrada del bulbo raquídeo en desarrollo). **C** y **D**, Secciones similares de la parte rostral del mielencéfalo (parte abierta del bulbo raquídeo en desarrollo), con demostración de la posición y las fases sucesivas de la diferenciación de las placas alar y basal. Las *flechas* en **C** muestran las vías que siguen los neuroblastos desde las placas alares hasta formar los núcleos olivares.

Inicialmente, el encéfalo primitivo presenta la misma estructura básica que la médula espinal en desarrollo; sin embargo, las curvaturas encefálicas muestran una variación considerable en el perímetro de sus secciones transversales en los distintos niveles del encéfalo y también en las posiciones relativas de las sustancias gris y blanca. El **surco limitante** se extiende cranealmente hasta la unión del mesencéfalo y el prosencéfalo, y las placas alar y basal solamente son reconocibles en el mesencéfalo y el rombencéfalo (v. [figs. 17-5C](#) y [17-19C](#)).

# Rombencéfalo

La *curvatura cervical* delimita el rombencéfalo respecto a la médula espinal (v. [fig. 17-19A](#)). Más adelante, esta zona de unión se define arbitrariamente por el nivel de la raíz superior del primer nervio cervical, que se localiza aproximadamente en el nivel del agujero magno. La *curvatura pontina*, localizada en la futura región de la protuberancia anular, divide el rombencéfalo en una parte caudal (mielencéfalo) y una parte rostral (metencéfalo). El **mielencéfalo** se convierte en el **bulbo raquídeo** (que a menudo se denomina simplemente bulbo), mientras que el **metencéfalo** se convierte en la **protuberancia** y el **cerebelo**. La cavidad del rombencéfalo se convierte en el **cuarto ventrículo** y en el **canal central** del bulbo raquídeo.

## Mielencéfalo

La parte caudal del mielencéfalo (la parte cerrada del bulbo raquídeo) tiene características similares a las de la médula espinal tanto en lo que se refiere a su desarrollo como a su estructura ([fig. 17-19B](#)). El **canal neural** del tubo neural forma el pequeño **canal central** del mielencéfalo. A diferencia de lo que ocurre en la médula espinal, los neuroblastos de las placas alares del mielencéfalo migran hacia la zona marginal y forman áreas aisladas de sustancia gris: los **núcleos gráciles** medialmente y los **núcleos cuneiformes** lateralmente. Estos núcleos se asocian a los tractos nerviosos de iguales denominaciones que alcanzan el bulbo raquídeo procedentes de la médula espinal. El área ventral del bulbo contiene un par de haces de fibras, las **pirámides**, constituidos por las fibras corticoespinales que descienden desde la corteza cerebral en desarrollo (v. [fig. 17-19B](#)).

La parte rostral del mielencéfalo (parte «abierta» del bulbo raquídeo) es ancha y bastante plana, especialmente en el lado opuesto a la curvatura pontina ([fig. 17-19C](#) y [D](#)). La curvatura pontina hace que las paredes laterales del bulbo se desplacen lateralmente como si fueran las páginas de un libro abierto. En consecuencia, su **placa del techo** queda distendida e intensamente adelgazada. Por otro lado, la cavidad de esta parte del mielencéfalo (parte del futuro cuarto ventrículo) adquiere una configuración relativamente romboidal (configuración «en diamante»). A medida que las paredes del bulbo se desplazan lateralmente, las placas alares quedan situadas lateralmente a las placas basales. A su vez, a medida que cambian las posiciones de las placas, los núcleos motores se desarrollan generalmente mediales a los núcleos sensitivos (v. [fig. 17-19C](#)).

Los **neuroblastos de las placas basales del bulbo raquídeo** se convierten en neuronas motoras, como ocurre con los de la médula espinal. Los neuroblastos forman núcleos (grupos de neuronas) y se organizan en tres columnas a cada lado (v. [fig. 17-19D](#)). Desde la parte medial hasta la lateral, las columnas son las que se detallan a continuación:

- Eferente somática general, representada por neuronas del nervio hipogloso.
- Eferente visceral especial, representada por las neuronas que inervan los músculos procedentes de los arcos faríngeos (v. [cap. 9](#)).
- Eferente visceral general, representada por algunas neuronas de los nervios vago y glossofaríngeo.

Los neuroblastos de las **placas alares del bulbo raquídeo** forman neuronas que se disponen en cuatro

columnas a cada lado. Desde la parte medial hasta la lateral, estas columnas son las siguientes:

- Aferente visceral general, que recibe los impulsos procedentes de los distintos órganos.
- Aferente visceral especial, que recibe las fibras gustativas.
- Aferente somática general, que recibe los impulsos procedentes de la superficie de la cabeza.
- Aferente somática especial, que recibe los impulsos procedentes del oído.

Algunos neuroblastos de las placas alares migran centralmente y forman las neuronas de los **núcleos olivares** (v. [fig. 17-19C y D](#)).

## Metencéfalo

Las paredes del metencéfalo forman la **protuberancia** y el **cerebelo**, al tiempo que la cavidad del metencéfalo forma la parte *superior del cuarto ventrículo* ([fig. 17-20A](#)). Tal como ocurre en la parte rostral del mielencéfalo, la curvatura pontina da lugar a una divergencia en las paredes laterales de la protuberancia, lo que hace que la sustancia gris quede localizada en el suelo del cuarto ventrículo ([fig. 17-20B](#)). De la misma forma que en el mielencéfalo, los neuroblastos de cada placa basal se transforman en núcleos motores y se organizan en tres columnas a cada lado.

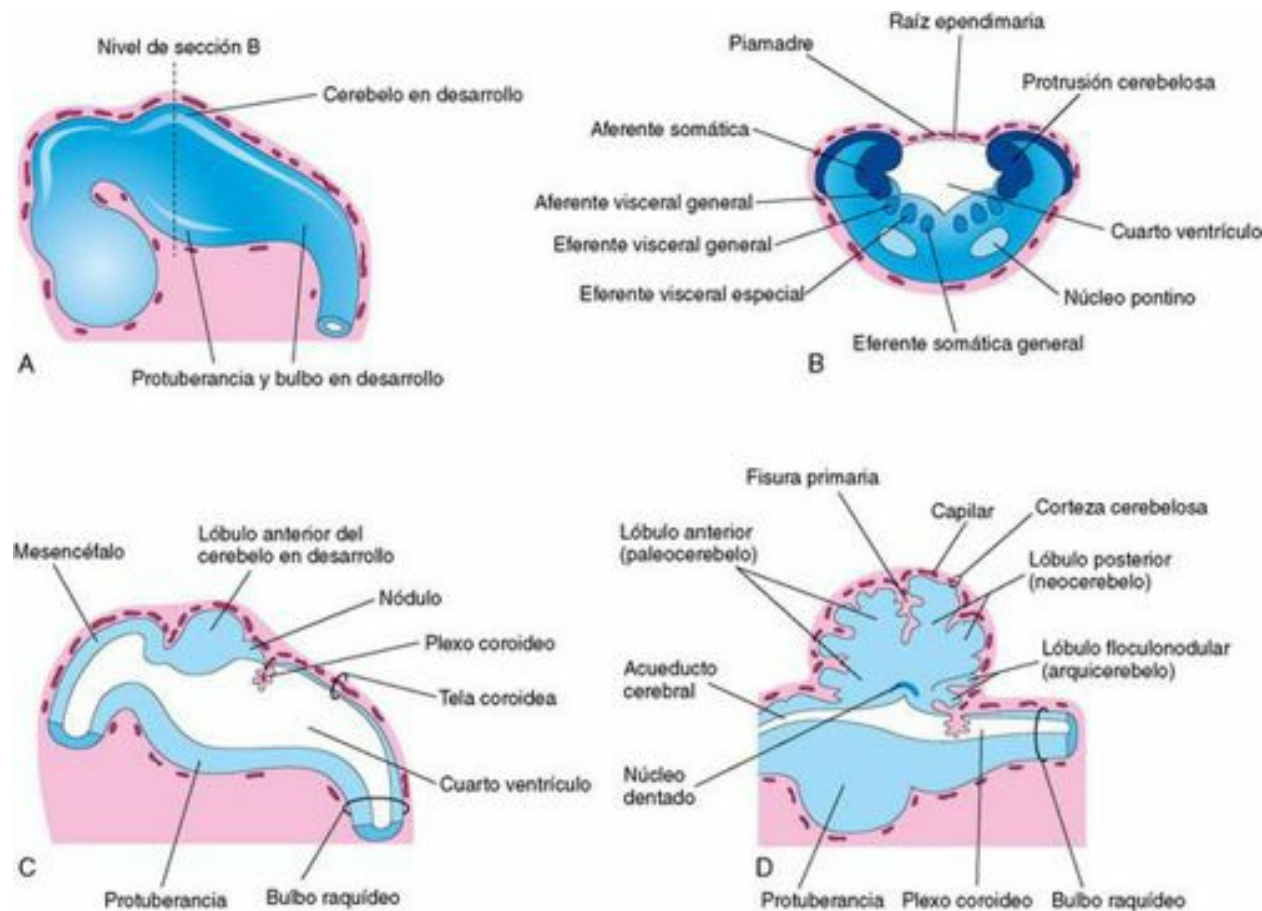


Figura 17-20 A, Representación esquemática del encéfalo en desarrollo al final de la quinta semana. B, Sección transversal del metencéfalo (protuberancia y cerebelo en desarrollo) con demostración de los derivados de las placas alar y basal. C y D, Secciones sagitales del rombencéfalo a las 6 y 17 semanas, respectivamente, con demostración de las fases sucesivas en el desarrollo de la

protuberancia y el cerebelo.

El **cerebelo** se desarrolla a partir de engrosamientos en las partes dorsales de las placas alares. Inicialmente, las **protrusiones cerebelosas** se proyectan en el cuarto ventrículo (v. [fig. 17-20B](#)). A medida que estas protrusiones aumentan de tamaño y se fusionan en el plano medio, crecen superponiéndose a la mitad rostral del cuarto ventrículo y solapándose a la protuberancia y al bulbo raquídeo ([fig. 17-20D](#)).

Algunos neuroblastos de la zona intermedia de las placas alares migran hacia la zona marginal y se diferencian hacia las neuronas de la **corteza cerebelosa**. Otros neuroblastos procedentes de estas placas originan los núcleos centrales, el mayor de los cuales es el núcleo **dentado** (v. [fig. 17-20D](#)). Las neuronas procedentes de las placas alares también dan lugar a los **núcleos pontinos**, los núcleos cocleares y vestibulares, y los núcleos secundarios del nervio trigémino.

La estructura del cerebelo refleja su desarrollo filogenético (evolutivo) ([fig. 17-20C y D](#)):

- El *arquicerebelo* (**lóbulo floculonodular**), que es la parte filogenéticamente más antigua, presenta conexiones con el aparato vestibular, especialmente el vestíbulo del oído.
- El *paleocerebelo* (**vermis y lóbulo anterior**), de desarrollo más reciente, se relaciona con la sensibilidad que procede de los miembros.
- El *neocerebelo* (**lóbulo posterior**), que es la parte filogenéticamente más moderna, está implicado en el control selectivo de los movimientos de los miembros.

Las fibras nerviosas que conectan las cortezas cerebral y cerebelosa con la médula espinal pasan a través de la capa marginal de la región ventral del metencéfalo. Esta región del **tronco encefálico** es la **protuberancia**, denominada de esta manera por la robusta banda de fibras nerviosas que atraviesan el plano medio y forman una cresta voluminosa en sus partes anterior y lateral (v. [fig. 17-20C y D](#)).

## Plexos coroideos y líquido cefalorraquídeo

El fino techo endimario del cuarto ventrículo está cubierto externamente por la piamadre, derivada del mesénquima asociado al rombencéfalo ([fig. 17-20B, C y D](#)). Esta membrana vascular, junto con el techo endimario, forma la **tela coroidea** del cuarto ventrículo (v. [fig. 17-19D](#)). Dada la proliferación activa de la piamadre, la tela coroidea se invagina en el cuarto ventrículo, donde se diferencia hacia la formación del **plexo coroideo** a partir de una serie de plegamientos de las arterias coroideas de la piamadre (v. [figs. 17-19C y 17-20C y D](#)). Se desarrollan plexos similares en el techo del tercer ventrículo y en las paredes mediales de los ventrículos laterales.

Los plexos coroideos segregan líquido ventricular que se convierte en el **líquido cefalorraquídeo (LCR)** cuando se le añaden elementos procedentes de las superficies del encéfalo y de la médula espinal, y también procedentes de la capa pia-aracnoides de las meninges. El fino techo del cuarto ventrículo presenta evaginaciones en tres localizaciones. Estas evaginaciones se rompen formando las **aberturas medial y lateral** (agujeros de Magendie y Luschka, respectivamente), que permiten la entrada del LCR en el espacio subaracnoideo, procedente del cuarto ventrículo.

La zona principal de absorción del LCR hacia el sistema venoso la constituyen las **vellosidades aracnoideas**, que son protrusiones de la aracnoides en los **senos venosos duros** (grandes canales venosos situados entre las capas de la duramadre). Las vellosidades aracnoideas están constituidas por una fina capa celular que procede del epitelio de la aracnoides y del endotelio de los senos.

# Mesencéfalo

El mesencéfalo experimenta menos cambios que cualquier otra parte del encéfalo en desarrollo ([fig. 17-21A](#)), excepto en lo que se refiere a la parte caudal del rombencéfalo. El canal central presenta un estrechamiento y se convierte en el **acueducto cerebral** ([figs. 17-20D](#) y [17-21D](#)), que pone en conexión el tercer y cuarto ventrículo.

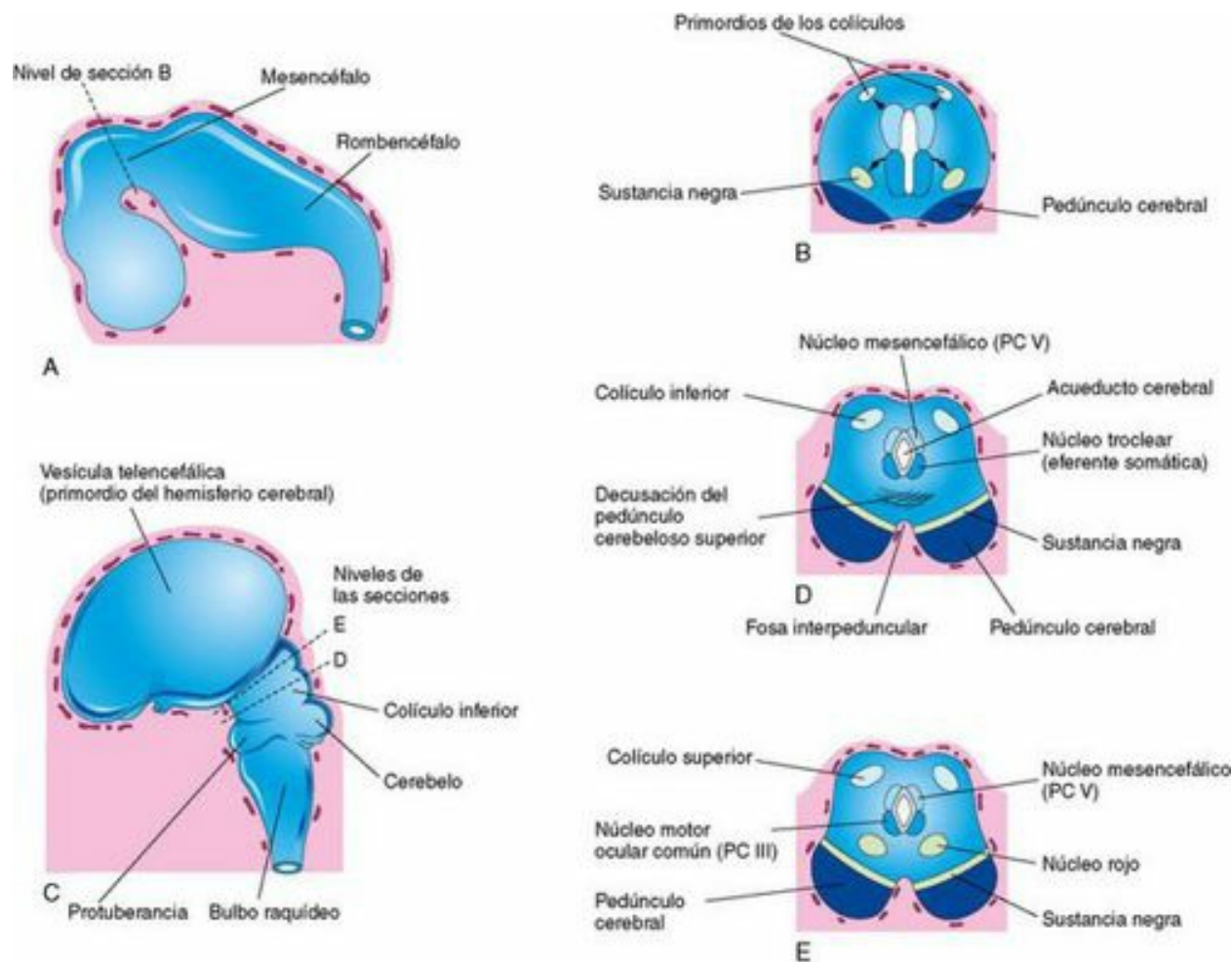


Figura 17-21 **A**, Representaciones esquemáticas del encéfalo en desarrollo al final de la quinta semana. **B**, Sección transversal del mesencéfalo en desarrollo en la que se muestra la migración temprana de las células procedentes de las placas basal y alar. **C**, Esquemas del encéfalo en desarrollo a las 11 semanas. **D** y **E**, Secciones transversales del mesencéfalo en desarrollo en el nivel de los colículos inferior y superior, respectivamente. PC, par craneal.

Los neuroblastos migran desde las placas alares del mesencéfalo hasta el **tectum** (techo) y se acumulan formando cuatro grandes grupos de neuronas, los **colículos (tubérculos cuadrigéminos) superiores e inferiores** bilaterales ([fig. 17-21D](#) y [E](#)), implicados en los reflejos visuales y auditivos, respectivamente. Los neuroblastos procedentes de las placas basales pueden dar lugar a grupos de neuronas en el **tegmento del mesencéfalo** (núcleos rojos, núcleos de los nervios craneales tercero y cuarto, y núcleos reticulares). La **sustancia negra** es una capa amplia de sustancia gris adyacente al pedúnculo cerebral (v. [fig. 17-21D](#) y [E](#)) y también podría diferenciarse a partir de la placa basal, si bien algunos expertos consideran que la sustancia negra procede de neuronas de la placa alar que migran ventralmente.

Las fibras que crecen a partir del **cerebro** (la parte principal del encéfalo, que incluye el diencefalo y los hemisferios cerebrales) forman los **pedúnculos cerebrales** en la parte anterior ([fig. 17-21B](#)). Los pedúnculos cerebrales aumentan progresivamente de tamaño a medida que se incrementa el número de grupos de fibras descendentes (corticopontinas, corticobulbares y corticoespinales) que atraviesan el mesencéfalo en desarrollo en su trayecto hasta el **tronco encefálico** y la **médula espinal**.



# Prosencéfalo

A medida que tiene lugar el cierre del neuroporo rostral, aparecen dos zonas protruyentes laterales, las **vesículas ópticas** (fig. 17-4A), una a cada lado del prosencéfalo. *Las vesículas ópticas son los primordios de las retinas y los nervios ópticos* (v. [cap. 18](#)). Al poco tiempo aparece un segundo par de divertículos, las **vesículas telencefálicas** en una localización más dorsal y rostral (fig. 17-21C). Estas últimas vesículas son *los primordios de los hemisferios cerebrales*, y sus cavidades se convierten en los **ventrículos laterales** (v. [fig. 17-26B](#)).

La parte rostral (anterior) del prosencéfalo, incluyendo los primordios de los **hemisferios cerebrales**, es el telencéfalo, y la parte caudal (posterior) del prosencéfalo es el diencefalo. Las cavidades del telencéfalo y del diencefalo contribuyen a la formación del **tercer ventrículo**, aunque la segunda lo hace en mayor medida (fig. 17-22E).

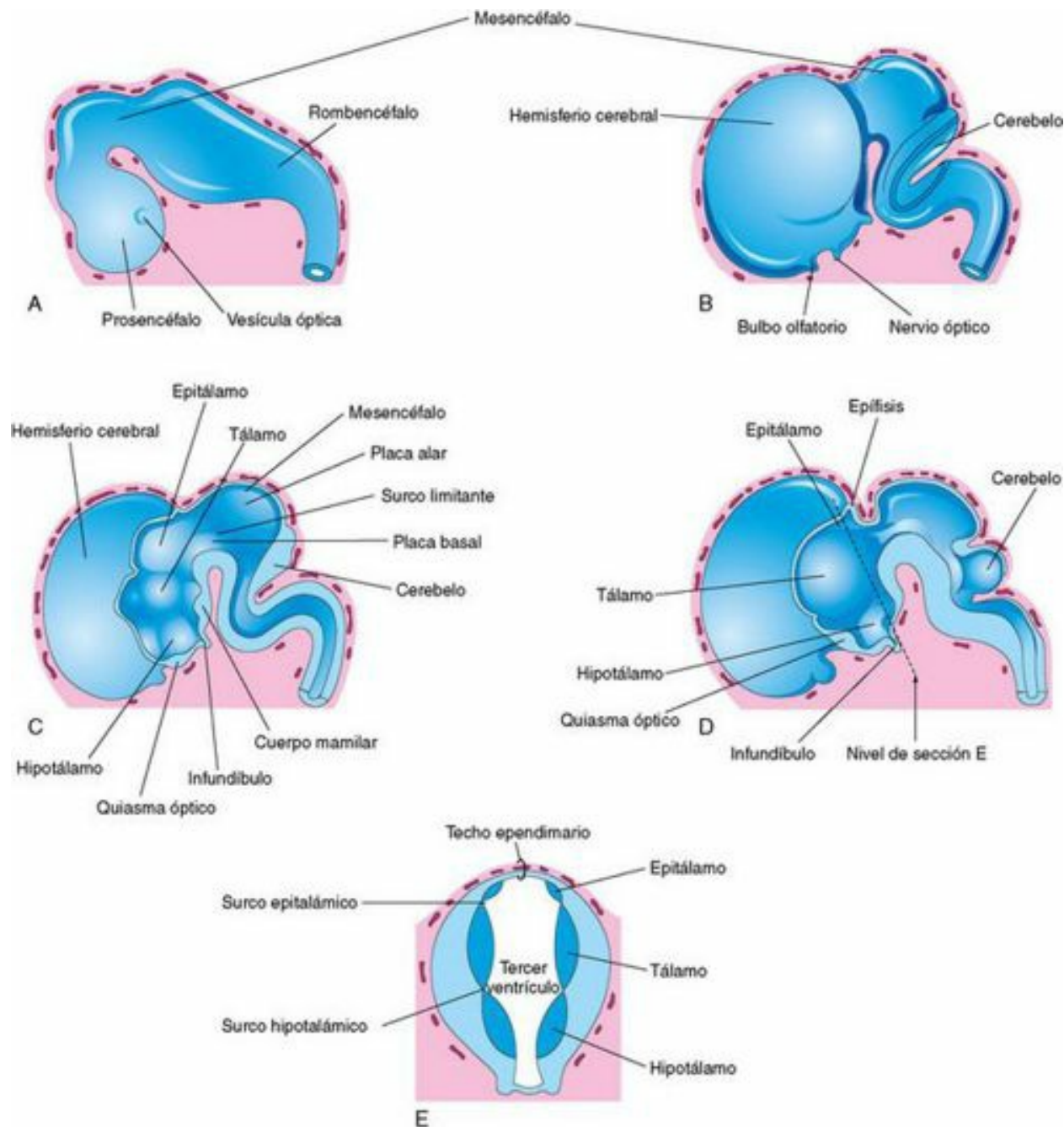


Figura 17-22 **A**, Vista externa del encéfalo al final de la quinta semana. **B**, Vista similar a las 7

semanas. **C**, Sección media del encéfalo con demostración de la superficie medial del prosencéfalo y del mesencéfalo. **D**, Sección similar a las 8 semanas. **E**, Sección transversal del diencéfalo con demostración del epítalamo en la parte dorsal, del tálamo en la parte lateral y del hipotálamo en la parte ventral.

## Diencéfalo

En las paredes laterales del tercer ventrículo aparecen tres protrusiones que más adelante se convertirán en el *tálamo*, el *hipotálamo* y el *epítalamo* (v. [fig. 17-22C a E](#)). El **tálamo** está separado del epítalamo por el **surco epitalámico**, y del hipotálamo por el **surco hipotalámico** ([fig. 17-22E](#)). Este último surco no es una continuación del **surco limitante** en el prosencéfalo y, tal como ocurre con el surco limitante, no separa las áreas sensitivas y motoras ([fig. 17-22C](#)).

El **tálamo** se desarrolla rápidamente a cada lado del tercer ventrículo y protruye en su cavidad (v. [fig. 17-22E](#)). Los tálamos se encuentran y fusionan en la línea media en aproximadamente el 70% de los encéfalos, formando un puente de sustancia gris que atraviesa el tercer ventrículo, lo que se denomina **comisura intertalámica**.

El **hipotálamo** procede de la proliferación de los neuroblastos en la zona intermedia de las paredes diencefálicas, ventralmente al surco hipotalámico. *La expresión diferencial de la vía de señalización Wnt/ $\beta$ -catenina está implicada en la definición del patrón del hipotálamo.* Más adelante se desarrollan varios núcleos que participan en las actividades endocrinas y en la homeostasis. Un par de núcleos, los **cuerpos mamilares**, forman en la superficie ventral del hipotálamo dos protrusiones del tamaño de un guisante (v. [fig. 17-22C](#)).

El **epítalamo** se desarrolla a partir del techo y de la porción dorsal de la pared lateral del diencéfalo ([fig. 17-22C a E](#)). Inicialmente, las protrusiones epitalámicas son grandes, pero más adelante llegan a tener un tamaño relativamente pequeño.

La **glándula pineal** (epífisis) se desarrolla en forma de un divertículo medio en la parte caudal del techo del diencéfalo ([fig. 17-22D](#)). La proliferación de células en sus paredes convierte rápidamente este divertículo en una glándula sólida y con forma cónica.

La **glándula pituitaria** (hipófisis) tiene un origen ectodérmico ([fig. 17-23](#) y [tabla 17-1](#)). Se desarrolla a partir de dos orígenes:

- Una protrusión ascendente del techo ectodérmico del estomodeo, el **divertículo hipofisario** (bolsa de Rathke).
- Una protrusión descendente del neuroectodermo del diencéfalo, el **divertículo neurohipofisario**.

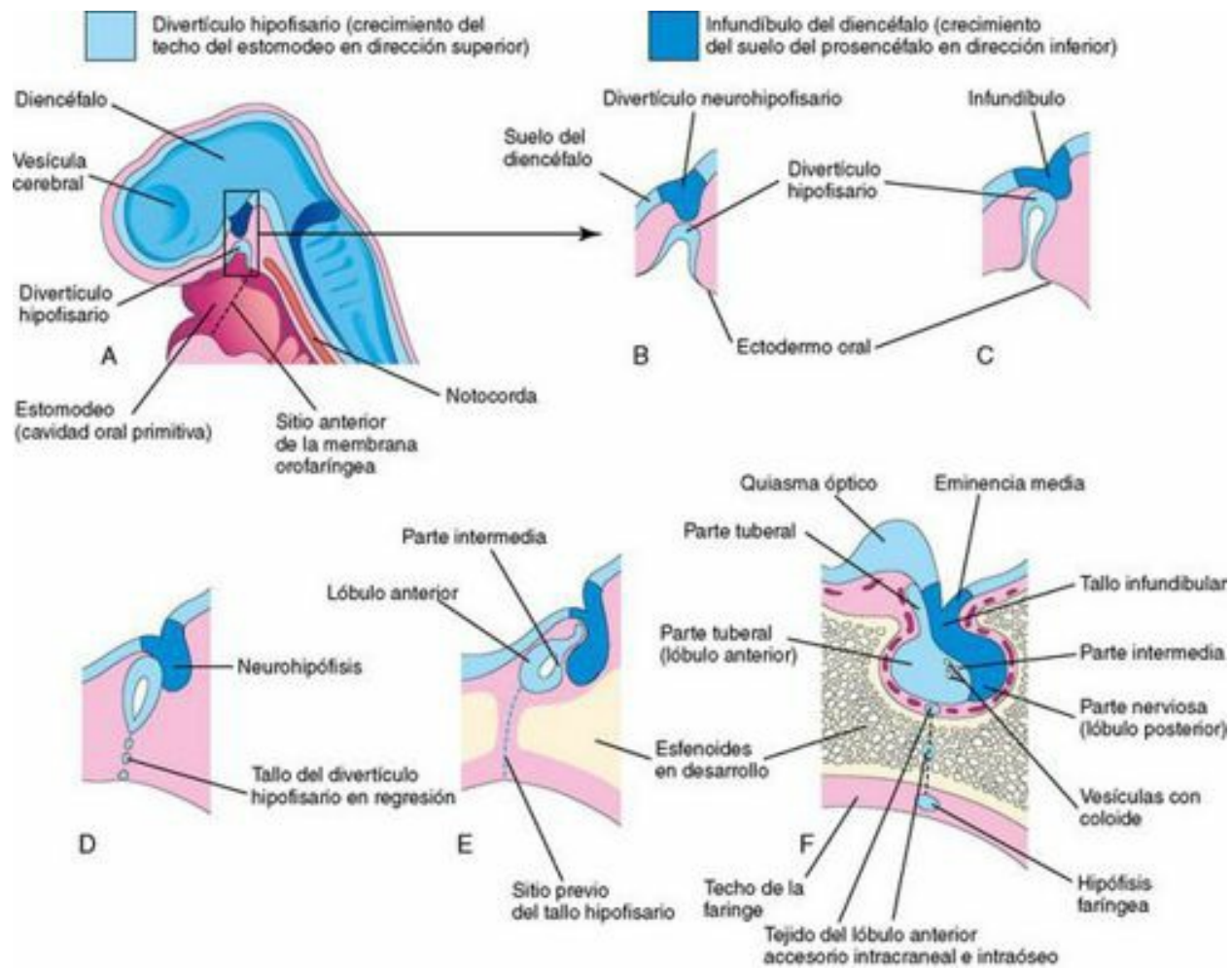


Figura 17-23 Representaciones esquemáticas que ilustran el desarrollo de la hipófisis. **A**, Sección sagital del extremo craneal de un embrión de aproximadamente 36 días, con demostración del divertículo hipofisario, un crecimiento del estomodeo en dirección superior, y del divertículo neurohipofisario, un crecimiento del prosencéfalo en dirección inferior. **B a D**, Fases sucesivas en el desarrollo de la hipófisis. Hacia las 8 semanas el divertículo pierde su conexión con la cavidad oral y entra en contacto estrecho con el infundíbulo y el lóbulo posterior (neurohipófisis) de la hipófisis. **E y F**, Fases más avanzadas en las que se demuestra la proliferación de la pared anterior del divertículo hipofisario para la formación del lóbulo anterior (adenohipófisis) de la hipófisis.

Tabla 17-1 Derivación y terminología de la hipófisis

1.1 Ectodermo oral			
Divertículo hipofisario en el techo del estomodeo	Adenohipófisis (porción glandular)	Parte anterior	Lóbulo anterior
		Parte tuberal	
		Parte intermedia	
1.2 Neuroectodermo			
Divertículo neurohipofisario en el suelo del diencefalo	Neurohipófisis (porción nerviosa)	Parte nerviosa	Lóbulo posterior
		Tallo infundibular	
		Eminencia media	

Este doble origen es la razón de que la hipófisis esté constituida por dos tipos de tejido completamente distintos:

- La **adenohipófisis** (la parte glandular), o lóbulo anterior, que procede del ectodermo oral.
- La **neurohipófisis** (parte nerviosa), o lóbulo posterior, que procede del neuroectodermo.

Hacia la tercera semana, el **divertículo hipofisario** se proyecta desde el techo del estomodeo y queda situado en una zona adyacente al suelo (pared ventral) del diencéfalo ([fig. 17-23C](#)). Hacia la quinta semana, este divertículo aumenta de longitud y se constriñe en su zona de unión al epitelio oral, mostrando ahora un aspecto similar al de un pezón. Para esta fase ha establecido contacto con el **infundíbulo** (derivado del divertículo neurohipofisario), una protrusión ventral del diencéfalo que crece en dirección inferior (v. [figs. 17-22C y D](#), y [17-23](#)).

El tallo del divertículo hipofisario discurre entre los centros de condricación de los huesos craneales preesfenoides y basiesfenoides en desarrollo ([fig. 17-23E](#)). Durante la sexta semana, la conexión del divertículo con la cavidad oral experimenta degeneración ([fig. 17-23D y E](#)). Las células de la pared anterior del divertículo hipofisario proliferan y dan lugar a la **parte anterior** de la hipófisis (v. [tabla 17-1](#)). Más adelante, alrededor del **tallo infundibular** crece una extensión que se denomina **parte tuberal** (v. [fig. 17-23E](#)). La proliferación extensa de la pared del divertículo hipofisario reduce el calibre de su luz hasta convertirlo en una hendidura estrecha (v. [fig. 17-23E](#)). Esta hendidura residual no suele reconocerse en la hipófisis del adulto, pero puede estar representada por una zona de quistes. Las células de la pared posterior de la bolsa hipofisaria no proliferan; dan lugar a la delgada **parte intermedia**, una estructura mal definida ([fig. 17-23F](#)).

La parte de la hipófisis que se desarrolla a partir del **neuroectodermo (divertículo neurohipofisario)** es la **neurohipófisis** ([fig. 17-23B a F](#) y [tabla 17-1](#)). El infundíbulo da lugar a la **eminencia media**, el **tallo infundibular** y la **parte nerviosa**. Las paredes del infundíbulo son finas al principio pero al poco tiempo el extremo distal del infundíbulo adquiere un carácter sólido a medida que proliferan las células neuroepiteliales. Más adelante, estas células se diferencian hacia la formación de **pituicitos**, que son las células principales del lóbulo posterior de la hipófisis y que están relacionadas estrechamente con las células de la neuroglía. Las fibras nerviosas crecen hacia la parte nerviosa desde el área hipotalámica, a la que está unido el tallo infundibular (v. [fig. 17-23F](#)).

*En estudios recientes se ha observado que las moléculas de inducción producidas por el diencéfalo (p. ej., FGF8, BMP4 y Wnt5A) están implicadas en la formación de los lóbulos anterior e intermedio de la hipófisis; el gen LIM-homeobox Lhx2 parece controlar el desarrollo del lóbulo posterior.*

---

## Hipófisis faríngea y craneofaringioma

Un resto del tallo del divertículo hipofisario puede persistir y formar una **hipófisis faríngea** en el techo de la orofaringe ([fig. 17-23F](#)). De manera infrecuente se desarrollan masas de tejido del lóbulo anterior por fuera de la cápsula de la hipófisis, en el interior de la silla turca del hueso esfenoides. Se puede observar un resto del divertículo hipofisario, el **canal basifaríngeo**, en las secciones del hueso esfenoides de aproximadamente el 1% de los recién nacidos. También se puede identificar en un pequeño número de radiografías craneales efectuadas a recién nacidos (generalmente los que presentan defectos craneales).

En ocasiones aparece un **craneofaringioma** en la faringe o en la zona basiesfenoidal (parte posterior del esfenoides) a partir de restos del tallo del divertículo hipofisario ([fig. 17-24](#)), aunque lo más habitual es que estos tumores se localicen en el interior de la silla turca o por encima de ella. Los craneofaringiomas se originan en el trayecto del divertículo hipofisario a partir de restos epiteliales.

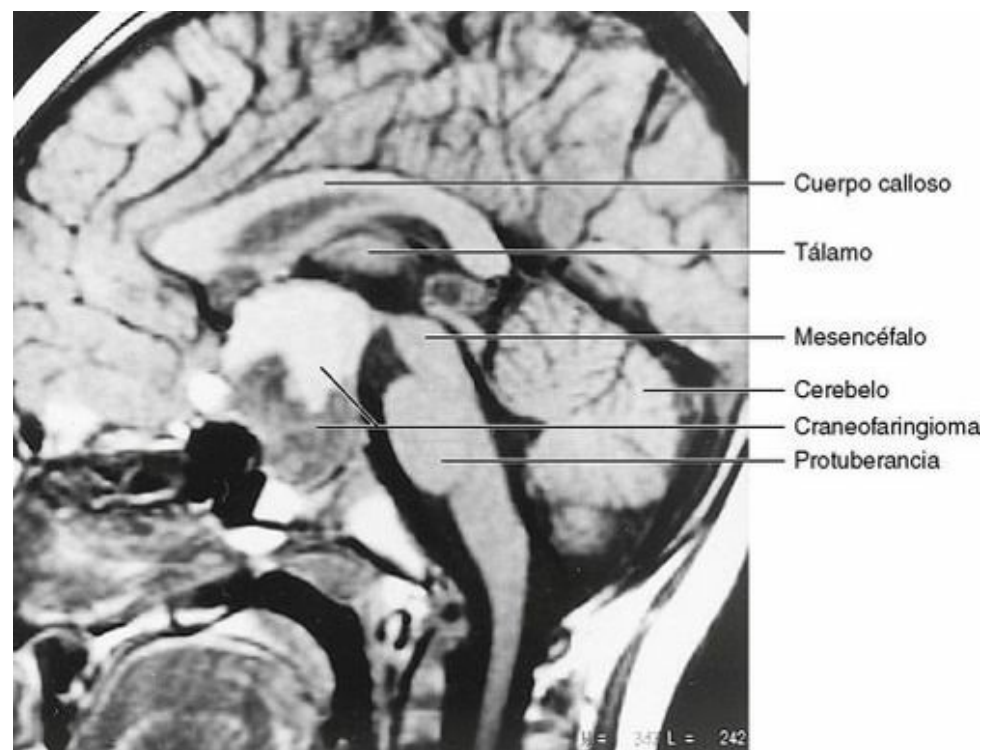


Figura 17-24 Imagen sagital de resonancia magnética obtenida en un niño de 4 años de edad que presentó un cuadro clínico de cefalea y atrofia óptica. Se puede observar una masa de gran tamaño (4 cm) que ocupa una silla turca aumentada de tamaño, con expansión en dirección inferior hacia el hueso esfenoides y en dirección superior hacia la cisterna supraselar. La cirugía confirmó que se trataba de un craneofaringioma. La mitad inferior de la masa es sólida y tiene una coloración oscura, mientras que la mitad superior es quística y tiene un color blanco.

(Por cortesía del doctor Gerald S. Smyser, Altru Health System, Grand Forks, North Dakota.)

---

## Telencéfalo

El telencéfalo está constituido por una parte media y dos divertículos laterales, las **vesículas cerebrales** ([fig. 17-23A](#)). Estas vesículas son los primordios de los **hemisferios cerebrales** ([figs. 17-22B](#) y [17-23A](#)). La cavidad de la porción media del telencéfalo forma la parte anterior extrema del tercer ventrículo ([fig. 17-25](#)). Al principio, los hemisferios cerebrales muestran una comunicación amplia con la cavidad del tercer ventrículo a través de los **agujeros interventriculares** ([figs. 17-25](#) y [17-26B](#)).

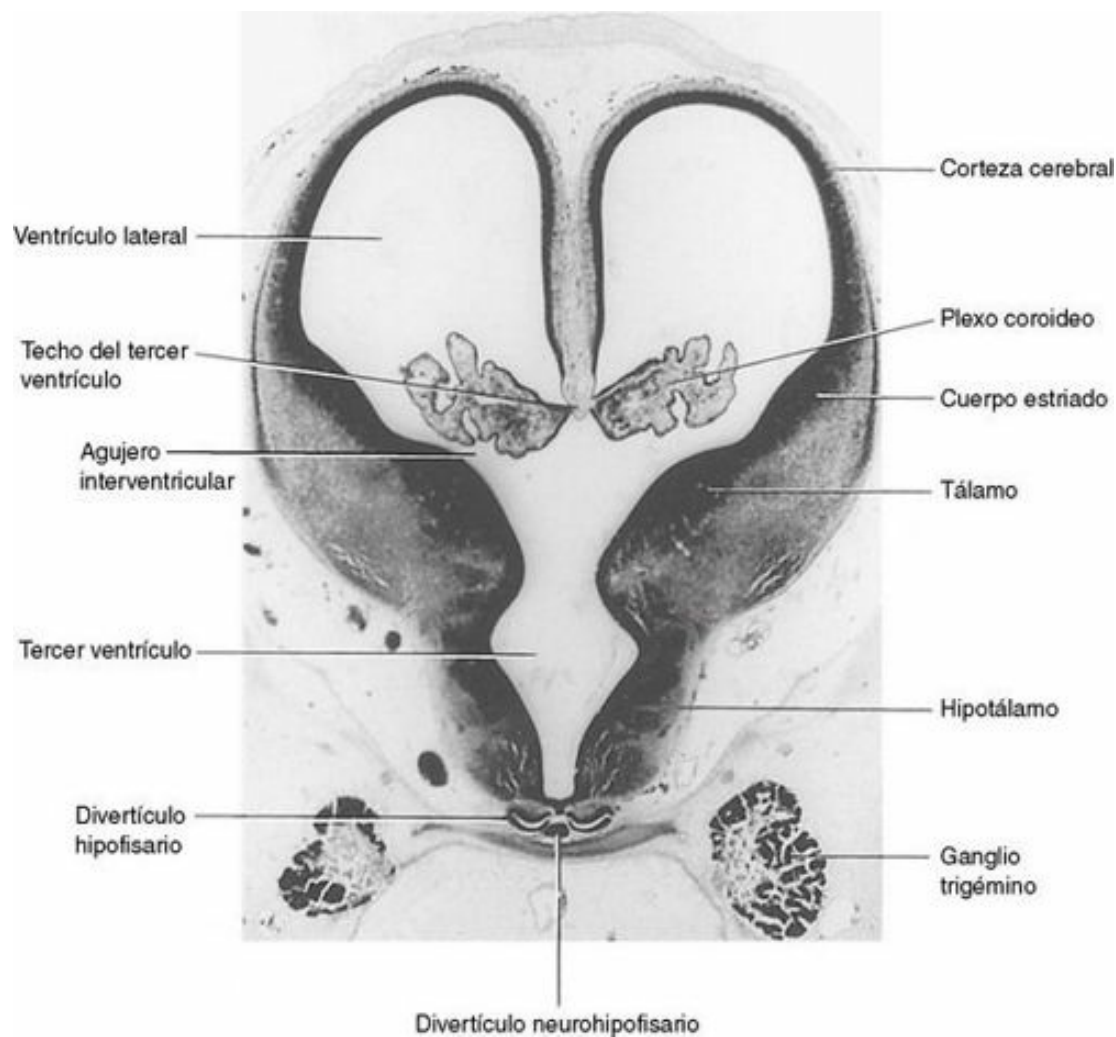


Figura 17-25 Microfotografía de una sección transversal a través del diencefalo y de las vesículas cerebrales en un embrión humano (aproximadamente, 50 días), en el nivel de los agujeros interventriculares ( $\times 20$ ). La fisura coroidea se localiza en la unión del plexo coroideo y la pared medial del ventrículo lateral.

(Por cortesía del profesor —ya jubilado— Jean Hay, Department of Anatomy, University of Manitoba, Winnipeg, Manitoba, Canadá.)

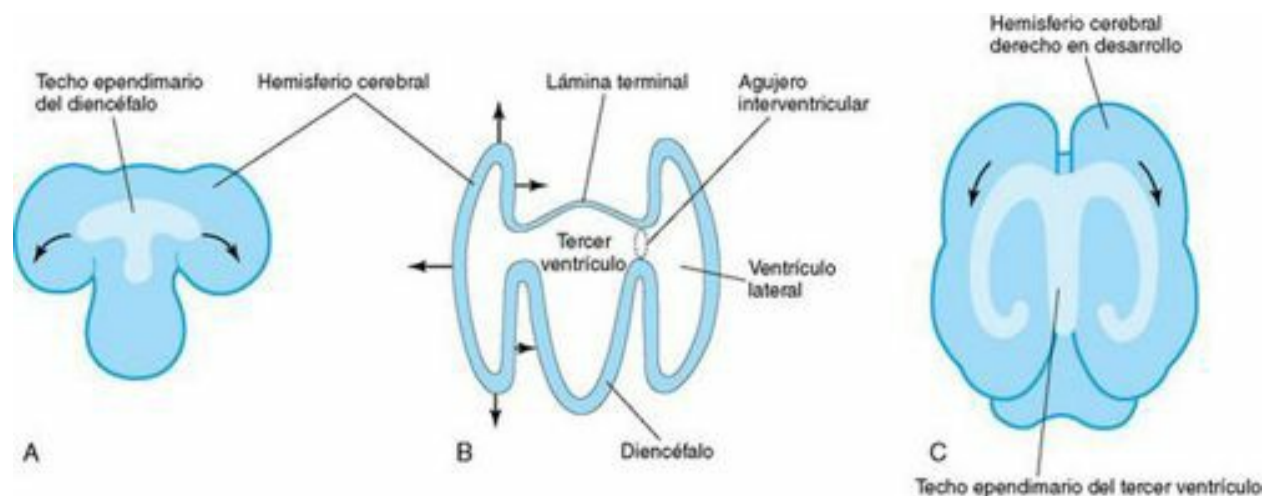


Figura 17-26 **A**, Esquema de la superficie dorsal del prosencéfalo con demostración de la forma con la que el techo del diencefalo es desplazado hasta la superficie dorsomedial de los hemisferios cerebrales. **B**, Sección esquemática del prosencéfalo con demostración de la forma con la que los

hemisferios cerebrales en desarrollo crecen a partir de las paredes laterales del prosencéfalo y se expanden en todas las direcciones hasta que cubren el diencéfalo. Las *flechas* indican varias direcciones hacia las que se expanden los hemisferios. La pared rostral del prosencéfalo, la lámina terminal, es muy fina. **C**, Esquema del prosencéfalo con demostración de la forma con la que el techo endimario es desplazado finalmente hacia los lóbulos temporales a consecuencia del patrón de crecimiento en «C» de los hemisferios cerebrales.

A lo largo de la **fisura coroidea**, parte de la pared medial del hemisferio cerebral en desarrollo muestra un adelgazamiento importante (v. [figs. 17-25](#) y [17-26](#)). Inicialmente, esta porción endimaria se localiza en el techo del hemisferio y se continúa con el techo endimario del tercer ventrículo ([fig. 17-26A](#)). Más adelante, en esta localización se forma el **plexo coroideo del ventrículo lateral** ([figs. 17-25](#) y [17-27](#)).

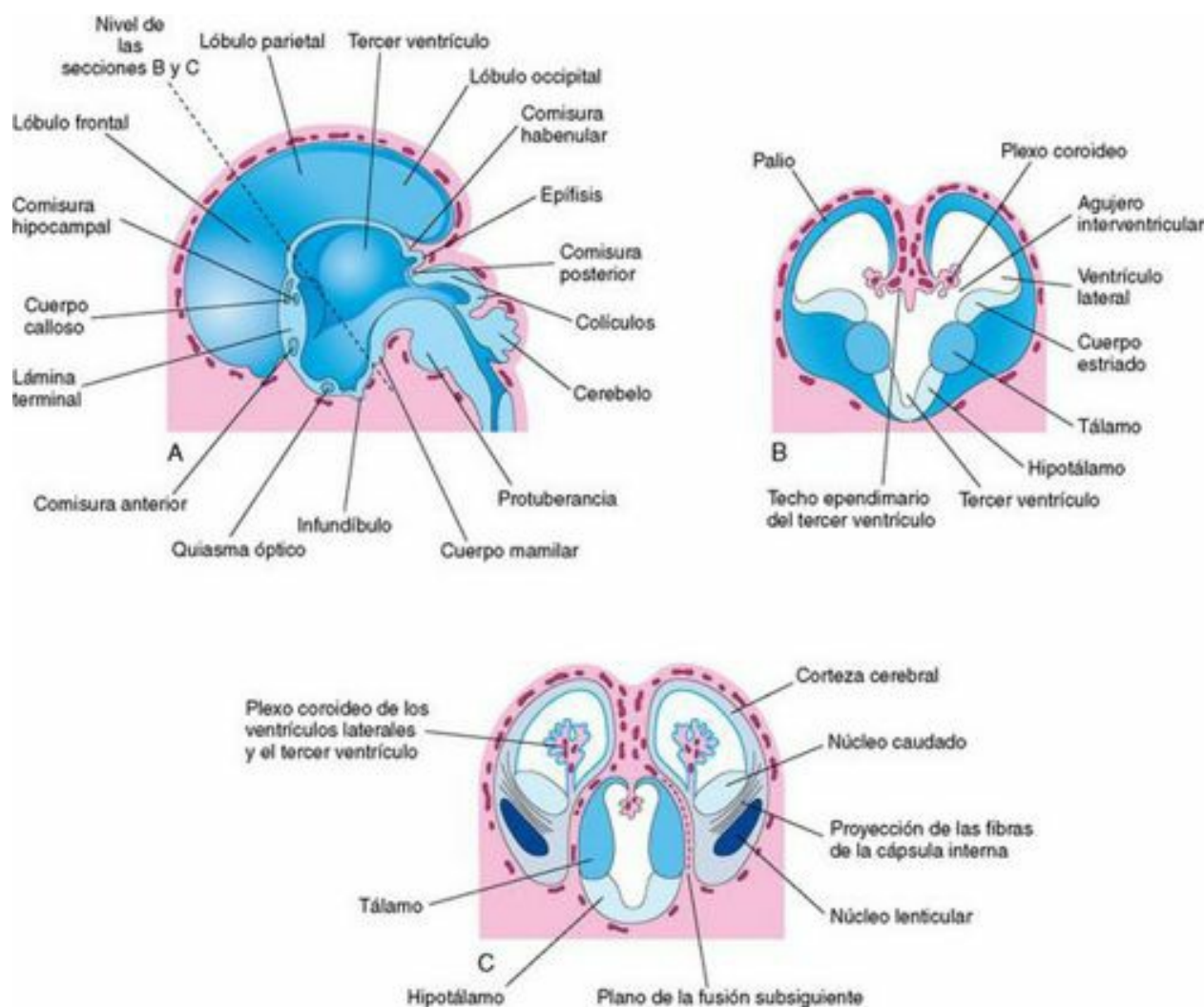


Figura 17-27 **A**, Esquema correspondiente a la superficie medial del prosencéfalo de un embrión de 10 semanas con demostración de los derivados diencefálicos, las comisuras principales y los hemisferios cerebrales en expansión. **B**, Sección transversal del prosencéfalo en el nivel de los agujeros intervertebrales, con demostración del cuerpo estriado y de los plexos coroideos de los ventrículos laterales. **C**, Sección similar alrededor de las 11 semanas, con demostración de la división del cuerpo estriado en los núcleos caudado y lenticular por efecto de la cápsula interna. También se ilustra la relación entre los hemisferios cerebrales y el diencéfalo.

Cuando los hemisferios cerebrales se expanden, cubren sucesivamente el diencéfalo, el mesencéfalo y

el rombencéfalo. Finalmente, los dos hemisferios establecen contacto entre sí en la línea media, con aplanamiento de sus superficies mediales. El mesénquima atrapado en la fisura longitudinal interhemisférica da lugar a la **hoz cerebral** (*falx cerebri*), un pliegue medio de la duramadre.

El **cuerpo estriado** aparece durante la sexta semana en forma de una prominencia en el suelo de cada hemisferio cerebral ([fig. 17-27B](#)). El suelo de cada hemisferio se expande más lentamente que sus finas paredes corticales debido a que contiene el cuerpo estriado, cuyo tamaño es bastante grande; en consecuencia, los hemisferios cerebrales adquieren una forma en «C» ([fig. 17-28](#)).

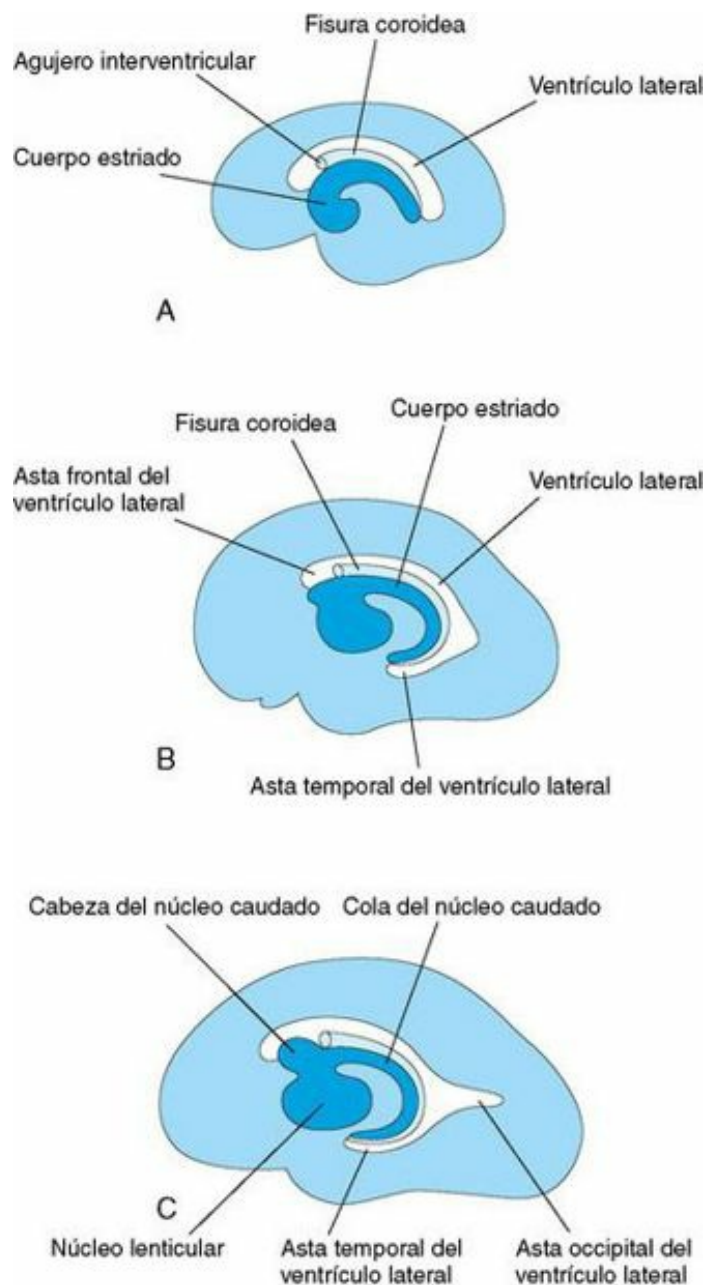


Figura 17-28 Representaciones esquemáticas de la superficie medial del hemisferio cerebral derecho en desarrollo; se ilustra el desarrollo del ventrículo lateral, la fisura coroidea y el cuerpo estriado. **A**, A las 13 semanas. **B**, A las 21 semanas. **C**, A las 32 semanas.

El crecimiento y la curvatura de los hemisferios también influyen en la configuración de los ventrículos laterales, que se convierten en cavidades con una forma groseramente en «C» y rellenas de LCR. El extremo caudal de cada hemisferio cerebral muestra un giro ventral y después un giro rostral, formando el lóbulo temporal; de esta manera, arrastra consigo al ventrículo lateral (formando su **asta**



**temporal**) y la fisura coroidea (v. [fig. 17-28](#)). Después, la fina pared medial del hemisferio presenta invaginación a lo largo de la fisura coroidea por parte de la piamadre vascular, con formación del *plexo coroideo del asta temporal* (v. [fig. 17-27B](#)).

A medida que se diferencia la corteza cerebral, las fibras que van y vienen a ella atraviesan el cuerpo estriado y lo dividen en los **núcleos caudado y lenticular**. Esta vía de fibras nerviosas, la **cápsula interna** ([fig. 17-27C](#)), adquiere una forma en «C» a medida que los hemisferios cerebrales adoptan su configuración definitiva. El **núcleo caudado** presenta alargamiento y una forma en «C», adaptándose al borde del ventrículo lateral (v. [fig. 17-28](#)). Su cabeza con forma de pera y su cuerpo alargado se sitúan en el suelo del asta frontal y en el cuerpo del ventrículo lateral, mientras que su cola hace un giro en «U» hasta alcanzar el techo del asta temporal o inferior.

## Comisuras cerebrales

A medida que se desarrolla la corteza cerebral, aparecen grupos de fibras nerviosas, las **comisuras**, que conectan las áreas correspondientes de los hemisferios cerebrales ([fig. 17-27A](#)). La más importante de estas comisuras atraviesa la **lámina terminal**, es decir, el extremo rostral (anterior) del prosencéfalo. Esta lámina se extiende desde la placa del techo del diencefalo hasta el **quiasma óptico** (decusación o cruce de las fibras del nervio óptico). Esta lámina es la vía natural de comunicación entre los dos hemisferios.

Las primeras comisuras que se forman, la *comisura anterior* y la *comisura hipocampal*, son haces pequeños de fibras que ponen en conexión las partes filogenéticamente antiguas del encéfalo. La **comisura anterior** conecta el bulbo olfatorio y las áreas relacionadas de uno de los hemisferios con los del hemisferio contralateral. La **comisura hipocampal** une los hipocampos de ambos hemisferios.

La comisura cerebral más grande es el **cuerpo calloso** ([figs. 17-27A y 17-28A](#)), que conecta las áreas neocorticales. El cuerpo calloso se sitúa inicialmente en la lámina terminal, pero a medida que aumenta de tamaño la corteza muestra un incremento progresivo de sus fibras nerviosas; el resultado es que al final se extiende gradualmente hasta más allá de la lámina terminal. El resto de la **lámina terminal** se sitúa entre el cuerpo calloso y el fórnix. Más adelante se distiende para formar el fino **septo pelúcido**, una banda de tejido cerebral.

En el momento del nacimiento el cuerpo calloso se extiende sobre el techo del diencefalo. El quiasma óptico, que se desarrolla en la parte ventral de la lámina terminal (v. [fig. 17-27A](#)), está constituido por fibras que proceden de las mitades mediales de las retinas, que pasan al otro lado para unirse al tracto óptico contralateral.

Las paredes de los hemisferios cerebrales en desarrollo muestran inicialmente las tres zonas típicas del tubo neural (*ventricular, intermedia y marginal*); más adelante aparece una cuarta zona, la *zona subventricular*. Las células de la zona intermedia migran hacia la zona marginal y dan lugar a las capas corticales. Por tanto, la sustancia gris se localiza periféricamente y los axones que se originan en los cuerpos de sus neuronas discurren centralmente para formar la zona más voluminosa y grande de sustancia blanca: el **centro medular (semioval)**.

En un primer momento, la superficie de los hemisferios cerebrales es lisa ([fig. 17-29A](#)); sin embargo,

a medida que tiene lugar el crecimiento aparecen surcos y circunvoluciones ([fig. 17-29B y C](#)). Las circunvoluciones se deben al plegamiento de la corteza cerebral. Los surcos y las circunvoluciones dan lugar a un incremento considerable de la superficie de la corteza cerebral sin que para ello sea necesario un aumento importante del tamaño del neurocráneo ([fig. 17-30B y C](#)). A medida que los hemisferios cerebrales crecen, la corteza que cubre la superficie externa del cuerpo estriado muestra un crecimiento relativamente lento y pronto queda cubierta ([fig. 17-29D](#)). Esta corteza oculta en las profundidades del **surco lateral** de los hemisferios cerebrales ([fig. 17-30](#)) es la **ínsula** (isla).

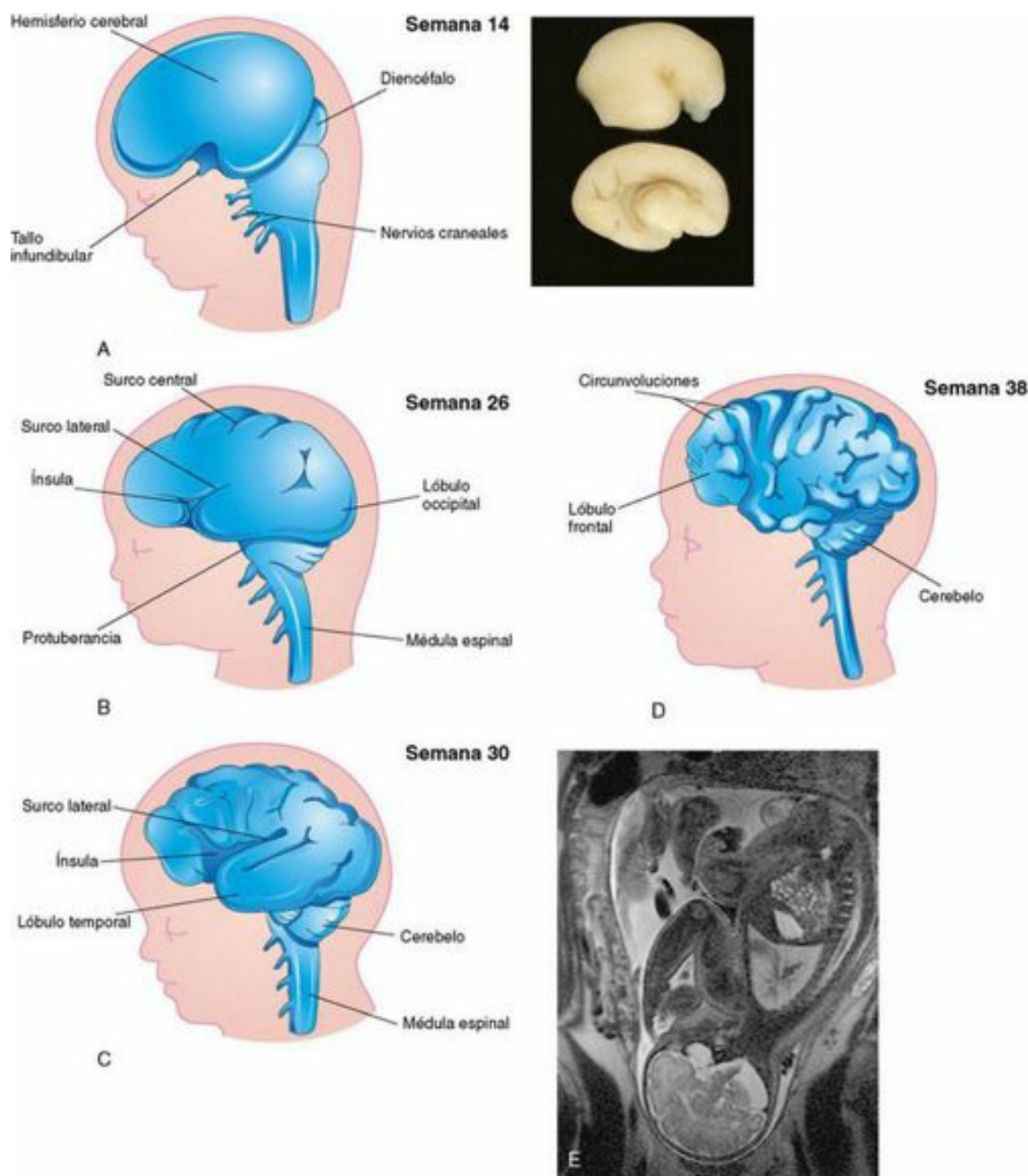


Figura 17-29 Esquemas correspondientes a las vistas laterales del hemisferio cerebral izquierdo, el diencéfalo y el tronco encefálico, con demostración de las fases sucesivas en el desarrollo de los surcos y las circunvoluciones en la corteza cerebral. Se pueden observar el estrechamiento gradual del surco lateral y la ocultación de la ínsula, una zona de la corteza cerebral que no se puede observar en la vista lateral. La superficie de los hemisferios cerebrales crece rápidamente durante el período fetal,

con formación de abundantes circunvoluciones que están separadas por numerosos surcos. **A**, A las 14 semanas. **B**, A las 26 semanas. **C**, A las 30 semanas. **D**, A las 38 semanas. **E**, Imagen de resonancia magnética obtenida en una mujer embarazada y en la que se puede observar un feto maduro. La imagen muestra el encéfalo y la médula espinal. **Recuadro**, Superficies lateral (imagen superior) y medial (imagen inferior) lisas del cerebro de un feto humano (14 semanas).

(**Recuadro**, Por cortesía del doctor Marc Del Bigio, Department of Pathology [Neuropathology], University of Manitoba, Winnipeg, Manitoba, Canadá. **E**, Por cortesía del doctor Stuart C. Morrison, Division of Radiology [Pediatric Radiology], The Children's Hospital, Cleveland, Ohio.)

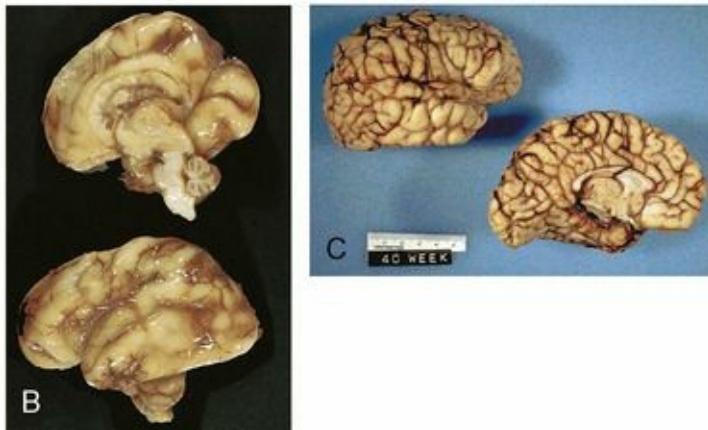
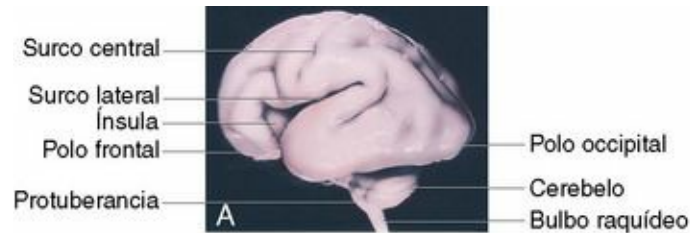


Figura 17-30 **A**, Vista lateral del cerebro de un aborto de 25 semanas. **B**, Superficies medial (*imagen superior*) y lateral (*imagen inferior*) de un cerebro fetal (semana 25). **C**, Superficies lateral (*imagen superior*) y medial (*imagen inferior*) de un cerebro fetal (semana 38). Se puede observar que a medida que el encéfalo aumenta de tamaño también lo hace la complejidad del patrón de las circunvoluciones de los hemisferios cerebrales; comparar con la [figura 17-29](#).

(**A**, Tomado de Nishimura H, Semba R, Tanimura T, Tanaka O: Prenatal Development of the Human with Special Reference to Craniofacial Structures: An Atlas. U.S. Department of Health, Education, and Welfare, National Institutes of Health, Bethesda, Maryland, 1977. **B** y **C**, Por cortesía del doctor Marc R. Del Bigio, Department of Pathology [Neuropathology], University of Manitoba, Winnipeg, Manitoba, Canadá.)

# Malformaciones congénitas del encéfalo

Dada la complejidad de su desarrollo embriológico, no es infrecuente observar defectos congénitos en el encéfalo (aproximadamente, 3 casos por cada 1.000 recién nacidos). La mayor parte de los defectos congénitos, como la **meroencefalia** y el meningoencefalocelo, se deben a *defectos en el cierre del neuroporo rostral* (DTN) durante la cuarta semana ([fig. 17-31C](#)) y afectan a los tejidos suprayacentes (meninges y bóveda craneal). Los factores causantes de los DTN pueden ser genéticos, nutricionales, ambientales o cualquier combinación de ellos. Los defectos congénitos del encéfalo pueden deberse a alteraciones en la morfogénesis o en la histogénesis del tejido nervioso, o bien ser el resultado de alteraciones del desarrollo en estructuras asociadas (notocorda, somitas, mesénquima y cráneo).

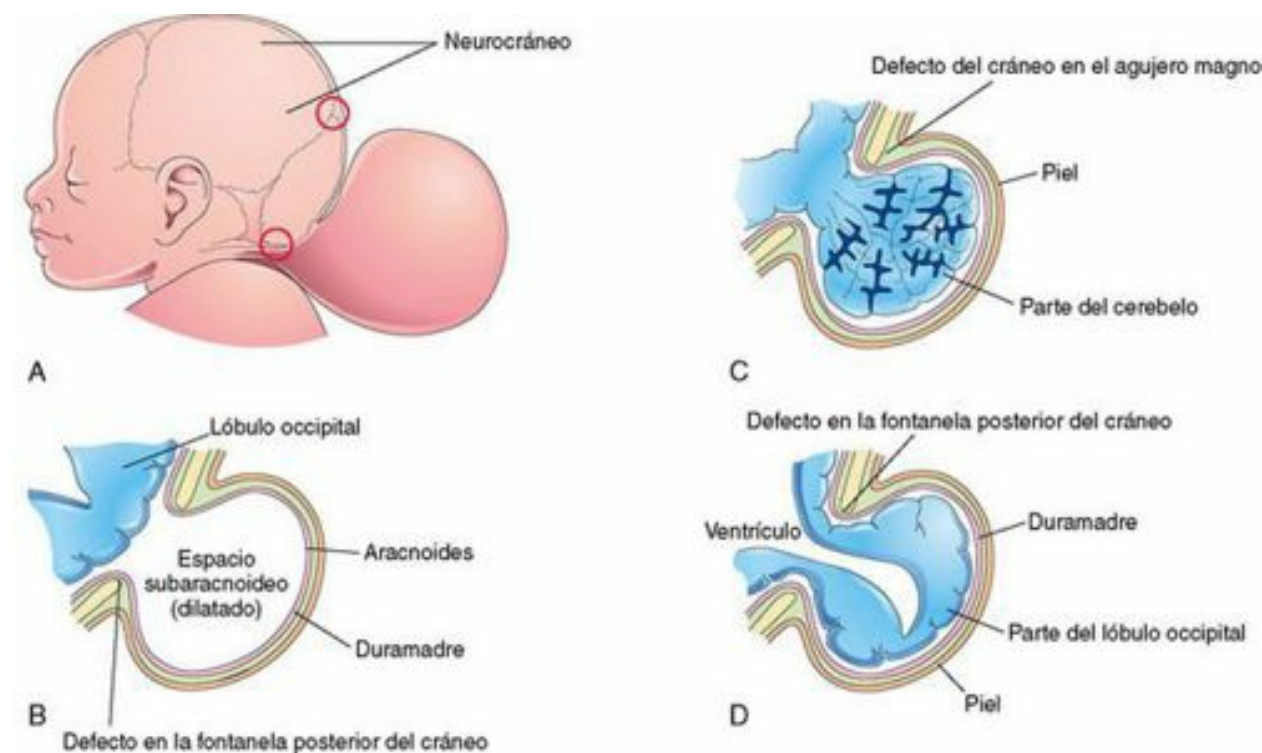


Figura 17-31 Representaciones esquemáticas de un encefalocelo (cráneo bífido) y de diversos tipos de herniación del encéfalo, las meninges o ambos. **A**, Esquema de la cabeza de un recién nacido con una protrusión de gran tamaño en la región occipital del cráneo. El *círculo rojo superior* indica un defecto craneal en la fontanela superior (intervalo membranoso entre los huesos craneales). El *círculo rojo inferior* indica un defecto craneal en la proximidad del agujero magno. **B**, Meningocele constituido por una protrusión de las meninges craneales que están ocupadas por líquido cefalorraquídeo. **C**, Meningoencefalocelo consistente en una protrusión de parte del cerebelo cubierta por meninges y piel. **D**, Meningohidroencefalocelo consistente en una protrusión de parte del lóbulo occipital que contiene una parte del asta posterior de un ventrículo lateral.

La **histogénesis anómala de la corteza cerebral** puede dar lugar a convulsiones ([fig. 17-32](#)) y a diversos tipos de deficiencia mental. El desarrollo intelectual insuficiente puede deberse a la exposición del embrión o el feto a ciertos virus y a niveles elevados de radiación durante el período que va desde la semana 8 hasta la semana 16 (v. [cap. 20](#)). Diversos factores prenatales (p. ej., factores de riesgo como la infección o la enfermedad tiroidea maternas, la incompatibilidad Rh y algunos trastornos hereditarios y genéticos) son la causa de la mayoría de los casos de **parálisis cerebral**; sin embargo, este cuadro de déficit motor central también puede deberse a diversos problemas durante el

parto.

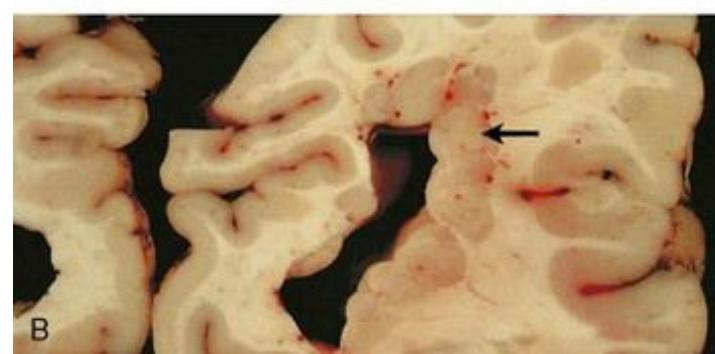
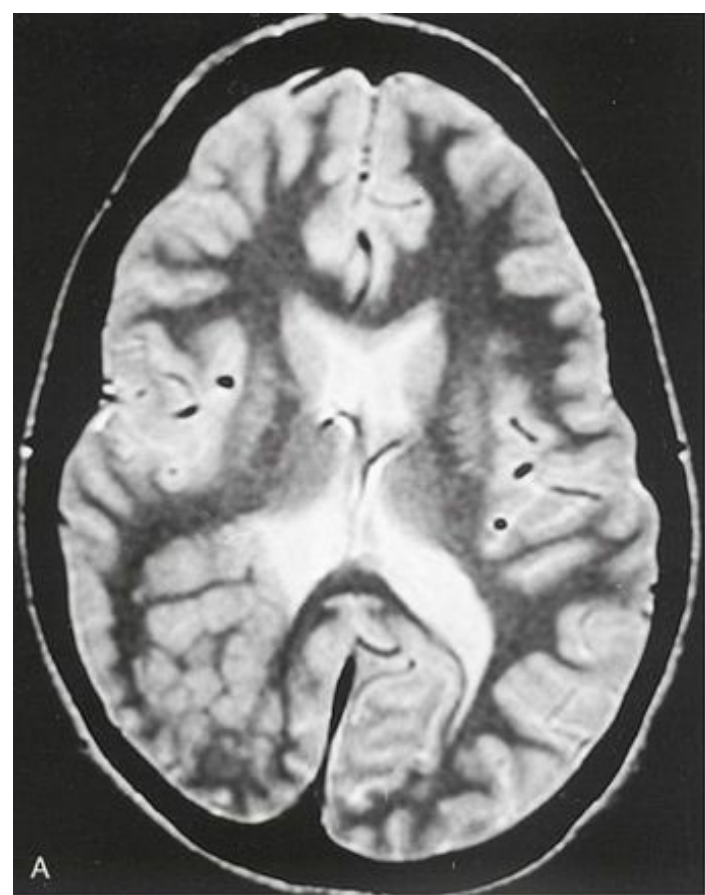


Figura 17-32 **A**, Corteza cerebral heterotópica focal. Imagen de resonancia magnética obtenida en una mujer de 19 años de edad que presentaba convulsiones, con demostración de una corteza heterotópica focal en el lóbulo parietal derecho, con indentación del ventrículo lateral derecho; se puede observar la ausencia de corteza organizada en la superficie cerebral suprayacente. La corteza heterotópica es el resultado de una detención de la migración centrífuga de los neuroblastos a lo largo de las prolongaciones radiales de las células gliales. **B**, Sección coronal del cerebro de un adulto con demostración de heterotopia periventricular (*flecha*) en el cerebro parietal. Las estructuras lobuladas de sustancia gris a lo largo del ventrículo están constituidas por células que no presentaron migración pero que, no obstante, se diferenciaron hacia neuronas.

(**A**, Por cortesía del doctor Gerald Smyser, Altru Health System, Grand Forks, North Dakota. **B**, Por cortesía del doctor Marc R. Del Bigio, Department of Pathology [Neuropathology], University of Manitoba, Winnipeg, Manitoba, Canadá.)

El encefalocele es una herniación del contenido intracraneal a través de un defecto en el cráneo (cráneo bífido). Los encefaloceles son más frecuentes en la región occipital ([figs. 17-31A a D](#), [17-33](#) y [17-34](#)). La herniación puede contener meninges (**menigocele**), meninges y parte del encéfalo (**meningoencefalocele**) o meninges, parte del encéfalo y parte del sistema ventricular (**meningohidroencefalocele**). El encefalocele se observa en aproximadamente 1 de cada 2.000 recién nacidos.

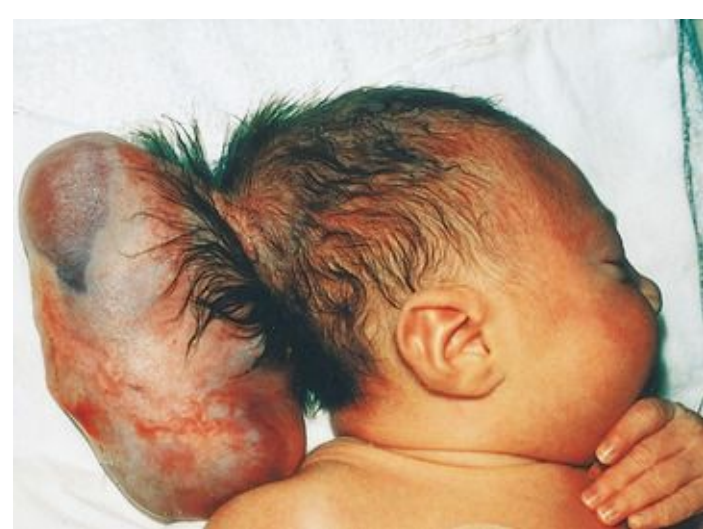

Figura 17-33 Lactante con un meningoencefalocele de gran tamaño en el área occipital.

(Por cortesía del doctor en medicina A.E. Chudley, Section of Genetics and Metabolism, Department of Pediatrics and Child Health, Children's Hospital, University of Manitoba, Winnipeg, Manitoba, Canadá.)

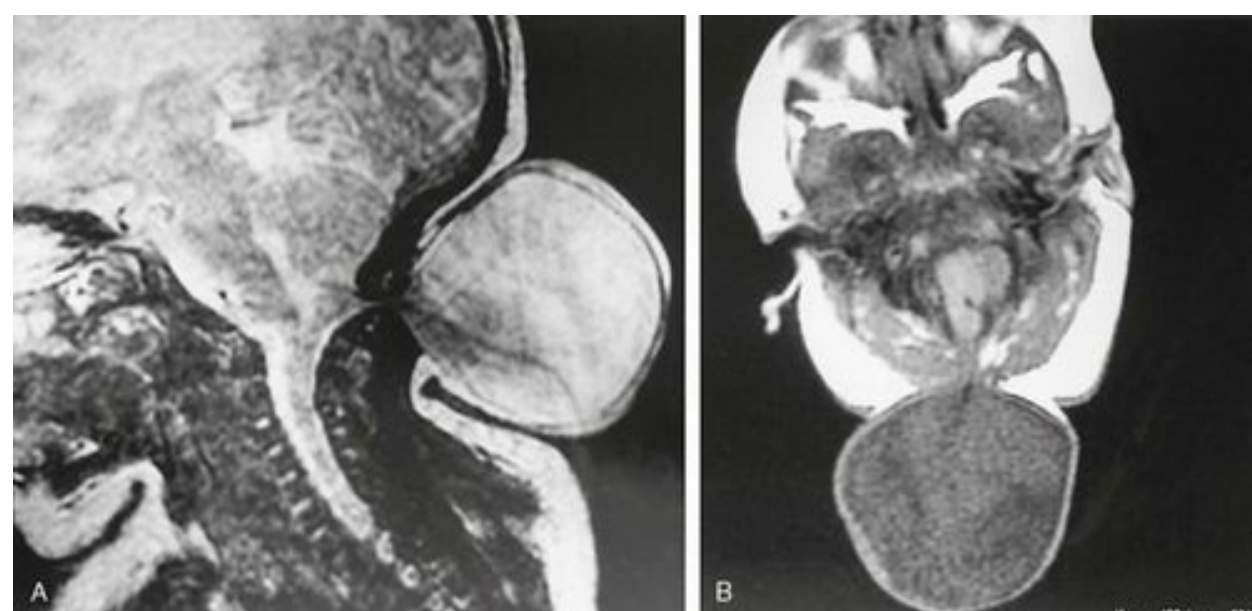


Figura 17-34 Imágenes de resonancia magnética (RM) en un lactante de 1 día de vida, con demostración de un menigocele. **A**, Imagen sagital de RM obtenida de forma que el líquido cefalorraquídeo (LCR) es brillante. La imagen es borrosa debido al movimiento del lactante. **B**, Imagen axial sobre el defecto craneal en la proximidad del agujero magno, obtenida de manera que el LCR tiene un color oscuro. (Comparar con la [figura 17-31C](#).)

(Por cortesía del doctor Gerald S. Smyser, Altru Health System, Grand Forks, North Dakota.)

## Meroencefalia

La **meroencefalia** (anencefalia, *un término inapropiado*) es un defecto grave de la bóveda craneal y del encéfalo que se debe a la falta de cierre del neuroporo rostral durante la cuarta semana. En consecuencia, no están presentes el prosencéfalo, el mesencéfalo, la mayor parte del rombencéfalo ni la bóveda craneal ([figs. 17-13](#), [17-17](#) y [17-35](#)). La mayor parte del encéfalo del embrión queda expuesta o muestra extensión a partir del cráneo, en lo que se denomina **exencefalia**. Dadas las alteraciones en la estructura y en la vascularización del cerebro embrionario con exencefalia, el tejido nervioso experimenta degeneración. Los restos del encéfalo están constituidos por una masa vascular esponjosa formada en su mayor parte por estructuras del rombencéfalo.

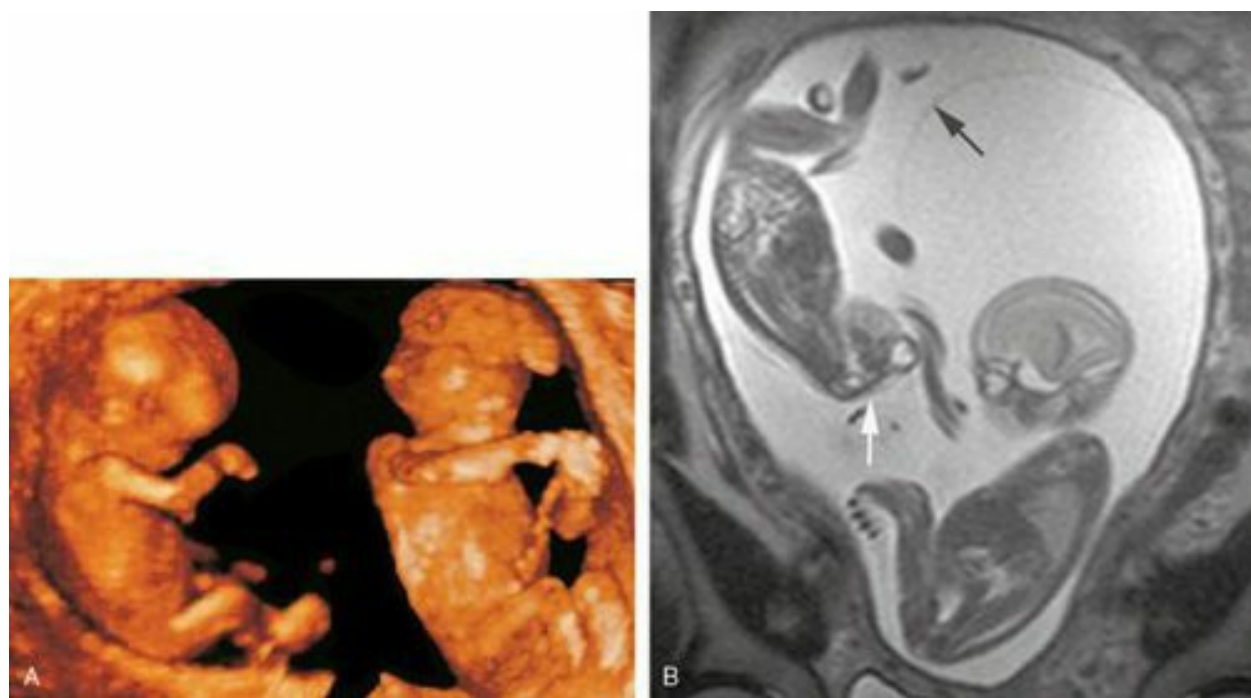


Figura 17-35 **A**, Ecografía de un feto normal a las 12 semanas (*izquierda*) y de un feto a las 14 semanas, con demostración de acrania y meroencefalia (*derecha*). **B**, Imagen de resonancia magnética obtenida sobre gemelos diamnióticos-monocoriónicos, uno de ellos con meroencefalia. Se puede observar la ausencia de la bóveda craneal (*flecha blanca*) en el gemelo afectado, así como el amnios del gemelo normal (*flecha negra*).

(**A**, Tomado de Pooh RK, Pooh KH: Transvaginal 3D and Doppler ultrasonography of the fetal brain. *Semin Perinatol.* 2001;25:38. **B**, Por cortesía de la doctora en medicina Deborah Levine, directora de Ecografía Obstétrica y Ginecológica, Beth Israel Deaconess Medical Center, Boston, Massachusetts.)

La meroencefalia es un defecto letal común que se observa en al menos 1 de cada 1.000 recién nacidos. Tiene una incidencia entre 2 y 4 veces mayor en los fetos de sexo femenino y se asocia siempre a **acrania** (ausencia parcial o completa del neurocráneo). También se puede asociar a **raquisquisis** cuando la falta de cierre del tubo neural es extensa (v. [figs. 17-13](#) y [17-35](#)). La meroencefalia es el defecto grave más frecuente observado en los fetos que mueren durante la fase intrauterina. Los lactantes con este DTN grave pueden sobrevivir después del parto, pero solamente durante un período breve de tiempo. La meroencefalia se puede diagnosticar fácilmente mediante

ecografía y RM (v. [fig. 17-35](#)), fetoscopia y estudio radiológico, dado que están ausentes partes grandes del encéfalo y los huesos de la bóveda craneal.

La meroencefalia tiene generalmente una herencia multifactorial. El exceso de líquido amniótico (*polihidramnios*) se asocia a menudo a la meroencefalia, posiblemente debido a que el feto carece del control neural necesario para la deglución del líquido amniótico; así, el líquido amniótico no alcanza el intestino para su absorción y su transferencia subsiguiente hacia la placenta para su eliminación.

---

---

## Microcefalia

La microcefalia es un trastorno del neurodesarrollo. La bóveda craneal y el encéfalo son pequeños, pero la cara tiene un tamaño normal ([fig. 17-36](#)). Estos lactantes muestran un retraso mental manifiesto debido a que el encéfalo se desarrolla de manera insuficiente. La microcefalia es el resultado de la disminución del crecimiento del encéfalo. La presión insuficiente ejercida sobre la bóveda craneal por parte del encéfalo en desarrollo hace que el neurocráneo tenga un tamaño pequeño. En Estados Unidos se establece cada año el diagnóstico de microcefalia en aproximadamente 25.000 recién nacidos.

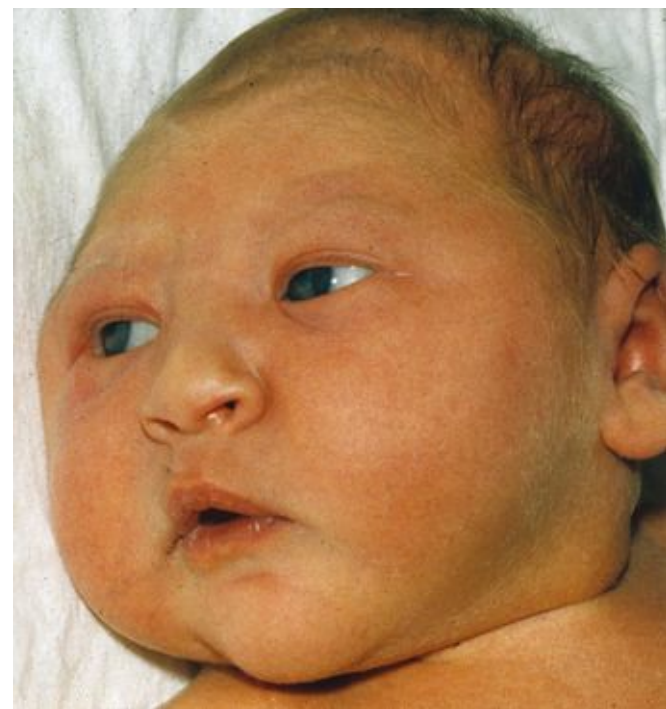

Figura 17-36 Lactante con microcefalia en el que se puede observar la típica cara de tamaño normal y el neurocráneo pequeño. Generalmente, este defecto se asocia a retraso mental.

(Por cortesía del doctor en medicina A.E. Chudley, Section of Genetics and Metabolism, Department of Pediatrics and Child Health, Children's Hospital, University of Manitoba, Winnipeg, Manitoba, Canadá.)

Algunos casos parecen tener un origen genético. En la microcefalia primaria autosómica recesiva está disminuido el crecimiento embrionario del encéfalo sin que se altere la estructura del propio encéfalo. La exposición a cantidades importantes de radiación ionizante, a agentes infecciosos (p. ej.,



citomegalovirus, virus de la rubeola y *Toxoplasma gondii* [v. [cap. 20](#)]) y a sustancias o medicamentos (alcoholismo materno) durante el período fetal son factores contribuyentes en algunos casos.

La microcefalia se puede detectar durante la fase intrauterina mediante la ecografía realizada a lo largo de la gestación. La cabeza pequeña puede deberse a **sinostosis prematura** (fusión ósea) de todas las suturas craneales (v. [cap. 14](#)); sin embargo, el neurocráneo es fino y muestra marcas exageradas de las circunvoluciones.

---

---

### Agenesia del cuerpo calloso

En este trastorno hay una **ausencia completa o parcial del cuerpo calloso**, que es la comisura neocortical principal de los hemisferios cerebrales ([fig. 17-37A y B](#)). El trastorno puede ser asintomático, pero son frecuentes las convulsiones y el retraso mental. La agenesia del cuerpo calloso se asocia en el ser humano a más de 50 síndromes congénitos distintos.

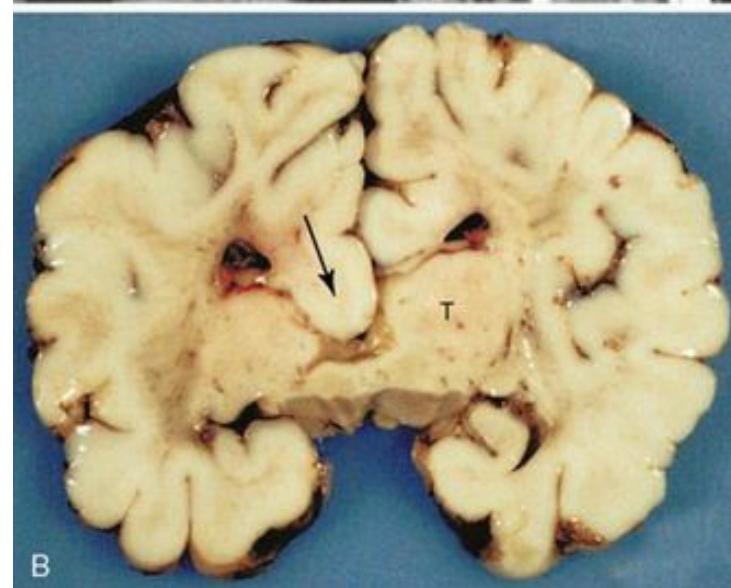
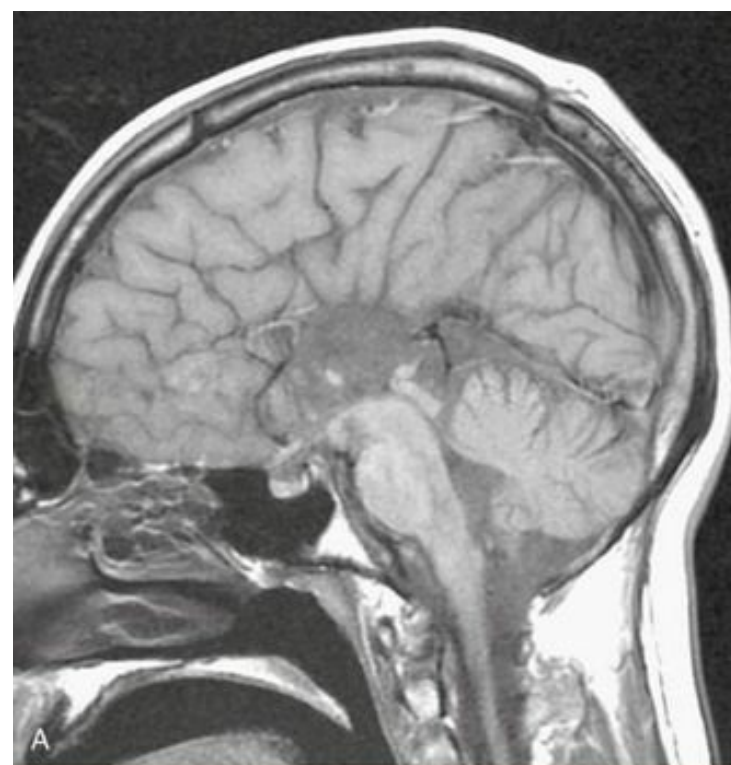


Figura 17-37 **A**, Imagen sagital de una resonancia magnética obtenida del cerebro de un hombre de 22 años de edad asintomático. Se observa la ausencia completa del cuerpo calloso. **B**, Corte coronal en el cerebro de un niño en el que se muestra la agenesia del cuerpo calloso, que debería atravesar normalmente la línea media para poner en conexión los dos hemisferios cerebrales. Se puede observar el tálamo (T) y el desplazamiento en dirección inferior de la corteza del cíngulo hacia los ventrículos lateral y tercero (*flecha*).

(**A**, Por cortesía del doctor Gerald S. Smyser, Altru Health System, Grand Forks, North Dakota. **B**, Por cortesía del doctor Marc R. Del Bigio, Department of Pathology [Neuropathology], University of Manitoba, Winnipeg, Manitoba, Canadá.)

---

---

## Hidrocefalia

El **aumento significativo de tamaño de la cabeza** se debe a un desequilibrio entre la producción y la absorción del LCR; en consecuencia, hay una cantidad excesiva de LCR en el sistema ventricular encefálico ([fig. 17-38](#)). La hidrocefalia se debe a alteraciones en la circulación y la absorción del LCR, y —en casos infrecuentes— al incremento en la producción de LCR por parte de un **adenoma del plexo coroideo** (un tumor benigno). La alteración de la circulación del LCR se debe a menudo a **estenosis congénita del acueducto** ([figs. 17-38](#) y [17-39](#)). El acueducto cerebral es estrecho o está constituido por varios canales diminutos. En algunos casos, la estenosis del acueducto se transmite de manera recesiva ligada al cromosoma X, pero en la mayor parte de los pacientes parece ser el resultado de una infección fetal (p. ej., citomegalovirus o *Toxoplasma gondii* [v. [cap. 20](#)]) o bien de la prematuridad asociada a una hemorragia intraventricular. La presencia de sangre en el espacio subaracnoideo puede generar la obliteración de las cisternas o de las vellosidades aracnoideas.

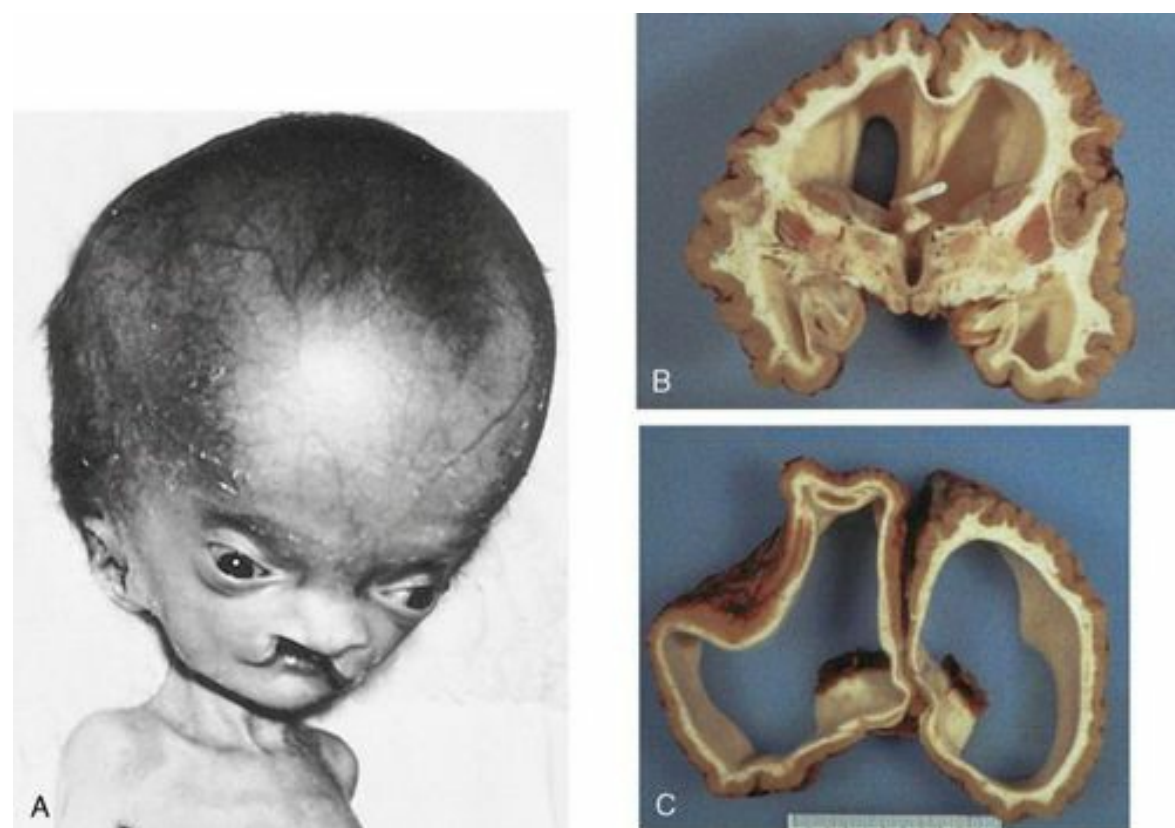


Figura 17-38 **A**, Lactante con hidrocefalia y paladar hendido bilateral. **B y C**, Cerebro de un niño de 10 años de edad que había presentado hidrocefalia durante la fase intrauterina a consecuencia de la estenosis del acueducto. La fina sustancia blanca está adecuadamente mielinizada. En el asta frontal del ventrículo se había colocado una sonda de derivación como tratamiento de la hidrocefalia.

(Por cortesía del doctor Marc R. Del Bigio, Department of Pathology [Neuropathology], University of Manitoba, Winnipeg, Manitoba, Canadá.)

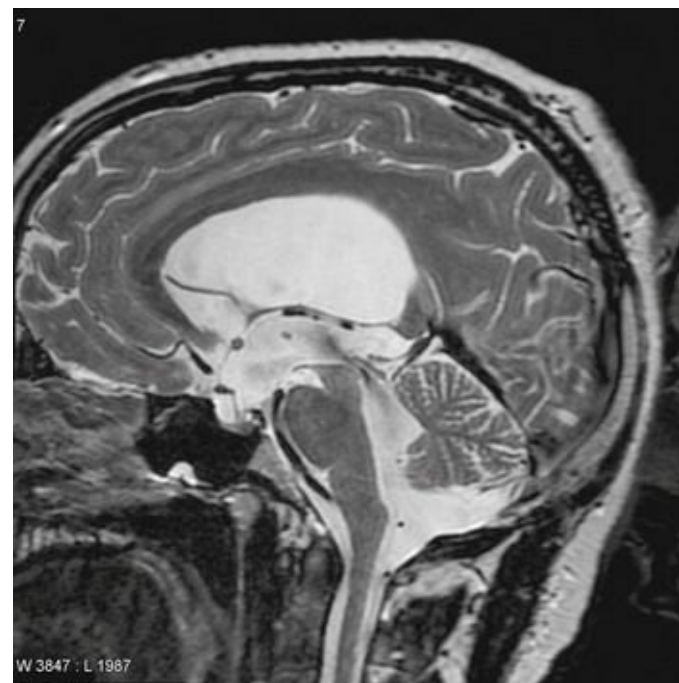

Figura 17-39 Imagen de resonancia magnética con demostración de la estenosis congénita del acueducto cerebral. La imagen sagital muestra el aumento de tamaño de los ventrículos laterales y tercero. El líquido cefalorraquídeo aparece brillante en esta imagen. También se observa un importante vacío de flujo en el acueducto cerebral.

(Tomado del doctor Frank Gaillard, Radiopaedia.org, con permiso.)

El **bloqueo de la circulación del LCR** causa dilatación de los ventrículos en las zonas proximales a la obstrucción, con acumulación interna del LCR y con compresión de los hemisferios cerebrales (v. [fig. 17-39](#)). Así, el encéfalo queda comprimido entre el líquido ventricular y el neurocráneo. En los lactantes, la compresión interna origina una aceleración en la expansión del encéfalo y del neurocráneo debido a que la mayor parte de las suturas fibrosas no están fusionadas. El término «hidrocefalia» se suele referir a la **hidrocefalia obstructiva o no comunicante**, en la que el sistema ventricular muestra un aumento de tamaño parcial o total. Cuando las aberturas del cuarto ventrículo o el espacio subaracnoideo quedan bloqueadas, todos los ventrículos están aumentados de tamaño, mientras que en los casos en los que solamente está obstruido el **acueducto cerebral** aumentan de tamaño los ventrículos laterales y tercero (v. [fig. 17-39](#)). La obstrucción de un agujero interventricular puede dar lugar a la dilatación de un solo ventrículo.

La hidrocefalia resultante de la obliteración de las cisternas subaracnoideas o de la alteración en la función de las vellosidades aracnoideas se denomina **hidrocefalia no obstructiva o comunicante**. A pesar de que esta forma de hidrocefalia se puede asociar a espina bífida quística, es posible que en el

momento del nacimiento el aumento de tamaño de la cabeza no sea obvio. La hidrocefalia causa a menudo el adelgazamiento de los huesos de la bóveda del cráneo, prominencia de la frente, atrofia de la corteza cerebral y la sustancia blanca ([fig. 17-38B y C](#)) y compresión de los ganglios basales y el diencefalo.

---

---

## Holoprosencefalia

La holoprosencefalia se debe a la separación incompleta de los hemisferios cerebrales y en la mayor parte de los casos se asocia a alteraciones faciales. Se han implicado diversos factores genéticos y ambientales en este defecto del desarrollo grave y relativamente frecuente (1:250 fetos y 1:15.000 recién nacidos vivos) ([fig. 17-40](#)). La diabetes materna y diversos teratógenos, como el consumo elevado de alcohol por parte de la madre, pueden destruir las células embrionarias en el plano medio del disco embrionario durante la tercera semana, con aparición de una amplia gama de defectos congénitos secundarios a la formación defectuosa del prosencéfalo. En la holoprosencefalia alobar, el prosencéfalo es pequeño y los ventrículos laterales se suelen unir formando un único ventrículo de gran tamaño.

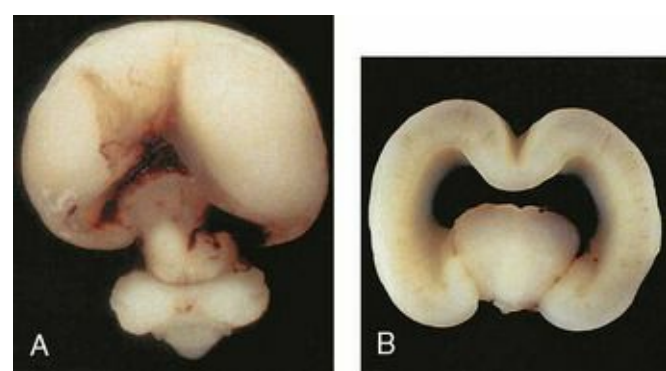


Figura 17-40 Vista frontal de un cerebro fetal (21 semanas) intacto (**A**) y una sección coronal (**B**) con holoprosencefalia. Este defecto se debe a la falta de separación del prosencéfalo (tubo neural rostral) en los hemisferios cerebrales derecho e izquierdo, el telencéfalo y el diencefalo, y los bulbos olfatorios y los tractos ópticos.

(Por cortesía del doctor Marc R. Del Bigio, Department of Pathology [Neuropathology], University of Manitoba, Winnipeg, Manitoba, Canadá.)

Los defectos en el desarrollo del prosencéfalo causan a menudo anomalías faciales a consecuencia de la disminución del tejido en la prominencia frontonasal (v. [cap. 9](#)). La **holoprosencefalia** suele estar indicada por la proximidad importante de los dos ojos (*hipotelorismo*). *En estudios moleculares se han identificado varios genes relacionados con la holoprosencefalia, como el Sonic hedgehog (Shh).*

---

---

## Hidranencefalia

En esta anomalía infrecuente ([fig. 17-41](#)) no existen los hemisferios cerebrales o bien están representados por sacos membranosos con restos de la corteza cerebral dispersos en las membranas.

El tronco encefálico (mesencéfalo, protuberancia y bulbo raquídeo) es relativamente normal. Estos lactantes en general muestran un aspecto normal en el momento del nacimiento; sin embargo, su cabeza crece excesivamente después del parto debido a la acumulación de LCR. Con frecuencia se realiza una **derivación ventriculoperitoneal** para evitar el aumento de tamaño adicional del neurocráneo. No se produce el desarrollo mental y estos lactantes muestran un desarrollo cognitivo escaso o nulo. La causa de esta anomalía infrecuente y grave es incierta; no obstante, hay pruebas que indican que puede ser el resultado de una obstrucción temprana del flujo sanguíneo en las áreas correspondientes a las arterias carótidas internas.

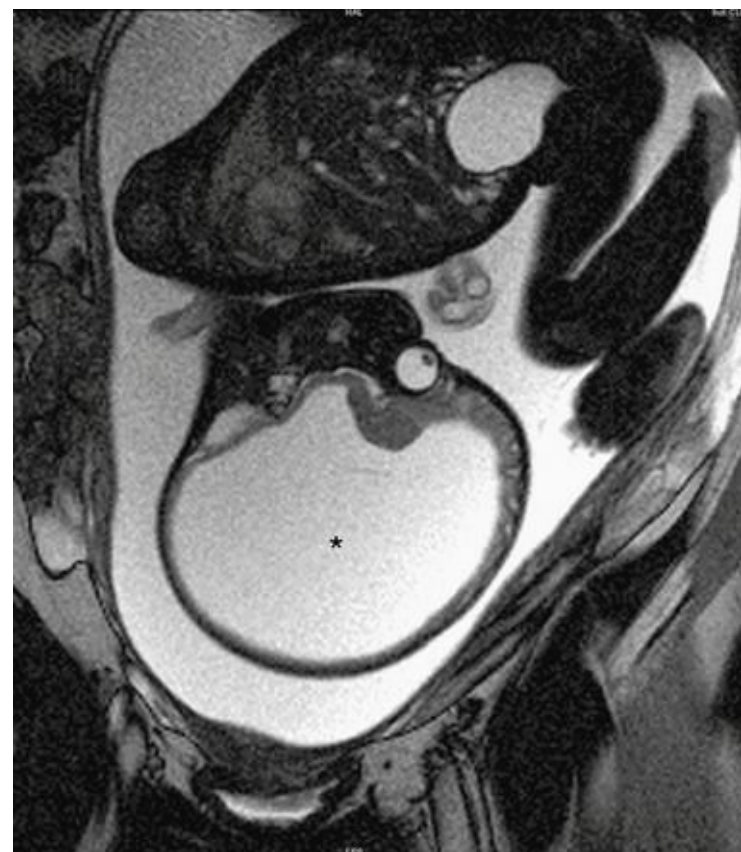


Figura 17-41 Imagen de resonancia magnética de un feto con hidrocefalia masiva (\*) y en la que se puede observar la acumulación excesiva del líquido cefalorraquídeo. También se observa la reducción importante del cerebro y el desplazamiento de los hemisferios cerebrales y del cerebelo.

(Por cortesía del doctor Stuart C. Morrison, Division of Radiology [Pediatric Radiology], The Children's Hospital, Cleveland, Ohio.)

---

---

### Malformación de Arnold-Chiari

Es el defecto congénito más frecuente que afecta al cerebelo ([fig. 17-42](#)). Consiste en la aparición de una proyección del bulbo raquídeo similar a una lengüeta con desplazamiento en dirección inferior del vermis cerebeloso a través del agujero magno, hacia el canal cervical. Este defecto da lugar a un tipo de hidrocefalia comunicante en el que hay interferencia con la absorción del LCR; en consecuencia, todo el sistema ventricular está dilatado. La **malformación de Arnold-Chiari** se observa en 1 de cada 1.000 recién nacidos y se asocia casi siempre a espina bífida con mielomeningocele e hidrocefalia. La causa de la malformación de Arnold-Chiari es incierta; en estos lactantes, la fosa craneal posterior es

excesivamente pequeña.

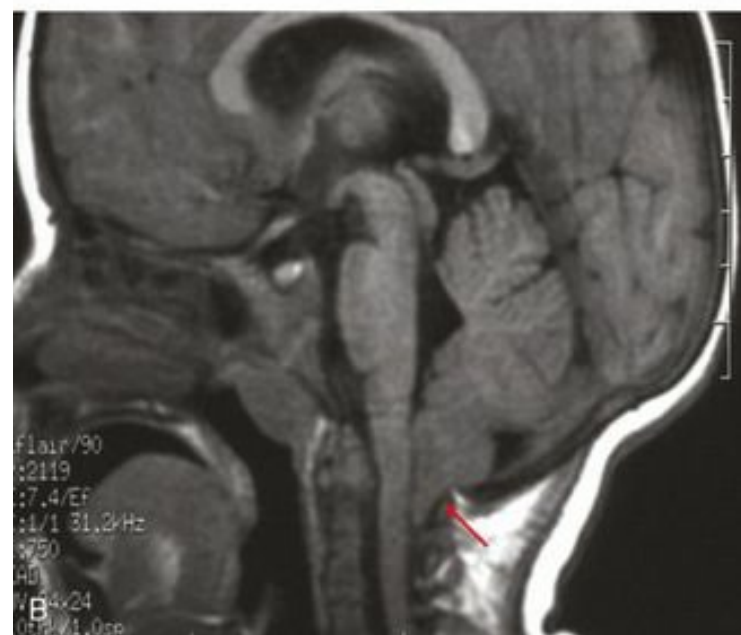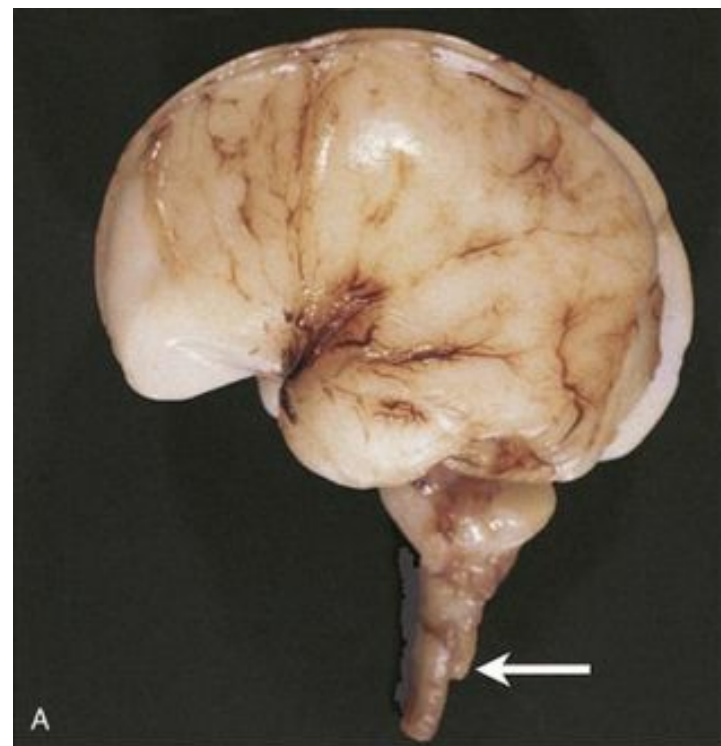


Figura 17-42 **A**, Malformación de Arnold-Chiari tipo II en un feto de 23 semanas. La exposición *in situ* del rombencéfalo revela la presencia de tejido cerebeloso (*flecha*) muy por debajo del agujero magno. **B**, Imagen de resonancia magnética de un niño con malformación de Arnold-Chiari tipo I. Se puede observar que las amígdalas cerebelosas quedan por debajo del agujero magno (*flecha roja*).

(**A**, Por cortesía del doctor Marc R. Del Bigio, Department of Pathology [Neuropathology], University of Manitoba, Winnipeg, Manitoba, Canadá. **B**, Por cortesía de los doctores R. Shane Tubbs y W. Jerry Oakes, Children's Hospital Birmingham, Birmingham, Alabama.)

La alteración congénita de la inteligencia puede deberse a diversos trastornos determinados genéticamente (p. ej., síndrome de Down). La deficiencia (retraso) mental también puede deberse a la acción de un gen mutado o a una alteración cromosómica (p. ej., un cromosoma 13, 17 o 21 extra). Las alteraciones cromosómicas y la deficiencia mental se exponen en el [capítulo 20](#). Alrededor del 25% de los casos tienen una causa demostrable.

El abuso materno del alcohol es una causa identificable frecuente de la deficiencia mental. El período del desarrollo humano que va desde la semana 8 hasta la semana 16 es también el período de mayor sensibilidad para las lesiones cerebrales fetales secundarias a dosis importantes de radiación. Hacia el final de la semana 16 se completa la mayor parte de la proliferación neuronal y de la migración celular hacia la corteza cerebral.

La pérdida de un grado suficiente de células en la corteza cerebral da lugar a deficiencia mental grave. Los trastornos del metabolismo de las proteínas, los hidratos de carbono y las grasas también pueden causar deficiencia mental. Las infecciones maternas y fetales (p. ej., sífilis, virus de la rubeola, toxoplasmosis y citomegalovirus), así como el cretinismo, se asocian a menudo a deficiencia mental. El *desarrollo mental deficiente* a lo largo del período de crecimiento posnatal puede deberse a traumatismo de parto, tóxicos (p. ej., el plomo), infecciones cerebrales (p. ej., meningitis), traumatismo cerebral a consecuencia de traumatismos craneales, y alteraciones de la posición.

---

# Desarrollo del sistema nervioso periférico

El SNP está constituido por los nervios craneales, espinales y viscerales, y por los ganglios craneales, espinales y autonómicos. El SNP se desarrolla a partir de varios orígenes, fundamentalmente la cresta neural. Todas las neuronas sensitivas (somáticas y viscerales) del SNP proceden de las **células de la cresta neural**. Los cuerpos celulares de estas neuronas sensitivas se localizan fuera del SNC. Con excepción de las neuronas del ganglio espinal de la cóclea y del ganglio vestibular del par craneal (PC) VIII (nervio vestibulococlear), todas las neuronas sensitivas periféricas son inicialmente bipolares. Más adelante, las dos prolongaciones se unen formando una prolongación única con componentes periférico y central, formándose así un tipo de neurona unipolar ([fig. 17-9D](#)). La prolongación periférica finaliza en una terminación sensitiva, mientras que la central alcanza la médula espinal o el encéfalo (v. [fig. 17-8](#)). Las neuronas sensitivas del ganglio del PC VIII siguen siendo bipolares.

El cuerpo celular de cada neurona aferente está estrechamente revestido por una cápsula de células de Schwann modificadas, las denominadas **células satélite** (v. [fig. 17-8](#)), que proceden de las células de la cresta neural. Esta cápsula se continúa con el **neurolema** (vaina de Schwann), que rodea los axones de las neuronas aferentes. Por fuera de las células satélite hay una capa de tejido conjuntivo que se continúa con la vaina endoneural de las fibras nerviosas. Este tejido conjuntivo y la vaina endoneural proceden del mesénquima.

Las **células de la cresta neural** del encéfalo en desarrollo migran para formar los ganglios sensitivos únicamente en lo que se refiere a los nervios trigémino (PC V), facial (PC VII), vestibulococlear (PC VIII), glosofaríngeo (PC IX) y vago (PC X). Las células de la cresta neural también se diferencian hacia la formación de las neuronas multipolares de los ganglios autonómicos (v. [fig. 17-8](#)), incluyendo los ganglios de los troncos simpáticos que se localizan en las partes laterales de los cuerpos vertebrales; los ganglios colaterales o prevertebrales en los plexos del tórax y el abdomen (p. ej., los plexos cardíaco, celíaco y mesentérico), y los ganglios parasimpáticos o terminales localizados en los órganos o en su proximidad (p. ej., el plexo submucoso de Meissner). Las células de los paraganglios (**células cromafines**) también proceden de la cresta neural. El término «paraganglio» también incluye varios grupos celulares ampliamente diseminados que tienen muchas características similares a las de las células de la médula de las glándulas suprarrenales. Estos grupos celulares se localizan principalmente en el retroperitoneo, a menudo asociados a ganglios simpáticos. Los cuerpos carotídeo y aórtico también presentan pequeños islotes de células cromafines asociadas a ellos. Estos grupos ampliamente diseminados de células constituyen el **sistema cromafín**. Las células de la cresta neural también originan los melanoblastos (precursores de los melanocitos) y las células de la médula de la glándula suprarrenal.



# Nervios espinales

Las fibras nerviosas motoras que se originan en la médula espinal comienzan a aparecer al final de la cuarta semana (v. [figs. 17-4](#), [17-7](#) y [17-8](#)). Estas fibras nerviosas se originan a partir de células de las placas basales en la médula espinal en desarrollo y salen de la médula en forma de una serie continua de raíces en su superficie ventrolateral. Las fibras destinadas a un grupo muscular concreto en desarrollo se disponen en un haz, formando una **raíz nerviosa ventral**. Las fibras nerviosas de la **raíz nerviosa dorsal** están constituidas por axones que derivan de las células de la cresta neural que migran hasta la parte dorsolateral de la médula espinal, donde se diferencian hacia la formación de las neuronas del **ganglio espinal** (v. [figs. 17-8](#) y [17-9](#)).

Las prolongaciones centrales de las neuronas del ganglio espinal forman un haz único que crece en la médula espinal, en la parte opuesta al vértice del asta dorsal de sustancia gris (v. [fig. 17-5B](#) y [C](#)). Las prolongaciones distales de las neuronas del ganglio espinal crecen hacia la raíz nerviosa ventral y, finalmente, se unen a ella y forman un nervio espinal.

Inmediatamente después de su formación, el nervio espinal mixto se divide en las ramas primarias dorsal y ventral. La **rama primaria dorsal**, que es la más pequeña, inerva la musculatura axial dorsal (v. [fig. 15-1](#)), las vértebras, las articulaciones intervertebrales posteriores y parte de la piel de la espalda. La **rama primaria ventral**, que es la de mayor tamaño en cada nervio espinal, contribuye a la inervación de los miembros y de las partes ventrolaterales de la pared corporal. Los principales **plexos** nerviosos (cervical, braquial y lumbosacro) están formados por ramas primarias ventrales.

A medida que se desarrollan los esbozos de los miembros, los nervios procedentes de los segmentos de la médula espinal enfrente de los distintos esbozos se alargan y crecen hacia los propios miembros. Las fibras nerviosas se distribuyen entre sus músculos, que se diferencian a partir de células miogénicas que proceden de los somitas (v. [cap. 15](#)).

La piel de los miembros en desarrollo también está inervada de manera segmentaria. En las fases iniciales del desarrollo, las ramas primarias ventrales sucesivas están unidas por elementos de conexión de fibras nerviosas, especialmente las que inervan los miembros (p. ej., el **plexo braquial**). La división dorsal de los troncos de estos plexos inerva los músculos extensores y la superficie extensora de los miembros; por su parte, las divisiones ventrales de los troncos de los plexos inervan los músculos flexores y la superficie flexora de los miembros. Los dermatomas y la inervación cutánea de los miembros se describen en el [capítulo 16](#).

# Nervios craneales

Durante las semanas 5 y 6 se forman 12 pares de nervios craneales que se clasifican en tres grupos, según su origen embriológico.

## Nervios craneales eferentes somáticos

Los nervios troclear (PC IV), motor ocular externo (PC VI), hipogloso (PC XII) y la mayor parte del motor ocular común (PC III) son homólogos a las raíces ventrales de los nervios espinales ([fig. 17-43](#)). Las células de origen de estos nervios se localizan en la columna eferente somática (derivada de las placas basales) del **tronco encefálico**. Sus axones se distribuyen en los músculos que derivan de los miotomas de la cabeza (preótico y occipital; v. [fig. 15-4](#)).

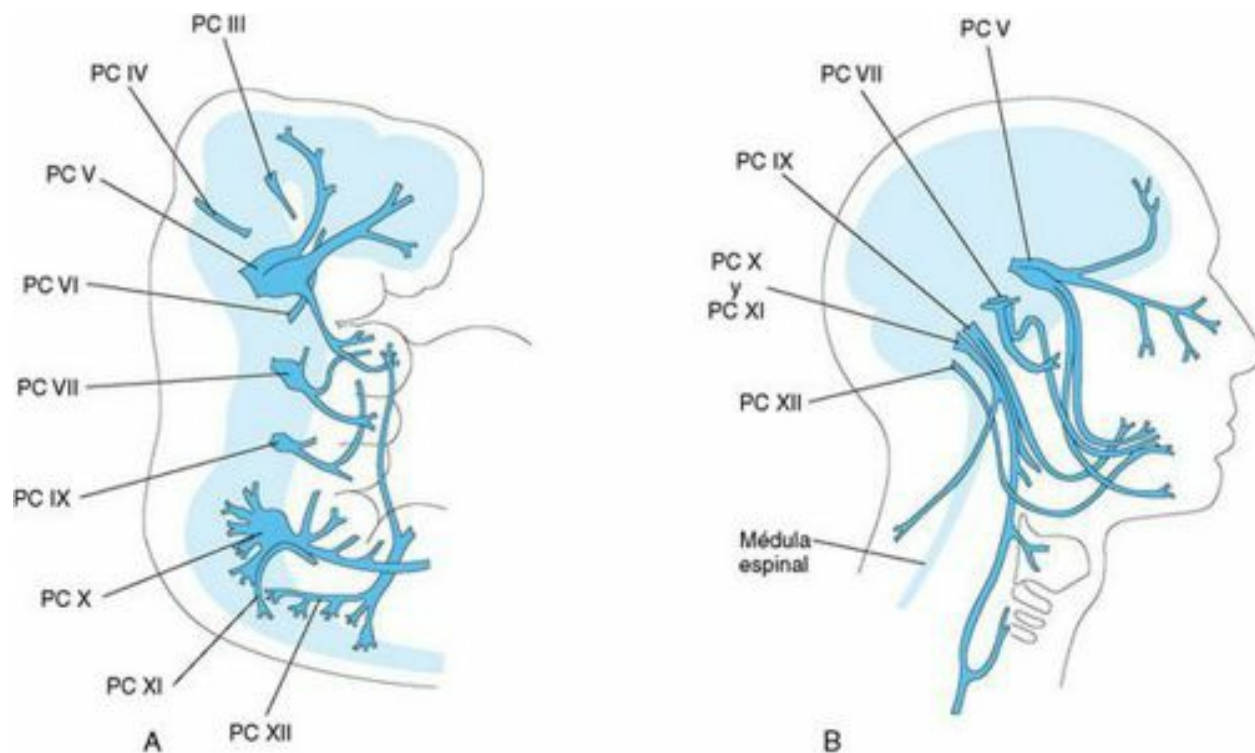


Figura 17-43 **A**, Representación esquemática de un embrión de 5 semanas con demostración de la distribución de la mayor parte de los nervios craneales (PC), especialmente los que inervan los arcos faríngeos. **B**, Representación esquemática de la cabeza y el cuello de un adulto en la que se muestra la distribución general de la mayor parte de los nervios craneales.

El **nervio hipogloso (PC XII)** se parece mucho más a un nervio espinal que cualquier otro nervio craneal eferente somático. El PC XII se desarrolla a través de la fusión de las fibras de las raíces ventrales de tres o cuatro nervios occipitales ([fig. 17-43A](#)). Las raíces sensitivas, correspondientes a las raíces dorsales de los nervios espinales, son inexistentes. Las fibras motoras somáticas se originan a partir del núcleo hipogloso, constituido por neuronas motoras que tienen características similares a las del asta anterior de la médula espinal. Estas fibras salen a través de la pared ventrolateral del bulbo raquídeo en varios grupos, las raíces del nervio hipogloso, que convergen formando el tronco común del PC XII ([fig. 17-43B](#)). Crecen rostralmente y acaban inervando los músculos de la lengua, que se considera proceden de los miotomas occipitales (v. [fig. 15-4](#)). Tras el desarrollo del cuello, el nervio hipogloso queda situado progresivamente en un nivel cada vez más alto.

El **nervio motor ocular externo (PC VI)** se origina a partir de células procedentes de las placas basales del metencéfalo. Pasa desde su superficie ventral hasta la parte posterior de los tres miotomas preóticos a partir de los cuales al parecer se origina el músculo recto lateral del ojo.

El **nervio troclear (PC IV)** procede de células nerviosas de la columna eferente somática en la parte posterior del mesencéfalo. A pesar de que es un nervio motor, abandona el tronco encefálico dorsalmente y discurre en dirección ventral para inervar el músculo oblicuo superior del ojo.

El **nervio motor ocular común (PC III)** inerva la mayor parte de los músculos del ojo (es decir, los rectos superior, inferior y medial, y los músculos oblicuos inferiores), que derivan del primer miotoma preótico.

## **Nervios de los arcos faríngeos**

Los **PC V, VII, IX y X** inervan los arcos faríngeos embrionarios, por lo que las estructuras que se desarrollan a partir de estos arcos también están inervadas por dichos PC (v. [fig. 17-43A](#); [tabla 9-1](#)).

El **nervio trigémino (PC V)** es el nervio del primer arco faríngeo, pero tiene una rama oftálmica que no es un componente de los arcos faríngeos. El PC V es un nervio principalmente sensitivo y es el nervio sensitivo principal de la cabeza. El **ganglio trigémino** de gran tamaño se sitúa al lado del extremo rostral de la protuberancia, y sus neuronas proceden de la parte más anterior de la cresta neural. Las prolongaciones centrales de las neuronas de este ganglio forman la gran raíz sensitiva del PC V, que se introduce en la porción lateral de la protuberancia. Las prolongaciones periféricas de las neuronas de este ganglio se separan en tres divisiones de gran tamaño: nervios oftálmico, maxilar y mandibular. Sus fibras sensitivas inervan la piel de la cara y la mucosa de la boca y la nariz (v. [fig. 9-7](#)).

Las fibras motoras del PC V se originan a partir de las células de la parte más anterior de la columna eferente visceral especial en el metencéfalo. El núcleo motor del PC V se localiza en un nivel medio de la protuberancia. Las fibras abandonan la protuberancia en la zona en la que entran las fibras sensitivas y se dirigen hacia los músculos de la masticación y a otros grupos musculares que se desarrollan en la prominencia mandibular del primer arco faríngeo (v. [tabla 9-1](#)). El núcleo mesencefálico del PC V se diferencia a partir de las células del mesencéfalo que se extienden rostralmente desde el metencéfalo.

El **nervio facial (PC VII)** es el nervio del segundo arco faríngeo. Está constituido en su mayor parte por fibras motoras que se originan principalmente a partir de un grupo nuclear localizado en la columna eferente visceral especial de la parte caudal de la protuberancia. Estas fibras se distribuyen hacia los músculos de la expresión facial y hacia otros músculos que se desarrollan en el mesénquima del segundo arco faríngeo (v. [tabla 9-1](#)). El pequeño componente eferente visceral general del PC VII finaliza en el ganglio autonómico periférico de la cabeza. Las fibras sensitivas del PC VII se originan a partir de las neuronas del ganglio geniculado. Las prolongaciones centrales de estas neuronas alcanzan la protuberancia y las prolongaciones periféricas se unen al nervio petroso superficial mayor y, a través del nervio cuerda del tímpano, llegan hasta las yemas gustativas localizadas en los dos tercios anteriores de la lengua.

El **nervio glossofaríngeo (PC IX)** es el nervio del tercer arco faríngeo. Sus fibras motoras se originan a partir de las columnas eferentes viscerales especial y, en menor grado, general de la parte anterior del mielencéfalo. El PC IX se forma a partir de varias pequeñas raíces que proceden del bulbo raquídeo, inmediatamente por debajo del oído interno en desarrollo. Todas las fibras procedentes de la columna eferente visceral especial se distribuyen en el músculo estilofaríngeo, que procede del mesénquima del tercer arco faríngeo (v. [tabla 9-1](#)). Las fibras eferentes generales se distribuyen hacia el ganglio ótico, a partir del cual las fibras posganglionares llegan a las glándulas parótidas y linguales posteriores. Las fibras sensitivas del PC IX se distribuyen en forma de fibras aferentes sensitivas generales y viscerales especiales (fibras gustativas) en la parte posterior de la lengua.

El **nervio vago (PC X)** está formado por la fusión de los nervios de los arcos faríngeos cuarto y sexto (v. [tabla 9-1](#)). Presenta componentes eferente visceral y aferente visceral de gran tamaño que se distribuyen en el corazón, el intestino primitivo anterior y sus derivados, y en una parte importante del intestino primitivo medio. El nervio del cuarto arco faríngeo se convierte en el nervio laríngeo superior, que inerva el músculo cricotiroides y los músculos constrictores de la faringe. El nervio del sexto arco faríngeo se convierte en el nervio laríngeo recurrente, que inerva diversos músculos laríngeos.

El **nervio accesorio espinal (PC XI)** aparece en forma de una serie de pequeñas raíces procedentes de los cinco o seis segmentos cervicales craneales de la médula espinal (v. [fig. 17-43](#)). Hoy en día se considera que las fibras que anteriormente correspondían a la raíz craneal forman parte del PC X. Las fibras del PC X inervan los músculos esternocleidomastoideo y trapecio.

## **Nervios sensitivos especiales**

El **nervio olfatorio (PC I)** se origina a partir del órgano olfatorio. Las **neuronas receptoras** olfatorias se diferencian a partir de las células del revestimiento epitelial del saco nasal primitivo. Las prolongaciones centrales de las neuronas olfatorias bipolares se unen en haces que forman aproximadamente 20 nervios olfatorios a cuyo alrededor se desarrolla la placa cribiforme del hueso etmoides. Estas fibras nerviosas no mielinizadas finalizan en el **bulbo olfatorio**.

El **nervio óptico (PC II)** está formado por más de 1 millón de fibras nerviosas que crecen hacia el encéfalo y que proceden de los neuroblastos de la retina primitiva. Dado que la retina se desarrolla a partir de la pared evaginada del prosencéfalo, el nervio óptico representa realmente un tracto de fibras del encéfalo. El desarrollo del nervio óptico se describe en el [capítulo 18](#).

El **nervio vestibulococlear (PC VIII)** está constituido por dos tipos de fibras sensitivas que se disponen en dos haces que se denominan, respectivamente, nervio vestibular y nervio coclear. El **nervio vestibular** se origina en los conductos semicirculares y el **nervio coclear** procede del conducto coclear, en el que se desarrolla el **órgano espiral** (de Corti). Las neuronas bipolares del nervio vestibular tienen sus cuerpos en el **ganglio vestibular**. Las prolongaciones centrales de estas neuronas finalizan en los núcleos vestibulares del suelo del cuarto ventrículo. Las neuronas bipolares del nervio coclear tienen sus cuerpos en el **ganglio espiral**. Las prolongaciones centrales de estas neuronas finalizan en los núcleos cocleares ventral y dorsal, en el bulbo raquídeo.

## **Desarrollo del sistema nervioso autónomo**

Desde el punto de vista funcional, el SNA se puede dividir en las partes simpática (toracolumbar) y parasimpática (craneosacra).

# Sistema nervioso simpático

Durante la quinta semana, las **células de la cresta neural** existentes en la región torácica migran a lo largo de cada una de las partes laterales de la médula espinal, donde forman masas celulares bilaterales (ganglios) en una localización dorsolateral a la aorta (v. [fig. 17-8](#)). Todos estos **ganglios simpáticos** dispuestos segmentariamente están conectados por fibras nerviosas longitudinales, formando una cadena bilateral. Dichos cordones ganglionares, los **troncos simpáticos**, se localizan a ambos lados de los cuerpos vertebrales. Algunas células de la cresta neural migran ventralmente a la aorta y forman neuronas en los ganglios **preaórticos**, como los ganglios celíaco y mesentérico (v. [fig. 17-8](#)). Otras células de la cresta neural migran hacia la zona del corazón, los pulmones y el tracto gastrointestinal, donde forman ganglios terminales en los **plexos orgánicos simpáticos**, localizados en la proximidad o en el interior de estos órganos.

Tras la formación de los troncos simpáticos, los axones de las neuronas simpáticas, que se localizan en la **columna celular intermediolateral** (asta lateral) de los segmentos toracolumbares de la médula espinal, pasan a través de la raíz ventral de un nervio espinal y una **rama comunicante blanca** hasta un ganglio paravertebral (v. [fig. 17-8](#)). En este punto, dichos axones pueden establecer sinapsis con otras neuronas o bien ascender o descender a lo largo del tronco simpático hasta establecer sinapsis en otros niveles. Otras fibras presinápticas pasan a través de los **ganglios paravertebrales** sin establecer sinapsis y forman los nervios espláncnicos que alcanzan los órganos. Las fibras postsinápticas discurren a través de una **rama comunicante gris** y van desde un ganglio simpático hasta un nervio espinal; por tanto, los troncos simpáticos están constituidos por fibras ascendentes y descendentes. *La vía de señalización de la BMP regula el desarrollo del sistema simpático a través de la molécula señalizadora Smad-4.*

# Sistema nervioso parasimpático

Las **fibras parasimpáticas presinápticas** se originan a partir de neuronas de los núcleos del tronco encefálico y de la región sacra de la médula espinal. Las fibras procedentes del tronco encefálico salen junto con los nervios motor ocular común (PC III), facial (PC VII), glossofaríngeo (PC IX) y vago (PC X). Las **neuronas postsinápticas** se localizan en los ganglios periféricos o en los plexos, en el interior o la proximidad de la estructura que va a ser inervada (p. ej., la pupila ocular y las glándulas salivales).

# Resumen del sistema nervioso

- El sistema nervioso central (SNC) se desarrolla a partir de un engrosamiento dorsal del ectodermo, la **placa neural**, que aparece aproximadamente hacia la mitad de la tercera semana. La placa neural es inducida por la notocorda y el mesénquima paraaxial subyacentes.
- La placa neural muestra un plegamiento con formación de un **surco neural** que muestra a su vez pliegues neurales a cada lado. Cuando los **pliegues neurales** comienzan a fusionarse para formar el tubo neural al comienzo de la cuarta semana, algunas células neuroectodérmicas no quedan incluidas en dichos pliegues sino que se mantienen entre el tubo neural y la superficie ectodérmica a cada lado, constituyendo la **cresta neural**. A medida que los pliegues neurales se fusionan para formar el **tubo neural**, sus extremos se mantienen abiertos. Las aberturas en cada uno de los extremos, es decir, los **neuroporos** rostral y caudal, comunican con la cavidad amniótica. El cierre del neuroporo rostral se produce hacia el día 25 y el del neuroporo caudal 2 días después.
- El extremo craneal del tubo neural forma el encéfalo, cuyos primordios son el prosencéfalo, el mesencéfalo y el rombencéfalo. El **proencéfalo** da lugar a los **hemisferios cerebrales** y al **diencéfalo**. El **mesencéfalo** se convierte en el mesencéfalo del adulto y el **rombencéfalo** da lugar a la **protuberancia**, el **cerebro** y el **bulbo raquídeo**. El resto del tubo neural se convierte en la médula espinal.
- La luz del tubo neural (canal neural) da lugar a los **ventrículos cerebrales** y al **canal central del bulbo raquídeo y la médula espinal**. Las paredes del tubo neural aumentan de grosor debido a la proliferación de sus células neuroepiteliales. Estas células son el origen de todos los nervios y las células de la macroglía en el SNC. La microglía procede de las células mesenquimales que alcanzan el SNC a través de los vasos sanguíneos.
- La **hipófisis** se desarrolla a partir de dos partes completamente distintas (v. [tabla 17-1](#)): un crecimiento ectodérmico del estomodeo en dirección superior, el **divertículo hipofisario** que forma la **adenohipófisis**, y un crecimiento neuroectodérmico del diencéfalo en dirección inferior, el **divertículo neurohipofisario**, que forma la **neurohipófisis**.
- Las células de los ganglios craneales, espinales y autonómicos proceden de las **células de la cresta neural** que se originan en la cresta neural. Las **células de Schwann**, que llevan a cabo la mielinización de los axones localizados fuera de la médula espinal, también tienen su origen en la cresta neural. De la misma forma, la mayor parte del SNA y todo el tejido cromafín, incluyendo la médula suprarrenal, procede de las células de la cresta neural.
- Los **defectos congénitos del SNC** son frecuentes (unos 3 casos por cada 1.000 recién nacidos). Los defectos del tubo neural (DTN) relacionados con las alteraciones en el cierre del tubo neural son los defectos congénitos más graves (p. ej., la espina bífida quística). Algunos defectos congénitos se deben a factores genéticos (p. ej., alteraciones en el número de los cromosomas, como la trisomía 21); otros están causados por factores ambientales, como los agentes infecciosos, medicamentos y enfermedades metabólicas. Finalmente, otros defectos del SNC se deben a una combinación de factores genéticos y ambientales (**herencia multifactorial**).



- Los defectos congénitos muy graves (p. ej., la **meroencefalia**) son incompatibles con la vida. Los defectos congénitos graves (p. ej., espina bífida con mielomeningocele) originan discapacidad funcional (p. ej., parálisis muscular en los miembros inferiores).
- Hay dos tipos principales de hidrocefalia: la **hidrocefalia obstructiva o no comunicante** (el bloqueo del flujo del LCR en el sistema ventricular) y la **hidrocefalia no obstructiva o comunicante** (bloqueo del flujo del LCR en el espacio subaracnoideo). En la mayor parte de los casos, la hidrocefalia congénita se asocia a espina bífida con mielomeningocele.
- La **deficiencia mental** puede deberse a alteraciones cromosómicas que tienen lugar durante la gametogénesis, a trastornos metabólicos, al abuso del alcohol por parte de la madre o a infecciones durante la vida prenatal.

# Problemas con orientación clínica

---

# Caso 17-1

*Una mujer embarazada desarrolla polihidramnios en el transcurso de unos pocos días (polihidramnios agudo). En una evaluación ecográfica, el radiólogo señala que el feto presenta acrania y meroencefalia.*

- ¿Cómo se puede detectar la meroencefalia en la ecografía?
- ¿Por qué se asocia el polihidramnios a la meroencefalia?
- ¿Qué otros métodos se pueden utilizar para confirmar el diagnóstico de meroencefalia?

---

---

## Caso 17-2

*Un lactante de sexo masculino nace con un gran mielomeningocele lumbar cubierto por un fino saco membranoso. Al cabo de unos pocos días, el saco presenta ulceración y empieza a presentar pérdidas de líquido. Se detecta un déficit neurológico importante por debajo del nivel del saco.*

- ¿Cuál es el fundamento embriológico de este defecto?
- ¿Cuál es el fundamento del déficit neurológico?
- ¿Qué estructuras están afectadas con mayor probabilidad?

---

---

## Caso 17-3

*En una resonancia magnética efectuada a un lactante que presenta aumento de tamaño de la cabeza se demuestra la dilatación de los ventrículos laterales y del tercer ventrículo.*

- ¿Cómo se denomina este trastorno?
- ¿Dónde es más probable que se localice el bloqueo que origina esta dilatación de los ventrículos?
- ¿Se suele reconocer este problema antes del nacimiento?
- ¿Cómo piensa el lector que se podría tratar quirúrgicamente este problema?

---

---

## Caso 17-4

*Un lactante nace con la cabeza excesivamente grande.*

- ¿Es sinónimo en un lactante el aumento de tamaño de la cabeza con el término «hidrocefalia»?
  - ¿Qué trastorno se suele asociar a una cabeza excesivamente pequeña?
  - ¿Depende el crecimiento del cráneo del crecimiento del encéfalo?
  - ¿Qué factores ambientales sabemos que pueden causar microcefalia?
- 
-

## Caso 17-5

*Un radiólogo observa que los ventrículos cerebrales de un niño muestran dilatación posterior y que los ventrículos laterales están muy separados por un tercer ventrículo dilatado. Se establece el diagnóstico de agenesia del cuerpo calloso.*

- ¿Cuál es el síntoma más frecuente que acompaña a la agenesia del cuerpo calloso?
- ¿Pueden ser asintomáticos algunos pacientes?
- ¿Cuál es el fundamento de la dilatación del tercer ventrículo?

---

La discusión de estos problemas se recoge al final del libro.

### Bibliografía y lecturas recomendadas

Amron D., Walsh C.A. Genetic malformations of the human frontal lobe. *Epilepsia*. 2010;51(suppl 1):13.

Barros C.S., Nguyen T., Spencer K.S., et al.  $\beta$ 1 integrins are required for normal CNS myelination and promote AKT-dependent myelin outgrowth. *Development*. 2009;136:2717.

Bekiesinska-Figatowska M., Herman-Sucharska I., Romaniuk-Doroszewska A., et al. Brain development of the human fetus in magnetic resonance imaging. *Med Wieku Rozwoj*. 2010;14:5.

Bell J.E. The pathology of central nervous system defects in human fetuses of different gestational ages. In: Persaud T.V.N., ed. *Advances in the Study of Birth Defects, Vol 7, Central Nervous System and Craniofacial Malformations*. New York: Alan R. Liss, 1982.

Bienkows H., Cousens S., Modell B., et al. Folic acid to reduce neonatal mortality from neural tube disorders. *Int J Epidemiol*. 2010;39(Suppl 1):i110.

Cau E., Blader P. Notch activity in the nervous system: to switch or not switch. *Neural Dev*. 2009;4:36.

Copp A.J., Greene N.D. Genetics and development of neural tube defects. *J Pathol*. 2010;220:217.

Cordero A., Mulinare J., Berry R.J., et al. CDC grand rounds: Additional opportunities to prevent neural tube defects with folic acid fortification. *MMWR Morb Mortal Wkly Rep*. 2010;59:980.

Davis S.W., Castinetti F., Carvalho L.R., et al. Molecular mechanisms of pituitary organogenesis: in search of novel regulatory genes. *Mol Cell Endocrinol*. 2010;323:4.

De Wals P., Tairou F., Van Allen M.I., et al. Reduction in neural-tube defects after folic acid fortification in Canada. *N Engl J Med*. 2007;357:135.

- Diaz A.L., Gleeson J.G. The molecular and genetic mechanisms of neocortex development. *Clin Perinatol.* 2009;36:503.
- Evans O.B., Hutchins J.B. Development of the nervous system. In Haines D.E., ed.: *Fundamental Neuroscience*, ed 3, New York: Churchill Livingstone, 2006.
- Gressens P., Hüppi P.S. Normal and abnormal brain development. In Martin R.J., Fanaroff A.A., Walsh M.C., eds.: *Fanaroff and Martin's Neonatal-Perinatal Medicine: Diseases of the Fetus and Infant*, ed 8, Philadelphia: Mosby, 2006.
- Guillemont F., Molnar Z., Tarabykin V., et al. Molecular mechanisms of cortical differentiation. *Eur J Neurosci.* 2006;23:857.
- Haines D.E. *Neuroanatomy. An Atlas of Structures, Sections, and Systems*, ed 8. Baltimore: Lippincott Williams & Wilkins; 2012.
- Howard B., Chen Y., Zecevic N. Cortical progenitor cells in the developing human telencephalon. *Glia.* 2006;53:57.
- Johnston M.V., Kinsman S. Congenital anomalies of the central nervous system. In Behrman R.E., Kliegman R.M., Jenson H.B., eds.: *Nelson Textbook of Pediatrics*, ed 17, Philadelphia: WB Saunders, 2004.
- Liu W., Komiya Y., Mezzacappa C., et al. MIM regulates vertebrate neural tube closure. *Development.* 2011;138:2035.
- Lowery L.A., Sive H. Totally tubular: the mystery behind function and origin of the brain ventricular system. *BioEssays.* 2009;31:446.
- Moore K.L., Dalley A.F., Agur A.M.R. *Clinically Oriented Anatomy*, ed 6. Baltimore: Williams & Wilkins; 2010.
- Nakatsu T., Uwabe C., Shiota K. Neural tube closure in humans initiates at multiple sites: Evidence from human embryos and implications for the pathogenesis of neural tube defects. *Anat Embryol.* 2000;201:455.
- Noden D.M. Spatial integration among cells forming the cranial peripheral neurons. *J Neurobiol.* 1993;24:248.
- O'Rahilly R., Müller F. *Embryonic Human Brain: An Atlas of Developmental Stages*, ed 2. New York: Wiley-Liss; 1999.
- Ten Donkelaar H.T., Lammens M. Development of the human cerebellum and its disorders. *Clin Perinatol.* 2009;36:513.
- Thomaidou D., Politis P.K., Matsas R. Neurogenesis in the central nervous system: cell cycle progression/exit and differentiation of neuronal progenitors. In: Giordano A., Galderisi U., eds. *Cell*



*Cycle Regulation and Differentiation in Cardiovascular and Neural Systems*. New York: Springer, 2010.

## Capítulo 18

### Desarrollo de los ojos y los oídos

#### [Desarrollo de los ojos y de las estructuras relacionadas](#)

[Desarrollo de la retina](#)

[Desarrollo del cuerpo ciliar](#)

[Desarrollo del iris](#)

[Desarrollo del cristalino](#)

[Desarrollo de las cámaras acuosas](#)

[Desarrollo de la córnea](#)

[Desarrollo de la coroides y la esclerótica](#)

[Desarrollo de los párpados](#)

[Desarrollo de las glándulas lagrimales](#)

#### [Desarrollo de los oídos](#)

[Desarrollo del oído interno](#)

[Desarrollo del oído medio](#)

[Desarrollo del oído externo](#)

#### [Resumen del desarrollo de los ojos](#)

#### [Resumen del desarrollo de los oídos](#)

#### [Problemas con orientación clínica](#)

# Desarrollo de los ojos y de las estructuras relacionadas

Los ojos derivan de cuatro orígenes:

- Neuroectodermo del prosencéfalo.
- Ectodermo superficial de la cabeza.
- Mesodermo situado entre las dos capas anteriores.
- Células de la cresta neural.

El **neuroectodermo** del prosencéfalo se diferencia hacia la formación de la retina, las capas posteriores del iris y el nervio óptico. El **ectodermo de superficie** forma el cristalino y el epitelio corneal. El **mesodermo** entre el neuroectodermo y el ectodermo superficial da lugar a las cubiertas fibrosa y vascular del ojo. Las **células de la cresta neural** migran hacia el mesénquima y se diferencian hacia la formación de la coroides, la esclerótica y el endotelio corneal. El desarrollo inicial del ojo se debe a una serie de señales de inducción.

*Los genes que contienen secuencias homeobox, incluyendo el regulador de la transcripción Pax6, los factores de crecimiento fibroblásticos y otros factores inductivos, desempeñan una función importante en el desarrollo molecular del ojo (v. [cap. 21](#)).*

La primera evidencia del desarrollo ocular tiene lugar a los 22 días, cuando en los pliegues neurales del extremo craneal del embrión aparecen los **surcos ópticos** ([fig. 18-1A](#) y [B](#)). A medida que los **pliegues neurales** se fusionan para formar el prosencéfalo, los surcos ópticos protruyen a partir del futuro diencéfalo y crean dos divertículos huecos, las **vesículas ópticas**, que se proyectan desde la pared del prosencéfalo hacia el mesénquima adyacente ([fig. 18-1C](#)). Las cavidades de las vesículas ópticas se continúan con la cavidad del prosencéfalo. La formación de las vesículas ópticas está inducida por el mesénquima adyacente al encéfalo en desarrollo.

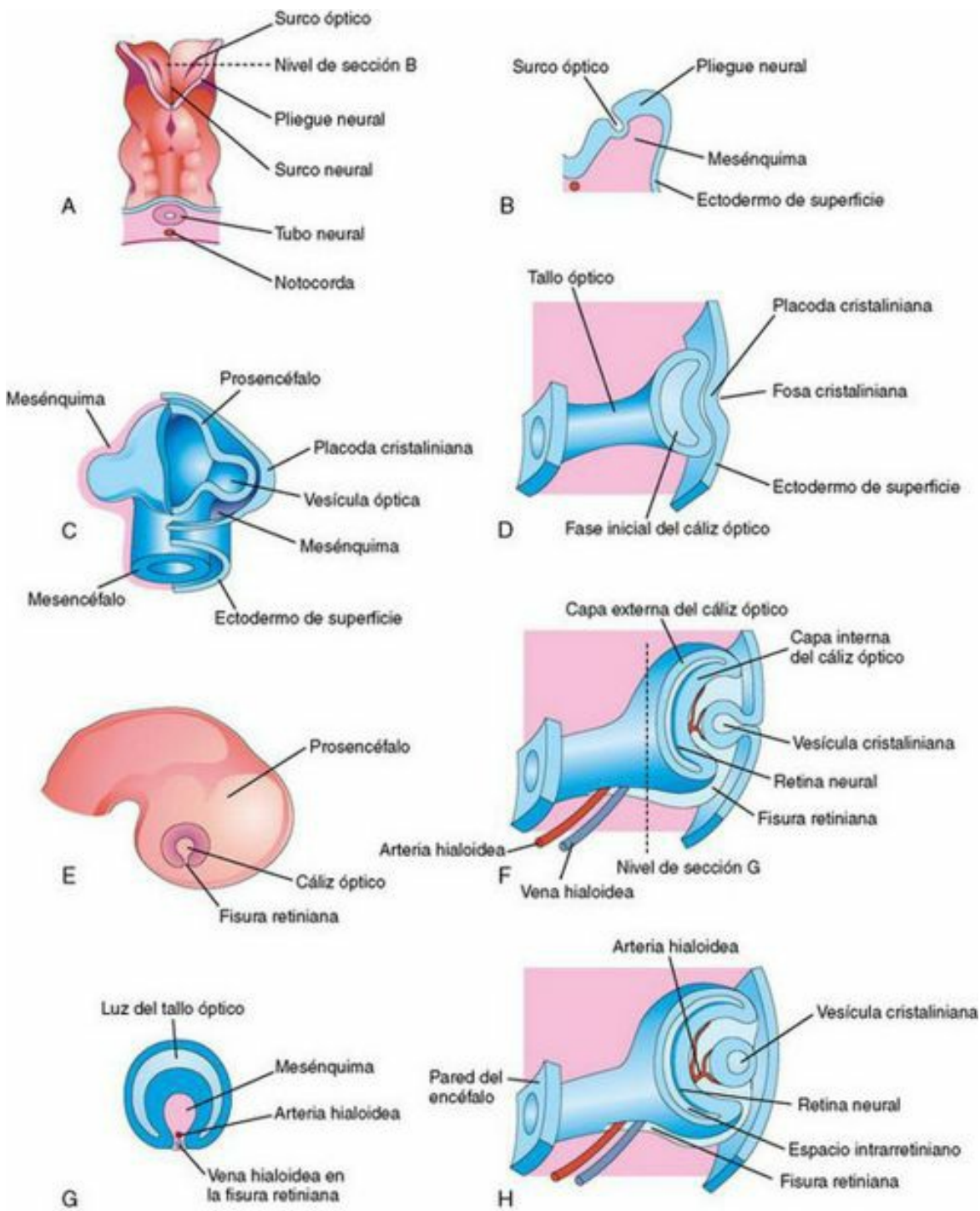


Figura 18-1 Ilustraciones correspondientes a las fases iniciales del desarrollo ocular. **A**, Vista dorsal del extremo craneal de un embrión de aproximadamente 22 días, en la que se muestran los surcos ópticos que representan la primera indicación del desarrollo ocular. **B**, Sección transversal de un pliegue neural con demostración del surco óptico en su interior. **C**, Representación esquemática del prosencéfalo de un embrión de aproximadamente 28 días donde se ilustran las cubiertas de mesénquima y del ectodermo de superficie. **D**, **F** y **H**, Secciones esquemáticas del ojo en desarrollo, con ilustración de las fases sucesivas del desarrollo del cáliz óptico y de la vesícula cristaliniiana. **E**, Vista lateral del encéfalo de un embrión de aproximadamente 32 días, con demostración del aspecto externo del cáliz óptico. **G**, Sección transversal del tallo óptico en la que se representan la fisura retiniana y su contenido. Se puede observar que los bordes de la fisura retiniana crecen juntos formando el cáliz óptico y rodeando la arteria y la vena centrales de la retina en el tallo óptico y el cáliz ópticos.

A medida que crecen las vesículas ópticas, sus extremos distales se expanden y sus conexiones con el prosencéfalo se estrechan para formar los **tallos ópticos** huecos ([fig. 18-1D](#)). Al poco tiempo, estas vesículas contactan con el ectodermo superficial. Simultáneamente, el ectodermo superficial adyacente a las vesículas se engruesa formando las **placodas cristaliniánas**, es decir, los primordios de los cristalinos (v. [fig. 18-1C](#)). La formación de las placodas está inducida por las **vesículas ópticas** después de que el ectodermo de superficie haya sido condicionado por el mesénquima subyacente. Las vesículas transmiten una señal inductora que estimula las células del ectodermo de superficie para formar los **primordios de los cristalinos**. Las placodas de los cristalinos se invaginan y se hunden profundamente en el ectodermo superficial, y de esta manera forman las **fositas cristaliniánas** ([figs. 18-1D](#) y [18-2](#)). Los bordes de las fositas de los cristalinos se aproximan entre sí y se fusionan formando las **vesículas cristaliniánas** con una configuración esférica ([fig. 18-1F](#) y [H](#)), que pierden gradualmente su conexión con el ectodermo de superficie.

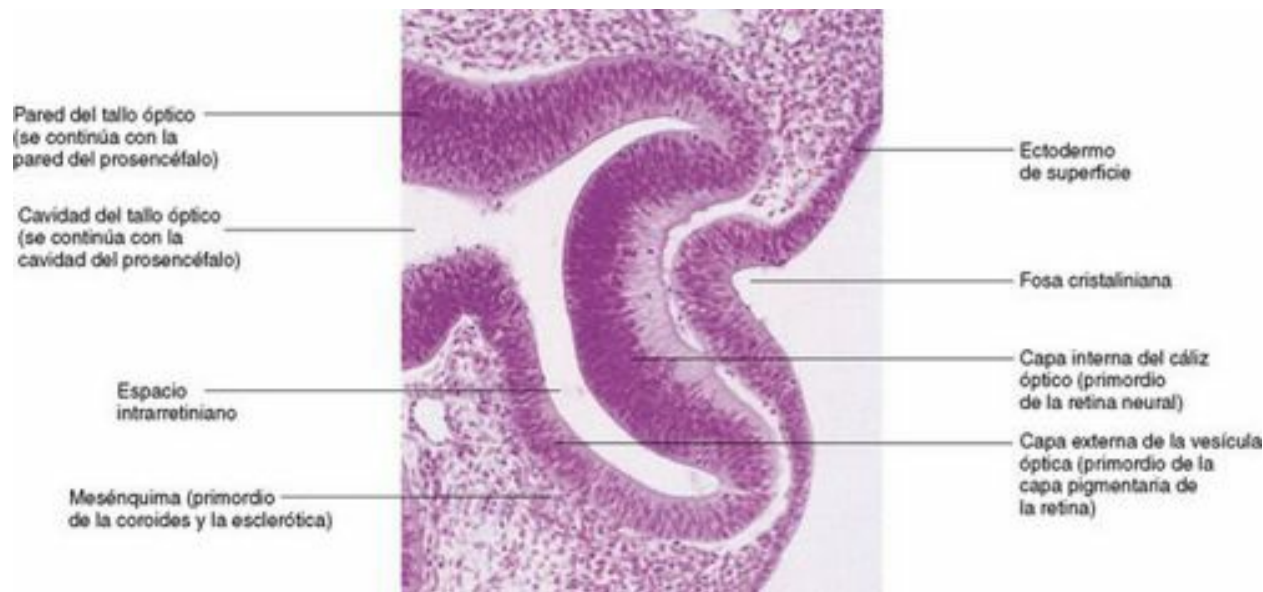

Figura 18-2 Microfotografía de una sección sagital del ojo de un embrión ( $\times 200$ ) de aproximadamente 32 días. Se puede observar el primordio del cristalino (placoda cristaliniánica invaginada), las paredes del cáliz óptico (primordio de la retina) y el tallo óptico (primordio del nervio óptico).

(Tomado de Moore KL, Persaud TVN, Shiota K: Color Atlas of Clinical Embryology, 2.<sup>a</sup> ed. Filadelfia, WB Saunders, 2000.)

A lo largo del desarrollo de las vesículas cristaliniánas, las vesículas ópticas se invaginan para formar las fosas ópticas, constituidas por dos capas conectadas con el encéfalo en desarrollo a través de los **tallos ópticos** ([figs. 18-1E](#) y [F](#), y [18-2](#)). El cáliz óptico se convierte en la retina y el tallo óptico en el nervio óptico. El cristalino y parte de la córnea proceden del ectodermo y del mesodermo. La abertura de cada cáliz óptico al principio es grande, pero después su borde se pliega alrededor del cristalino ([fig. 18-3A](#)). Para ese momento, las vesículas cristaliniánas han perdido su conexión con el ectodermo de superficie y se han introducido en las cavidades de las fosas ópticas ([fig. 18-4](#)). En la superficie ventral de las fosas ópticas y a lo largo de los tallos ópticos aparecen unos surcos lineales denominados **fisuras retiniánas** (fisuras ópticas) ([figs. 18-1E a H](#), y [18-3A a D](#)). En el centro del cáliz óptico, en la zona donde la fisura retiniánica es más profunda, se forma la **papila óptica**, y en este punto la retina neural se continúa con el tallo óptico ([figs. 18-2](#) y [18-3C y D](#)). Los axones de las células ganglionares en desarrollo pasan directamente al tallo óptico y se convierten en el nervio óptico. La

mielinización de las fibras nerviosas (formación de la vaina de mielina alrededor de los axones) comienza durante la última parte del desarrollo fetal y durante el primer año de la vida posnatal.

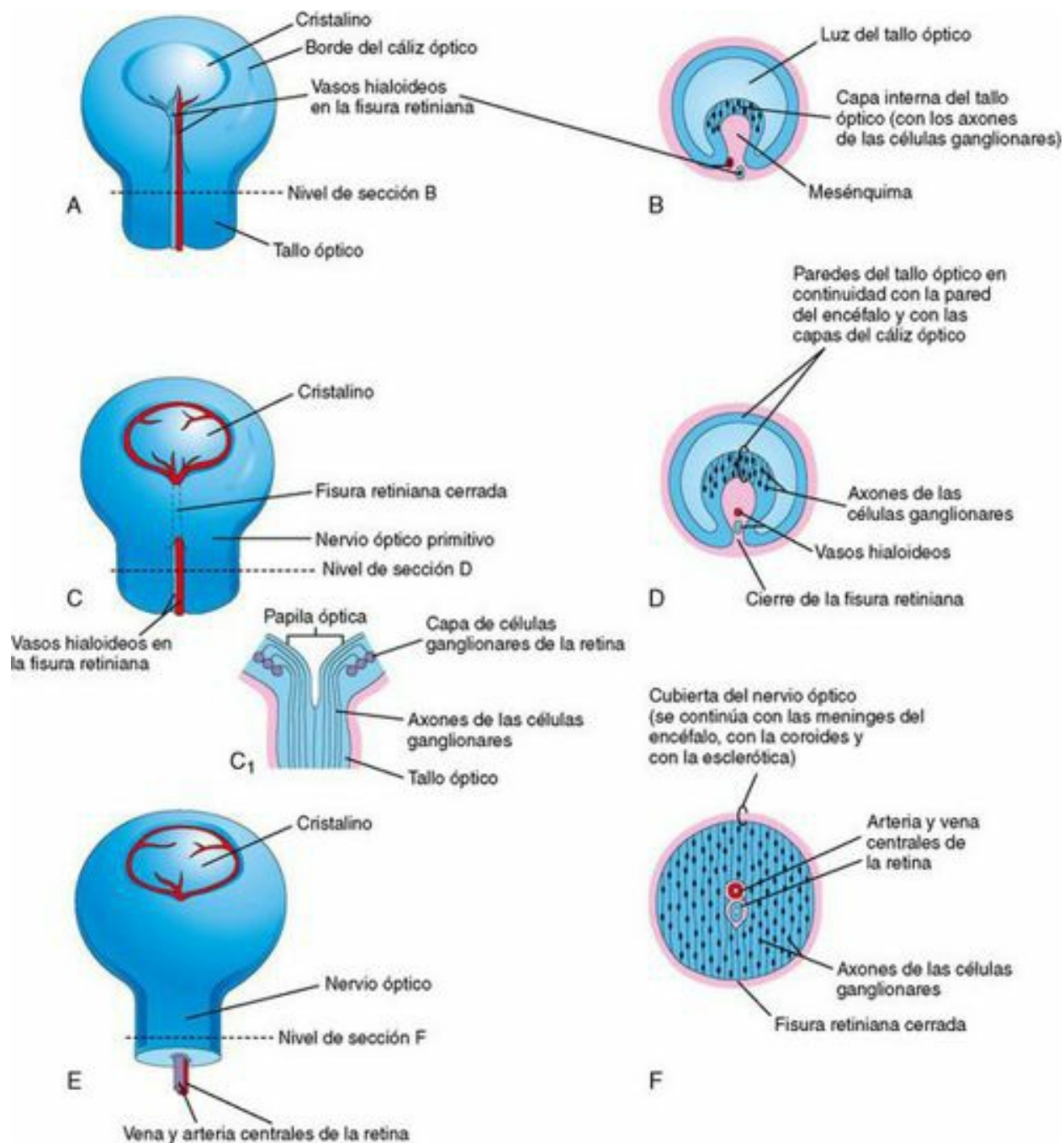


Figura 18-3 Ilustraciones del cierre de la fisura retiniana y de la formación del nervio óptico. **A**, **C** y **E**, Vistas de la superficie inferior del cáliz óptico y del tallo óptico con demostración de las fases progresivas en el cierre de la fisura retiniana. **C<sub>1</sub>**, Representación esquemática de una sección longitudinal de parte del cáliz óptico y del tallo óptico, con demostración de la papila óptica y de los axones de las células ganglionares de la retina que crecen en el tallo óptico hasta alcanzar el encéfalo. **B**, **D** y **F**, Secciones transversales del tallo óptico con demostración de las fases sucesivas en el cierre de la fisura retiniana y de la formación del nervio óptico. Se puede observar que la luz del tallo óptico queda ocupada gradualmente a medida que se acumulan los axones de las células ganglionares en la capa interna del tallo óptico, en el proceso de formación del nervio óptico.

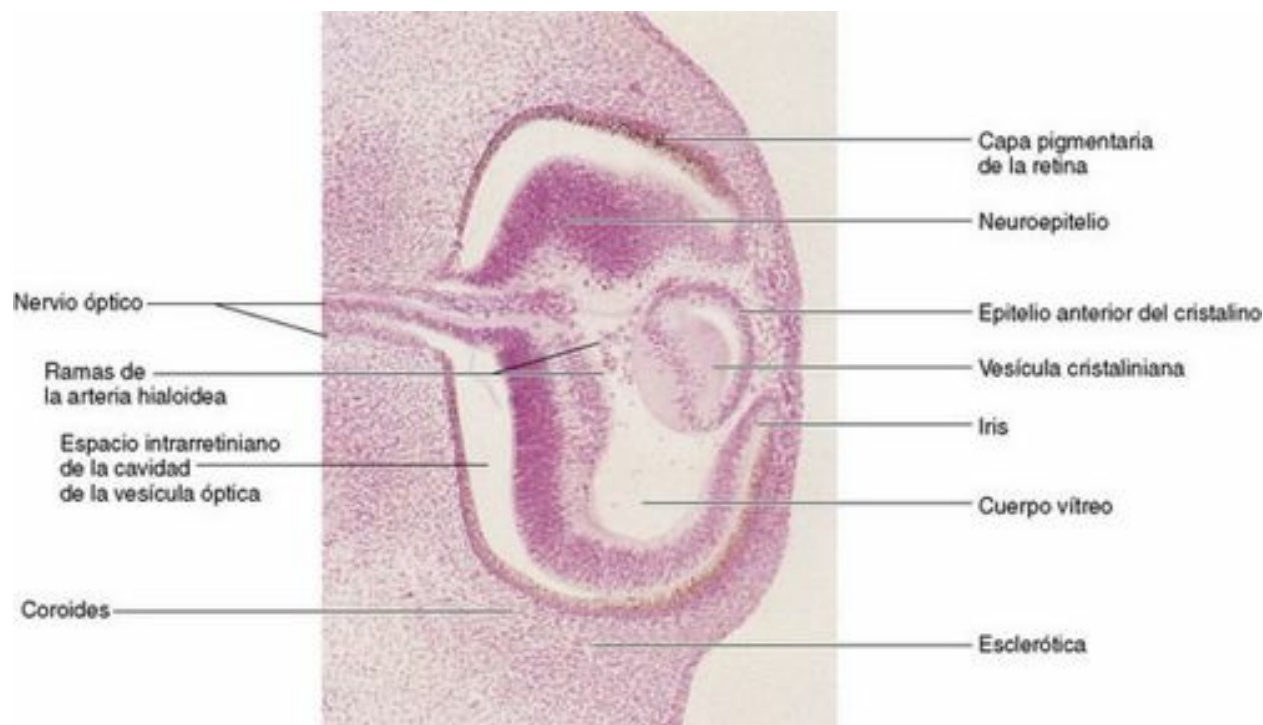


Figura 18-4 Microfotografía de una sección sagital del ojo de un embrión ( $\times 100$ ) de aproximadamente 44 días. Se puede observar que las fibras del cristalino se forman a partir de la pared posterior de la vesícula cristaliniiana. La pared anterior no muestra cambios apreciables y se convierte en el epitelio anterior del cristalino.

(Tomado de Nishimura H, ed.: Atlas of Human Prenatal Histology. Tokyo, Igaku-Shoin, 1983.)

Las fisuras retinianas contienen un mesénquima vascular a partir del cual se desarrollan los vasos sanguíneos hialoideos ([fig. 18-3B](#) y [C](#)). La **arteria hialoidea** es una rama de la arteria oftálmica que vasculariza la capa interna del cáliz óptico, las vesículas cristaliniianas y el mesénquima de la **cavidad del cáliz óptico** ([figs. 18-1H](#) y [18-3C](#)). La **vena hialoidea** devuelve la sangre procedente de estas estructuras. A medida que los bordes de las fisuras retinianas se fusionan, los vasos hialoideos quedan rodeados por el **nervio óptico primitivo** ([fig. 18-3C](#) a [F](#)). Las partes distales de los vasos hialoideos degeneran en última instancia, pero las partes proximales persisten en forma de la **arteria y vena centrales de la retina** (v. [fig. 18-9D](#)).

# Desarrollo de la retina

La retina se desarrolla a partir de las paredes del *cáliz óptico*, una zona de crecimiento periférico del prosencéfalo (v. [figs. 18-1C a F](#), y [18-2](#)). Las paredes del cáliz óptico se convierten en las dos capas de la retina: la fina capa externa del cáliz se transforma en la **capa pigmentaria de la retina**, mientras que la gruesa capa interna se convierte en la **retina neural**. *La proliferación y la diferenciación de las células precursoras de la retina están reguladas por factores de transcripción forkhead*. Hacia la sexta semana aparece melanina en el epitelio pigmentario de la retina (v. [fig. 18-4](#)).

Durante el período embrionario y la primera parte del período fetal, las dos capas de la retina están separadas por un **espacio intrarretiniano** (v. [fig. 18-4](#); v. también [fig. 18-9A](#) y [B](#)) que procede de la cavidad del cáliz óptico. Este espacio desaparece gradualmente a medida que se fusionan las dos capas de la retina (v. [fig. 18-8D](#)), pero dicha fusión no es firme. Dado que el cáliz óptico es un crecimiento periférico del prosencéfalo, las capas del cáliz óptico se continúan con la pared del encéfalo ([fig. 18-1H](#)).

Bajo la influencia del cristalino en desarrollo, la capa interna del cáliz óptico prolifera formando un **neuroepitelio** grueso (v. [figs. 18-2](#) y [18-4](#)). Más adelante, las células de esta capa se diferencian hacia la **retina neural**, que es la región de la retina sensible a la luz. Esta región contiene los fotorreceptores (bastones y conos) y los cuerpos celulares de las neuronas (p. ej., las neuronas bipolares y ganglionares). *La vía de señalización del factor de crecimiento fibroblástico regula la diferenciación de las células ganglionares retinianas*.

Dado que la vesícula óptica se invagina a medida que se forma el cáliz óptico, la retina neural está «invertida»; es decir, las partes sensibles a la luz de las células fotorreceptoras son adyacentes al epitelio pigmentario retiniano externo. En consecuencia, la luz atraviesa la parte más gruesa de la retina antes de alcanzar los fotorreceptores; sin embargo, dado que la retina neural es fina y transparente, no representa una barrera para la luz. Los axones de las células ganglionares situados en la capa superficial de la retina neural crecen proximalmente en la pared del **tallo óptico** (v. [figs. 18-3B a D](#), y [18-4](#)). El resultado es que la cavidad del tallo óptico queda ocupada gradualmente a medida que los axones de las numerosas células ganglionares forman el **nervio óptico** ([fig. 18-3F](#)).

El nervio óptico está rodeado por tres capas que se evaginan junto con la vesícula y el tallo ópticos; en consecuencia, estas capas se continúan con las meninges del encéfalo.

- La capa dura externa procedente de la duramadre es gruesa y fibrosa, y se continúa con la esclerótica.
- La capa intermedia procedente de la aracnoides es fina.
- La capa interna procedente de la piamadre está bien vascularizada y se aplica estrechamente sobre el nervio óptico y los vasos arteriales y venosos centrales de la retina hasta la papila óptica.

En el espacio subaracnoideo que queda entre las capas intermedia e interna del nervio óptico hay líquido cefalorraquídeo (LCR).



*La mielinización de los axones en el interior de los nervios ópticos comienza al final del período fetal.* La mielinización se completa después de que los ojos llevan expuestos a la luz aproximadamente 10 semanas, pero el proceso se suele detener cerca de la **papila óptica**, la zona en la que los nervios ópticos salen de los globos oculares. El recién nacido normal puede ver, pero no demasiado bien debido a que presenta una miopía fisiológica; no obstante, responde a los cambios en la iluminación y es capaz de fijarse en los puntos de contraste. La agudeza visual mejora con rapidez durante el primer año de vida hasta alcanzar casi los niveles normales del adulto.

---

Defectos congénitos de los ojos

## Coloboma

El coloboma se debe a la ausencia del cierre completo de la fisura óptica, lo que deja una abertura en las estructuras oculares. Este tipo de defecto puede aparecer en cualquier estructura ocular, desde la córnea hasta el nervio óptico. También puede verse afectado el párpado, pero en estos casos el mecanismo suele ser distinto. El **coloboma retinocoroideo** se caracteriza por una abertura localizada en la retina, generalmente por debajo de la papila óptica. El defecto es bilateral en la mayor parte de los casos.

El **coloboma del iris** es un defecto en la parte inferior del iris o bien una escotadura en el borde pupilar, lo que hace que la pupila tenga un aspecto «en ojo de cerradura» ([fig. 18-5](#)). El defecto puede estar limitado al iris o bien se puede extender más profundamente hasta afectar al cuerpo ciliar y a la retina. Su causa puede ser algún factor ambiental, aunque el coloboma simple es a menudo un problema hereditario que se transmite de forma autosómica dominante.

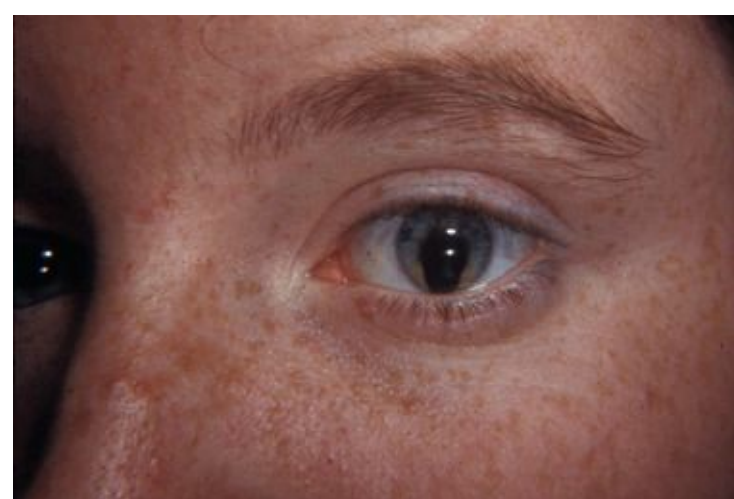

Figura 18-5 Coloboma del iris. Se puede observar el defecto en la parte inferior del iris.

(Reproducido de Guercio J, Martyn L: Congenital malformations of the eye and orbit, Otolaryngol Clin North Am. 40[1]:113-40, Copyright 2007, con permiso de Elsevier.)

## Desprendimiento de la retina

Este defecto ocurre cuando no se produce la fusión entre las capas interna y externa del cáliz óptico

durante el período fetal, con formación de la retina y ocupación del espacio intrarretiniano (v. [figs. 18-3](#) y [18-9](#)). Se observa junto a otros síndromes como los de Down y Marfan (un trastorno multisistémico del tejido conjuntivo). La separación entre las capas neural y pigmentaria de la retina puede ser parcial o completa. El desprendimiento de la retina puede deberse a una velocidad de crecimiento desigual de las dos capas retinianas cuya consecuencia es la de que las capas del cáliz óptico no muestran una aposición perfecta. En ocasiones parece que las capas del cáliz óptico se han fusionado y después separado; este tipo de desprendimiento secundario de la retina se suele asociar a otros defectos del ojo y de la cabeza, o bien a un traumatismo.

El conocimiento de los mecanismos de desarrollo del ojo demuestra que cuando se produce un desprendimiento de la retina no es un desprendimiento de toda la retina, dado que la capa pigmentaria retiniana se mantiene firmemente unida a la coroides (la capa vascular del globo ocular) (v. [fig. 18-9D](#)). El desprendimiento tiene lugar en la zona de fusión de las capas externa e interna del cáliz óptico. Aunque separada de la capa pigmentaria de la retina, la retina neural mantiene su vascularización sanguínea (arteria central de la retina) a través de la arteria hialoidea embrionaria (v. [fig. 18-9A](#) y *D*).

Tras el nacimiento, la capa pigmentaria se une normalmente a la coroides, pero su unión a la retina neural no es firme; por tanto, el desprendimiento de la retina puede producirse por un golpe en el ojo e incluso puede aparecer de manera espontánea. A consecuencia de ello, se acumula líquido entre las capas pigmentaria y neural, con alteración de la visión.

## Ciclopía

En esta anomalía infrecuente los ojos están fusionados de forma parcial o completa y aparece un único **ojo medio** situado en el interior de una sola órbita ([fig. 18-6](#)). Estos pacientes suelen presentar también una nariz tubular (**probóscide**) por encima del ojo. La **ciclopía** (ojo único en la línea media) y la **sinoftalmía** (fusión de los ojos) representan un espectro de defectos oculares. Estos graves defectos del ojo se asocian a otras alteraciones craneales y cerebrales que son incompatibles con la vida. La ciclopía parece ser el resultado de una alteración grave de las estructuras cerebrales de la línea media, la **holoprosencefalia** (v. [cap. 17](#)), que afecta a la parte craneal de la placa neural. La ciclopía se transmite de forma autosómica recesiva.

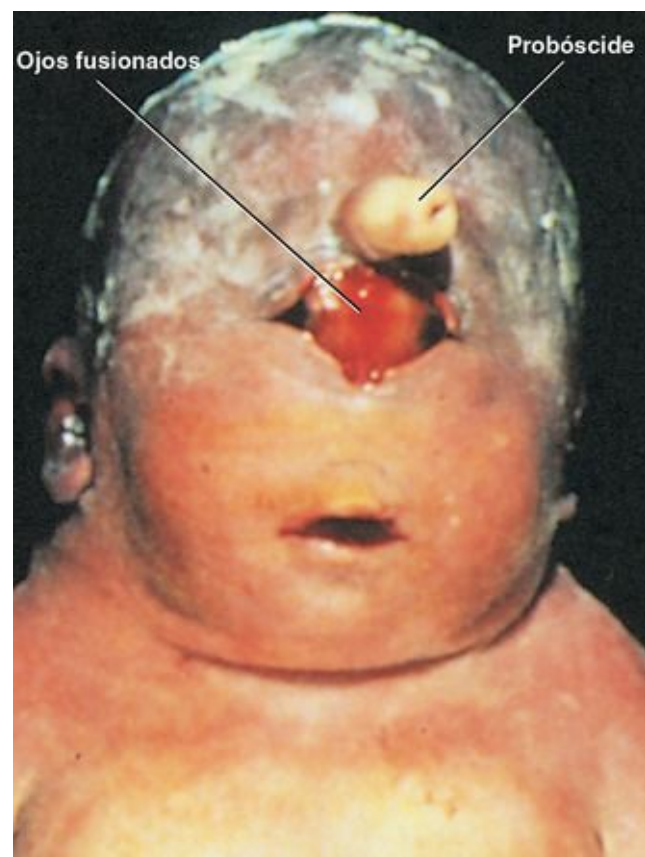

Figura 18-6 Recién nacido de sexo masculino con ciclopía (sinofthalmía). La ciclopía (fusión de los ojos) es una malformación congénita grave e infrecuente que afecta a la cara y a los ojos, y que se asocia a una probóscide que representa la nariz. La sustancia de coloración blanquecina que cubre la cabeza del recién nacido corresponde a vérnix caseoso, una cubierta protectora normal constituida por lípidos.

(Por cortesía de la doctora Susan Phillips, Department of Pathology, Health Sciences Centre, Winnipeg, Manitoba, Canadá.)

## Microftalmía

La microftalmía congénita representa un grupo heterogéneo de defectos oculares. El ojo puede ser muy pequeño y se puede asociar a otros defectos (p. ej., hendidura facial [v. [cap. 9](#)] y trisomía 13 [v. [cap. 20](#)]), o bien puede haber un ojo rudimentario de aspecto normal. El lado afectado de la cara muestra un desarrollo insuficiente y la órbita es pequeña.

La microftalmía grave se debe a la detención del desarrollo del ojo antes o inmediatamente después de la formación de la vesícula óptica durante la cuarta semana. Básicamente, el ojo muestra un desarrollo insuficiente y el cristalino no se llega a formar. Si la interferencia con el desarrollo ocurre antes del cierre de la fisura retiniana durante la sexta semana, el ojo tiene un tamaño mayor pero la microftalmía se asocia a defectos oculares macroscópicos. Cuando el desarrollo del ojo se detiene durante la octava semana o a lo largo de la parte inicial del período fetal, se produce una microftalmía simple (ojo pequeño con alteraciones oculares de grado menor). Algunos casos de microftalmía son hereditarios y el patrón de herencia puede ser autosómico dominante, autosómico recesivo o ligado al cromosoma X. La mayor parte de los casos de microftalmía simple se deben a **agentes infecciosos** (p. ej., virus de la rubeola, *Toxoplasma gondii* y virus del herpes simple) que atraviesan la placenta

durante los períodos embrionario tardío y fetal inicial (v. [cap. 20](#)).

## Anoftalmía

La anoftalmía (uni o bilateral) es un cuadro de ausencia del globo ocular, una eventualidad infrecuente. Se forman los párpados, pero no se desarrolla el globo ocular ([fig. 18-7](#)). La formación de la órbita depende de la estimulación del ojo en desarrollo, de manera que en estos casos siempre hay defectos orbitarios. Esta malformación grave suele ir acompañada de otras anomalías craneales y cerebrales también graves. En la **anoftalmía primaria**, el desarrollo ocular se detiene al comienzo de la cuarta semana, lo cual se debe a la falta de formación de la vesícula óptica. En la **anoftalmía secundaria** está suprimido el desarrollo del prosencéfalo, y la ausencia de uno o ambos ojos representa una parte de los defectos que se pueden observar.

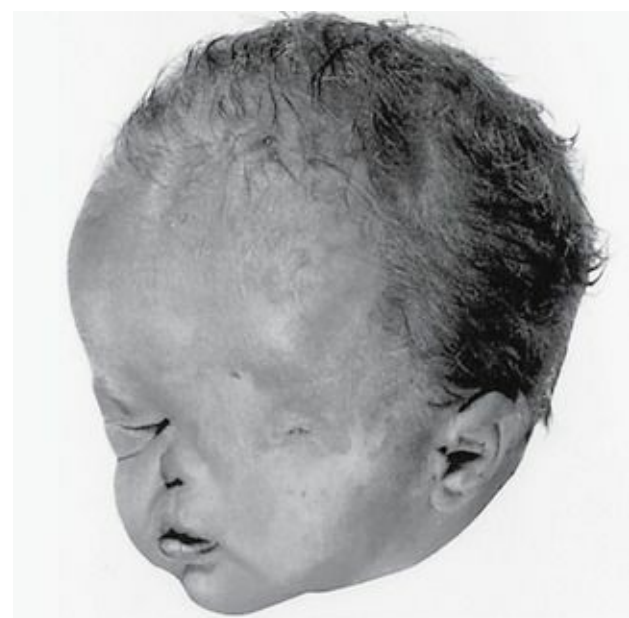

Figura 18-7 Fotografía de la cabeza de un lactante con anoftalmía (ausencia congénita de la mayor parte de los tejidos del ojo) y con un único orificio nasal. Los párpados están formados pero en su mayoría están fusionados.

---

# Desarrollo del cuerpo ciliar

El cuerpo ciliar es una extensión de la coroides con forma de cuña. Su superficie medial se proyecta entonces hacia el cristalino, formando así los **procesos ciliares** (v. [fig. 18-9C](#) y [D](#)). La porción pigmentada del epitelio ciliar procede de la capa externa del cáliz óptico, que se continúa con la capa pigmentaria de la retina ([figs. 18-8](#) y [18-9D](#)). La **retina no visual** es el epitelio ciliar no pigmentado, que representa la prolongación anterior de la retina neural en la que asimismo se desarrollan los elementos no neurales (v. [fig. 18-11](#)). El **músculo ciliar** (el músculo liso del cuerpo ciliar que es el responsable de la función de enfoque del cristalino) y el tejido conjuntivo del cuerpo ciliar proceden ambos del mesénquima localizado en el borde del cáliz óptico, en la región existente entre la condensación escleral anterior y el epitelio pigmentario ciliar.

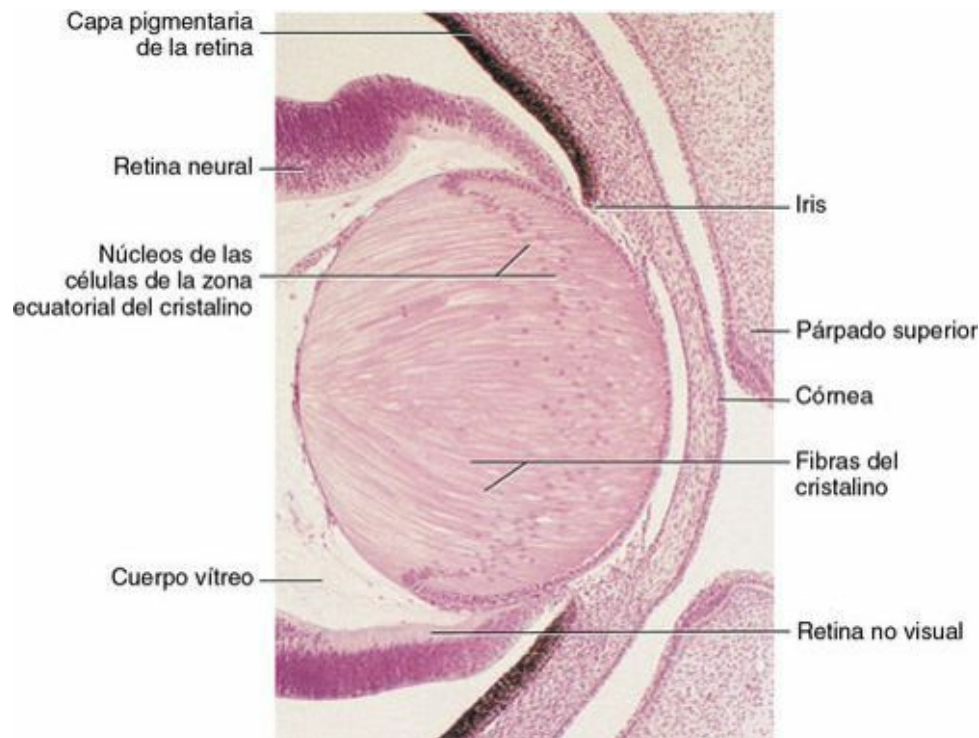


Figura 18-8 Sección sagital de parte del ojo en desarrollo de un embrión ( $\times 280$ ) de aproximadamente 56 días. Las fibras del cristalino han aumentado su longitud y han ocupado la cavidad de la vesícula cristaliniana. Se puede observar que la capa interna del cáliz óptico ha incrementado su grosor hasta formar el primordio de la retina neural, y también que la capa externa del cáliz óptico muestra una pigmentación intensa que representa el primordio de la capa pigmentaria de la retina.

(Tomado de Moore KL, Persaud TVN, Shiota K: Color Atlas of Clinical Embryology, 2.<sup>a</sup> ed. Filadelfia, WB Saunders, 2000.)

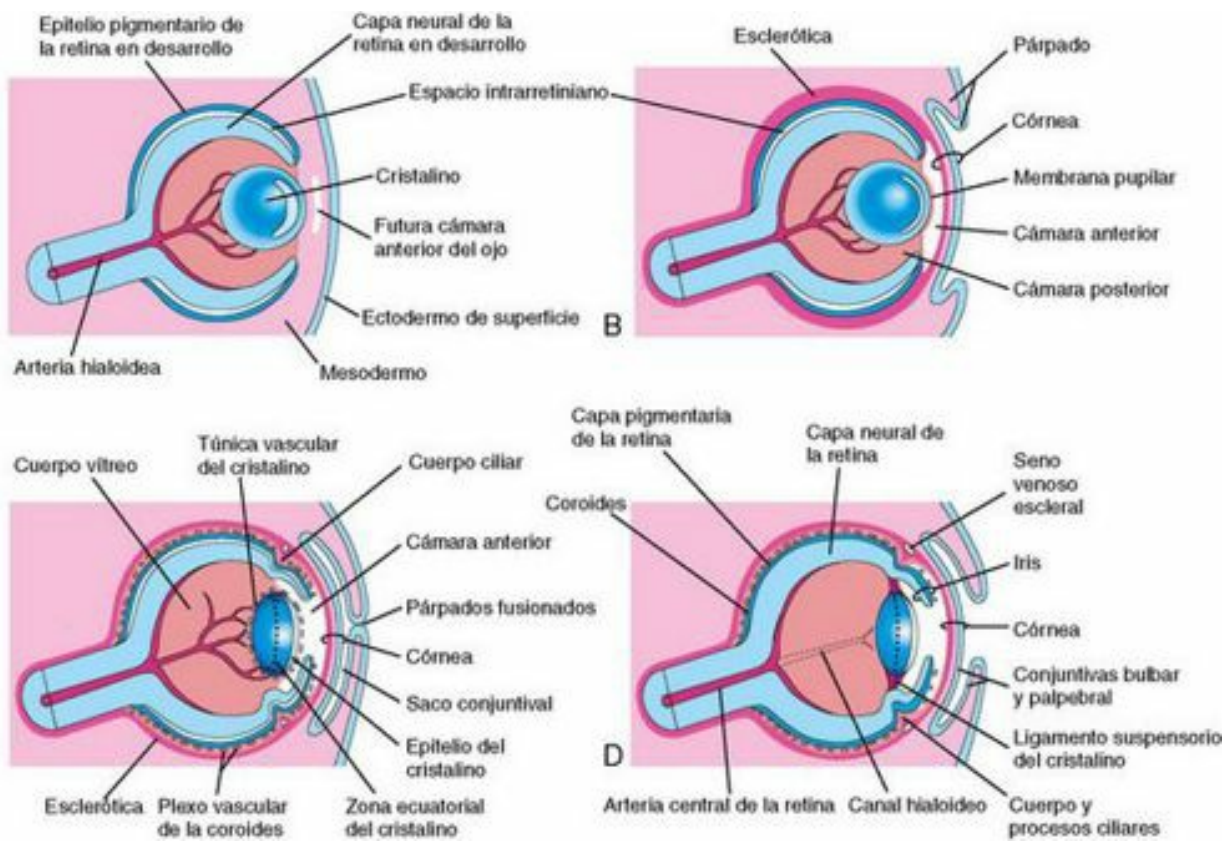


Figura 18-9 Esquemas correspondientes a secciones sagitales del ojo; se muestran las fases sucesivas en el desarrollo del cristalino, la retina, el iris y la córnea. **A**, A las 5 semanas. **B**, A las 6 semanas. **C**, A las 20 semanas. **D**, Recién nacido. Se puede observar que la retina y el nervio óptico se forman a partir del cáliz óptico y del tallo óptico (v. [fig. 18-1C](#)).

# Desarrollo del iris

El iris se desarrolla a partir del borde del cáliz óptico ([fig. 18-3A](#)), que crece hacia dentro y que cubre parcialmente el cristalino (v. [figs. 18-7](#) y [18-9](#)). Las dos capas del cáliz óptico mantienen un grosor fino en esta zona. El epitelio del iris representa las dos capas del cáliz óptico; se continúa con el epitelio de doble capa del cuerpo ciliar y con el epitelio pigmentario de la retina y la retina neural. La trama de tejido conjuntivo (estroma) del iris procede de las células de la cresta neural que migran hacia el iris. El **músculo dilatador de la pupila** y el **músculo esfínter de la pupila** del iris proceden del neuroectodermo del cáliz óptico. Parecen originarse a partir de las células epiteliales anteriores del iris. Estos dos músculos lisos resultan de una transformación de las células epiteliales en células musculares lisas.

---

## Color del iris

El iris tiene característicamente una coloración azul clara o grisácea. En la mayoría de los recién nacidos, el iris tiene característicamente una coloración azul clara o grisácea y adquiere su color definitivo tras el nacimiento debido a la pigmentación que se produce durante los primeros 6-10 meses. La concentración y la distribución de las células que contienen pigmento, los **cromatóforos**, en el tejido conjuntivo vascular laxo del iris determinan el color del ojo. Si el pigmento melanina está confinado en el epitelio pigmentario de la superficie posterior del iris, éste tiene un color azul. Si la melanina también se distribuye en el estroma (tejido de sostén) del iris, el ojo tiene un color marrón. La heterocromía del iris también puede deberse a cambios en la inervación simpática del ojo.

---

---

## Aniridia congénita

En esta anomalía infrecuente se observa una disminución del tejido del iris o bien una ausencia casi completa de éste. El defecto se debe a la interrupción del desarrollo en el borde del cáliz óptico durante la octava semana ([fig. 18-3A](#)). Este defecto se puede asociar a glaucoma, cataratas y otras alteraciones oculares. La aniridia puede tener un carácter familiar de transmisión dominante, o bien tratarse de un problema esporádico. La mutación en el gen Pax6 origina la aniridia.

---

# Desarrollo del cristalino

El cristalino se desarrolla a partir de la **vesícula cristaliniana**, un derivado del ectodermo de superficie (fig. 18-1F y H). La pared anterior de la vesícula, constituida por epitelio cuboideo, se convierte en el **epitelio subcapsular del cristalino** (fig. 18-9C). Los núcleos de las células cilíndricas altas que forman la pared posterior de la vesícula cristaliniana se diluyen. Estas células aumentan considerablemente de longitud para formar las células epiteliales extraordinariamente transparentes que se denominan **fibras del cristalino primarias**. A medida que crecen, estas fibras ocupan de manera gradual la cavidad de la vesícula cristaliniana (figs. 18-9A a C, 18-10 y 18-11). *Es necesaria la participación de Pax6 y Sox2 para la inducción del cristalino. Los factores de transcripción Pitx3, GATA-3 y FoxE3 regulan la formación y la diferenciación de las fibras del cristalino.*

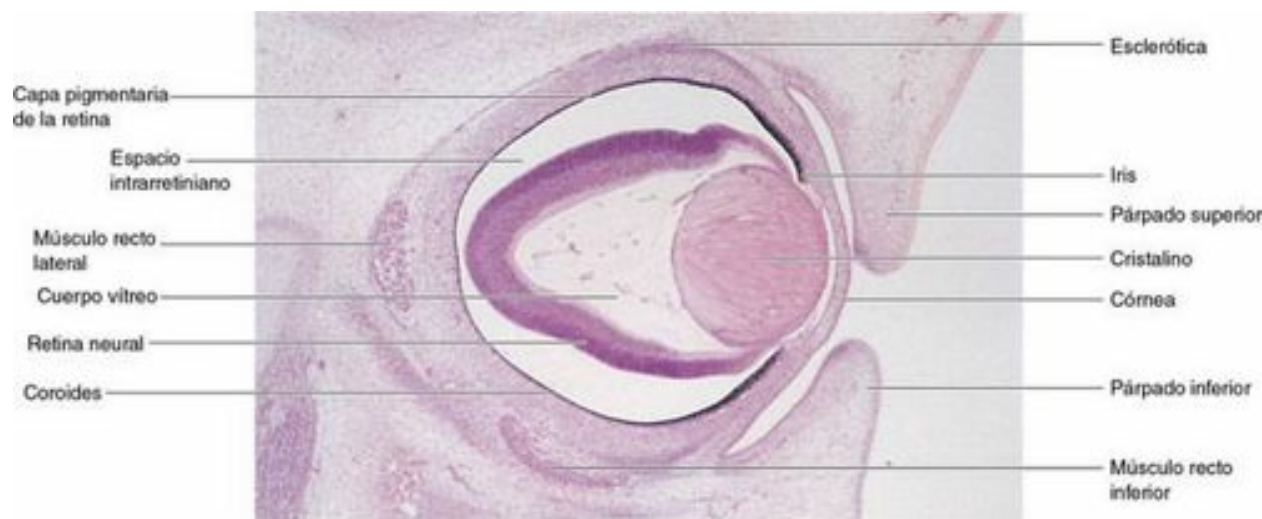


Figura 18-10 Microfotografía de una sección sagital del ojo de un embrión ( $\times 50$ ) de aproximadamente 56 días. Se puede observar la retina neural y la capa pigmentaria de la retina en desarrollo. El espacio intrarretiniano desaparece cuando se fusionan ambas capas de la retina.

(Tomado de Moore KL, Persaud TVN, Shiota K: Color Atlas of Clinical Embryology, 2<sup>a</sup>. ed. Filadelfia, WB Saunders, 2000.)

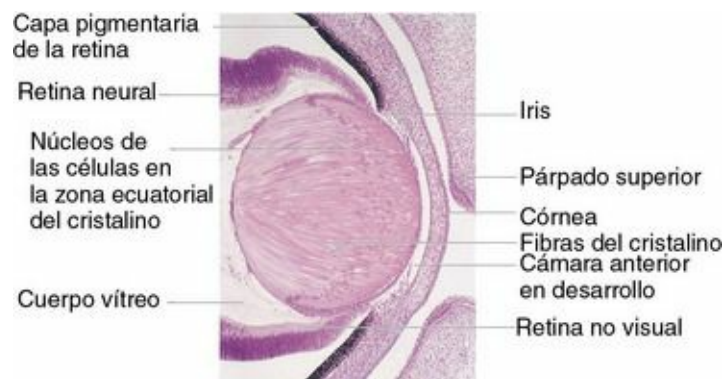


Figura 18-11 Microfotografía de una parte del ojo en desarrollo de un embrión al final del período embrionario. Se puede observar que las fibras del cristalino han aumentado de longitud y han ocupado la cavidad de la vesícula cristaliniana.

(Tomado de Moore KL, Persaud TVN, Shiota K: Color Atlas of Clinical Embryology, 2<sup>a</sup>. ed.



El borde del cristalino se denomina zona ecuatorial porque se localiza en el punto medio entre los polos anterior y posterior del cristalino (v. [figs. 18-9C](#) y [18-11](#)). Las células de la zona ecuatorial son cuboideas; a medida que aumentan de longitud, pierden su núcleo y se convierten en **fibras del cristalino secundarias**. Estas nuevas fibras del cristalino se disponen en las partes laterales de las fibras del cristalino primarias. Aunque las fibras del cristalino secundarias siguen formándose durante la edad adulta, con el consiguiente aumento del diámetro del cristalino, las fibras primarias del cristalino deben durar toda la vida.

El cristalino en desarrollo está vascularizado por sangre procedente de la parte distal de la **arteria hialoidea** (v. [figs. 18-4](#) y [18-9](#)). Sin embargo, se convierte en una estructura avascular durante el período fetal, cuando parte de la arteria hialoidea degenera. Más adelante, el cristalino se nutre por difusión desde el **humor acuoso** (líquido acuoso) localizado en la **cámara anterior del ojo** ([fig. 18-9C](#)), que baña su superficie anterior, y desde el humor vítreo en el resto. El cristalino en desarrollo está rodeado por una capa mesenquimal vascular, la **túnica vascular del cristalino**. La parte anterior de la cápsula del cristalino es la **membrana pupilar** ([fig. 18-9B](#)). La membrana pupilar procede del mesénquima posterior a la córnea que se continúa con el mesénquima que se desarrolla en la esclerótica. La parte de la arteria hialoidea que alimenta la túnica vascular del cristalino desaparece durante la última fase del período fetal. El resultado es la degeneración de la túnica vascular del cristalino y de la membrana pupilar ([fig. 18-9C](#) y [D](#)); sin embargo, persiste la **cápsula del cristalino** producida por el epitelio anterior del cristalino y por las fibras del cristalino. Esta cápsula representa una membrana basal muy gruesa y muestra una estructura laminar debido a su desarrollo. El sitio previo ocupado por la arteria hialoidea está indicado por el **canal hialoideo** en el cuerpo vítreo ([fig. 18-9D](#)), que generalmente es inaparente en el ojo del ser humano vivo.

El **cuerpo vítreo** se forma en el interior de la cavidad del cáliz óptico (v. [figs. 18-4](#) y [18-9C](#)). Está formado por el **humor vítreo**, que es el componente líquido del cuerpo vítreo. El **humor vítreo primario** procede de células mesenquimales originadas en la cresta neural y que segregan una matriz gelatinosa denominada **cuerpo vítreo primario**, que actúa como sustancia fundamental. El humor vítreo primario queda rodeado más adelante por un **humor vítreo secundario** que se supone procede de la capa interna del cáliz óptico. El humor vítreo secundario está constituido por hialocitos (células vítreas) primitivos, material colágeno y restos de ácido hialurónico.

---

### Membrana pupilar persistente

Los restos de la membrana pupilar que cubren la superficie anterior del cristalino durante el período embrionario y la mayor parte del período fetal ([fig. 18-9B](#)) pueden persistir en forma de bandas de tejido conjuntivo o de arcadas vasculares sobre la pupila del recién nacido, especialmente en el caso de los prematuros. Este tejido no suele interferir con la visión y tiende a atrofiarse. De manera muy infrecuente persiste toda la membrana pupilar, lo que origina una **atresia congénita de la pupila** (ausencia de la abertura de la pupila); en algunos casos se requiere la cirugía o el tratamiento con láser para normalizar la pupila en la medida de lo posible.

---

---

## Persistencia de la arteria hialoidea

La parte distal de la arteria hialoidea normalmente degenera a medida que su segmento proximal se convierte en la arteria central de la retina ([fig. 18-9C](#) y *D*). Cuando el segmento distal de la arteria hialoidea persiste puede adoptar la forma de un vaso que se mueve libremente y que carece de función, o bien la forma de una estructura aglomerada que se proyecta sobre la papila óptica ([fig. 18-3C](#)). En ocasiones, el resto de la arteria hialoidea puede aparecer como una fina banda que atraviesa el cuerpo vítreo. Los restos de la arteria también pueden dar lugar a un quiste. En casos poco habituales persiste todo el segmento distal de la arteria y se extiende desde la papila óptica hasta el cristalino, atravesando el cuerpo vítreo. En la mayoría de estos casos infrecuentes el ojo presenta **microftalmía** (globo ocular de tamaño muy pequeño).

---

---

## Afaquia congénita

La ausencia del cristalino es extremadamente infrecuente y se debe a la falta de formación de la placoda cristaliniana durante la cuarta semana. La afaquia también puede deberse a la falta de inducción del cristalino por parte de la vesícula óptica.

---

# Desarrollo de las cámaras acuosas

La **cámara anterior del ojo** se desarrolla a partir de un espacio de tipo hendidura que se forma en el mesénquima localizado entre el cristalino y la córnea en desarrollo (v. [figs. 18-4](#), [18-9A a C](#), y [18-11](#)). El mesénquima superficial a este espacio forma la sustancia propia (tejido conjuntivo transparente) de la córnea y el mesotelio de la cámara anterior. Después de que el cristalino se establece, éste induce el ectodermo de superficie para su transformación en el epitelio de la córnea y la conjuntiva.

La **cámara posterior del ojo** se desarrolla a partir de un espacio que se forma en el mesénquima que queda por detrás del iris y por delante del cristalino. Cuando desaparece la membrana pupilar y se forma la pupila ([fig. 18-9C](#) y [D](#)), las cámaras anterior y posterior del ojo se comunican entre sí a través del **seno venoso escleral** ([fig. 18-9D](#)). Esta estructura vascular que rodea la cámara anterior del ojo es el tracto de salida del humor acuoso desde la cámara anterior hasta el sistema venoso.

---

## Glaucoma congénito

La elevación anómala de la presión intraocular en el recién nacido suele producirse por el desarrollo alterado del mecanismo de drenaje del humor acuoso durante el período fetal ([fig. 18-12](#)). Aumenta la *presión intraocular* debido al desequilibrio entre la producción y el flujo del humor acuoso. Este desequilibrio puede deberse al desarrollo anómalo del *seno venoso escleral* ([fig. 18-9D](#)). El glaucoma congénito es un problema genéticamente **heterogéneo** (incluye varios fenotipos que son similares pero que están determinados realmente por genotipos diferentes), pero este problema también puede deberse a la infección por el virus de la rubeola durante las fases iniciales del embarazo (v. [cap. 20](#)). *Las mutaciones en el gen CYP1B1 están relacionadas con alrededor del 85% de los casos de glaucoma congénito.*

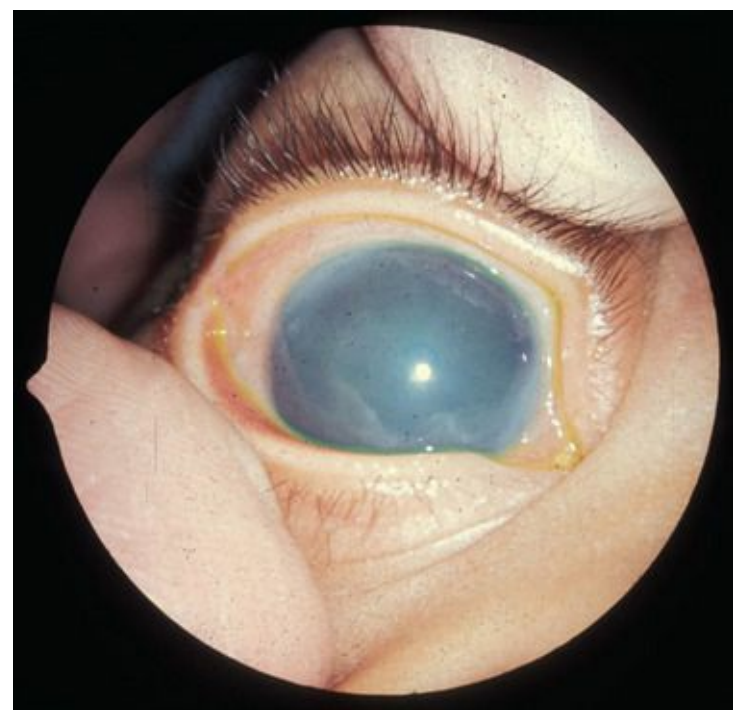


Figura 18-12 Opacificación de la córnea debida a un glaucoma congénito. Esta forma de opacificación también puede deberse a una infección, traumatismo o a trastornos metabólicos.

## Cataratas congénitas

En este trastorno, el cristalino se opacifica y a menudo presenta una coloración blanquecina o grisácea. Cuando no se trata, causa ceguera. Muchos cuadros de opacificación del cristalino son hereditarios y en esta circunstancia es más habitual la transmisión dominante que la recesiva o la ligada al cromosoma X. Algunos casos de cataratas congénitas se deben a agentes teratogénicos, especialmente el **virus de la rubeola** ([fig. 18-13](#)), que altera el desarrollo temprano del cristalino. Éste es vulnerable al virus de la rubeola entre la cuarta y la séptima semana, cuando se forman las fibras primarias del cristalino (v. [cap. 20](#)). Las cataratas y otros defectos oculares causados por el virus de la rubeola podrían evitarse por completo si todas las mujeres en edad fértil se vacunaran frente a la rubeola.

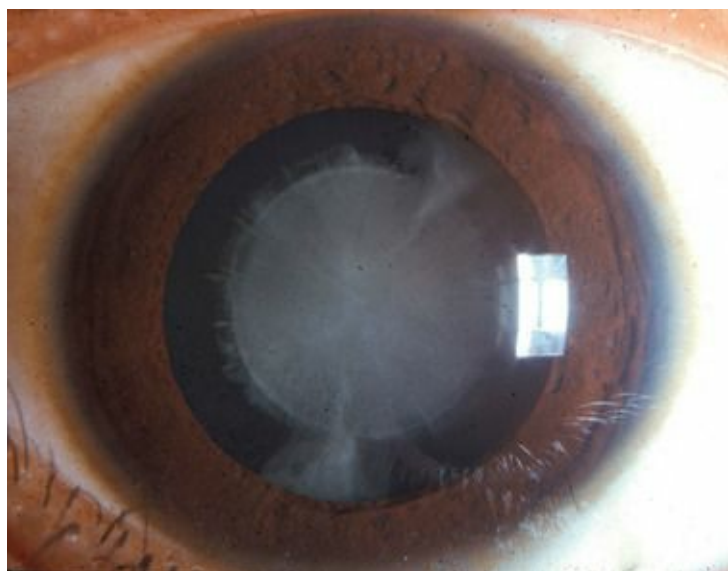


Figura 18-13 Aspecto típico de la catarata congénita en un niño, posiblemente causada por el virus de la rubeola. La infección por el virus de la rubeola origina con frecuencia malformaciones cardíacas, sordera y otros defectos congénitos.

(Reproducido de Guercio J, Martyn L: Congenital malformations of the eye and orbit. Otolaryngol Clin North Am 40[1]:113-40, Copyright 2007, con permiso de Elsevier.)

Diversos agentes físicos, como la **radiación**, también pueden alterar el cristalino y producir cataratas. Otra causa de las cataratas es una deficiencia enzimática, la **galactosemia congénita**. Este tipo de cataratas no aparece en el momento del nacimiento sino que se desarrolla a partir de la segunda semana de vida extrauterina. A consecuencia de la deficiencia enzimática, en la sangre y los tejidos del recién nacido se acumulan cantidades elevadas de galactosa procedentes de la leche, lo que origina la lesión del cristalino y la aparición de cataratas.

---

# Desarrollo de la córnea

La formación de la córnea depende de la vesícula cristalina, que induce la transformación del ectodermo de superficie en la córnea, una estructura transparente, avascular y con múltiples capas. La córnea se forma a partir de tres orígenes:

- El epitelio corneal externo, que deriva del **ectodermo de superficie**.
- El **mesénquima** de origen mesodérmico que se continúa con la esclerótica en desarrollo.
- Las **células de la cresta neural** que migran desde el cáliz óptico y se diferencian hacia el endotelio corneal.

---

## Edema de la papila óptica

La relación existente entre las cubiertas del nervio óptico, por un lado, y las meninges del encéfalo y el espacio subaracnoideo, por otro, tiene importancia clínica. El incremento de la presión del LCR (a menudo debido al aumento de la presión intracraneal) reduce el retorno venoso procedente de la retina, dando lugar a **papiledema** (acumulación de líquido) en la papila óptica. Este problema se debe a que los vasos retinianos están cubiertos por la piamadre y se localizan en el espacio subaracnoideo que rodea al nervio óptico.

---

# Desarrollo de la coroides y la esclerótica

El mesénquima que rodea el cáliz óptico (originado básicamente en la cresta neural) reacciona a las señales inductivas del epitelio pigmentario de la retina y se convierte en una capa vascular interna, la **coroides**, y una capa fibrosa externa, la **esclerótica** ([fig. 18-9C](#) y [D](#)). A su vez, la esclerótica procede de una condensación del mesénquima externa a la coroides y que se continúa con el estroma (tejido de sostén) de la córnea. Hacia el borde del cáliz óptico, la coroides se modifica y forma las estructuras o masas centrales de los **procesos ciliares** ([fig. 18-9D](#)), constituidos principalmente por capilares soportados por un tejido conjuntivo delicado. Los primeros **vasos sanguíneos coroideos** aparecen durante la semana 15; hacia la semana 23 se pueden distinguir con facilidad las arterias y las venas.

# Desarrollo de los párpados

Los párpados se desarrollan durante la sexta semana a partir del **mesénquima derivado de las células de la cresta neural** y a partir de dos pliegues cutáneos que aparecen en el ectodermo de superficie y que crecen sobre las córneas ([fig. 18-9B](#) y [C](#)). Los párpados comienzan a adherirse entre sí durante la octava semana y se mantienen adheridos hasta las semanas 26 a 28 ([fig. 18-9C](#)). Mientras los párpados están adheridos hay un **saco conjuntival** cerrado por delante de la córnea. Cuando los párpados se abren, la **conjuntiva bulbar** se refleja sobre la parte anterior de la esclerótica y el epitelio de superficie de la córnea ([fig. 18-9D](#)). La **conjuntiva palpebral** reviste la superficie interna de los párpados.

Las **pestañas** y las **glándulas** de los párpados proceden del ectodermo de superficie, de manera similar a lo que se describe en otras partes del sistema tegumentario (v. [cap. 19](#)). El tejido conjuntivo y las **placas tarsales (placas fibrosas de los párpados)** se originan a partir del mesénquima de los párpados en desarrollo. El músculo orbicular del ojo procede del mesénquima del segundo arco faríngeo (v. [cap. 9](#)) y está inervado por el nervio craneal (PC) VII.

---

## Ptoxis palpebral congénita

La caída de los párpados superiores en el momento del nacimiento es una eventualidad relativamente frecuente ([fig. 18-14](#)). La **ptosis** (blefaroptosis) puede deberse a la ausencia de un desarrollo normal del músculo **elevador del párpado superior**. La ptosis congénita puede estar causada por una lesión o una distrofia (crecimiento inadecuado) prenatales de la rama superior del **nervio motor ocular común** (PC III), que inerva este músculo. Si la ptosis se asocia a una imposibilidad para mover el globo ocular en dirección superior, también hay una alteración en el desarrollo normal del músculo recto superior del ojo. La ptosis congénita se puede transmitir de forma autosómica dominante. Puede estar afectada la visión cuando el borde del párpado cubre parcial o completamente la pupila; en algunos casos está indicada la corrección quirúrgica en una fase temprana.

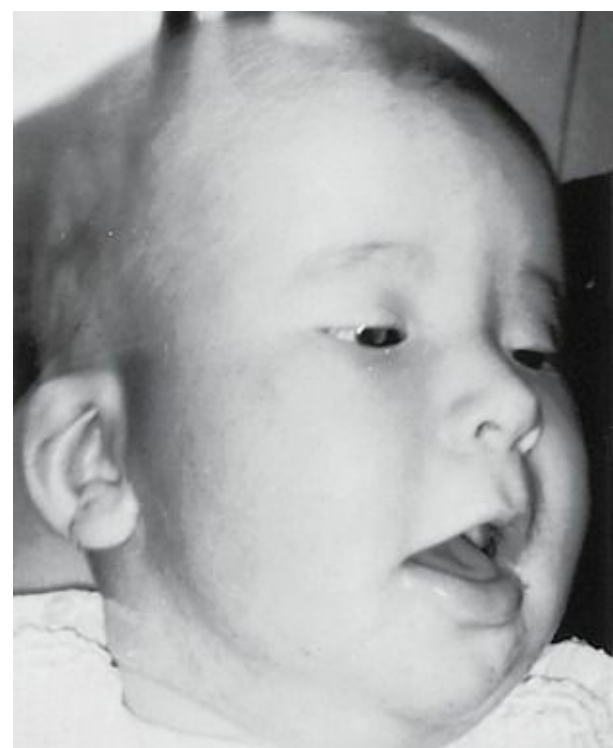


Figura 18-14 Niño con ptosis bilateral congénita. La caída de los párpados superiores suele deberse a una alteración en el desarrollo de los músculos elevadores del párpado superior, cuya función es precisamente la elevación de dicho párpado. El lactante contrae el músculo frontal de la frente en el intento de levantar los párpados.

(Tomado de Avery ME, Taeusch HW Jr: Schaffer's Diseases of the Newborn, 5.<sup>a</sup> ed. Filadelfia, WB Saunders, 1984.)

---

---

### Coloboma del párpado

Los defectos grandes del párpado (**colobomas palpebrales**) son infrecuentes. El coloboma se suele caracterizar por la aparición de una pequeña escotadura en el párpado superior, pero el defecto también puede afectar a todo el párpado. Los colobomas palpebrales parecen ser el resultado de una alteración local en el desarrollo, la formación y el crecimiento de los párpados. En los casos de coloboma del párpado inferior pueden aparecer problemas de sequedad y ulceración corneales.

---

---

### Criptoftalmía

La criptoftalmía es un trastorno infrecuente que se debe a la ausencia congénita de los párpados; en estos casos, los ojos están cubiertos por la piel. El globo ocular es pequeño y está alterado, y con frecuencia no se desarrollan ni la córnea ni la conjuntiva. Básicamente, el defecto radica en la ausencia de la fisura palpebral entre los párpados; en general hay una ausencia de grado variable de las pestañas y las cejas, así como otros defectos oculares. La criptoftalmía es un trastorno autosómico recesivo que habitualmente forma parte del *síndrome de criptoftalmía que incluye también anomalías en el sistema urogenital*.





# Desarrollo de las glándulas lagrimales

En los ángulos superolaterales de las órbitas se desarrollan las glándulas lagrimales a partir de un cierto número de yemas sólidas que aparecen en el ectodermo de superficie. Los conductos lagrimales drenan en el saco lagrimal y, finalmente, en el **conducto nasolagrimal**. Las glándulas lagrimales son pequeñas en el momento del nacimiento y no alcanzan una funcionalidad plena hasta aproximadamente la sexta semana de vida extrauterina; por tanto, los recién nacidos no producen lágrimas cuando lloran. A menudo no aparecen lágrimas con el llanto hasta que el recién nacido tiene entre 1 y 3 meses de edad.

# Desarrollo de los oídos

Los oídos están formados por tres partes anatómicas:

- El *oído externo*, constituido por el pabellón auricular, el conducto auditivo externo y la capa externa del tímpano.
- El *oído medio*, constituido por tres pequeños huesecillos auditivos y por la capa interna del tímpano, conectado con la ventana oval del oído interno a través de los huesecillos del oído.
- El *oído interno*, constituido por el órgano vestibulococlear, implicado en la audición y el equilibrio.

Los oídos externo y medio participan en la transferencia de las ondas de sonido hasta el oído interno, el cual convierte dichas ondas en impulsos nerviosos y, además, detecta cambios en el equilibrio.

# Desarrollo del oído interno

El oído interno es la primera de las tres partes del oído en desarrollarse. Al comienzo de la cuarta semana aparece un engrosamiento del ectodermo de superficie, la **placoda ótica**, a cada lado del mielencéfalo, que es la parte caudal del rombencéfalo ([fig. 18-15A y B](#)). Las señales inductivas procedentes del mesodermo paraaxial y de la notocorda estimulan al ectodermo de superficie para formar las placodas (v. [cap. 4; fig. 4-9](#)). Cada placoda ótica presenta invaginación al poco tiempo y se introduce profundamente en el ectodermo de superficie hasta el mesénquima subyacente. Así, se forma la **fosita ótica** ([fig. 18-15C y D](#)). Los bordes de la fosita ótica se aproximan entre sí y se fusionan formando una **vesícula ótica**, el *primordio del laberinto membranoso* ([figs. 18-15E a G, y 18-16](#)). Poco tiempo después, la vesícula ótica pierde su conexión con el ectodermo de superficie y a partir de ella crece un divertículo que aumenta de longitud hasta formar el **conducto** y el **saco endolinfáticos** ([fig. 18-17A a E](#)).

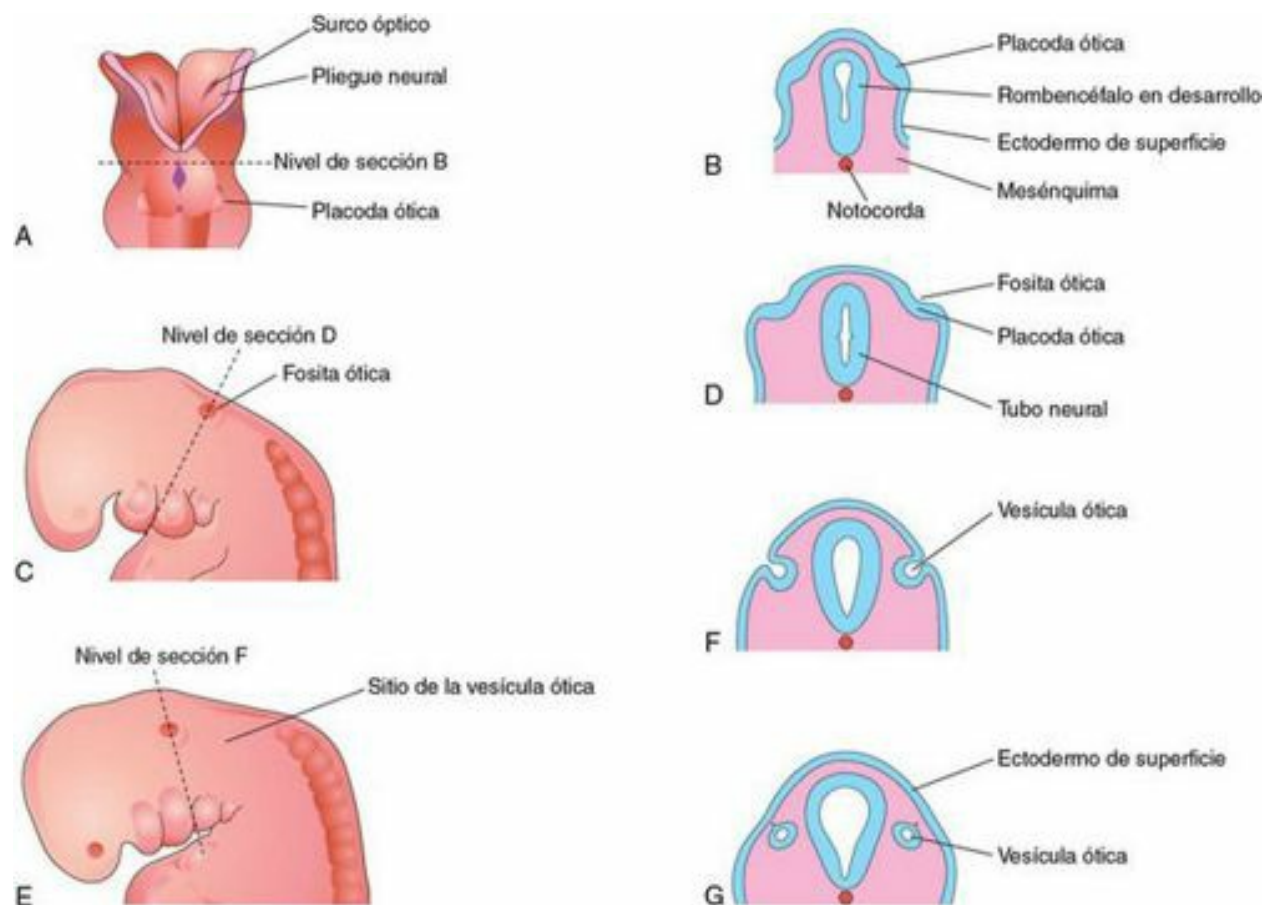
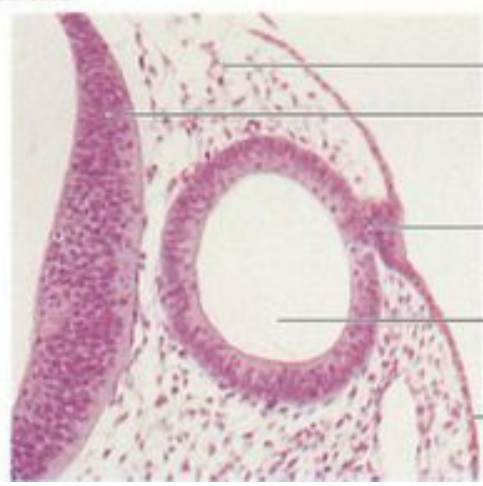
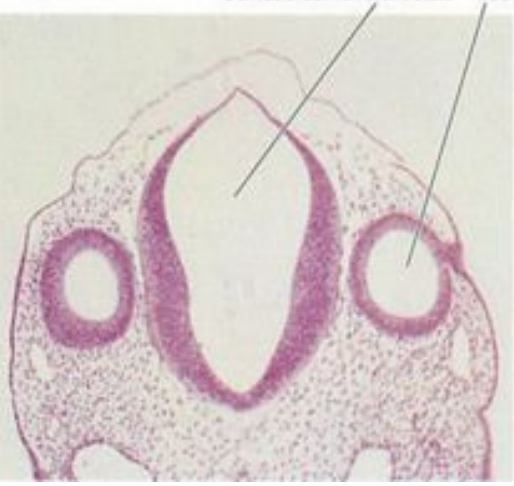

Figura 18-15 Esquemas ilustrativos del desarrollo inicial del oído interno. **A**, Vista dorsal de un embrión de aproximadamente 22 días en la que se muestran las placodas óticas. **B**, **D**, **F** y **G**, Secciones coronales esquemáticas que ilustran las fases sucesivas del desarrollo de las vesículas óticas. **C** y **E**, Vistas laterales de la región craneal de embriones de aproximadamente 24 y 28 días, respectivamente.

Cavidad del rombencéfalo Vesícula ótica



Mesénquima  
Mielencéfalo (parte caudal del rombencéfalo)  
Tallo ectodérmico  
Vesícula ótica  
Ectodermo de superficie

Figura 18-16 *Izquierda*, Microfotografía de una sección transversal de un embrión (×55) de aproximadamente 26 días. Se pueden observar las vesículas óticas que representan los primordios de los laberintos membranosos que dan lugar a los oídos internos. *Derecha*, Vesícula ótica derecha a mayor aumento (×120). Se puede observar el tallo ectodérmico que todavía está unido al resto de la placoda ótica. La vesícula ótica pierde rápidamente su conexión con el ectodermo de superficie.

(Tomado de Nishimura H, ed.: Atlas of Human Prenatal Histology. Tokyo, Igaku-Shoin, 1983.)

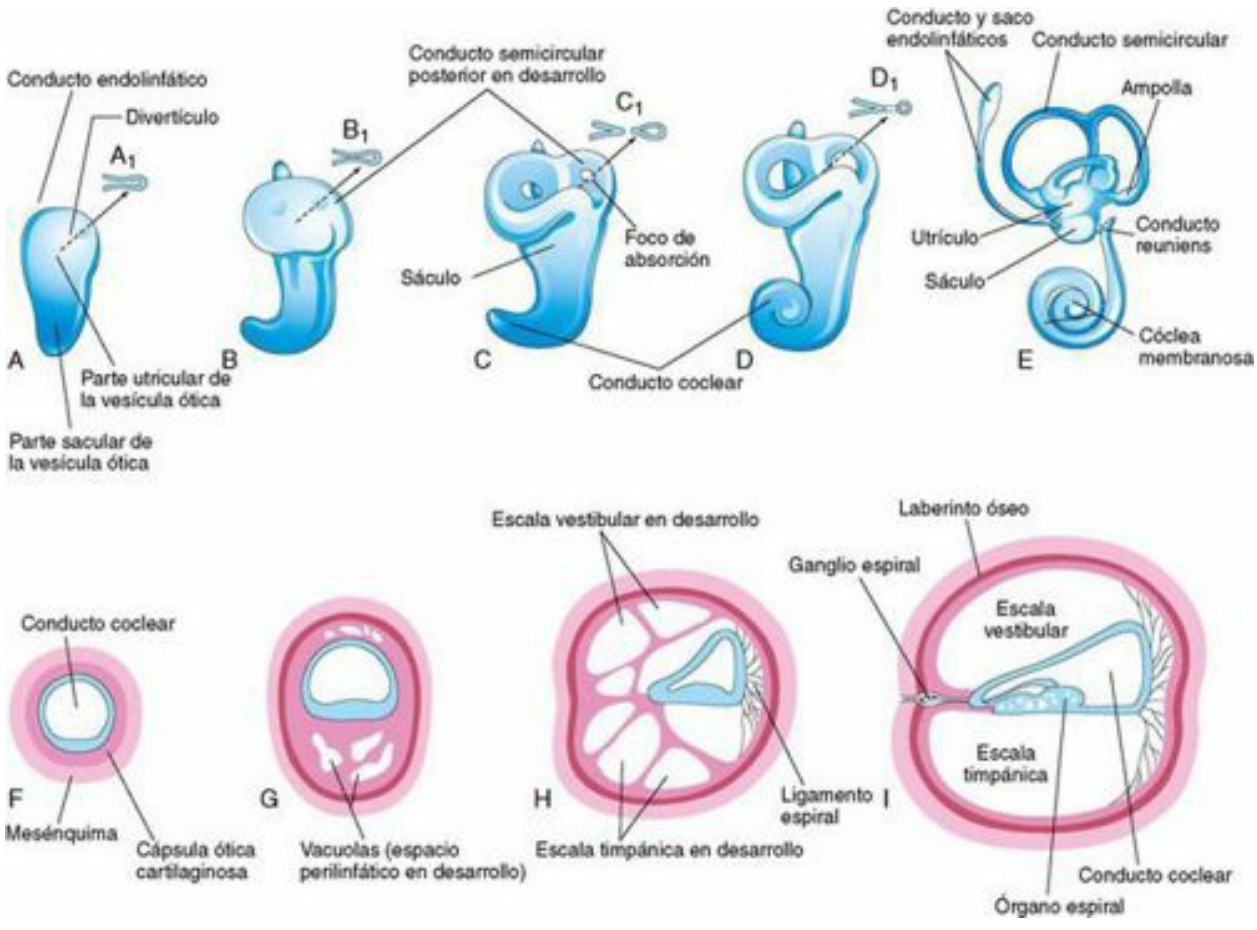


Figura 18-17 Dibujos correspondientes a las vesículas óticas en los que se muestra el desarrollo de los laberintos membranosos y óseo del oído interno. **A a E**, Vistas laterales con demostración de las fases sucesivas del desarrollo de la vesícula ótica hacia la formación del laberinto membranoso, entre las semanas 5 y 8. **A a D**, Representaciones esquemáticas que ilustran el desarrollo de un conducto semicircular. **F a I**, Secciones a través del conducto coclear con demostración de las fases sucesivas en

el desarrollo del órgano espiral y del espacio perilinfático, entre las semanas 8 y 20.

Hay dos regiones de la vesícula ótica que son reconocibles:

- La **parte utricular**, dorsal, a partir de la cual se originan el pequeño conducto endolinfático, el utrículo y los conductos semicirculares.
- La **parte sacular**, ventral, que da origen al sáculo y al conducto coclear.

Hay tres divertículos con forma de disco que crecen hacia el exterior desde la parte utricular del **laberinto membranoso primitivo**. Poco tiempo después, las partes centrales de estos divertículos se fusionan y desaparecen ([fig. 18-17B a E](#)). Las partes periféricas no fusionadas de los divertículos se convierten en los **conductos semicirculares**, que están unidos al utrículo y que más adelante quedan incluidos en los canales semicirculares del laberinto óseo. En uno de los extremos de cada conducto semicircular aparecen dilataciones localizadas que se denominan **ampollas**. Las áreas receptoras especializadas, las **crestas ampulares**, se diferencian hacia la formación de las ampollas y las máculas del utrículo y el sáculo (*maculae utriculi y sacculi*).

Desde la parte sacular ventral de la vesícula ótica crece un divertículo tubular, el **conducto coclear**, que se enrolla formando la **cóclea membranosa** ([fig. 18-17C a E](#)). *La expresión de Tbx1 en el mesénquima que rodea la vesícula ótica regula la formación del conducto coclear a través del control de la actividad del ácido retinoico*. Poco tiempo después se establece una conexión entre la cóclea y el sáculo, el **conducto reuniens** o **de Hensen**. El **órgano espiral** (de Corti) procede de las células de la pared del conducto coclear ([fig. 18-17F a I](#)). Las células ganglionares del nervio vestibulococlear (PC VIII) se desarrollan a lo largo de las zonas de enrollamiento de la membrana coclear y forman el **ganglio espiral** (de la cóclea). Las prolongaciones nerviosas van desde este ganglio hasta el órgano espiral, donde finalizan en las **células ciliadas**. Las células del ganglio espiral retienen su condición bipolar embrionaria.

Las influencias inductivas procedentes de la vesícula ótica estimulan el mesénquima adyacente a la vesícula ótica induciendo su condensación y su diferenciación hacia una **cápsula ótica cartilaginosa** ([fig. 18-17F](#)). *En estudios recientes se ha demostrado que el gen Pax2 es necesario para la formación del órgano espiral de Corti y del ganglio espiral. El factor de crecimiento transformador beta-1 puede desempeñar una función en la modulación de la interacción epitelio-mesénquima en el oído interno y también en el direccionamiento de la formación de la cápsula ótica o del laberinto óseo.*

A medida que el laberinto membranoso aumenta de tamaño, aparecen vacuolas en la cápsula ótica cartilaginosa y al poco tiempo dichas vacuolas muestran coalescencia formando el **espacio perilinfático**. En este momento el laberinto membranoso está suspendido en la **perilinf**a (el líquido del espacio perilinfático). El espacio perilinfático relacionado con el conducto coclear presenta dos divisiones: la **escala timpánica** y la **escala vestibular** ([fig. 18-17H e I](#)). Más tarde, la cápsula ótica cartilaginosa muestra osificación, formando el **laberinto óseo** del oído interno. El oído interno alcanza el tamaño y la forma adultos hacia la mitad del período fetal (20-22 semanas).

# Desarrollo del oído medio

El desarrollo del **receso tubotimpánico** (fig. 18-18B) a partir de la primera bolsa faríngea se describe en el [capítulo 9](#). La parte proximal del receso tubotimpánico forma el **tubo faringotimpánico** (tubo o trompa auditivos). La parte distal del receso se expande y se convierte en la **cavidad timpánica** (fig. 18-18C), que envuelve gradualmente los pequeños huesos del oído medio, los **huesecillos auditivos** (martillo, yunque y estribo), junto con los tendones y ligamentos, y el nervio cuerda del tímpano. El desarrollo de los huesecillos se describe en el [capítulo 9](#). Estas estructuras presentan un revestimiento epitelial más o menos completo. Se ha sugerido que, además de la apoptosis (muerte celular programada), en el oído medio haya un organizador de tipo epitelial en la punta del receso tubotimpánico que posiblemente desempeña una función en el desarrollo temprano del oído medio y del tímpano.

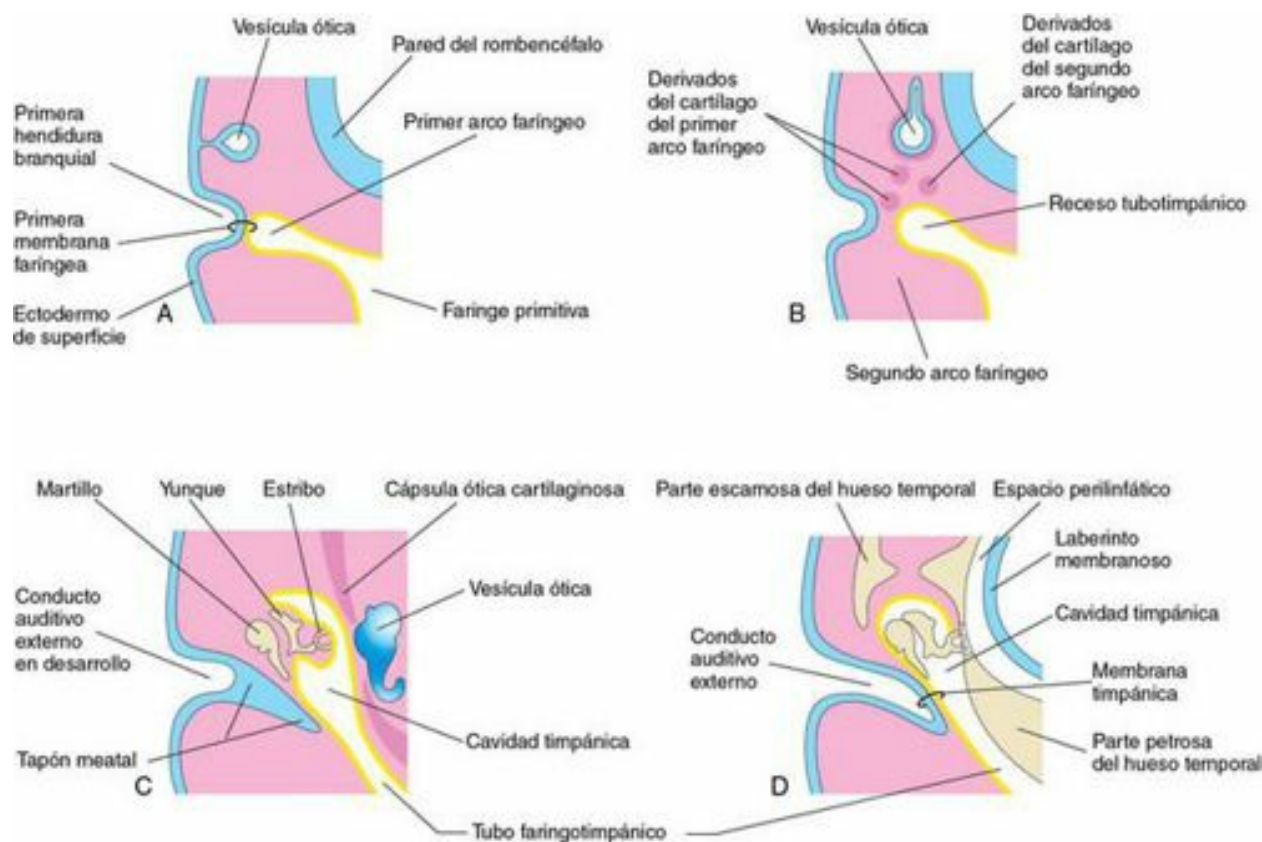


Figura 18-18 Representaciones esquemáticas que ilustran el desarrollo de las partes externa y media del oído. Se puede observar la relación entre estas partes del oído y la vesícula ótica, que es el primordio del oído interno. **A**, A las 4 semanas, con ilustración de la relación entre la vesícula ótica y el aparato faríngeo. **B**, A las 5 semanas, con demostración del receso tubotimpánico y de los cartílagos del arco faríngeo. **C**, En una fase posterior, con demostración del receso tubotimpánico (la futura cavidad timpánica y el futuro antro mastoideo) que comienza a rodear los huesecillos. **D**, Fase final del desarrollo del oído en la que se muestra la relación entre el oído medio, el espacio perilinfático y el conducto auditivo externo. Se puede observar que el tímpano se desarrolla a partir de las tres capas germinativas: ectodermo de superficie, mesodermo y endodermo del receso tubotimpánico.

Durante la última parte del período fetal, la expansión de la **cavidad timpánica** da lugar al **antro mastoideo**, localizado en la parte petrosomastoidea del hueso temporal. El antro mastoideo tiene casi el tamaño adulto en el momento del nacimiento; sin embargo, en el recién nacido no existen

prácticamente celdillas mastoideas. Hacia los 2 años de edad las celdillas mastoideas están bien desarrolladas y muestran proyecciones cónicas hacia los huesos temporales, los denominados **procesos mastoideos**. El oído medio sigue creciendo a lo largo de la pubertad. El **músculo tensor del tímpano**, que se inserta en el martillo, procede del mesénquima del primer arco faríngeo y está inervado por el PC V, es decir, por el nervio de este arco. El **músculo estapedio** procede del segundo arco faríngeo y está inervado por el nervio facial (PC VII), que es el nervio de este arco. *Las moléculas de señalización FGF-8, endotelina-1 y Tbx1 están implicadas en el desarrollo del oído medio.*



# Desarrollo del oído externo

El **conducto auditivo externo**, que es la parte del oído externo que conduce hasta el tímpano, se desarrolla a partir de la parte dorsal del primer surco faríngeo. Las células ectodérmicas de la parte profunda de este tubo proliferan formando una placa epitelial sólida, el **tapón meatal** ([fig. 18-18C](#)). Al final del período fetal, las células centrales de este tapón degeneran y se forma una cavidad que se convierte en la parte interna del conducto auditivo externo ([fig. 18-18D](#)). El conducto auditivo externo es relativamente corto en el momento del nacimiento y alcanza la longitud del adulto aproximadamente hacia el noveno año de vida extrauterina.

El primordio del **tímpano** es la **primera membrana faríngea**, que forma la superficie externa del tímpano. En el embrión, la membrana faríngea separa la primera hendidura branquial de la primera bolsa faríngea ([fig. 18-18A](#)). A medida que tiene lugar el desarrollo, el mesénquima crece entre las dos partes de la membrana faríngea y se diferencia hacia la formación de fibras de colágeno en el tímpano.

En resumen, el tímpano se desarrolla a partir de tres orígenes:

- El ectodermo de la primera hendidura branquial.
- El endodermo del receso tubotimpánico, un derivado de la primera bolsa faríngea.
- El mesénquima de los arcos faríngeos primero y segundo.

El **pabellón auricular** (la oreja), que se proyecta desde la parte lateral de la cabeza, procede de proliferaciones mesenquimales en los arcos faríngeos primero y segundo (los **promontorios auriculares**) que rodean a la primera hendidura branquial ([fig. 18-19A](#)). A medida que el pabellón auricular aumenta de tamaño disminuye la contribución del primer arco. El **lóbulo** de la oreja es la última parte del pabellón auricular que se desarrolla. Las orejas comienzan a desarrollarse en la base del cuello ([fig. 18-19A y B](#)). A medida que se desarrolla la mandíbula, las orejas adoptan su posición normal en la parte lateral de la cabeza ([fig. 18-23](#)).

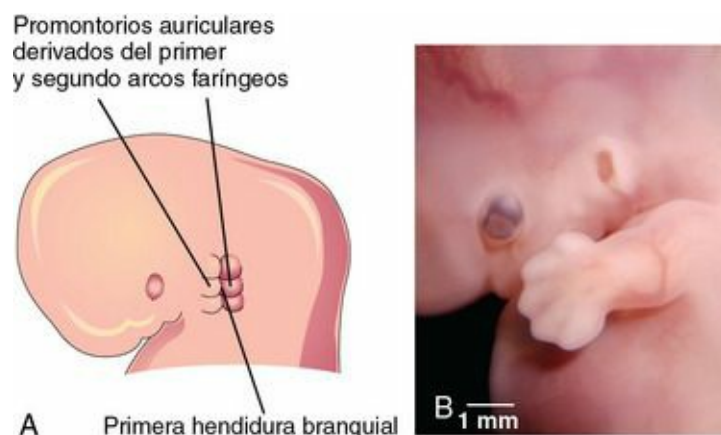


Figura 18-19 Ilustraciones que muestran el desarrollo del pabellón auricular, la parte del oído externo que sobresale en la cabeza. **A**, A las 6 semanas. Se pueden observar los tres promontorios auriculares localizados sobre el primer arco faríngeo y los tres localizados sobre el segundo arco. **B**, Fotografía de un embrión de 7 semanas. Se puede observar el oído externo en desarrollo.

(B, Por cortesía del doctor Brad Smith, University of Michigan, Ann Arbor, Michigan.)

Las diversas partes del pabellón auricular que proceden del primer arco faríngeo están inervadas por su nervio, la rama mandibular del **nervio trigémino**; las partes que derivan del segundo arco faríngeo están inervadas por las ramas cutáneas del plexo cervical, especialmente por los **nervios occipital menor y auricular mayor**. El nervio del segundo arco faríngeo, el **nervio facial**, presenta pocas ramas cutáneas; algunas de sus fibras contribuyen a la inervación sensitiva de la piel en la región mastoidea, en el conducto auditivo externo y posiblemente en áreas pequeñas a ambos lados del pabellón auricular.

---

## Sordera congénita

Dado que la formación del oído interno es independiente del desarrollo de los oídos medio y externo, la alteración congénita de la audición puede ser el resultado del desarrollo anómalo del aparato de conducción del sonido en los oídos medio y externo, o bien de las estructuras neurosensitivas del oído interno. Aproximadamente el 0,3% de los recién nacidos muestran una alteración auditiva significativa que puede corresponder a muchos subtipos distintos.

Los cuadros de sordera congénita se deben en su mayoría a factores genéticos y se han identificado muchos genes responsables. Las mutaciones en el gen *GJB2* son la causa de aproximadamente el 50% de los cuadros de sordera congénita recesiva no sindrómica. La sordera congénita se puede asociar a otros defectos en la cabeza y el cuello como parte del síndrome del primer arco (v. [cap. 9](#)). Las alteraciones en los huesecillos martillo y yunque acompañan a menudo a este síndrome. La **infección por el virus de la rubeola** durante el período crítico de desarrollo del oído interno, especialmente a lo largo de la séptima y la octava semana, puede originar defectos en el órgano espiral con sordera. La **fijación congénita del estribo** causa sordera de conducción en pacientes con oídos por lo demás normales. La falta de diferenciación del ligamento anular, que une la base del estribo a la ventana oval (*fenestra vestibuli*), hace que el estribo quede fijado al laberinto óseo.

---

---

## Alteraciones del pabellón auricular

Los defectos graves del pabellón auricular son infrecuentes, pero los de carácter menor son bastante comunes. Hay grandes variaciones en la forma de la oreja. Casi todos los defectos menores de la oreja se pueden observar ocasionalmente en grupos familiares concretos. Estas anomalías menores pueden servir como indicación de patrones específicos de defectos congénitos. Por ejemplo, las orejas tienen una forma anómala y una implantación baja en los lactantes con síndromes cromosómicos ([fig. 18-20](#)), como la trisomía 18; estos problemas también se pueden observar en los hijos de mujeres tratadas con ciertos medicamentos durante el embarazo (p. ej., trimetadiona).

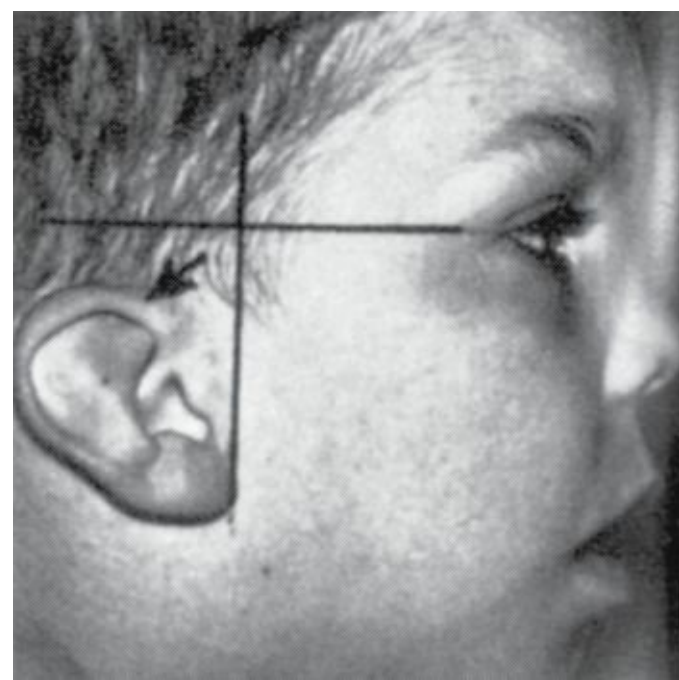


Figura 18-20 Oreja de implantación baja e inclinada. Este diagnóstico se establece cuando el borde del pabellón auricular (el hélix) (*flecha*) contacta con el cráneo en un nivel inferior al plano horizontal que pasa por el ángulo del ojo.

(Tomado de Jones KL: *Smith's Recognizable Patterns of Human Malformation*, 5.<sup>a</sup> ed. Filadelfia, WB Saunders, 1996.)

## Apéndices auriculares

Los apéndices auriculares (acrocordones cutáneos) son infrecuentes y pueden deberse al desarrollo de promontorios auriculares accesorios ([fig. 18-21](#)). Estos apéndices aparecen generalmente por delante de la oreja y es más habitual que sean unilaterales que bilaterales. Los apéndices auriculares muestran a menudo pedículos estrechos y están constituidos por piel, aunque en algunos casos contienen cartílago.

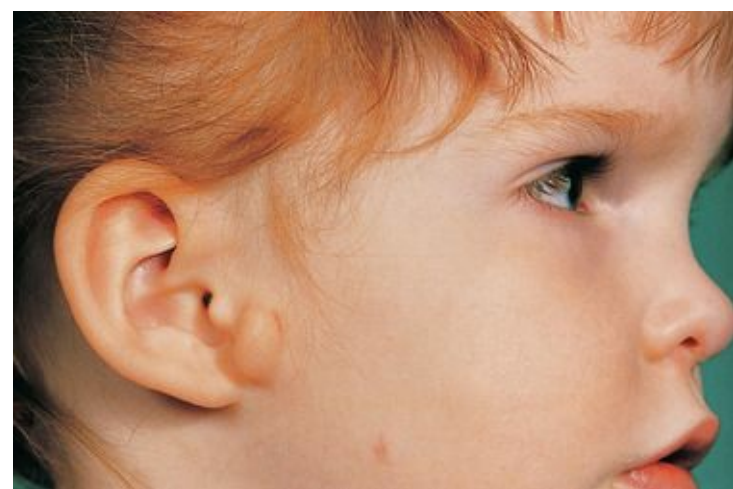

Figura 18-21 Niño con un papiloma preauricular o acrocordón cutáneo.

(Por cortesía del doctor A.E. Chudley, Section of Genetics and Metabolism, Department of Pediatrics and Child Health, University of Manitoba, Children's Hospital, Winnipeg, Manitoba, Canadá.)

## Ausencia del pabellón auricular

La **anotia** (ausencia de la oreja) es un problema infrecuente que se asocia a menudo al síndrome del primer arco faríngeo (v. [cap. 9](#)). La anotia se debe a la falta de proliferación del mesénquima de esa zona.

## Microtia

La microtia (oreja pequeña o rudimentaria) se debe a la supresión de la proliferación mesenquimal ([fig. 18-22](#)). Este defecto sirve a menudo como indicador de que existen otros defectos congénitos asociados, como la atresia del conducto auditivo externo (80% de los casos) y las anomalías en el oído medio. Las causas pueden ser genéticas y ambientales.

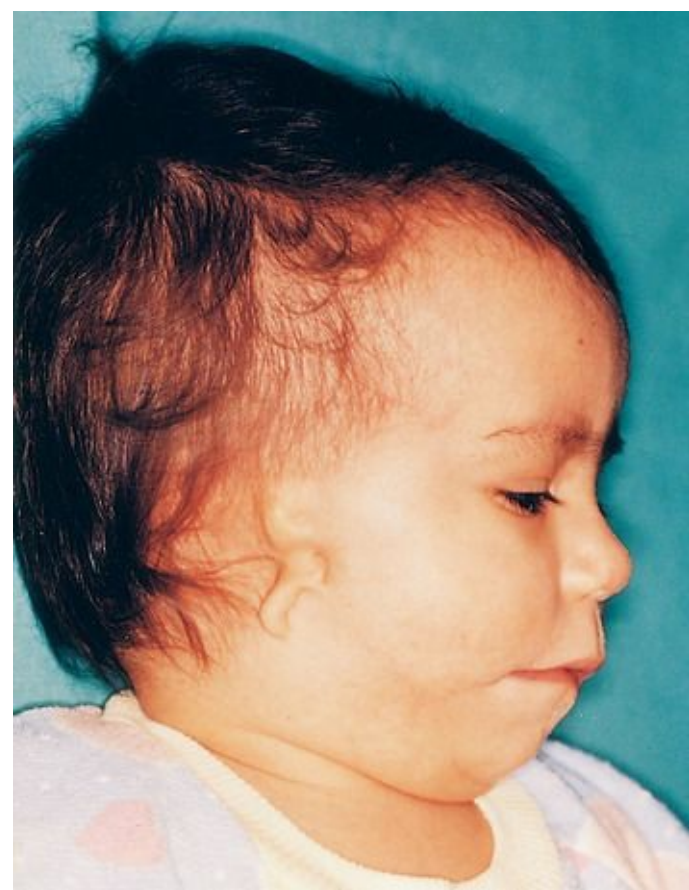

Figura 18-22 Niña con un pabellón auricular rudimentario (microtia). La paciente también presentaba otras malformaciones congénitas.

(Por cortesía del doctor A.E. Chudley, Section of Genetics and Metabolism, Department of Pediatrics and Child Health, Children's Hospital, University of Manitoba, Winnipeg, Manitoba, Canadá.)

## Senos y fístulas preauriculares

A veces se observan pequeñas depresiones cutáneas o senos superficiales en una zona triangular por delante de la oreja ([fig. 18-23](#)). Los senos son habitualmente tubos estrechos o depresiones superficiales que presentan una abertura externa puntiforme. Algunos senos contienen una masa cartilaginosa vestigial.

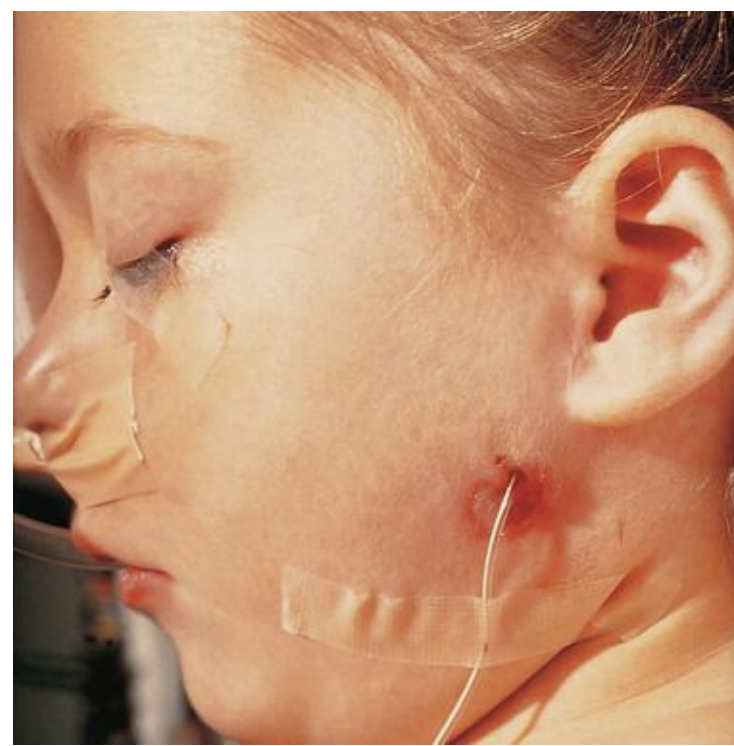


Figura 18-23 Niño con una fístula auricular relacionada con el primer arco faríngeo. Se puede observar el orificio externo de la fístula por debajo de la oreja y también la dirección superior del catéter (en el interior de la fístula) hacia el conducto auditivo externo.

(Por cortesía del doctor Pierre Soucy, Division of Paediatric General Surgery, Children's Hospital of Eastern Ontario, Ottawa, Ontario, Canadá.)

Los **senos preauriculares** se pueden asociar a anomalías internas con sordera y malformaciones renales. No se ha determinado el fundamento embriológico de los senos auriculares, pero podría estar relacionado con la fusión incompleta de los promontorios auriculares o con la proliferación mesenquimal anómala con defectos en el cierre de la parte dorsal del primer surco faríngeo. Este surco faríngeo normalmente desaparece en su mayor parte a medida que se forma el conducto auditivo externo. Otros senos auriculares parecen representar pliegues ectodérmicos que quedan secuestrados durante la formación del pabellón auricular. Los senos preauriculares bilaterales son característicamente familiares. La mayoría de los senos evolucionan de manera asintomática y solamente tienen una importancia estética de grado menor, aunque se pueden infectar. Las **fístulas auriculares** (canales estrechos), que hacen que la piel de la zona preauricular contacte con la cavidad timpánica o con la fosa amigdalal (v. [fig. 9-10F](#)), son extremadamente infrecuentes.

### **Atresia del conducto auditivo externo**

La atresia (bloqueo) de este conducto se debe a la ausencia de canalización en el tapón meatal ([figs. 18-18C](#) y [18-25](#)). Generalmente, la parte profunda del meato permanece abierta, pero la parte superficial queda bloqueada por tejidos óseos o fibrosos. En la mayoría de los casos se asocia al *síndrome del primer arco* (v. [cap. 9](#)). Asimismo con frecuencia se da un desarrollo anómalo de los dos primeros arcos faríngeos. El pabellón auricular también suele estar gravemente afectado y en ocasiones se observan además defectos en los oídos medio, interno o ambos. La atresia del conducto auditivo externo puede ser uni o bilateral, y en general es un problema que se transmite hereditariamente de forma autosómica dominante.

## Ausencia del conducto auditivo externo

La ausencia del conducto auditivo externo es infrecuente y, en estos casos, el pabellón auricular suele ser normal ([fig. 18-24](#)). El defecto se debe a la falta de expansión interna de la primera hendidura branquial y al hecho de que no desaparece el tapón meatal ([fig. 18-18C](#)).

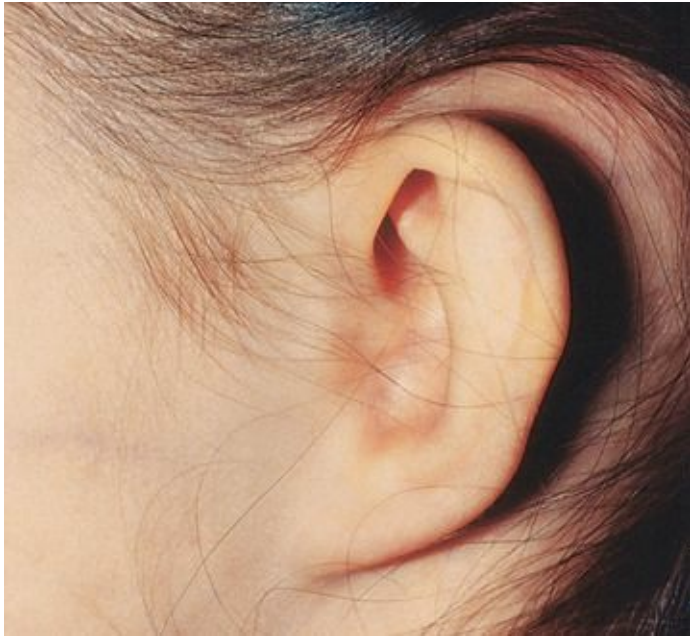

Figura 18-24 Niño sin conducto auditivo externo; no obstante, la oreja es normal. Se puede observar la ausencia de la abertura del conducto auditivo externo. En la tomografía computarizada se demostró la normalidad de las estructuras de los oídos medio e interno.

(Por cortesía del doctor A.E. Chudley, Section of Genetics and Metabolism, Department of Pediatrics and Child Health, Children's Hospital, University of Manitoba, Winnipeg, Manitoba, Canadá.)

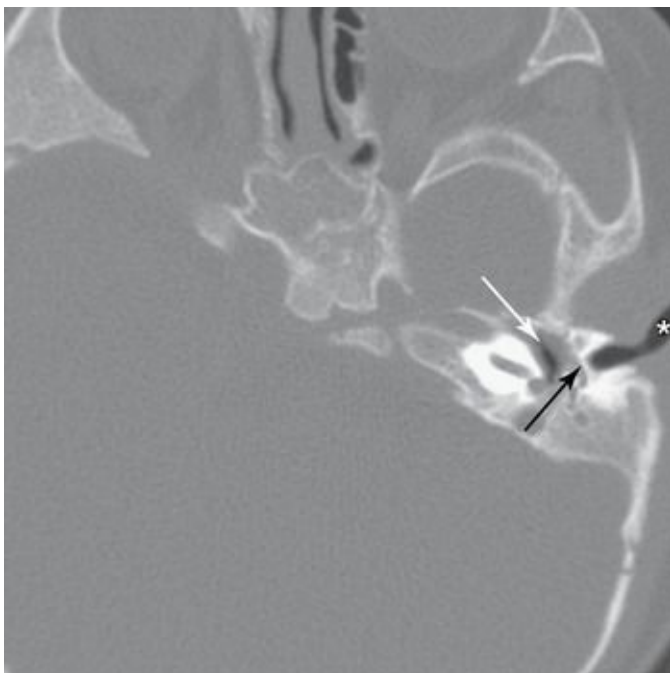


Figura 18-25 Imagen de tomografía computarizada correspondiente a un lactante de 9 meses con

atresia del conducto auditivo externo (\*). Se puede observar la atresia de la placa ósea (*flecha negra*) y la cavidad del oído medio (*flecha blanca*).

(Por cortesía del doctor Gerald S. Smyser, Altru Health System, Grand Forks, North Dakota.)

## **Colesteatoma congénito**

Es una acumulación de células epiteliales queratinizadas que queda retenida después del nacimiento. Estos «restos» aparecen como una estructura blanquecina y de tipo quístico que se localiza por dentro y por detrás del tímpano. Es posible que estos restos estén constituidos por células procedentes del tapón meatal que se desplazan durante la canalización del conducto auditivo externo ([fig. 18-18C](#)). Se ha sugerido que el colesteatoma congénito pueda tener su origen en una formación epidermoide que normalmente involuciona a las 33 semanas de la gestación. Los colesteatomas pueden crecer e infiltrar el hueso adyacente.

---

# Resumen del desarrollo de los ojos

La primera indicación de que aparecen los ojos son los **surcos ópticos**, que surgen en los pliegues neurales del extremo craneal del embrión; los surcos se forman al comienzo de la cuarta semana y profundizan hasta formar las vesículas ópticas huecas que se proyectan desde el prosencéfalo. Las **vesículas ópticas** establecen contacto con el ectodermo de superficie e inducen el desarrollo de las **placodas cristaliniánas**.

- A medida que la placoda cristaliniánana aumenta de grosor para formar la **fosa cristaliniánana** y la **vesícula cristaliniánana**, la vesícula óptica se invagina y se forma el **cáliz óptico**. La retina se genera a partir de las dos capas del cáliz óptico.
- La retina, las fibras del nervio óptico, los músculos del iris y el epitelio del iris y del cuerpo ciliar proceden del **neuroectodermo** del prosencéfalo. Los músculos del esfínter y dilatador del iris se desarrollan a partir del ectodermo del borde del cáliz óptico. El ectodermo de superficie da lugar al **cristalino** y al epitelio de las glándulas lagrimales, los párpados, la conjuntiva y la córnea. El mesénquima origina los músculos oculares, excepto los del iris, y la totalidad de los tejidos conjuntivo y vascular de la córnea, el iris, el cuerpo ciliar, la coroides y la esclerótica.
- El ojo es sensible a los defectos teratogénicos de los **agentes infecciosos** (p. ej., citomegalovirus; v. [cap. 20](#)). Los **defectos de la visión** pueden deberse a la infección de los tejidos y los órganos por ciertos microorganismos durante el período fetal (p. ej., virus de la rubeola y *Treponema pallidum*, el microorganismo que causa la sífilis). La mayor parte de los defectos oculares se deben a anomalías en el cierre de la fisura retiniánana durante la sexta semana (p. ej., coloboma del iris). Las cataratas congénitas y el glaucoma pueden deberse a infecciones intrauterinas, pero los cuadros de cataratas congénitas tienen en su mayoría un origen hereditario.



# Resumen del desarrollo de los oídos

- La **vesícula ótica** se desarrolla a partir del ectodermo de superficie durante la cuarta semana. Esta vesícula se transforma en el **laberinto membranoso** del oído interno.
- La vesícula ótica se divide en una *parte utricular dorsal*, que da origen al **utrículo**, los **conductos semicirculares** y el **conducto endolinfático**, y una *parte sacular ventral* que origina el **sáculo** y el **conducto coclear**. El conducto coclear da lugar al **órgano espiral**.
- El **laberinto óseo** procede del mesénquima adyacente al laberinto membranoso. El epitelio que reviste la cavidad timpánica, el antro mastoideo y el tubo faringotimpánico deriva del ectodermo del **receso tubotimpánico** que, a su vez, procede de la primera bolsa faríngea.
- Los **huesecillos auditivos** se desarrollan a partir de los extremos dorsales de los cartílagos de los dos primeros arcos faríngeos. El epitelio del **conducto auditivo externo** procede del ectodermo de la primera hendidura branquial.
- El **tímpano** tiene tres orígenes: el endodermo de la primera bolsa faríngea, el ectodermo de la primera hendidura branquial y el mesénquima que queda entre ambos.
- El **pabellón auricular** (la oreja) se desarrolla a partir de la fusión de seis **promontorios auriculares** que se forman a partir de prominencias del mesénquima que aparecen alrededor de los bordes de la primera hendidura branquial.
- La sordera congénita puede deberse al desarrollo anómalo del laberinto membranoso, del laberinto óseo o de ambos, así como también a alteraciones en los huesecillos auditivos. La causa más frecuente de la sordera congénita es la herencia de carácter recesivo, pero la **infección por el virus de la rubeola** cerca del final del período embrionario representa un factor ambiental y se ha demostrado que causa el desarrollo anómalo del órgano espiral con alteraciones auditivas.
- El pabellón auricular puede presentar numerosas anomalías de grado menor; sin embargo, algunas de ellas pueden alertar al clínico respecto a la posible presencia de alteraciones asociadas más importantes (p. ej., defectos en el oído medio). Las orejas con implantación baja y gravemente malformadas se asocian a menudo a **alteraciones cromosómicas**, especialmente las trisomías 13 y 18.

# Problemas con orientación clínica

---

# Caso 18-1

*Un lactante nace con ceguera, sordera y cardiopatía congénita. La madre sufrió una infección vírica grave durante las primeras fases del embarazo.*

- En relación con los defectos congénitos que presenta el paciente, señale el virus implicado con mayor probabilidad.
- ¿Cuál es la lesión cardiovascular congénita más frecuente que se observa en los lactantes cuando las madres sufren esta infección en las fases iniciales del embarazo?
- ¿Es el antecedente de una erupción cutánea en la madre durante el primer trimestre de la gestación un elemento esencial para el desarrollo de la enfermedad embrionaria (embriopatía)?

---

---

## Caso 18-2

*Un lactante nace con ptosis bilateral.*

- ¿Cuál es el posible fundamento embriológico de este problema?
- ¿Hay factores hereditarios implicados?
- ¿Cuál es el nervio cuya lesión también puede originar una ptosis congénita?

---

---

## Caso 18-3

*Un lactante nace con calcificaciones pequeñas y múltiples en el encéfalo, microcefalia y microftalmía. Se sospecha que la madre pudo haber consumido una carne cruda.*

- ¿Qué protozoo podría estar implicado?
  - ¿Cuál es el fundamento embriológico de los defectos congénitos que presenta el paciente?
  - ¿Qué consejo podría ofrecer el médico a la madre en relación con embarazos futuros?
- 
-

## Caso 18-4

*Un lactante de sexo femenino y que presenta deficiencia mental muestra pabellones auriculares malformados y con implantación baja, un occipucio prominente y pies «en mecedora». Se sospecha una alteración cromosómica.*

- ¿Qué tipo de alteración cromosómica presenta posiblemente la paciente?
  - ¿Cuál es la causa habitual de esta anomalía?
  - ¿Cuál puede ser la esperanza de vida de la paciente?
- 
-

## Caso 18-5

*Un lactante nace con desprendimiento parcial de la retina en uno de sus ojos. El ojo presenta microftalmía y se observa la persistencia del extremo distal de la arteria hialoidea.*

- ¿Cuál es el fundamento embriológico del desprendimiento congénito de la retina?
  - ¿Cuál es el destino habitual de la arteria hialoidea?
- 

La discusión de estos problemas se recoge al final del libro.

### Bibliografía y lecturas recomendadas

Artunduaga M.A. A classic twin study of external ear malformations, including microtia. *N Engl J Med.* 2009;361:1216.

Barishak Y.R. *Embryology of the Eye and Its Adnexa*, ed 2. Basel, Switzerland: Karger; 2001.

Bauer P.W., MacDonald C.B., Melhem E.R. Congenital inner ear malformation. *Am J Otol.* 1998;19:669.

Box J., Chang W., Wu D.K. Patterning and morphogenesis of the vertebrate ear. *Int J Dev Biol.* 2007;51:521.

Braunstein E.M., Monks D.C., Aggarwal V.S., et al. Tbx1 and Brn4 regulate retinoic acid metabolic genes during cochlear morphogenesis. *BMC Dev Biol.* 2009;9:31.

Carlson B.M. *Human Embryology and Developmental Biology*, ed 4. St. Louis: Mosby-Year Book; 2009.

Davis N., Mor E., Ashley-Padan R. Roles for Dicer1 in the patterning and differentiation of the optic cup neuroepithelium. *Development.* 2011;138:127.

FitzPatrick D.R., Van Heyningen V. Developmental eye disorders. *Curr Opin Genet Dev.* 2005;15:348.

Graw J. Eye development. *Curr Top Dev Biol.* 2010;90:343.

Haddad J., Jr. The ear. In Behrman R.E., Kliegman R.M., Jenson H.B., eds.: *Nelson Textbook of Pediatrics*, ed 17, Philadelphia: Elsevier/Saunders, 2004.

Jason R., Guercio B.S., Martyn L.J. Congenital malformations of the eye and orbit. *Otolaryngol Clin North Am.* 2007;40:113.

Jones K.L. *Smith's Recognizable Patterns of Human Malformation*, ed 6. Philadelphia: WB Saunders; 2005.

Kozmik Z. Pax genes in eye development and evolution. *Curr Opin Genet Dev.* 2005;15:430.

- Litsiou A., Hanson S., Streit A. A balance of FGF, BMP and WNT signalling positions the future placode territory in the head. *Development*. 2005;132:4051.
- Moore K.L., Dalley A.F., Agur A.M.R. *Clinically Oriented Anatomy*, ed 6. Baltimore: Williams & Wilkins; 2010.
- Olitsky S.E., Nelson L.B. Disorders of the eye. In Behrman R.E., Kliegman R.M., Jenson H.B., eds.: *Nelson Textbook of Pediatrics*, ed 17, Philadelphia: Elsevier/Saunders, 2004.
- O'Rahilly R. The early development of the otic vesicle in staged human embryos. *J Embryol Exp Morphol*. 1963;11:741.
- O'Rahilly R. The prenatal development of the human eye. *Exp Eye Res*. 1975;21:93.
- Paquette L.B., Jackson H.A., Yavare C.J., et al. In utero eye development documented by fetal MR imaging. *Am J Neuroradiol*. 2009;30:1787.
- Porter C.J.W., Tan S.W. Congenital auricular anomalies: Topographic anatomy, embryology, classification, and treatment strategies. *Plast Reconstr Surg*. 2005;115:1701.
- Rodriguez-Vázquez J.F. Development of the stapes and associated structures in human embryos. *J Anat*. 2005;207:165.
- Sellheyer K. Development of the choroid and related structures. *Eye*. 1990;4:255.
- Smith A.N., Radice G., Lang R.A. Which FGF ligands are involved in lens induction? *Dev Biol*. 2010;337:195.
- Toriello H.V., Reardon W., Gorlin R.J. *Hereditary Hearing Loss and Its Syndromes*, ed 2. Oxford: Oxford University Press; 2004.
- Wilson E., Saunders R., Trivedi R. *Pediatric Ophthalmology: Current Thought and a Practical Guide*. New York: Springer; 2008.



# Capítulo 19

## Sistema tegumentario

### [Desarrollo de la piel y sus apéndices](#)

[Epidermis](#)

[Dermis](#)

[Desarrollo de las glándulas](#)

[Desarrollo de los pelos](#)

[Desarrollo de las uñas](#)

[Desarrollo de los dientes](#)

### [Resumen del sistema tegumentario](#)

### [Problemas con orientación clínica](#)

El sistema tegumentario está constituido por la piel y sus apéndices: glándulas sudoríparas, uñas, pelos, glándulas sebáceas, músculos erectores del pelo, glándulas mamarias y dientes.

# Desarrollo de la piel y sus apéndices

La piel, la cubierta protectora externa del cuerpo, es un sistema complejo y el órgano más grande del cuerpo. La piel está constituida por dos capas ([fig. 19-1](#)):

- La **epidermis**, un tejido epitelial superficial derivado del ectodermo de superficie embrionario.
- La **dermis**, localizada bajo la epidermis, una capa profunda constituida por tejido conjuntivo denso e irregularmente dispuesto derivado del **mesénquima**.

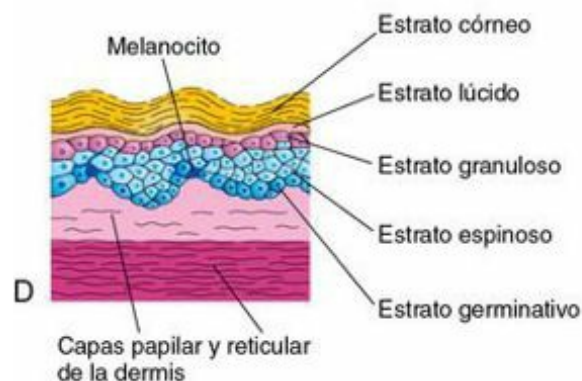
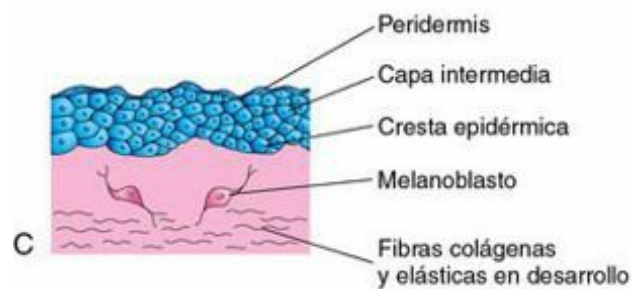
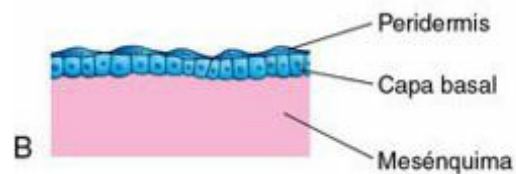
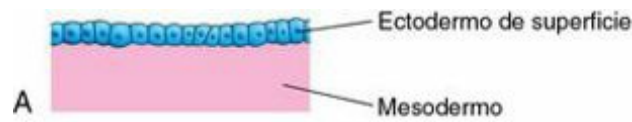


Figura 19-1 Ilustraciones correspondientes a las fases sucesivas del desarrollo de la piel. **A**, A las 4 semanas. **B**, A las 7 semanas. **C**, A las 11 semanas. **D**, Recién nacido. Se pueden observar los melanocitos en la capa basal de la epidermis y también la forma con la que sus prolongaciones se extienden entre las células epidérmicas para la transferencia de melanina.

Las interacciones entre el ectodermo (la epidermis) y el mesénquima (la dermis) involucran diversos mecanismos inductivos de carácter recíproco mediados por un conjunto conservado de moléculas de señalización pertenecientes a las vías Wnt, FGF, TGF- $\beta$  y *Hedgehog*.

Las estructuras de la piel son distintas en las diferentes partes del cuerpo. Por ejemplo, la piel de los párpados es delgada y blanda y posee pelos finos, mientras que la piel de las cejas es gruesa y presenta pelos resistentes. La piel embrionaria está constituida a las 4-5 semanas por una única capa de ectodermo de superficie situada sobre el mesodermo ([fig. 19-1A](#)).

# Epidermis

El crecimiento epidérmico tiene lugar en diversas fases y resulta en el aumento del grosor de la epidermis. El primordio de la epidermis es una capa única de células del ectodermo de superficie ([fig. 19-1A](#)). Estas células proliferan y forman una capa de epitelio escamoso, la **peridermis**, y una **capa basal** ([fig. 19-1B](#) y [C](#)). Las células de la peridermis experimentan un proceso continuado de **queratinización** (formación de la capa córnea) y **descamación** (eliminación de la cutícula en forma de escamas o láminas) y son sustituidas por células que proceden de la capa basal. Las células de la peridermis exfoliadas forman parte de una sustancia lipídica y de coloración blanquecina, el **vérnix caseoso**, que cubre la piel fetal. Más adelante, el vérnix contiene **sebo**, segregado por las **glándulas sebáceas** (v. [fig. 19-3](#)). El vérnix protege la piel en desarrollo frente a la exposición constante al líquido amniótico, con su contenido elevado en orina, sales biliares y células descamadas, a lo largo del período fetal. Por otra parte, el carácter graso del vérnix también facilita la expulsión del feto en el parto.

La capa basal de la epidermis se convierte en el **estrato germinativo** ([fig. 19-1D](#)), que produce nuevas células que se desplazan hacia las capas más superficiales. Hacia la semana 11, las células del estrato germinativo han formado una **capa intermedia** ([fig. 19-1C](#)). La reposición de las células peridérmicas continúa hasta aproximadamente la semana 21; a partir de ese momento la epidermis desaparece y se forma el **estrato córneo** que procede del **estrato lúcido** ([fig. 19-1D](#)).

La proliferación de las células en el estrato germinativo también forma **crestas epidérmicas** que se extienden hacia la dermis en desarrollo ([fig. 19-2](#)). Estas crestas comienzan a aparecer en los embriones de 10 semanas y se establecen de manera permanente hacia la semana 19; las correspondientes a la mano aparecen alrededor de 1 semana antes que las correspondientes al pie. Las crestas epidérmicas producen surcos en la superficie de las palmas y las plantas, incluyendo los dedos de las manos y los pies. El tipo de patrón que se desarrolla está determinado genéticamente y constituye la base del estudio de las huellas dactilares en los ámbitos judicial y de la genética médica. Los **complementos cromosómicos anómalos** alteran el desarrollo de los patrones de las crestas epidérmicas; por ejemplo, los lactantes con síndrome de Down presentan patrones específicos en sus manos y pies que tienen valor diagnóstico.

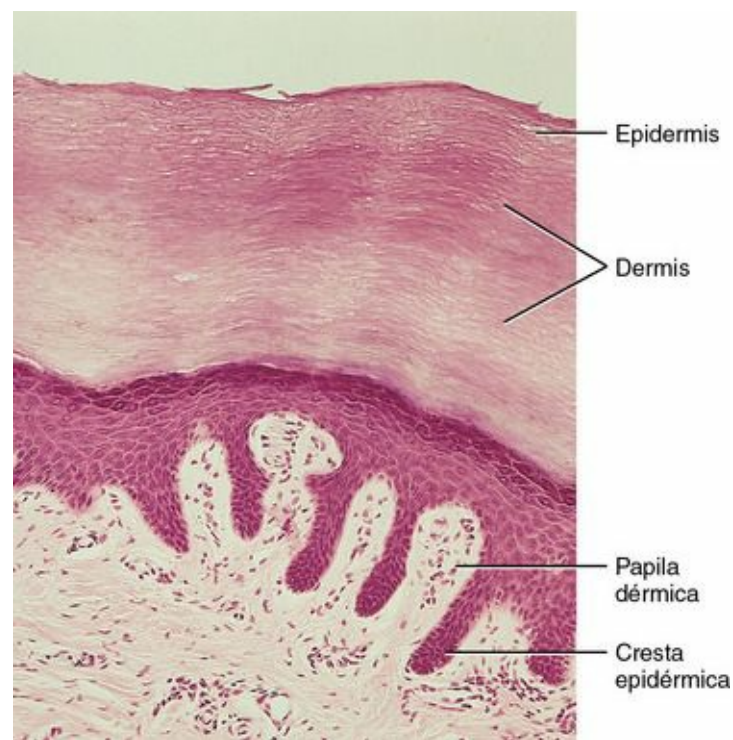


Figura 19-2 Imagen de microscopia óptica correspondiente a piel gruesa ( $\times 132$ ). Se puede observar la epidermis y la dermis, así como las papilas dérmicas interdigitadas con las crestas epidérmicas.

(Tomado de Gartner LP, Hiatt JL: Color Textbook of Histology, 2.<sup>a</sup> ed. Filadelfia, WB Saunders, 2001.)

En fases más avanzadas del período embrionario, las **células de la cresta neural** migran hacia el mesénquima de la dermis en desarrollo y se diferencian hacia la formación de **melanoblastos**. Después, estas células migran hacia la **unión dermoepidérmica** y se diferencian hacia **melanocitos** ([fig. 19-1D](#)). La diferenciación de los melanoblastos hacia melanocitos conlleva la formación de **gránulos de pigmento**. *Este proceso está regulado por la vía de señalización Wnt*. Los melanocitos aparecen en la piel en desarrollo a los 40-50 días, inmediatamente después de la migración de las células de la cresta neural. En las personas de raza blanca, los cuerpos celulares de los melanocitos están confinados generalmente en las capas basales de la epidermis; sin embargo, sus **prolongaciones dendríticas** se extienden entre las células de la epidermis ([fig. 19-1C](#)).

Normalmente, en la dermis sólo hay unas pocas células que contienen melanina ([fig. 19-1D](#)). Los melanocitos comienzan a producir melanina antes del nacimiento y la distribuyen en las células epidérmicas. La formación de pigmento se puede observar antes del nacimiento en la epidermis de los fetos pertenecientes a razas de piel oscura; no obstante, es escasa la evidencia de este tipo de actividad en los fetos de razas de piel clara. El contenido relativo de melanina en el interior de los melanocitos explica las diferencias en el color de la piel.

La transformación del ectodermo de superficie en la **epidermis definitiva** con múltiples capas se debe a la persistencia de las interacciones inductivas con la dermis. La piel es gruesa o fina en función del grosor de la epidermis.

- La **piel gruesa** cubre las palmas y las plantas de las manos y los pies, respectivamente; carece de folículos pilosos, músculos erectores de los pelos y glándulas sebáceas, pero posee glándulas

sudoríparas.

• La **piel fina** cubre la mayor parte del resto del cuerpo; contiene folículos pilosos, músculos erectores de los pelos, glándulas sebáceas y glándulas sudoríparas ([fig. 19-3](#)).

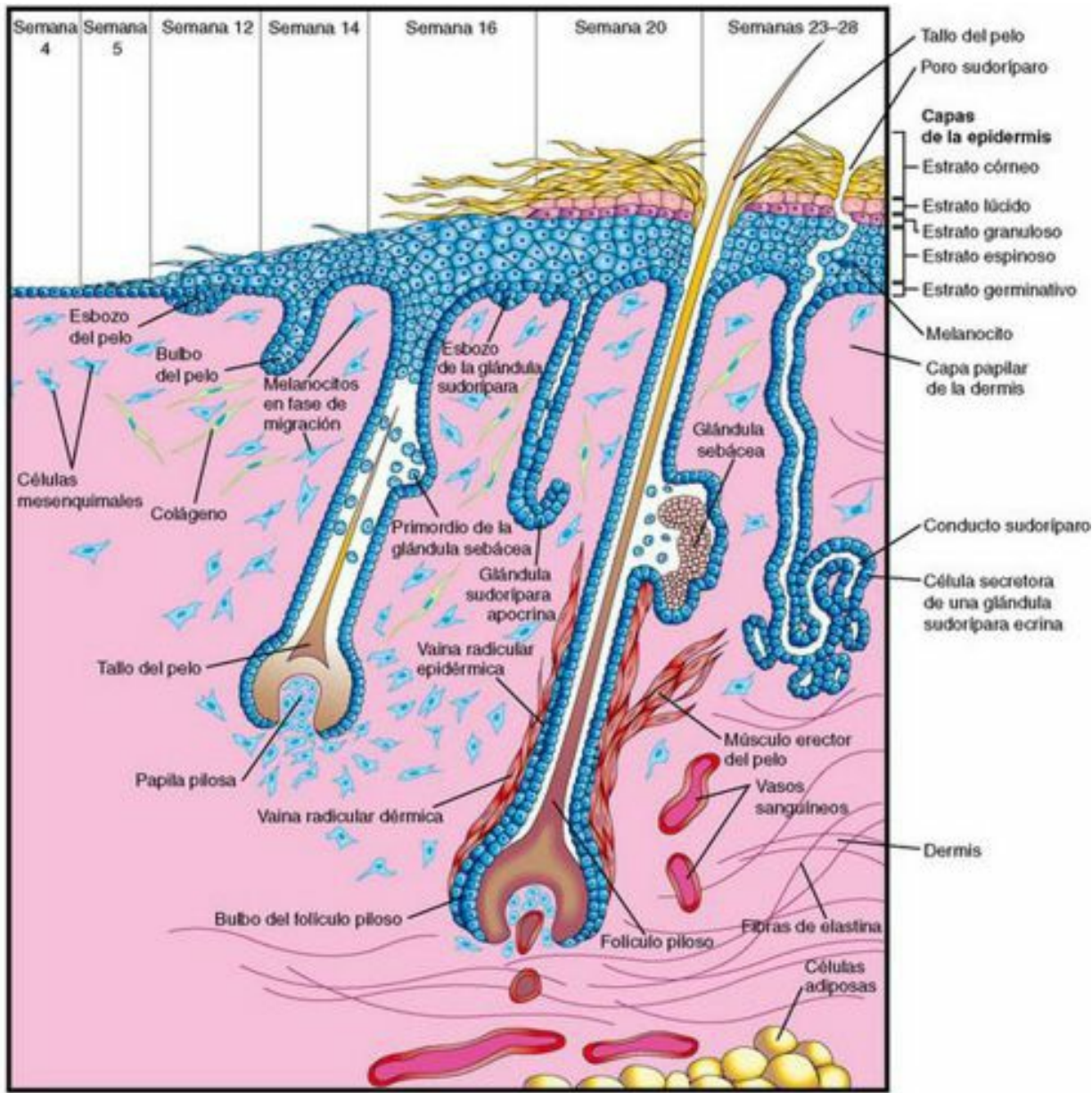


Figura 19-3 Esquema correspondiente a las fases sucesivas en el desarrollo de los pelos, las glándulas sebáceas y los músculos erectores del pelo. Se puede observar que la glándula sebácea se desarrolla en forma de una evaginación en la parte lateral del folículo piloso.

# Dermis

La dermis se desarrolla a partir del mesénquima derivado del mesodermo localizado bajo el ectodermo de superficie ([fig. 19-1A y B](#)). La mayor parte de este mesénquima que se diferencia hacia el tejido conjuntivo de la dermis se origina a partir de la capa somática del mesodermo lateral; no obstante, una parte procede de los dermatomas de los somitas (v. [cap. 14](#)). Hacia la semana 11, las células mesenquimales han comenzado a producir las fibras colágenas y elásticas del tejido conjuntivo (v. [figs. 19-1D y 19-3](#)).

A medida que se forman las **crestas epidérmicas**, la dermis se proyecta hacia la epidermis formando las **papilas dérmicas** que muestran interdigitación con las crestas epidérmicas (v. [fig. 19-2](#)). En algunas de estas papilas se desarrollan **asas capilares sanguíneas** que nutren a la epidermis (v. [fig. 19-3](#)); en otras papilas se forman terminaciones nerviosas sensitivas. Aparentemente, las fibras nerviosas aferentes en desarrollo desempeñan una función importante en las secuencias espacial y temporal del proceso de formación de las crestas dérmicas. El desarrollo del patrón dermatomérico de la inervación de la piel se describe en el [capítulo 16](#).

Los vasos sanguíneos de la dermis se inician en forma de estructuras simples revestidas por endotelio y que se diferencian a partir del mesénquima. A medida que crece la piel también aparecen capilares nuevos a partir de los vasos primitivos (**angiogénesis**). Estos vasos de tipo capilar se han observado en la dermis al final de la quinta semana. Algunos capilares adquieren una cubierta muscular a través de la diferenciación de los mioblastos en desarrollo del mesénquima adyacente, convirtiéndose en arteriolas y arterias. Otros capilares, a través de los cuales se establece el flujo de retorno de la sangre, adquieren cubiertas musculares y se convierten en vénulas y venas. A medida que se forman nuevos vasos sanguíneos, algunos de los vasos transitorios desaparecen. Al final del primer trimestre ya se ha establecido la organización vascular básica de la dermis fetal.

# Desarrollo de las glándulas

Las glándulas de la piel son las glándulas sudoríparas ecrinas y apocrinas, las glándulas sebáceas y las glándulas mamarias. Todas ellas derivan de la epidermis y crecen hacia la dermis.

## Glándulas sebáceas

Las glándulas sebáceas derivan de la epidermis. Las yemas celulares correspondientes se desarrollan en las partes laterales de las **vainas radiculares epiteliales** de los folículos pilosos en fases de desarrollo (v. [fig. 19-3](#)). Estas yemas infiltran el tejido conjuntivo dérmico adyacente y se ramifican formando los primordios de varios alveolos (sacos huecos) con sus conductos asociados. Las células centrales de los alveolos desaparecen al tiempo que forman una sustancia oleosa, el **sebo**, que protege la piel frente al rozamiento y la deshidratación. Esta secreción es liberada hacia el folículo piloso y alcanza la superficie de la piel, donde se mezcla con las células descamadas de la peridermis formando el **vérnix caseoso**, una sustancia grasienta y similar al queso fundido que protege la delicada piel del feto frente a las abrasiones y el endurecimiento que resultan de su exposición al líquido amniótico. Las glándulas sebáceas, que son independientes de los folículos pilosos (p. ej., en el glande del pene y en los labios vulvares menores), se desarrollan en forma de yemas celulares procedentes de la epidermis que infiltran la dermis.

## Glándulas sudoríparas

Las **glándulas sudoríparas ecrinas** tubulares se localizan en la piel de la mayor parte del cuerpo. Se desarrollan en forma de yemas celulares que nacen de la epidermis y crecen hacia el mesénquima subyacente (v. [fig. 19-3](#)). A medida que estas yemas aumentan su longitud, sus extremos se enrollan y forman los cuerpos de las partes secretoras de las glándulas ([fig. 19-4A a D](#)). Las uniones epiteliales de las glándulas en desarrollo a la epidermis forman los primordios de los conductos sudoríparos. Las células centrales de estos conductos degeneran y de este modo se forman las luces. Las células periféricas de las partes secretoras de las glándulas se diferencian hacia células mioepiteliales y células secretoras ([fig. 19-4D](#)). Se considera que las células mioepiteliales son células musculares lisas especializadas que participan en la expulsión de la secreción sudorípara a partir de las glándulas. Las glándulas sudoríparas ecrinas comienzan a funcionar al poco tiempo del nacimiento.



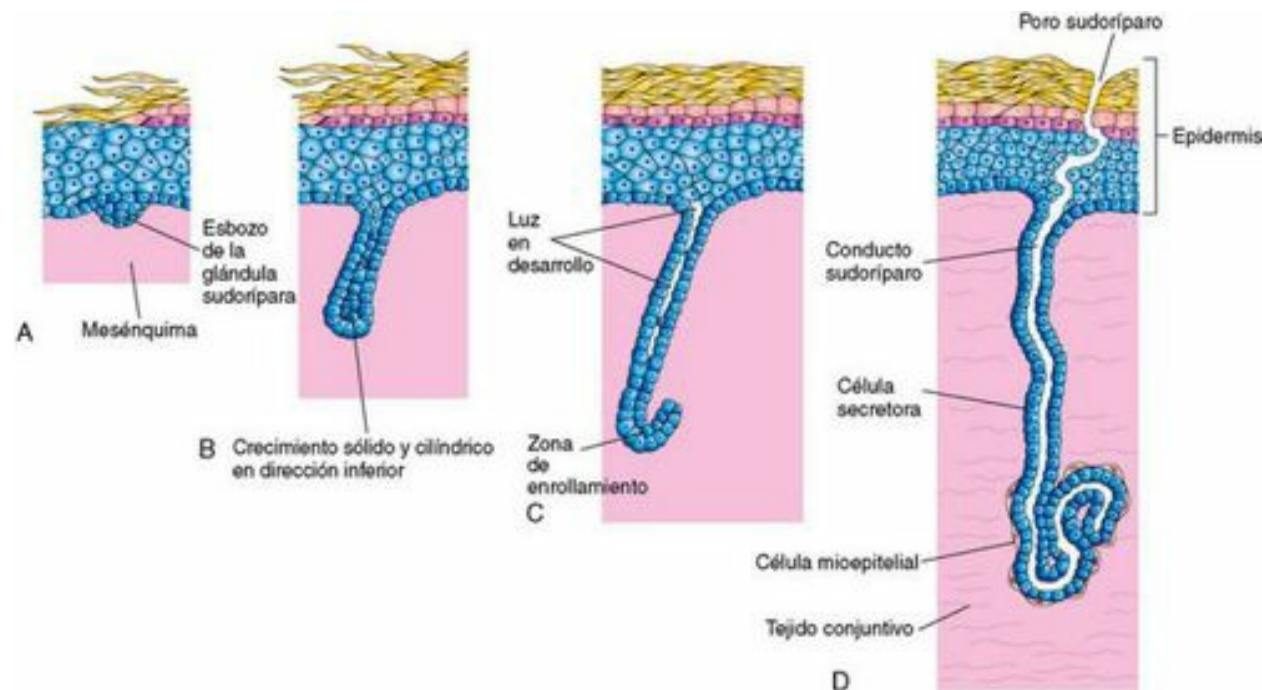


Figura 19-4 Ilustraciones de las fases sucesivas del desarrollo de una glándula sudorípara. **A** y **B**, Los esbozos celulares de las glándulas se desarrollan aproximadamente a las 20 semanas en forma de un crecimiento sólido de células epidérmicas hacia el mesénquima. **C**, Su parte terminal se enrolla y forma el cuerpo de la glándula. Las células de la parte central degeneran y aparece la luz de la glándula. **D**, Las células de la periferia se diferencian hacia células secretoras y células mioepiteliales contráctiles.

La distribución de las grandes **glándulas sudoríparas apocrinas** (que también producen sudor) se limita básicamente a las regiones de las axilas, el pubis y el periné, así como a las areolas (áreas circulares pigmentadas) que rodean a los pezones. Estas glándulas se desarrollan a partir de crecimientos en profundidad del estrato germinativo de la epidermis (v. [fig. 19-3](#)). En consecuencia, los conductos de estas glándulas no se abren en la superficie de la piel, tal como ocurre con las glándulas sudoríparas ecrinas, sino en los conductos de los folículos pilosos superficiales a la entrada de los conductos de las glándulas sebáceas. La secreción de las glándulas sudoríparas apocrinas está influida por las hormonas y no se inicia hasta la pubertad.

### Trastornos de la queratinización

**Ictiosis** es un término genérico que se aplica a un grupo de enfermedades cutáneas caracterizadas por queratinización excesiva (la formación de la capa córnea de la piel) ([fig. 19-5B](#)). La piel presenta sequedad y descamación, y puede estar afectada toda la superficie corporal.

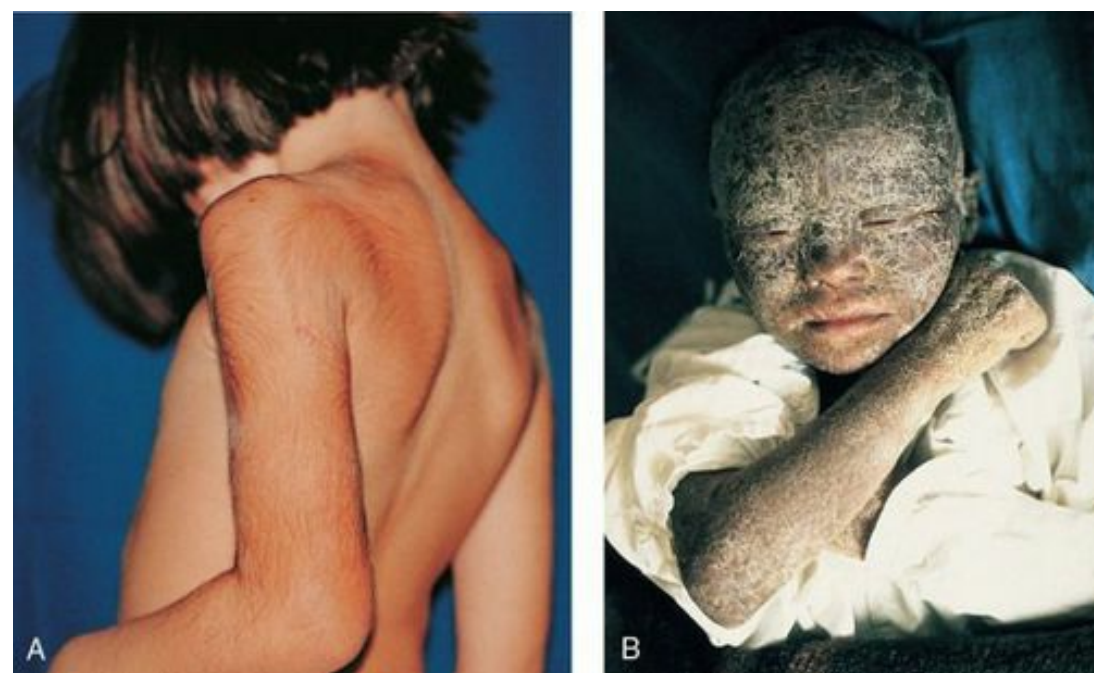

Figura 19-5 **A**, Niña con hipertrichosis congénita e hiperpigmentación. Se puede observar una cantidad excesiva de pelo en los hombros y en la espalda. **B**, Niño con un cuadro de queratinización intensa de la piel (ictiosis) desde el momento de su nacimiento.

(**A**, Por cortesía del doctor Mario Joao Branco Ferreira, Servicio de Dermatología, Hospital de Desterro, Lisboa, Portugal. **B**, Por cortesía del doctor Joao Carlos Fernandes Rodrigues, Servicio de Dermatología, Hospital de Desterro, Lisboa, Portugal.)

Se denomina **feto «en arlequín»** a un trastorno infrecuente de la queratinización que se transmite de manera autosómica recesiva y que se debe a una mutación en el gen *ABCA12*. La piel muestra un engrosamiento importante, además de fisuras y grietas. La mayor parte de los recién nacidos afectados fallecen durante la primera semana de vida.

Se denomina **lactante colodión** a un trastorno de la piel en el que el recién nacido aparece cubierto por una membrana gruesa y tensa parecida al colodión (una película protectora) o al pergamino. Esta membrana cutánea presenta grietas con los primeros movimientos respiratorios y comienza a desprenderse en forma de grandes láminas o placas. La causa más frecuente es la deficiencia de transglutaminasa-1. La eliminación completa de toda esta piel alterada puede requerir varias semanas y en ocasiones bajo ella aparece una piel de aspecto normal.

La **ictiosis laminar** es un trastorno autosómico recesivo en el que el recién nacido muestra al principio el aspecto del lactante colodión; sin embargo, la descamación es persistente. El crecimiento del pelo puede estar restringido y a menudo no se desarrollan las glándulas sudoríparas. Los lactantes afectados habitualmente sufren de manera intensa en los climas cálidos debido a su imposibilidad para sudar.

---

---

## Displasia ectodérmica congénita

Este trastorno cutáneo representa un grupo de enfermedades hereditarias infrecuentes que afectan a los

tejidos de origen ectodérmico. La ausencia de dientes es parcial o total, y a menudo también están afectados los pelos y las uñas. El **síndrome ectrodactilia-displasia ectodérmica** es una enfermedad cutánea congénita que se transmite de forma autosómica dominante. Afecta a los tejidos ectodérmicos y mesodérmicos, y cursa con una **displasia ectodérmica** asociada a hipopigmentación de la piel y del pelo, escasez del pelo y las cejas, ausencia de pestañas, distrofia ungueal, hipodoncia y microdoncia, **ectrodactilia** y labio y paladar hendidos. *Esta enfermedad parece deberse a un defecto en el gen P63 que codifica un factor de transcripción.*

---

---

## Angiomas cutáneos

Estas anomalías vasculares son defectos congénitos en los que persisten algunos de los vasos sanguíneos o linfáticos primitivos transitorios o sobrantes. Estos vasos sanguíneos de carácter heterogéneo pueden constituir angiomas **arteriales**, **venosos** o **cavernosos**, aunque a menudo son de tipo mixto. Los angiomas formados por vasos linfáticos se denominan **linfangiomas quísticos** o **higromas quísticos** (v. [cap. 13](#)). Los angiomas verdaderos son tumores benignos de células endoteliales que están constituidos generalmente por cordones sólidos o huecos; los cordones huecos contienen sangre.

El **nevo «en llama»** es un angioma plano y de coloración rosada o roja que aparece a menudo en la superficie posterior del cuello. El **hemangioma «en vino de Oporto»** es un angioma más grande y oscuro que el nevo en llama y que se localiza casi siempre en las partes anterior o lateral de la cara, el cuello o ambos ([fig. 19-6](#)). Está muy bien delimitado cuando se localiza en el plano medio, mientras que el **angioma común** (mancha rosada-rojiza) puede atravesar el plano medio. El angioma capilar en vino de Oporto localizado en el territorio de distribución del nervio trigémino se asocia en ocasiones a un tipo similar de angioma en las meninges del encéfalo y a la aparición de convulsiones tras el nacimiento (**síndrome de Sturge-Weber**). Los hemangiomas están entre los tumores benignos más frecuentes que se observan en los lactantes y los niños.

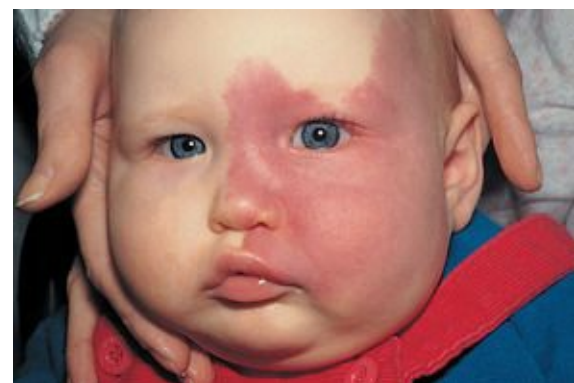

Figura 19-6 Hemangioma (angioma capilar) en un lactante.

(Tomado del Dorland's Illustrated Medical Dictionary, 30.<sup>a</sup> ed. Filadelfia, WB Saunders, 2003.)

---

---

## Albinismo

En el **albinismo generalizado**, una enfermedad que se transmite de manera autosómica recesiva, la piel, el pelo y la retina carecen de pigmento; sin embargo, el iris suele presentar algo de pigmentación. El albinismo se debe a la falta de producción de melanina por parte de los melanocitos debido a la ausencia de la enzima tirosinasa o de otras enzimas que participan en la formación del pigmento. En el *albinismo localizado*, que también se denomina **piebaldismo** y que se transmite de forma autosómica dominante, aparecen placas de piel o de pelo con ausencia de melanina.

---

## Glándulas mamarias

Las glándulas mamarias son glándulas sudoríparas modificadas y altamente especializadas. El desarrollo de estas glándulas es similar en los embriones masculinos y femeninos. La primera evidencia del desarrollo mamario tiene lugar a lo largo de la cuarta semana, cuando aparecen las crestas mamarias a cada lado de la superficie ventral del embrión. Estas crestas se extienden desde la región axilar hasta la región inguinal ([fig. 19-7A](#)). Habitualmente, las crestas mamarias desaparecen por completo excepto en la zona de las mamas futuras ([fig. 19-7B](#)). La involución de las crestas mamarias restantes a lo largo de la quinta semana produce las yemas mamarias primarias ([fig. 19-7C](#)), que son crecimientos en profundidad de la epidermis hacia el mesénquima subyacente. Estos cambios tienen lugar en respuesta a una influencia inductiva por parte del mesénquima. Al poco tiempo, cada yema mamaria primaria da lugar a varias **yemas mamarias secundarias** que se convierten en los **conductos galactóforos** y en sus ramas ([fig. 19-7D a E](#)). La canalización (formación de luces) en el interior de estas yemas está inducida por las hormonas sexuales placentarias que alcanzan la circulación fetal. Este proceso continúa hasta el período fetal avanzado; en el recién nacido a término se forman de 15 a 19 conductos galactóforos. El tejido conjuntivo fibroso y el tejido adiposo de las glándulas mamarias se desarrollan a partir del mesénquima adyacente.

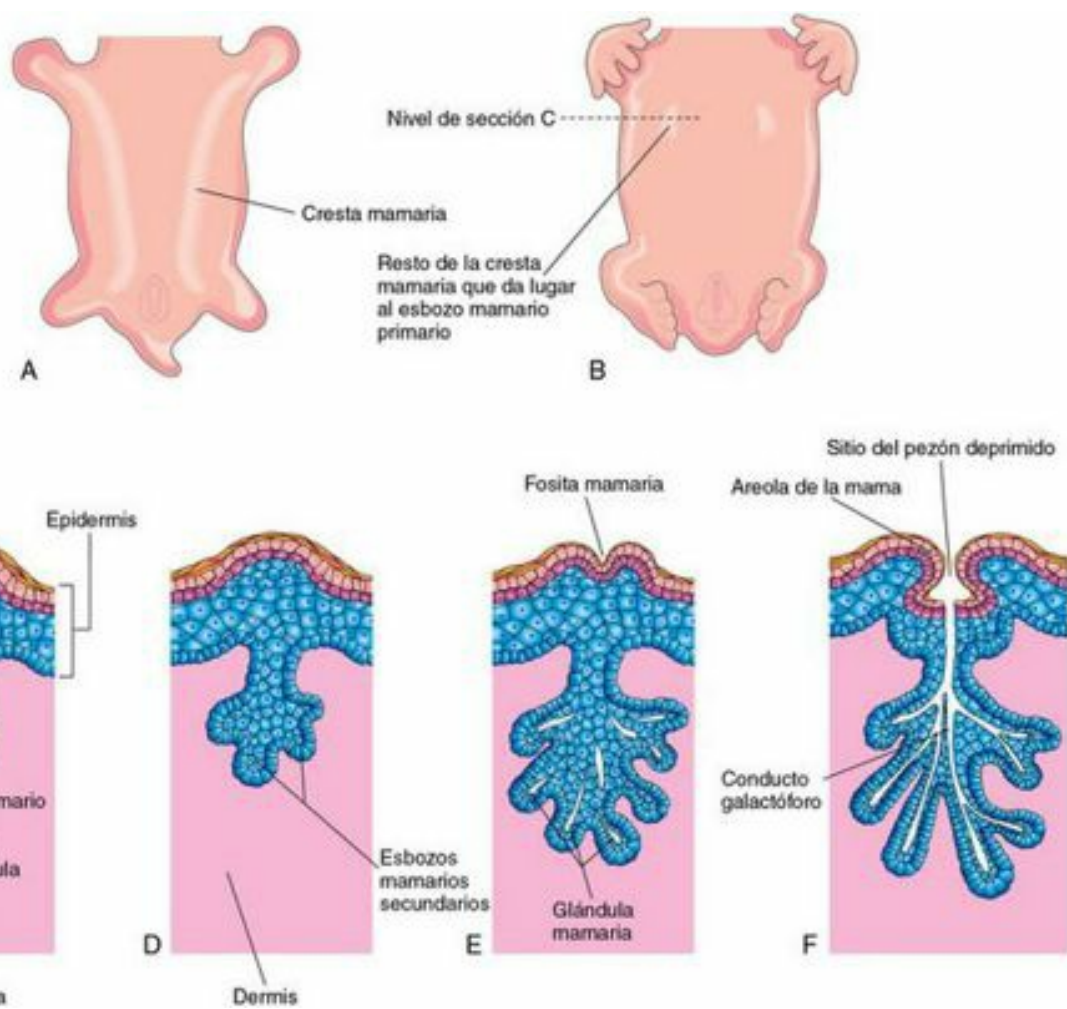


Figura 19-7 Desarrollo de las glándulas mamarias. **A**, Vista ventral de un embrión de aproximadamente 28 días donde se muestran las crestas mamarias. **B**, Vista similar a las 6 semanas con demostración de los restos de las crestas. **C**, Sección transversal de una cresta mamaria en el sitio de una glándula mamaria en desarrollo. **D a F**, Secciones similares en las que se ilustran las fases sucesivas del desarrollo mamario entre la semana 12 y el nacimiento.

Durante el período fetal tardío, la epidermis en la que se originan las glándulas mamarias muestra una depresión formando una **fosita mamaria** superficial ([fig. 19-7E](#)). En el recién nacido los pezones están escasamente formados y muestran depresión. Poco tiempo después del nacimiento, los **pezones** presentan protrusión a partir de las fositas mamarias debido a la proliferación del tejido conjuntivo adyacente de la **areola**, la zona circular de piel pigmentada que rodea a los pezones. Las fibras musculares lisas del pezón y la areola se diferencian a partir de las células mesenquimales subyacentes.

Las **glándulas mamarias rudimentarias** del recién nacido son idénticas en ambos sexos y a menudo tienen un tamaño relativamente grande. Pueden producir una cierta secreción que a menudo se denomina «leche de bruja» (galactorrea). Estos cambios transitorios se deben al paso de las hormonas maternas hasta la circulación fetal a través de la placenta. Las mamas de los recién nacidos contienen conductos galactóforos pero no alveolos (las partes secretoras de las glándulas).

En las niñas, las mamas aumentan rápidamente de tamaño durante la pubertad ([fig. 19-8](#)) debido principalmente al desarrollo de las glándulas mamarias y a la acumulación de estroma fibroso y de tejido adiposo en el contexto de dicho desarrollo. El desarrollo pleno de las mamas se produce

aproximadamente a los 19 años ([fig. 19-8E](#)). Normalmente, los conductos galactóforos de los niños se mantienen en un estado rudimentario a lo largo de toda su vida.

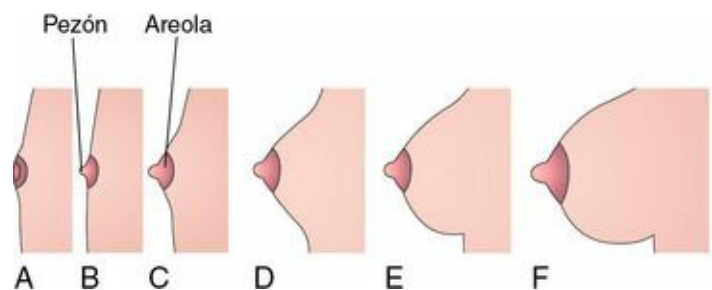


Figura 19-8 Esquemas que representan las fases progresivas del desarrollo posnatal de la mama femenina. **A**, Recién nacida. **B**, Niñez. **C**, Inicio de la pubertad. **D**, Pubertad avanzada. **E**, Adulta joven. **F**, Mujer embarazada. Se puede observar que en el momento del nacimiento el pezón está invertido (**A**). Durante la pubertad (12-15 años), la mama femenina aumenta de tamaño debido al desarrollo de las glándulas mamarias y al incremento del tejido adiposo.

*Hay varios factores de transcripción, incluyendo el oncogén c-Myc (un factor de transcripción hélice-asa-hélice básico), que son esenciales para la formación de los conductos galactóforos y para la función de la mama femenina.*

---

## Ginecomastia

Los conductos galactóforos rudimentarios en el recién nacido de sexo masculino no experimentan habitualmente desarrollo durante la vida posnatal. El término **ginecomastia** se refiere al desarrollo de los conductos galactóforos rudimentarios en el tejido mamario masculino. Durante la fase media de la pubertad, aproximadamente las dos terceras partes de los niños desarrollan grados diversos de hiperplasia de las mamas. Esta hiperplasia subareolar puede persistir varios meses o hasta 2 años. En los niños con ginecomastia se observa una reducción del cociente testosterona/estradiol. Aproximadamente el 80% de los pacientes de sexo masculino con **síndrome de Klinefelter** presentan ginecomastia (v. [cap. 20](#)), asociada a un complemento cromosómico XXY.

---

---

## Ausencia de los pezones (atelia) o de las mamas (amastia)

Estos defectos congénitos infrecuentes pueden ser bilaterales o unilaterales. Se deben a la falta de desarrollo o la desaparición de las crestas mamarias. También pueden deberse a la falta de formación de los esbozos mamarios. El más frecuente es la **hipoplasia mamaria** que se observa a menudo asociada a agenesia gonadal y a síndrome de Turner (v. [cap. 20](#)). El síndrome de Poland cursa con hipoplasia o ausencia de las mamas o los pezones.

---

---

## Aplasia mamaria

Las mamas de las mujeres que ya han pasado la pubertad muestran a menudo diferencias en su

tamaño. Las diferencias importantes en el tamaño de ambas mamas se consideran anómalas debido a que las dos glándulas mamarias están expuestas a la misma estimulación hormonal durante la pubertad. En estos casos suele asociarse un desarrollo rudimentario de los músculos de la pared torácica, generalmente del pectoral mayor (v. [cap. 15](#)).

---

---

### Mamas y pezones supernumerarios

Se observan una mama extra (**polimastia**) o un pezón extra (**politelia**) en aproximadamente el 1% de las mujeres ([fig. 19-9](#)); se trata de un trastorno hereditario. La mama o el pezón extra aparece en casi todos los casos inmediatamente por debajo de la mama normal. Los **pezones supernumerarios** también son relativamente frecuentes en los hombres y a menudo se les confunde con nevos melanocíticos o pecas ([fig. 19-10](#)). Las **mamas o pezones supernumerarios** son menos frecuentes y aparecen en las regiones axilar o abdominal de las mujeres. En estas localizaciones, los pezones o las mamas se desarrollan a partir de esbozos mamarios extra que proceden de restos de las crestas mamarias. Generalmente son más obvios en las mujeres embarazadas. Alrededor de la tercera parte de las personas afectadas presentan dos pezones o mamas extra. El **tejido mamario supernumerario** aparece de manera muy infrecuente en localizaciones distintas de las correspondientes al trayecto de las crestas mamarias. Posiblemente, en estos casos representa tejido desplazado a partir de las crestas.

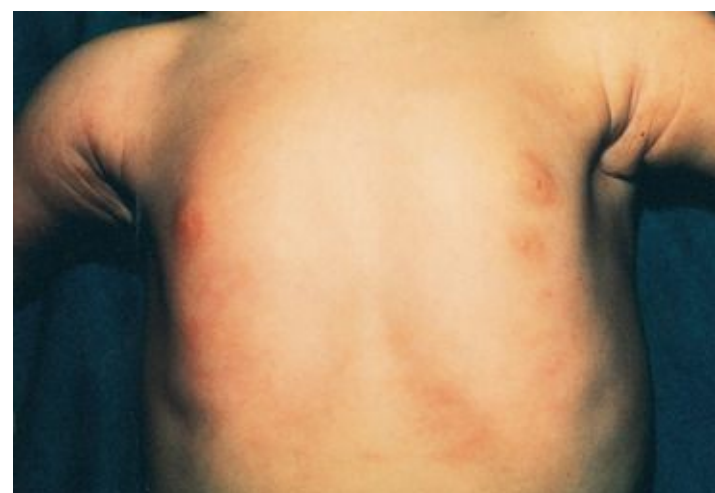

Figura 19-9 Lactante femenina con un pezón extra (politelia) en el lado izquierdo.

(Por cortesía del doctor A.E. Chudley, Section of Genetics and Metabolism, Department of Pediatrics and Child Health, Children's Hospital, University of Manitoba, Winnipeg, Manitoba, Canadá.)

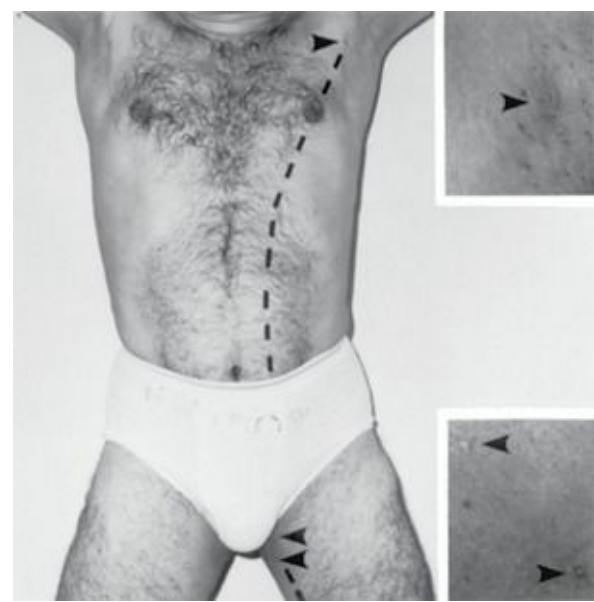

Figura 19-10 Hombre con politelia (pezones extra) en las regiones axilar y del muslo. Los recuadros son imágenes aumentadas de tamaño en las que se pueden observar los pezones (*puntas de flecha*). La *línea de guiones* indica la posición original de la cresta mamaria izquierda.

(Por cortesía del doctor Kunwar Bhatnagar, profesor de Anatomía, School of Medicine, University of Louisville, Louisville, Kentucky.)

---

---

### Pezones invertidos

En ocasiones los pezones no se elevan sobre la superficie de la piel después del nacimiento ni durante la pubertad, de manera que se mantienen en su localización prenatal ([figs. 19-7F](#) y [19-8A](#)). Los pezones invertidos pueden dificultar el amamantamiento; sin embargo, en estos casos es posible aplicar distintas técnicas de amamantamiento para facilitar la lactancia.

---



# Desarrollo de los pelos

Los pelos comienzan a desarrollarse al inicio del período fetal (semanas 9-12), pero no se reconocen fácilmente hasta más o menos la semana 20 (v. [fig. 19-3](#)). Al principio los pelos se identifican en las cejas, el labio superior y el mentón. Los **folículos pilosos** se inician en forma de proliferaciones del estrato germinativo de la epidermis y se extienden hacia la dermis subyacente. Las **yemas pilosas** adquieren rápidamente una forma de porra y forman los **bulbos pilosos** (v. [fig. 19-3](#)). Las células epiteliales de los bulbos pilosos constituyen la **matriz germinal** que más adelante produce los tallos de los pelos.

Los bulbos pilosos (primordios de las raíces pilosas) presentan al poco tiempo invaginación y aparecen pequeñas **papilas pilosas** mesenquimales ([figs. 19-3](#) y [19-11](#)). Las células periféricas de los folículos pilosos en desarrollo forman las **vainas radiculares epiteliales** y las células mesenquimales adyacentes se diferencian hacia las **vainas radiculares dérmicas**. A medida que proliferan, las células de la matriz germinal son desplazadas hacia la superficie, donde experimentan queratinización con formación de los **tallos de los pelos** (v. [fig. 19-3](#)). Los pelos crecen a través de la epidermis en las cejas y el labio superior hacia el final de la semana 12.

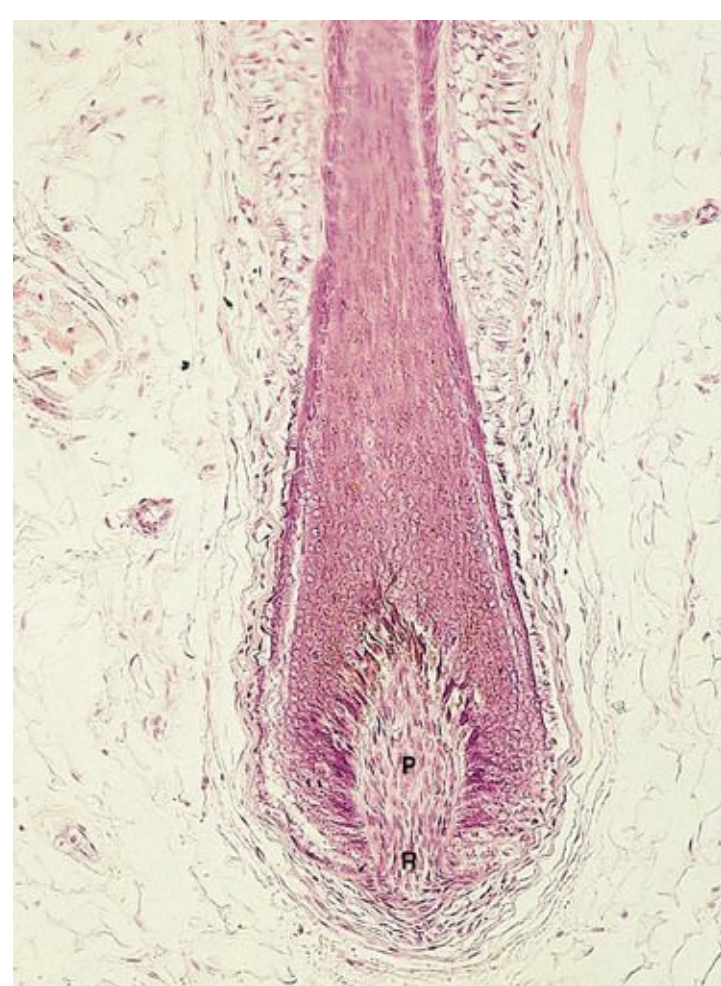

Figura 19-11 Imagen de microscopia óptica correspondiente a la sección longitudinal de un folículo piloso con su raíz (R) y su papila (P) ( $\times 132$ ).

(Tomado de Gartner LP, Hiatt JL: Color Textbook of Histology, 2.<sup>a</sup> ed. Filadelfia, WB Saunders, 2001.)

Los primeros pelos que aparecen, los del **lanugo** (pelo aterciopelado), son finos, blandos y de color claro. El lanugo comienza a aparecer hacia el final de la semana 12 y su desarrollo máximo tiene lugar entre las semanas 17 y 20. Estos pelos facilitan la retención del v́ernix caseoso sobre la piel. El lanugo es sustituido por pelos más resistentes durante el período perinatal. Este pelo persiste en la mayor parte del cuerpo, excepto en las axilas y el pubis, donde es sustituido en la pubertad por pelos terminales incluso más resistentes. En el hombre también aparecen pelos resistentes similares en la cara y, a menudo, el pecho (la pared anterior del tórax).

Los **melanoblastos** migran hacia los bulbos pilosos y se diferencian hacia **melanocitos**. La melanina producida por estas células es transferida a las células formadoras de pelos en la matriz germinal varias semanas antes del nacimiento. El contenido relativo en **melanina** explica las diferencias en el color del pelo.

Los **músculos erectores de los pelos**, que son pequeños haces de fibras musculares lisas, se diferencian a partir del mesénquima que rodea a los folículos pilosos y se unen a las **vainas radiculares dérmicas** de los folículos pilosos y a la **capa papilar de la dermis**, que presenta interdigitación con la epidermis (v. [figs. 19-1D](#) y [19-3](#)). Las contracciones de los músculos erectores dan lugar a la depresión de la piel localizada sobre sus zonas de inserción y a la elevación de la piel que rodea a los pelos, haciendo que se mantengan erectos («piel de gallina»). Los músculos erectores están escasamente desarrollados en los pelos de la región axilar y de ciertas partes de la cara. Los pelos que forman las cejas y los cilios que forman las pestañas carecen de músculos erectores.

---

## Alopecia

La ausencia o la pérdida del pelo del cuero cabelludo puede aparecer de manera aislada o bien asociarse a otros defectos de la piel y sus apéndices. La **alopecia (pérdida del pelo) congénita** puede deberse a la falta de desarrollo de los folículos pilosos o también a que los folículos producen pelos de baja calidad.

---

---

## Hipertriosis

La **pilosidad excesiva** se debe al desarrollo de folículos pilosos supernumerarios o a la persistencia del pelo de tipo lanugo que desaparece normalmente durante el período perinatal. Puede ser un problema localizado (p. ej., en los hombros y la espalda) o tener un carácter difuso ([fig. 19-5A](#)). La **hipertriosis localizada** se asocia a menudo a espina bífida oculta (v. [cap. 17](#); [fig. 17-14](#)).

---

---

## Pili torti

En este trastorno familiar los pelos están retorcidos (del latín, *tortus*, «retorcido»). Se puede acompañar de otros defectos ectodérmicos (p. ej., uñas desestructuradas). Los *pili torti* se suelen reconocer inicialmente cuando el lactante tiene 2-3 años de edad.

---

# Desarrollo de las uñas

Las uñas de los dedos de las manos y los pies comienzan a desarrollarse en las puntas de los dedos aproximadamente durante la décima semana ([fig. 19-12](#)). El desarrollo de las **uñas de los dedos de las manos** antecede al de las **uñas de los dedos de los pies** en aproximadamente 4 semanas (v. [cap. 6](#)). Los primordios de las uñas aparecen en forma de áreas engrosadas o **campos ungueales** en la epidermis de la yema de cada dedo ([fig. 19-12A](#)). Más adelante, estos **campos** migran hacia las superficies dorsales de los dedos arrastrando consigo su inervación procedente de la superficie ventral. Los campos ungueales están rodeados lateral y proximalmente por pliegues de la epidermis, los **pliegues ungueales** ([fig. 19-12B](#)). Las células procedentes del pliegue ungueal proximal cubren el campo ungueal y experimentan queratinización formando la **lámina ungueal** ([fig. 19-12C](#)).

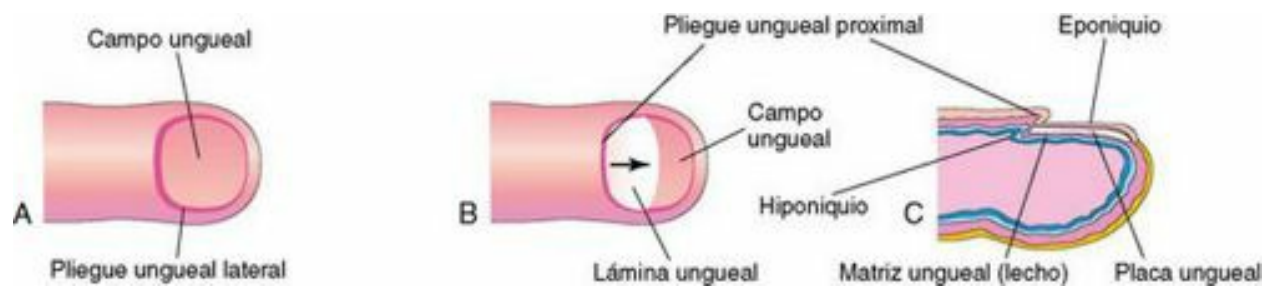


Figura 19-12 Fases sucesivas en el desarrollo de las uñas de los dedos de las manos. **A**, La primera indicación de la aparición de una uña es un engrosamiento de la epidermis que se denomina campo ungueal y que se localiza en la punta del dedo de la mano. **B**, A medida que se desarrolla, la lámina ungueal crece lentamente hacia la punta del dedo. **C**, La uña alcanza el extremo del dedo hacia la semana 32.

Al principio, la uña en desarrollo está cubierta por una estrecha banda de epidermis, el **eponiquio** (la capa córnea de la epidermis). Más adelante, esta banda degenera y la uña queda expuesta excepto en su base, en donde persiste en forma de la **cutícula**. La piel que queda bajo el borde libre de la uña se denomina **hiponiquio** ([fig. 19-12C](#)). Las uñas de los dedos de las manos alcanzan la punta de éstos aproximadamente a las 32 semanas, mientras que las uñas de los dedos de los pies alcanzan la punta de éstos aproximadamente a las 36 semanas. Es un signo de prematuridad que las uñas no hayan alcanzado las puntas de los dedos de las manos o los pies en el momento del nacimiento.

---

## Anoniquia aplásica

La **ausencia congénita de las uñas** en el momento del nacimiento es un trastorno extremadamente infrecuente. La anoniquia se debe a la falta de formación de los campos ungueales o a la falta de producción de las láminas ungueales por parte de los pliegues ungueales proximales. Esta anomalía tiene un carácter permanente. La anoniquia aplásica (desarrollo defectuoso o ausencia de las uñas) se puede asociar a un desarrollo extremadamente escaso de los pelos y también a defectos en los dientes. La anoniquia puede estar limitada a una o más uñas de los dedos de las manos, los pies o ambos.

---

# Desarrollo de los dientes

Normalmente se desarrollan dos conjuntos de dientes: la dentición primaria, o **dientes temporales o de leche**, y la dentición secundaria, o **dientes permanentes**. Los dientes se desarrollan a partir del ectodermo oral, el mesénquima y las células de la cresta neural. El **esmalte** procede del ectodermo de la cavidad oral; los demás tejidos se diferencian a partir del mesénquima de origen en la cresta neural. Las **células de la cresta neural** reciben información morfogénica antes o inmediatamente después de su migración desde la cresta neural. *Los mecanismos moleculares y las vías de señalización incluyen la expresión y los efectos de FGF, BMP, Shh y Wnt.* La configuración de la cara se modifica a medida que la mandíbula y el maxilar crecen para acomodar los dientes en desarrollo.

La **odontogénesis** (desarrollo de los dientes) es una propiedad del epitelio oral. El desarrollo de los dientes es un proceso continuo que implica la existencia de una inducción recíproca entre el mesénquima de la cresta neural y el epitelio oral suprayacente. Generalmente se divide en varias fases por motivos descriptivos, en función de la aparición de los dientes en desarrollo. Las primeras yemas dentarias aparecen en la región mandibular anterior (v. [fig. 19-14B](#)); después, el desarrollo dentario tiene lugar en la región maxilar anterior y, finalmente, progresa en dirección posterior tanto en la mandíbula como en el maxilar.

El desarrollo dentario continúa durante años después del nacimiento ([tabla 19-1](#)). La primera indicación del desarrollo dentario tiene lugar al comienzo de la sexta semana del desarrollo embrionario, en forma de un engrosamiento del epitelio oral. Estas **láminas dentarias** son bandas con forma de «U» que siguen las curvas de la mandíbula y el maxilar primitivos ([figs. 19-13A](#) y [19-14A](#)).

Tabla 19-1 Orden y momento habitual de erupción de los dientes, y cronología de la eliminación de los dientes de leche

DIENTES	MOMENTO HABITUAL DE ERUPCIÓN	MOMENTO DE ELIMINACIÓN
<b>Temporales</b>		
Incisivo medial	6-8 meses	6-7 años
Incisivo lateral	8-10 meses	7-8 años
Canino	16-20 meses	10-12 años
Primer molar	12-16 meses	9-11 años
Segundo molar	20-24 meses	10-12 años
<b>Permanentes*</b>		
Incisivo medial	7-8 años	
Incisivo lateral	8-9 años	
Canino	10-12 años	
Primer premolar	10-11 años	
Segundo premolar	11-12 años	
Primer molar	6-7 años	
Segundo molar	12 años	
Tercer molar	13-25 años	

\* Los dientes permanentes no son eliminados.

Datos tomados de Moore KL, Dalley AF, Agur AMR: *Clinically Oriented Anatomy*, 6.<sup>a</sup> ed. Baltimore, Williams & Wilkins, 2010.

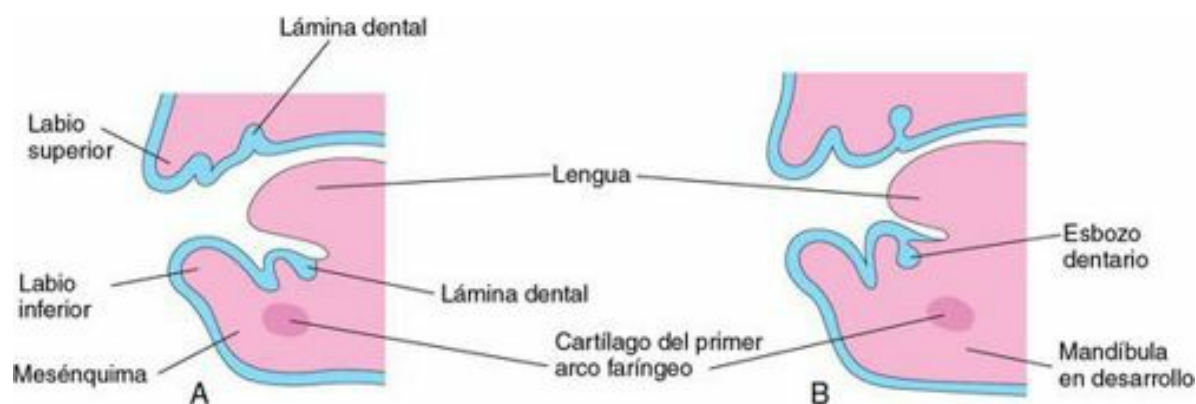


Figura 19-13 Esquemas correspondientes a secciones sagitales a través del maxilar y la mandíbula en desarrollo, con ilustración del desarrollo temprano de los dientes. **A**, Al comienzo de la sexta semana, con las láminas dentales. **B**, Avanzada la sexta semana, con los esbozos de los dientes creciendo a partir de las láminas.

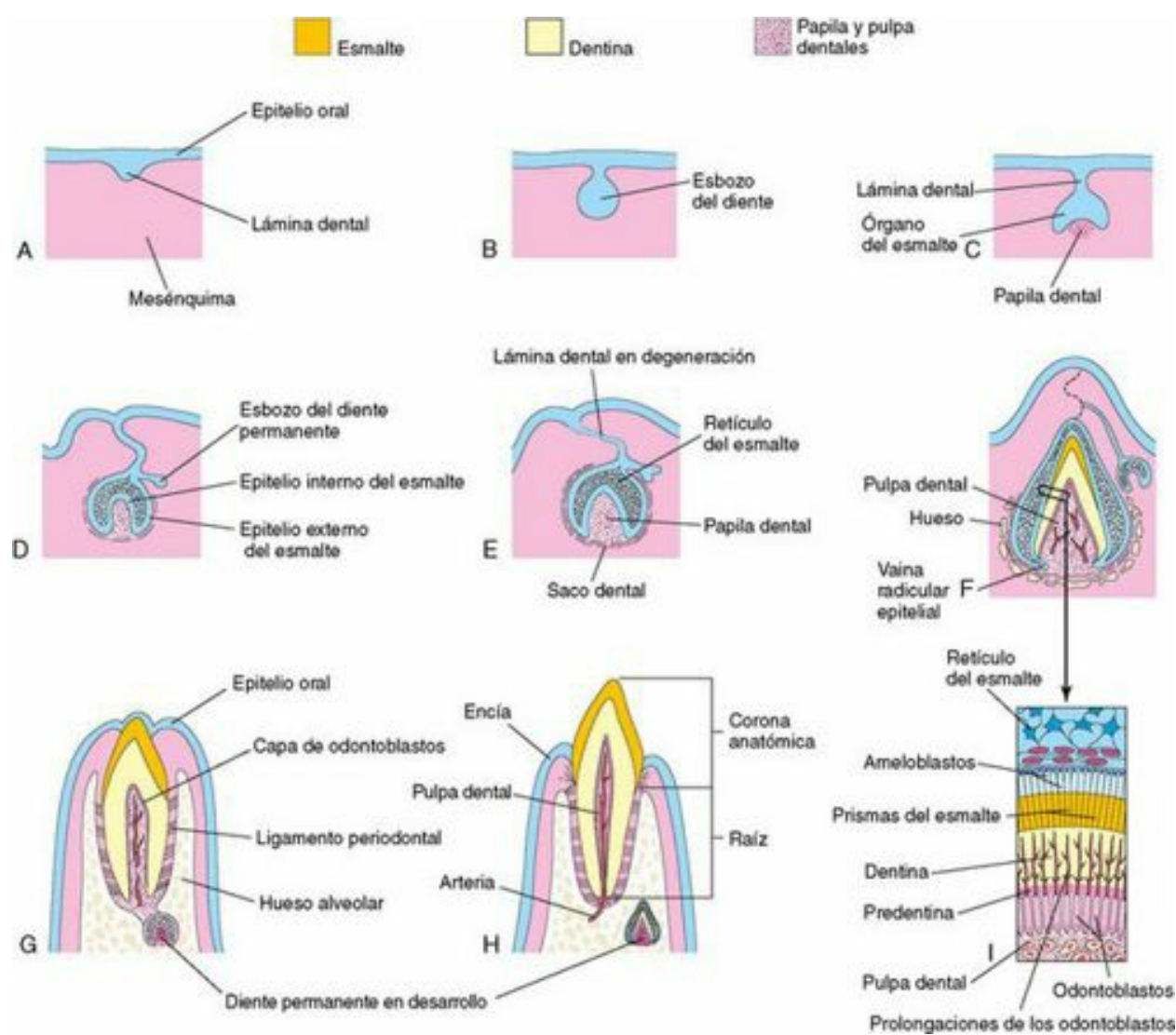


Figura 19-14 Representaciones esquemáticas de secciones sagitales que ilustran las fases sucesivas en

el desarrollo y la erupción de un diente incisivo. **A**, A las 6 semanas, con demostración de la lámina dental. **B**, A las 7 semanas, con demostración del esbozo dentario que se desarrolla a partir de la lámina dental. **C**, A las 8 semanas, con demostración de la fase de casquete del desarrollo dentario. **D**, A las 10 semanas, con demostración de la parte inicial de la fase de campana en el desarrollo de un diente de leche y de la fase de esbozo de un diente permanente. **E**, A las 14 semanas, con demostración de la fase de campana avanzada en el desarrollo del diente. Se puede observar que la conexión (lámina dental) del diente al epitelio oral está en fase de degeneración. **F**, A las 28 semanas, con demostración de las capas del esmalte y la dentina. **G**, A los 6 meses de vida posnatal, con demostración de la fase inicial de la erupción del diente. **H**, A los 18 meses de vida posnatal, con demostración de un incisivo de leche con erupción plena. En este momento el incisivo permanente presenta una corona bien desarrollada. **I**, Sección a través de un diente en desarrollo en la que se muestran los ameloblastos (las células que producen el esmalte) y los odontoblastos (las células que producen la dentina).

## Fase de esbozo del desarrollo dentario

Cada lámina dentaria desarrolla diez centros de proliferación a partir de los cuales crecen los **esbozos dentarios** hacia el mesénquima subyacente ([figs. 19-13B](#) y [19-14B](#)). Estos esbozos se convierten después en los **dientes temporales** (v. [tabla 19-1](#)). Los esbozos dentarios de los **dientes permanentes** que tienen predecesores temporales comienzan a aparecer aproximadamente a las 10 semanas a partir de extensiones profundas de la lámina dentaria ([figs. 19-14D](#)). Se desarrollan en dirección lingual (hacia la lengua) respecto a los **esbozos dentarios temporales**. Los molares permanentes no tienen predecesores temporales y se desarrollan en forma de esbozos a partir de extensiones de las **láminas dentarias** (bandas horizontales) en dirección posterior. Los esbozos dentarios de los dientes permanentes aparecen en momentos distintos, fundamentalmente durante el período fetal. Los esbozos de los molares permanentes segundo y tercero se desarrollan tras el nacimiento. Los dientes de leche presentan coronas bien desarrolladas en el momento del nacimiento ([fig. 19-14H](#)), mientras que los dientes permanentes permanecen en este momento todavía en fase de esbozo dentario.

## Fase de casquete del desarrollo dentario

Cada esbozo dentario experimenta invaginación por parte del mesénquima, en lo que se denomina **primordio de la papila dentaria y del folículo dentario**, de manera que los esbozos adquieren una configuración en casquete ([fig. 19-15](#)). La parte ectodérmica del diente en desarrollo, el **órgano del esmalte**, produce finalmente esmalte. La parte interna de cada diente con configuración de casquete, la **papila dentaria**, es el primordio de la dentina y de la pulpa dentaria. En conjunto, las papilas dentarias y el órgano del esmalte forman el esbozo del diente. La *capa celular externa* del órgano del esmalte se denomina **epitelio externo del esmalte** y la *capa celular interna* que reviste la papila se denomina **epitelio interno del esmalte** ([fig. 19-14D](#)).

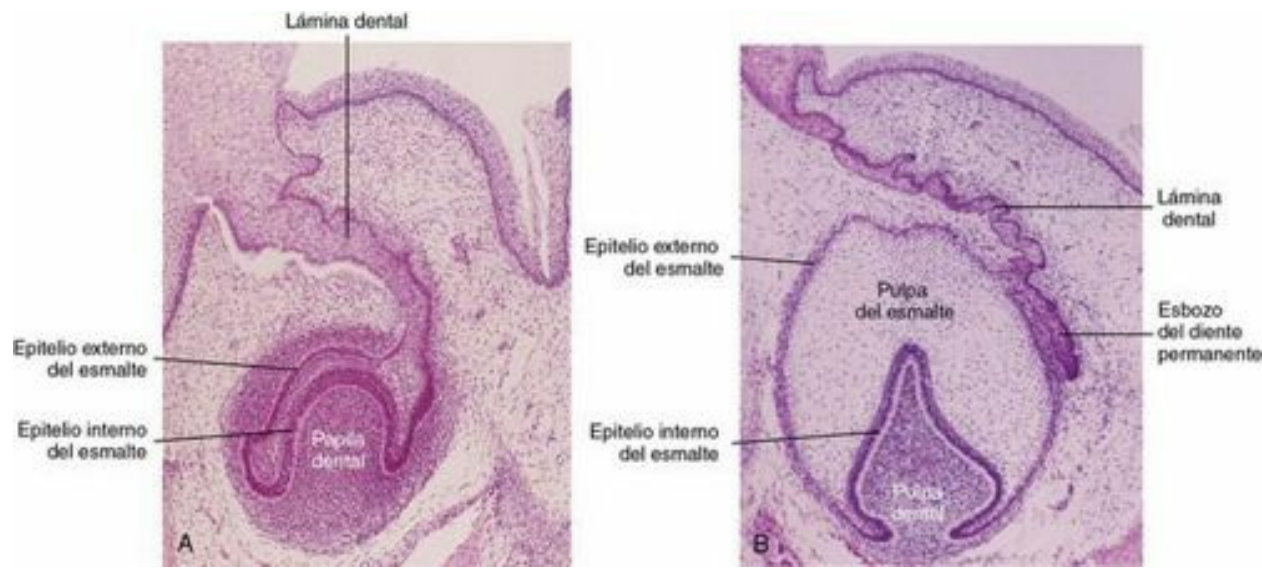


Figura 19-15 Microfotografía del primordio de un diente incisivo inferior. **A**, Feto de 12 semanas (parte inicial de la fase de campana). Se forma un órgano del esmalte de tipo casquete y debajo de éste se desarrolla la papila dental. **B**, Primordio de un diente incisivo inferior en un feto de 15 semanas (fase de campana avanzada). Se pueden observar las capas del esmalte interno y externo, la papila dental y el esbozo del diente permanente.

(Tomado de Moore KL, Persaud TVN, Shiota K: Color Atlas of Clinical Embryology, 2.<sup>a</sup> ed. Filadelfia, WB Saunders, 2000.)

La zona central de células dispuestas laxamente entre las capas del epitelio del esmalte es el **retículo del esmalte** (retículo estrellado). A medida que se desarrollan el órgano del esmalte y la papila dental, el mesénquima que rodea al diente en desarrollo se condensa y forma el **saco dental** (folículo dental), una estructura capsular vascularizada ([fig. 19-14E](#)). El saco dental es el primordio del *cemento* y *el ligamento periodontal*. El **cemento** es el tejido conjuntivo mineralizado y de tipo óseo que cubre la raíz del diente. El **ligamento periodontal**, que deriva de las células de la cresta neural, es un tejido conjuntivo vascular especializado que rodea la raíz del diente uniéndola al hueso alveolar ([fig. 19-14G](#)).

## Fase de campana del desarrollo dentario

A medida que se diferencia el órgano del esmalte, el diente en desarrollo adopta la forma de una campana ([figs. 19-14D y E](#), y [19-15](#)). Las células mesenquimales de la papila dental adyacentes al epitelio interno del esmalte se transforman en **odontoblastos** que producen predentina y la depositan al lado del epitelio. Más adelante, la **predentina** se calcifica y se convierte en dentina, que es el segundo tejido más duro del cuerpo.

A medida que la dentina aumenta de grosor, los odontoblastos se ven rechazados hacia la parte central de la papila dental; sin embargo, sus largas y digitiformes prolongaciones citoplásmicas, los **procesos odontoblásticos**, permanecen incluidas en la dentina ([fig. 19-14F e I](#)).

Las células del *epitelio interno del esmalte* se transforman en **ameloblastos** bajo la influencia de los odontoblastos, con producción de esmalte en forma de prismas (varillas) sobre la dentina. A medida que aumenta el esmalte, los ameloblastos se acercan al *epitelio externo del esmalte*. El esmalte es el

tejido más duro del cuerpo. Cubre y protege la dentina frente a las fracturas ([fig. 19-16](#)). El color del esmalte translúcido está en función del grosor y el color de la dentina subyacente. La formación del esmalte y de la dentina comienza en la punta del diente y evoluciona hacia la futura raíz.

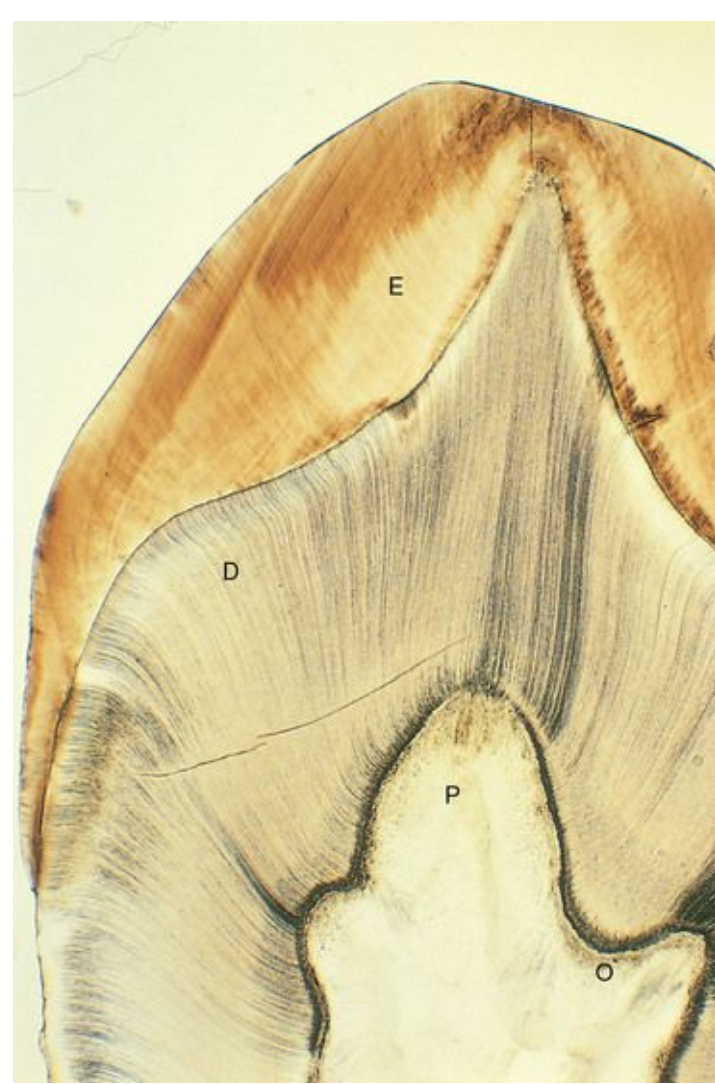

Figura 19-16 Microfotografía de una sección de la corona y el cuello de un diente ( $\times 17$ ). Se puede observar el esmalte (E), la dentina (D), la pulpa dental (P) y los odontoblastos (O).

(Tomado de Gartner LR, Hiatt JL: Color Textbook of Histology, 2.<sup>a</sup> ed. Filadelfia, WB Saunders, 2001.)

La **raíz del diente** comienza a desarrollarse después de que ya está muy avanzada la formación de la dentina y del esmalte ([figs. 19-14H](#) y [19-17](#)). Los epitelios interno y externo del esmalte se unen en el **cuello del diente** (unión entre el cemento y el esmalte o amelocementaria), donde forman un pliegue denominado **vaina epitelial radicular** ([fig. 19-14F](#)). Esta vaina crece hacia el mesénquima que inicia la formación de la raíz.



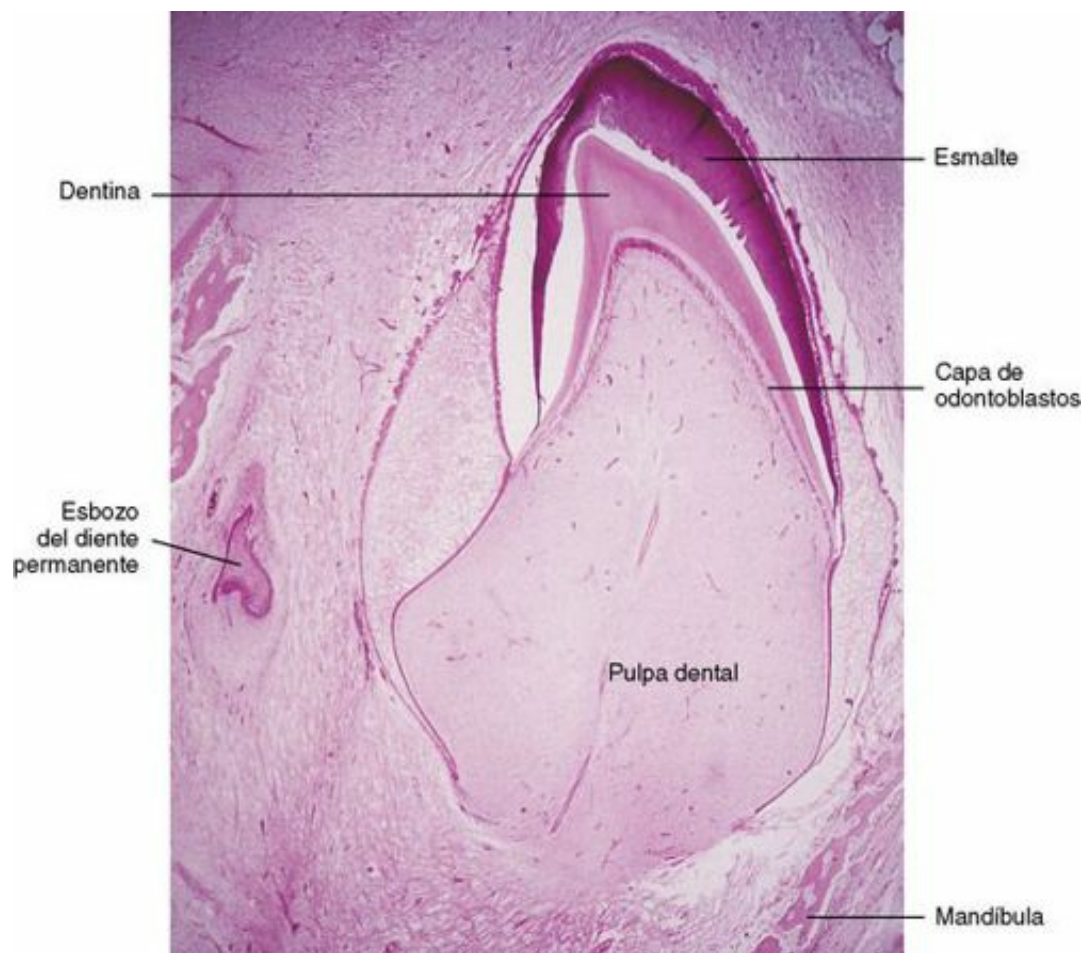


Figura 19-17 Microfotografía de una sección de un diente incisivo inferior en un feto a término. Las capas del esmalte y la dentina, así como la pulpa, están claramente delimitadas.

(Tomado de Moore KL, Persaud TVN, Shiota K: Color Atlas of Clinical Embryology, 2.<sup>a</sup> ed. Filadelfia, WB Saunders, 2000.)

Los *odontoblastos* adyacentes a la vaina epitelial radicular forman dentina, que se continúa con la de la corona. A medida que aumenta la dentina, la **cavidad pulpar** queda reducida a un estrecho **canal radicular** a través del cual pasan los vasos y los nervios ([fig. 19-14H](#)). Las células internas del saco dental se diferencian hacia **cementoblastos** que producen el cemento, limitado a la raíz. El cemento se deposita sobre la dentina de la raíz y se une al esmalte en el cuello del diente.

En el proceso de desarrollo de los dientes y de osificación del maxilar y la mandíbula, las células externas del saco dental también muestran actividad en la formación de hueso. Poco tiempo después, cada diente aparece rodeado por hueso excepto en su corona. El diente se mantiene en su **alveolo** (huevo óseo) debido al efecto del resistente **ligamento periodontal**, un derivado del saco dental ([fig. 19-14G](#) y [H](#)). Algunas fibras de este ligamento están incluidas en el cemento de la raíz mientras que otras lo están en la pared ósea del alveolo.

## Erupción del diente

Tras el desarrollo de los **dientes de leche** se inicia su desplazamiento lento y continuo hacia la cavidad oral ([fig. 19-14G](#)). Este proceso, denominado **erupción**, da lugar a la salida de los dientes desde el folículo dental en el maxilar y la mandíbula hasta su posición funcional en la boca. Los

**dientes mandibulares** suelen presentar erupción antes que los **dientes maxilares**, y generalmente los dientes salen antes en las niñas que en los niños. La dentición del niño (temporal) está constituida por **20 dientes de leche**. A medida que crece la raíz del diente, su corona experimenta una erupción gradual a través del epitelio oral. La parte de la mucosa oral que rodea a la corona que aflora se convierte en la **encía**.

Habitualmente, la erupción de los dientes de leche tiene lugar entre los meses 6 y 24 de la vida posnatal (v. [tabla 19-1](#)). Los **dientes incisivos centrales** mandibulares muestran característicamente la erupción a los 6-8 meses del nacimiento, aunque en algunos niños este proceso puede iniciarse hasta los 12-13 meses. A pesar de ello, generalmente el niño sano muestra los 20 dientes de leche al final de su segundo año de vida. El retraso en la erupción de todos los dientes puede indicar un trastorno sistémico o nutricional, tal como el hipopituitarismo o el hipotiroidismo.

La dentición permanente completa está constituida por 32 dientes. Los **dientes permanentes** se desarrollan de forma similar a lo descrito respecto a los dientes temporales. A medida que crece el diente permanente, la raíz del diente temporal correspondiente es reabsorbida gradualmente por los **osteoclastos** (odontoclastos). En consecuencia, cuando son eliminados los dientes de leche solamente presentan la corona y la parte más alta de la raíz. En general, los dientes permanentes comienzan a presentar erupción durante el sexto año de la vida y lo siguen haciendo hasta los primeros años de la edad adulta ([fig. 19-18](#), [tabla 19-1](#)).

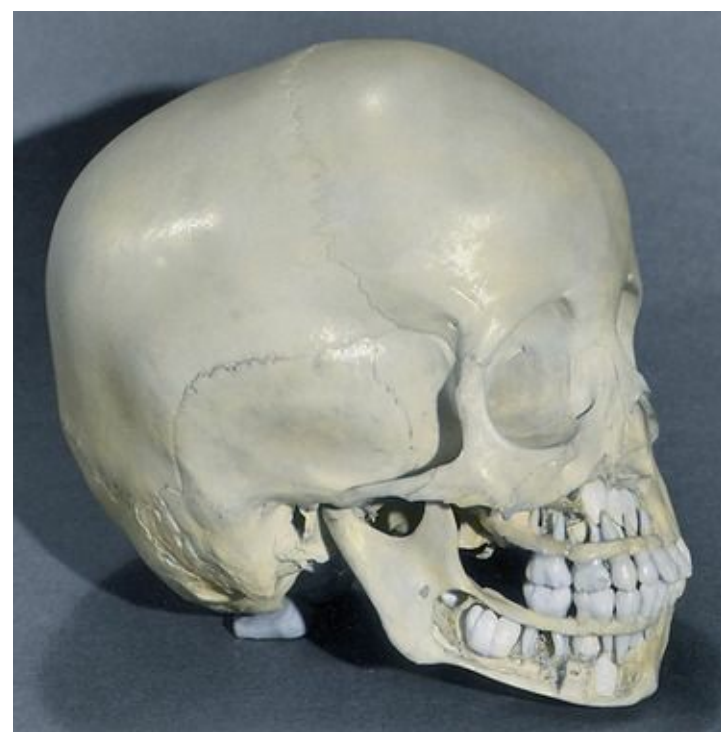


Figura 19-18 Cráneo de un niño de 4 años de edad. Se ha eliminado el hueso de la mandíbula y del maxilar para mostrar la relación entre los dientes permanentes en desarrollo y los dientes de leche que ya han presentado erupción.

La forma de la cara está influida por el desarrollo de los senos paranasales y por el crecimiento del maxilar y la mandíbula con el objetivo de acomodar los dientes (v. [cap. 9](#)). Es el alargamiento de los **procesos alveolares** (los huecos óseos en los que encajan los dientes) lo que da lugar al aumento en la profundidad de la cara durante la niñez.

---

## Dientes natales

Los dientes natales ya han erupcionado en el momento del nacimiento. Generalmente son dos y se localizan en la posición de los incisivos mandibulares. Los dientes natales se observan en aproximadamente 1 de cada 2.000 recién nacidos y pueden causar molestias a la madre durante el amamantamiento. Por otra parte, la lengua del lactante puede sufrir laceraciones o bien estos dientes se pueden desprender con el consiguiente riesgo de aspiración; por estas razones, en ocasiones se realiza la extracción de los dientes natales. Dado que son dientes de leche que han presentado erupción prematura, pueden ser necesarios los dispositivos de espaciamiento para evitar los problemas de apiñamiento con el resto de los dientes.

---

---

## Hipoplasia del esmalte

La formación defectuosa del esmalte da lugar a la aparición de fositas, fisuras o ambas en los dientes ([figs. 19-19](#) y [19-20A](#)). Estos defectos se deben a alteraciones temporales en la formación del esmalte. Hay varios factores que pueden dar lugar a alteraciones de los ameloblastos, que son las células que producen el esmalte (p. ej., deficiencias nutricionales, tratamiento con tetraciclinas y enfermedades infecciosas como el sarampión). El **raquitismo** que tiene lugar durante el período intrauterino crítico del desarrollo de los dientes (6-12 semanas) es una causa frecuente de la hipoplasia del esmalte. El raquitismo es una enfermedad infantil debida a la deficiencia de vitamina D; se caracteriza por alteraciones en la osificación de los cartílagos epifisarios con pérdida de la orientación de las células de las metáfisis (v. [cap. 14](#)).

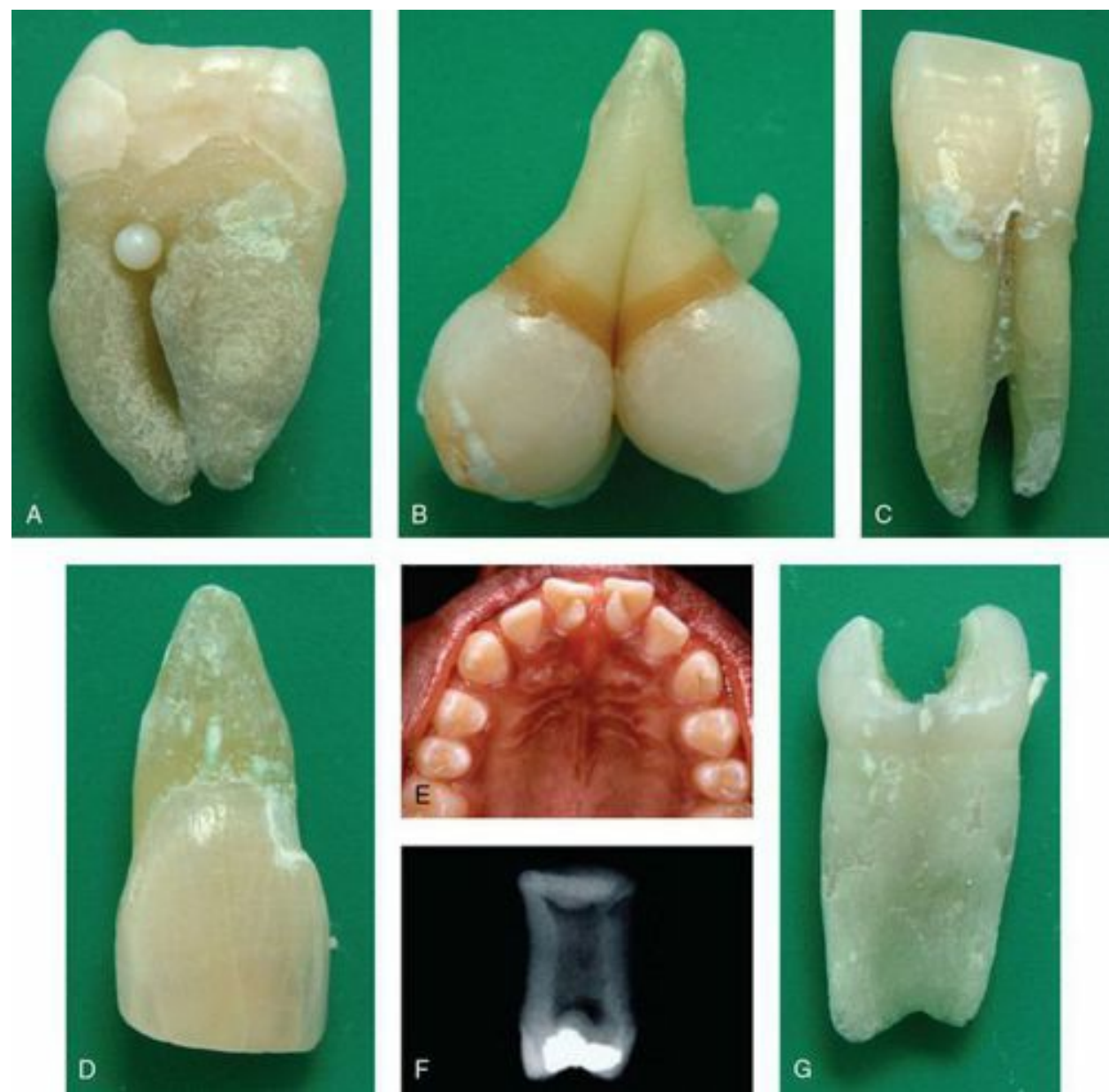


Figura 19-19 Defectos congénitos frecuentes de los dientes. **A**, Perla de esmalte (furcación de un tercer molar maxilar permanente). **B**, Geminación y tinción por tetraciclina (tercer molar maxilar). **C**, Fusión (incisivos centrales y laterales mandibulares permanentes). **D**, Raíz excesivamente corta (incisivo central maxilar permanente microdóntico). **E**, Invaginación dental (prominencias oclusales en talón en la superficie lingual del incisivo central maxilar permanente). **F**, Diente taurodonto (radiografía de la superficie medial del segundo molar maxilar permanente). **G**, Fusión (incisivos centrales y laterales mandibulares primarios).

(Por cortesía del doctor Blaine Cleghorn, Faculty of Dentistry, Dalhousie University, Halifax, Nova Scotia, Canadá.)

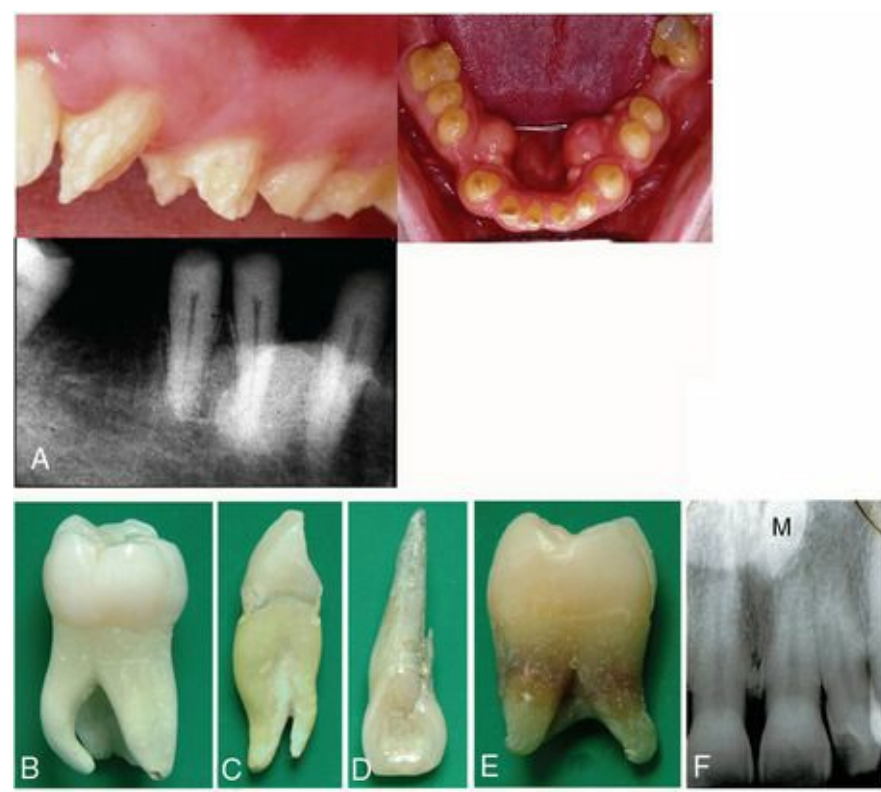


Figura 19-20 Otros defectos congénitos frecuentes de los dientes. **A**, Amelogénesis imperfecta. **B**, Raíz extra (molar mandibular). **C**, Raíz extra (canino mandibular). **D**, Raíz accesoria (incisivo lateral maxilar); las raíces extra causan dificultades en los tratamientos del canal radicular y en los procedimientos de extracción. **E**, Tinción por tetraciclina (raíz de un tercer molar maxilar). **F**, Un diente supernumerario en la línea media (M, *mesiodens*) localizado en la proximidad del vértice del incisivo central; la prevalencia de los dientes supernumerarios en la población general es del 1-3%.

(**A a E**, Por cortesía del doctor Blaine Cleghorn, Faculty of Dentistry, Dalhousie University, Halifax, Nova Scotia, Canadá. **F**, Por cortesía del doctor Steve Ahing, Faculty of Dentistry, University of Manitoba, Winnipeg, Manitoba, Canadá.)

## Variaciones en la forma de los dientes

La forma anómala de los dientes es un problema relativamente frecuente ([figs. 19-19A a G](#), y [19-20A a E](#)). En ocasiones se observa una masa esférica de esmalte, la **perla de esmalte**, en la raíz de un diente, separada del esmalte de la corona ([fig. 19-19A](#)). La perla de esmalte está constituida por **grupos aberrantes de ameloblastos**. En otros casos, los incisivos laterales maxilares pueden presentar una forma de clavo (incisivos «en tachuela»).

La **sífilis congénita** altera la diferenciación de los dientes permanentes y da lugar a la aparición de incisivos con muescas centrales en sus bordes incisivos. Los molares también están afectados y se denominan **molares «en mora»** debido a sus características.

## Anomalías numéricas

Pueden aparecer uno o más **dientes supernumerarios** (*mesiodens* si ocurre entre los dos centrales

normales), o bien, en otros casos, no se llega a formar el número normal de dientes ([fig. 19-20F](#)). En muchos estudios se ha observado una prevalencia mayor de este problema en las mujeres. Los dientes supernumerarios se desarrollan habitualmente en la zona de los incisivos maxilares y pueden alterar la posición y la erupción de los dientes normales. Los dientes extra suelen erupcionar por detrás de los normales (o bien no llegan a erupcionar) y en la mayor parte de los casos son asintomáticos. En la **anodoncia parcial** se observa la ausencia de uno o más dientes, un problema que a menudo tiene un carácter familiar. En la **anodoncia total** no se desarrolla ningún diente y es un problema extremadamente infrecuente que suele asociarse a displasia ectodérmica congénita.

A veces un esbozo dentario se divide parcial o completamente en dos dientes separados. Un esbozo dentario parcialmente dividido se denomina **geminación** y da como resultado un problema de **macrodoncia** (un diente de gran tamaño) con un sistema de canal radicular común. También se pueden observar dientes pequeños (microdoncia). Cuando el esbozo dentario se divide de manera completa en dos dientes separados, el resultado es la existencia de dos dientes idénticos, con un diente adicional en la dentición. La fusión de dos dientes origina un diente menos en la dentición. Este trastorno se puede diferenciar radiológicamente de la geminación debido a que en la fusión hay dos sistemas de canal radicular separados.

---

---

### Quiste dentígero

En la mandíbula, el maxilar o un seno maxilar puede aparecer un quiste con un diente sin erupción en su interior. El quiste dentígero (con un diente en su interior) se debe a la degeneración quística del retículo del esmalte del órgano del esmalte de un diente que no ha presentado erupción. La mayoría de estos quistes se localizan en la profundidad de la mandíbula y se asocian a dientes secundarios que no han erupcionado y que tienen una localización anómala o con malformaciones.

---

---

### Amelogénesis imperfecta

La amelogénesis imperfecta es un grupo complejo de al menos 14 entidades clínicas distintas cuyo denominador común es la existencia de **alteraciones en la formación del esmalte** en ausencia de cualquier tipo de enfermedad sistémica. Es un **defecto congénito ectodérmico hereditario** que afecta básicamente al esmalte. El esmalte puede ser hipoplásico, presentar hipocalcificación o ser inmaduro. Según el tipo de amelogénesis imperfecta, el esmalte puede ser duro o blando, presentar fositas o ser liso, y tener un grosor normal o ser excesivamente fino. La incidencia de la amelogénesis imperfecta oscila entre 1 de cada 700 y 1 de cada 8.000 personas, en función de la población estudiada. Están implicados múltiples patrones hereditarios. La clasificación de estos trastornos en concreto se fundamenta en los hallazgos clínicos y radiológicos, así como en el modo de transmisión hereditaria.

---

---

### Dentinogénesis imperfecta

Los dientes tienen una coloración marrón o azul-grisácea, con un brillo opalescente debido a que los

odontoblastos no se diferencian normalmente y, en consecuencia, la dentina está muy poco calcificada. En general están afectados tanto los dientes de leche como los dientes permanentes. El esmalte tiende a experimentar un desgaste rápido, con exposición de la dentina. Esta anomalía se transmite de forma autosómica dominante y en la mayor parte de los casos el defecto genético se localiza en el cromosoma 4q; es relativamente frecuente en los niños de raza blanca ([fig. 19-21](#)).

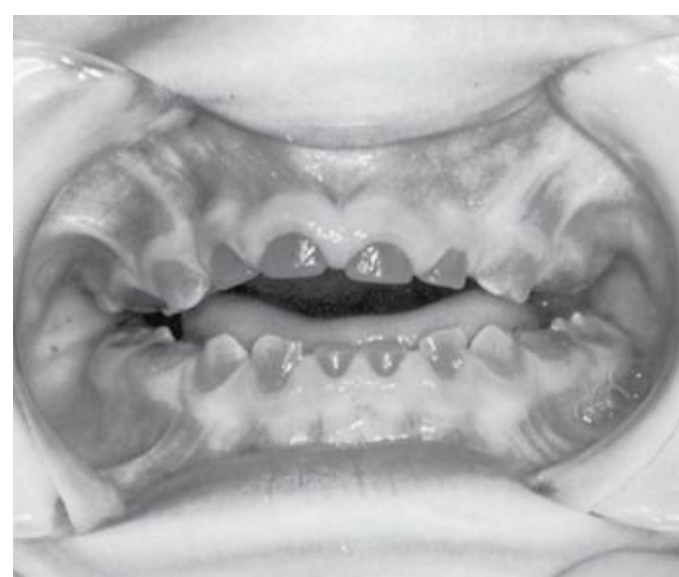


Figura 19-21 Dientes de un niño con dentinogénesis imperfecta.

(Tomado de Thompson MW: Genetics in Medicine, 4.<sup>a</sup> ed. Filadelfia, WB Saunders, 1986.)

---

---

### Alteraciones de la coloración dentaria

Las sustancias extrañas incorporadas en el esmalte y la dentina en desarrollo originan alteraciones en el color de los dientes. La hemólisis asociada a la eritroblastosis fetal (la enfermedad hemolítica del recién nacido; v. [cap. 7](#)) puede inducir una coloración azulada o negra en los dientes. Todas las **tetraciclinas** se incorporan de manera intensa en los dientes. El período crítico de riesgo va desde aproximadamente la semana 14 de la vida fetal hasta el mes 10 de la vida posnatal en lo relativo a los dientes de leche, y desde aproximadamente la semana 14 de la vida fetal hasta el octavo año de la vida posnatal en lo relativo a los dientes permanentes.

Las **alteraciones de la coloración dentaria causadas por las tetraciclinas** afectan tanto al esmalte como a la dentina, debido a que estas sustancias se unen a la hidroxapatita. La coloración marrón-amarillenta (moteado) de los dientes causada por las tetraciclinas se debe a la conversión de estas moléculas en productos intermedios con color por acción de la luz. Probablemente, la dentina se ve afectada con mayor intensidad que el esmalte debido a que es más permeable que éste tras la mineralización completa del diente. El esmalte se forma de manera completa en todos los dientes (excepto en los terceros molares) aproximadamente a los 8 años de edad. Por esta razón no se deben administrar tetraciclinas a las mujeres embarazadas ni tampoco a los niños menores de 8 años de edad.

---

# Resumen del sistema tegumentario

- La piel y sus apéndices se desarrollan a partir del ectodermo y el mesénquima de origen en la cresta neural. La epidermis procede del ectodermo de superficie y la dermis del mesénquima. Los **melanocitos** derivan de las **células de la cresta neural** que migran hacia la epidermis.
- Las células que se desprenden de la epidermis se mezclan con las secreciones de las glándulas sebáceas formando el **vérnix caseoso**, una cubierta blanquecina de material graso que cubre la piel y protege la epidermis.
- Los **pelos** se desarrollan a partir de crecimientos de la epidermis en profundidad, hacia la dermis. Aproximadamente a las 20 semanas el feto está cubierto por completo de pelos finos y aterciopelados que se denominan en conjunto **lanugo**. Estos pelos son eliminados antes del nacimiento o poco tiempo después y son sustituidos por pelos más resistentes.
- La mayor parte de las **glándulas sebáceas** se desarrollan en forma de protrusiones laterales en los folículos pilosos; sin embargo, algunas de estas glándulas aparecen en forma de crecimientos en profundidad de la epidermis hacia la dermis. Las **glándulas sudoríparas** también se desarrollan en forma de crecimientos epidérmicos en profundidad hacia la dermis. Las **glándulas mamarias** muestran un desarrollo similar.
- Los defectos congénitos de la piel son principalmente trastornos de la queratinización (**ictiosis**) y de la pigmentación (**albinismo**). El desarrollo anómalo de los vasos sanguíneos da lugar a diversos tipos de angiomas.
- Las **uñas** pueden estar ausentes o bien presentar malformaciones. El pelo puede ser inexistente o excesivo. La ausencia de las **glándulas mamarias** es extremadamente infrecuente, pero las mamas supernumerarias (**polimastia**) y los pezones supernumerarios (**politelia**) son relativamente frecuentes.
- Los dientes se desarrollan a partir del ectodermo y las células de la cresta neural. El **esmalte** lo producen los **ameloblastos** que derivan del ectodermo oral; el resto de los tejidos dentarios procede del mesénquima derivado de las células de la cresta neural.
- Son defectos congénitos frecuentes de los dientes las alteraciones en la formación del esmalte y la dentina, las anomalías en la forma de los dientes y las variaciones en su número y posición.
- Las **tetraciclinas** se incorporan intensamente en el esmalte y la dentina de los dientes en desarrollo, lo que da lugar a una coloración marrón-amarillenta de los dientes y a hipoplasia del esmalte. No hay que prescribir estos medicamentos a mujeres embarazadas ni a niños menores de 8 años de edad.



# Problemas con orientación clínica

---

# Caso 19-1

*Un recién nacido muestra erupción de dos incisivos mandibulares.*

- ¿Cómo se denominan estos dientes?
- ¿Qué frecuencia tiene esta anomalía?
- ¿Son dientes supernumerarios?
- ¿Qué problemas o riesgos se pueden asociar a la presencia de dientes en el momento del nacimiento?

---

---

## Caso 19-2

*Los dientes de leche de un lactante muestran una coloración marrón-amarillenta y una cierta hipoplasia del esmalte. La madre recuerda que tomó antibióticos durante el segundo trimestre del embarazo.*

- ¿Cuál es la causa probable de la alteración en la coloración dentaria del lactante?
- ¿Cuáles son las células cuya disfunción origina la hipoplasia del esmalte?
- ¿Estará alterada la coloración de la dentición secundaria?

---

---

## Caso 19-3

*Un lactante nace con una mancha pequeña, irregular y de coloración clara en la superficie posterior del cuello. Está al mismo nivel que la piel circundante y se blanquea cuando se aplica presión.*

- ¿Cómo se denomina este defecto congénito?
  - ¿Qué indican probablemente estas observaciones?
  - ¿Es frecuente este problema?
  - ¿Tiene otras denominaciones este defecto cutáneo?
- 
-

## Caso 19-4

*Un recién nacido presenta un penacho de pelos en la región lumbosacra.*

- ¿Qué indica probablemente este penacho de pelos?
  - ¿Es frecuente este trastorno?
  - ¿Tiene importancia clínica este defecto congénito?
- 
-

## Caso 19-5

*La piel de un recién nacido tenía una cobertura de tipo colodión que presentó fisuras y exfoliación poco tiempo después del nacimiento. Más adelante, el paciente desarrolló una ictiosis laminar.*

- Describa brevemente esta enfermedad.
- ¿Es frecuente?
- ¿Cuál es su patrón de transmisión hereditaria?

---

La discusión de estos problemas se recoge al final del libro.

### Bibliografía y lecturas recomendadas

Berkovitz B.K.B., Holland G.R., Moxham B.J. *Oral Anatomy, Histology, and Embryology*, ed 4. Philadelphia: Mosby; 2009.

Buss P.W., Hughes H.E., Clarke A. Twenty-four cases of the EEC syndrome: Clinical presentation and management. *J Med Genet.* 1995;32:716.

Caton J., Tucker A.S. Current knowledge of tooth development: Patterning and mineralization of the murine dentition. *J Anat.* 2009;214:407.

Coletta R.D., McCoy E.L., Burns V., et al. Characterization of the Six 1 homeobox gene in normal mammary gland morphogenesis. *BMC Dev Biol.* 2010;10:4.

Darmstadt G.L., Sidbury R. The skin. In Behrman R.E., Kliegman R.M., Jenson H.B., eds.: *Nelson Textbook of Pediatrics*, ed 17, Philadelphia: Elsevier/Saunders, 2004.

Lee K., Gjorevski N., Boghaert E., et al. Snail1, Snail2, and E47 promote mammary epithelial branching morphogenesis. *EMBO J.* 2011;30:2662.

McDermott K.M., Liu B.Y., Tisty T.D., et al. Primary cilia regulate branching morphogenesis during mammary gland development. *Curr Biol.* 2010;20:731.

Moore K.L., Dalley A.F., Agur A.M.R. *Clinically Oriented Anatomy*, ed 6. Baltimore: Williams & Wilkins; 2010.

Moore S.J., Munger B.L. The early ontogeny of the afferent nerves and papillary ridges in human digital glabrous skin. *Dev Brain Res.* 1989;48:119.

Müller M., Jasmin J.R., Monteil R.A., et al. Embryology of the hair follicle. *Early Hum Dev.* 1999;26:59.

Nanci A. *Ten Cate's Oral Histology. Development, Structure, and Function*, ed 7. St. Louis: CV

Mosby; 2008.

Narendran V., Hoath S.B. The skin. In Martin R.J., Fanaroff A.A., Walsh M.C., eds.: *Fanaroff and Martin's Neonatal–Perinatal Medicine: Diseases of the Fetus and Infant*, ed 8, Philadelphia: Mosby, 2006.

Osborne M.P. Breast anatomy and development. In Harris J.R., ed.: *Diseases of the Breast*, ed 2, Philadelphia: Lippincott Williams & Wilkins, 2000.

Paller A.S., Mancini A.J. *Hurwitz Clinical Pediatric Dermatology: A Textbook of Skin Disorders of Childhood and Adolescence*, ed 3. Philadelphia: WB Saunders; 2006.

Rudel R.A., Fenton S.E., Ackerman J.M., et al. Environmental exposures and mammary gland development: state of the science, public health implications, and research recommendations. *Environ Health Perspect.* 2011;119:1053.

Smolinski K.N. Hemangiomas of infancy: Clinical and biological characteristics. *Clin Pediatr.* 2005;44:747.

Tompkins K. Molecular mechanisms of cytodifferentiation in mammalian tooth development. *Connect Tissue Res.* 2006;47:111.

Watts A., Addy M.A. Tooth discolouration and staining: A review of the literature. *Br Dent J.* 2001;190:309.

Winter G.B. Anomalies of tooth formation and eruption. In Welbury R.R., ed.: *Paediatric Dentistry*, ed 2, Oxford, UK: Oxford University Press, 2001.

## Capítulo 20

### Malformaciones congénitas humanas

#### [Clasificación de las malformaciones congénitas](#)

#### [Teratología: el estudio de las alteraciones del desarrollo](#)

#### [Defectos congénitos causados por factores genéticos](#)

##### [Alteraciones en el número de cromosomas](#)

##### [Alteraciones en la estructura de los cromosomas](#)

##### [Malformaciones congénitas causadas por mutaciones genéticas](#)

##### [Desarrollo de las vías de señalización](#)

#### [Malformaciones congénitas causadas por factores ambientales](#)

##### [Fundamentos de la teratogénesis](#)

##### [Períodos críticos del desarrollo humano](#)

##### [Teratógenos humanos](#)

#### [Malformaciones congénitas causadas por herencia multifactorial](#)

#### [Resumen de las malformaciones congénitas humanas](#)

#### [Problemas con orientación clínica](#)

No deberíamos desecharlos con razonamientos o términos vanos como los de «curiosidades» o «azar». Todos ellos tienen un significado; un significado que podría ser el comienzo de un excelente conocimiento si fuéramos capaces de responder la gran pregunta: ¿por qué es raro?, y siendo raro, ¿por qué ocurrió en este caso?

James Paget, *Lancet*. 1882;2:1017

Las malformaciones congénitas son trastornos del desarrollo que se manifiestan en el momento del nacimiento. Las malformaciones congénitas constituyen la principal causa de mortalidad infantil y pueden ser estructurales, funcionales, metabólicas, comportamentales o hereditarias.



# Clasificación de las malformaciones congénitas

La guía de referencia más utilizada para la clasificación de las malformaciones congénitas es la Clasificación Internacional de las Enfermedades (*International Classification of Diseases*); sin embargo, no hay ninguna clasificación que tenga una aceptación universal. Todas ellas tienen limitaciones debido a que se han diseñado con objetivos concretos. Los intentos de clasificar las malformaciones congénitas humanas, especialmente las que se deben a **errores en la morfogénesis** (el desarrollo de la forma), revelan la frustración y las dificultades obvias para la formulación de propuestas concretas que puedan aplicarse en la práctica médica. En la actualidad hay un sistema de clasificación de las malformaciones congénitas de carácter práctico y que considera el momento de inicio del defecto, su posible etiología y su patogenia.

# Teratología: el estudio de las alteraciones del desarrollo

La teratología es la rama de la ciencia que estudia las causas, los mecanismos y los patrones de las alteraciones del desarrollo. Un concepto fundamental en teratología postula que ciertas fases del desarrollo embrionario son más vulnerables que otras. Hasta la década de 1940 se consideraba, en términos generales, que el embrión humano estaba protegido frente a los agentes ambientales como medicamentos, virus y productos químicos debido a sus membranas extraembrionarias y fetales (el amnios y el corion), así como a las paredes uterina y abdominal de la madre.

En 1941 se publicaron los primeros casos que demostraban más allá de toda duda que un agente ambiental (el **virus de la rubeola**) podía causar defectos congénitos graves, como cataratas, problemas cardíacos y sordera, cuando la madre presentaba la infección durante el período crítico del desarrollo embrionario de los ojos, el corazón y los oídos. En la década de 1950 se demostró la aparición de defectos graves en los miembros, así como otras malformaciones importantes, en los hijos de mujeres que habían consumido un sedante denominado **talidomida** durante las primeras fases de su embarazo. Estos descubrimientos, que tuvieron lugar hace ya más de sesenta años, centraron la atención de la clase médica en los medicamentos y los virus como *etiología (causa) de las malformaciones congénitas humanas*. Se ha estimado que el 7-10% de las malformaciones congénitas humanas se deben a los efectos de desestructuración inducidos por medicamentos, virus y tóxicos ambientales.

Más del 20% de los fallecimientos de lactantes en Estados Unidos se atribuyen a defectos congénitos. Las malformaciones estructurales graves como, por ejemplo, la *espina bífida quística* (una forma grave de malformación vertebral en la que no se produce la fusión de parte del tubo neural; v. [cap. 17, fig. 17-15](#)), se observan en aproximadamente el 3% de los recién nacidos. Otros defectos congénitos pueden detectarse después del nacimiento, de manera que su incidencia alcanza alrededor del 6% en los niños de 2 años de edad y del 8% en los de 5 años.

Las **causas** de las malformaciones congénitas se clasifican a menudo en los grupos siguientes:

- **Factores genéticos**, como las alteraciones cromosómicas.
- **Factores ambientales**, como los medicamentos y los virus.
- **Herencia multifactorial** (factores genéticos y ambientales que actúan de manera conjunta).

En el 50-60% de las malformaciones congénitas se desconoce la etiología ([fig. 20-1](#)). Las malformaciones congénitas pueden ser únicas o múltiples, y su significación clínica es muy variable. Las malformaciones congénitas únicas y de grado menor se observan en aproximadamente el 14% de los recién nacidos. Por ejemplo, los defectos en las orejas carecen de significación clínica pero pueden indicar la posible presencia de defectos graves asociados. Por otra parte, la presencia de una única arteria umbilical debe alertar al clínico respecto a la posible presencia de malformaciones cardiovasculares y renales. El 90% de los lactantes con tres o más defectos congénitos de grado menor también sufren uno o más defectos congénitos de grado mayor. En el conjunto del 3% de los recién nacidos con malformaciones congénitas clínicamente significativas, el 0,7% presentan defectos múltiples graves; la mayoría de estos pacientes fallecen durante la lactancia. Los defectos congénitos

graves son mucho más frecuentes en los embriones tempranos (10-15%); sin embargo, en la mayor parte de estos casos se produce un aborto espontáneo durante las primeras 6 semanas. Se observan alteraciones cromosómicas en el 50-60% de los embriones tempranos que experimentan aborto espontáneo.

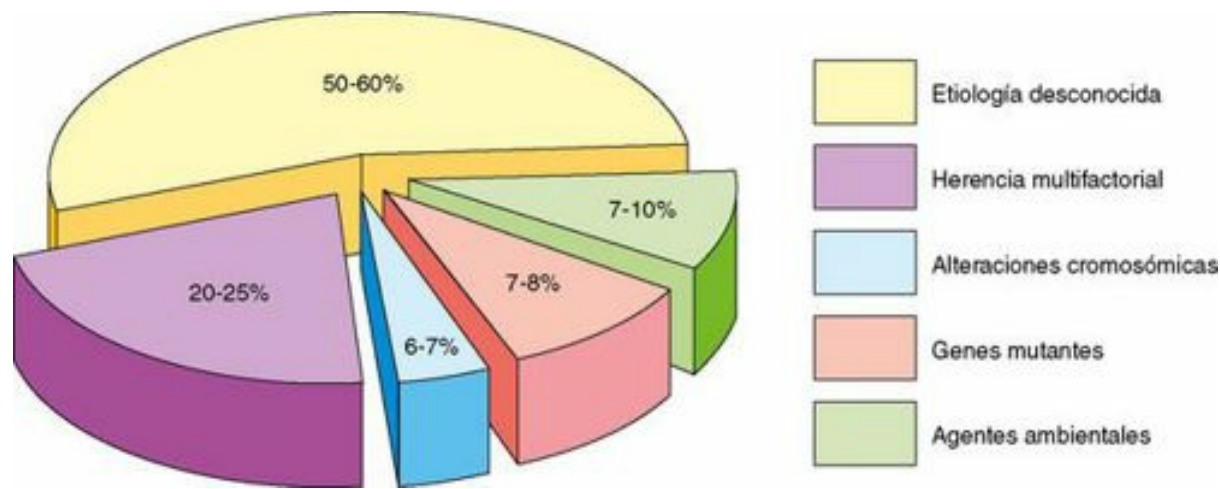


Figura 20-1 Ilustración gráfica de las causas de los defectos congénitos humanos. Se puede observar que la causa de la mayor parte de los defectos congénitos es desconocida y que el 20-25% de los defectos congénitos se deben a una combinación de factores genéticos y ambientales (herencia multifactorial).

# Defectos congénitos causados por factores genéticos\*

Numéricamente, los factores genéticos son la causa más importante de las malformaciones congénitas. Se ha estimado que estos factores originan aproximadamente la tercera parte de todos los defectos congénitos (v. [fig. 20-1](#)). En casi el 85% de todos los casos de defectos congénitos no se llega a determinar la causa. Cualquier mecanismo de gran complejidad, como la mitosis o la meiosis, puede presentar alteraciones ocasionales en su funcionamiento. Se observan alteraciones o aberraciones cromosómicas en el 6-7% de los cigotos (embriones unicelulares).

Muchos de estos embriones tempranos anómalos nunca llegan a experimentar la división normal para convertirse en blastocistos. En estudios realizados *in vitro* sobre cigotos de menos de 5 días de edad y en fase de división se ha demostrado una elevada incidencia de alteraciones. En estos estudios se ha observado que son anómalos más del 60% de los cigotos de dos días. Muchos cigotos, blastocistos y embriones de 3 semanas de edad anómalos experimentan aborto espontáneo, y la incidencia global de alteraciones cromosómicas en estos embriones es de al menos el 50%.

Hay dos tipos de cambios que se pueden producir en las dotaciones cromosómicas: numéricos y estructurales. Los cambios pueden afectar a los **cromosomas sexuales**, a los **autosomas** (cromosomas distintos de los cromosomas sexuales) o a ambos. En algunos casos están afectados tanto los cromosomas sexuales como los autosomas. Las personas con alteraciones cromosómicas muestran generalmente un **fenotipo** (características morfológicas) típico, tal como ocurre con las características físicas de los lactantes con síndrome de Down (v. [fig. 20-6](#)). A menudo, estos niños se parecen más a otras personas que muestran la misma alteración cromosómica que a sus propios hermanos. El aspecto físico típico se debe a un desequilibrio genético. Los factores genéticos inician los defectos a través de procesos bioquímicos o de otro tipo en los niveles subcelular, celular o tisular. Los mecanismos anómalos iniciados por los factores genéticos pueden ser idénticos o similares a los mecanismos causales iniciados por un teratógeno (p. ej., un medicamento).

# Alteraciones en el número de cromosomas

En Estados Unidos presenta una alteración cromosómica aproximadamente 1 de cada 120 recién nacidos vivos. Las aberraciones en el número de los cromosomas se deben generalmente a la **falta de disyunción**, un error en la división celular en el que un par de cromosomas o dos cromátidas de un cromosoma no se separan durante la mitosis o la meiosis. El resultado es que el par de cromosomas o de cromátidas pasa a una célula hija, mientras que la otra célula hija no recibe ninguno de estos componentes ([fig. 20-2](#)). La falta de disyunción puede tener lugar durante la gametogénesis materna o paterna (v. [cap. 2](#)). Normalmente, los cromosomas de las células somáticas están emparejados, y los miembros de cada pareja se denominan **cromosomas homólogos** (o simplemente **homólogos**). Las mujeres sanas poseen 22 pares de autosomas más dos cromosomas X, mientras que los hombres sanos poseen 22 pares de autosomas más un cromosoma X y un cromosoma Y.

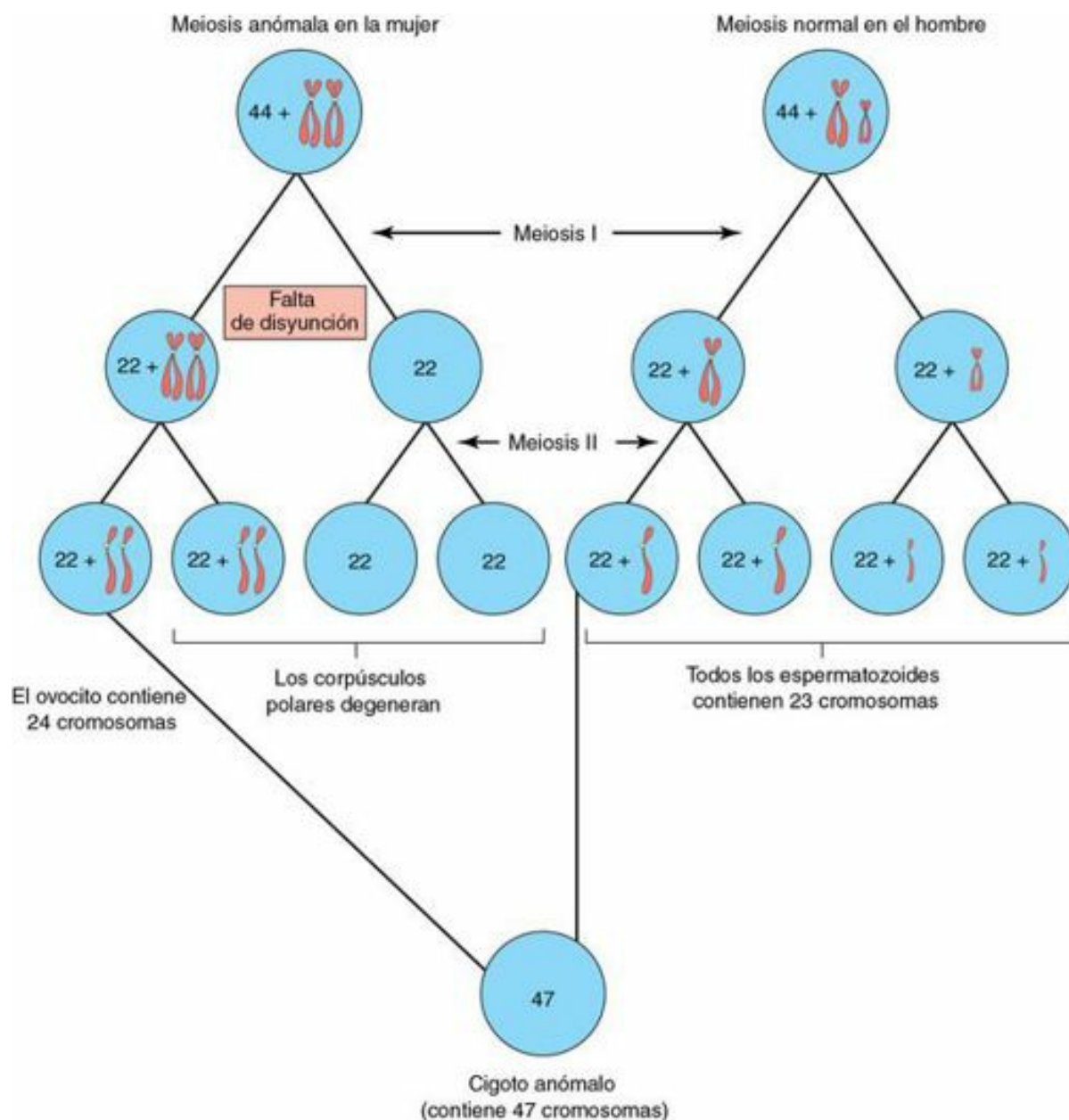


Figura 20-2 Diagrama en el que se muestra la falta de disyunción de los cromosomas durante la primera división meiótica de un ovocito primario con aparición de un ovocito anómalo con 24 cromosomas. La fecundación subsiguiente por un espermatozoide normal produce un cigoto con 47 cromosomas (**aneuploidía**), más que con el número diploide humano normal de 46 cromosomas.

## Glosario de términos teratológicos

Una malformación congénita es una alteración estructural de cualquier tipo; sin embargo, *no todas las variaciones del desarrollo son anomalías*. Las variaciones anatómicas son frecuentes; por ejemplo, los huesos pueden diferir entre sí no solamente en su forma básica sino también en detalles menores de su estructura superficial. Hay cuatro tipos clínicamente significativos de defectos congénitos: malformación, disrupción, deformación y displasia.

- **Malformación.** Defecto morfológico en un órgano, una parte de un órgano o una región corporal de tamaño mayor que se debe a una *alteración intrínseca en el proceso de desarrollo*. El término «intrínseca» implica que el potencial de desarrollo del primordio de un órgano es anómalo desde el comienzo, tal como ocurre en los casos de alteración cromosómica de un gameto (ovocito o espermatozoide) en el momento de la fecundación. La mayor parte de las malformaciones son consideradas un *defecto de un campo morfogenético o del desarrollo* que responde en forma de una unidad coordinada frente a la interacción embrionaria y que da lugar a malformaciones complejas o múltiples.
- **Disrupción.** Defecto morfológico de un órgano, una parte de un órgano o una región corporal más extensa que se debe a *un factor o una interferencia extrínseca en un proceso del desarrollo originalmente normal*. Por tanto, las alteraciones morfológicas asociadas a la exposición a **teratógenos** (agentes como medicamentos y virus) deben considerarse disrupciones. *Una disrupción no se hereda*, pero los factores hereditarios pueden predisponer al desarrollo de una disrupción.
- **Deformación.** Forma, configuración o posición anómalas de una parte del cuerpo que *se deben a fuerzas mecánicas*. La compresión intrauterina secundaria a **oligohidramnios** (cantidad insuficiente del líquido amniótico) puede causar *pie equino varo* (v. [cap. 16](#)). Algunos defectos del tubo neural con afectación del sistema nervioso central, como el *mielomeningocele* (una forma grave de espina bífida), dan lugar a alteraciones funcionales intrínsecas que también pueden causar deformaciones fetales.
- **Displasia.** Organización anómala de las células de los tejidos y de su resultado morfológico. La displasia es el proceso y la consecuencia de la **dishistogénesis** (*formación anómala de los tejidos*). Así, todas las alteraciones relacionadas con la histogénesis se clasifican como displasias, como la *displasia ectodérmica congénita* (v. [cap. 19](#)). La displasia es inespecífica desde un punto de vista etiológico y a menudo afecta a varios órganos debido a la propia naturaleza de las alteraciones celulares subyacentes.

Para describir a los lactantes con defectos múltiples se utilizan otros términos descriptivos y también se han creado términos para expresar la etiología y la patogenia.

- Un *defecto de campo politópico* es un patrón de defectos que se debe a la alteración de un único campo del desarrollo.
- Una *secuencia* es un patrón de defectos múltiples causados por un único defecto estructural conocido o supuesto, o por un factor mecánico.
- Un *síndrome* es un patrón de defectos múltiples que parecen estar relacionados entre sí desde un

punto de vista patogénico pero que no representan una secuencia única ni un defecto de campo politópico.

- Una *asociación* es la aparición no aleatoria en dos o más individuos de defectos múltiples que no representan un defecto de campo politópico, una secuencia ni un síndrome.

Mientras que el de secuencia es un concepto de tipo patogénico, pero no de tipo etiológico, el síndrome implica a menudo una causa única, como ocurre en la trisomía 21 (síndrome de Down). Sin embargo, en ambos casos el patrón de los defectos tiene una relación patogénica demostrada o supuesta. En el caso de la secuencia, se conoce el factor iniciador primario y la secuencia de las complicaciones secundarias del desarrollo. Por ejemplo, la *secuencia de Potter* (atribuida a oligohidramnios) se debe a agenesia renal o a pérdida del líquido amniótico. Por el contrario, el concepto de asociación se refiere a defectos relacionados entre sí desde el punto de vista estadístico, no desde los puntos de vista patogénico ni etiológico. Una o más secuencias, síndromes o defectos de campo pueden constituir una asociación.

La *dismorfología* es un área de la genética clínica implicada en el diagnóstico y la interpretación de los patrones de los defectos estructurales. Los patrones recurrentes de los defectos congénitos constituyen el elemento clave en el reconocimiento de los síndromes. La identificación de estos patrones en los pacientes individuales ha permitido conocer con mayor detalle la etiología y la patogenia de todos estos problemas.

---

---

## Inactivación de los genes

Durante la embriogénesis se inactiva de manera aleatoria uno de los dos cromosomas X de las células somáticas femeninas y el cromosoma inactivado aparece en forma de una masa de **cromatina sexual** (v. [cap. 6](#)). La **inactivación de los genes** en un cromosoma X de las células somáticas de los embriones femeninos ocurre durante la implantación. La inactivación X tiene importancia desde el punto de vista clínico debido a que implica que cada célula de una portadora de una enfermedad ligada al cromosoma X presenta el gen mutante que causa la enfermedad, bien en el cromosoma X activo, bien en el cromosoma X inactivado que está representado por la cromatina sexual. La inactivación X desequilibrada en los gemelos monocigóticos (gemelos idénticos) es una de las razones que explican la discordancia respecto a diversos defectos congénitos. El fundamento genético de la discordancia es el hecho según el cual uno de los gemelos expresa preferiblemente el cromosoma X de origen paterno, mientras que el otro expresa el cromosoma X de origen materno.

---

---

## Aneuploidía y poliploidía

Los cambios en el número de cromosomas representan situaciones de aneuploidía o poliploidía. La **aneuploidía** es cualquier desviación respecto al número diploide humano de 46 cromosomas. Un **aneuploide** es un individuo cuyo número de cromosomas no es un múltiplo exacto del número haploide 23 (p. ej., 45 o 47). Un **poliploide** es un individuo que posee un número de cromosomas que es múltiplo del número haploide 23, con excepción del número diploide (p. ej., 69; v. [fig. 20-10](#)).

La causa principal de la aneuploidía es la falta de disyunción durante la división celular ([fig. 20-2](#)), con distribución desigual de un par de cromosomas homólogos en las células hijas. Una de las células hijas presenta los dos cromosomas del par y la otra no muestra ningún cromosoma del par. En consecuencia, las células del embrión pueden ser **hipodiploides** (45,X0, como en el síndrome de Turner [[figs. 20-3](#) a [20-5](#)]) o **hiperdiploides** (generalmente 47, como ocurre en la trisomía 21 o síndrome de Down [[fig. 20-6](#)]). Los embriones con monosomía (ausencia de un cromosoma) suelen fallecer. *Aproximadamente, el 99% de los embriones que carecen de un cromosoma sexual (p. ej., 45,X0, como en el síndrome de Turner) experimentan aborto espontáneo ([fig. 20-5](#)).*

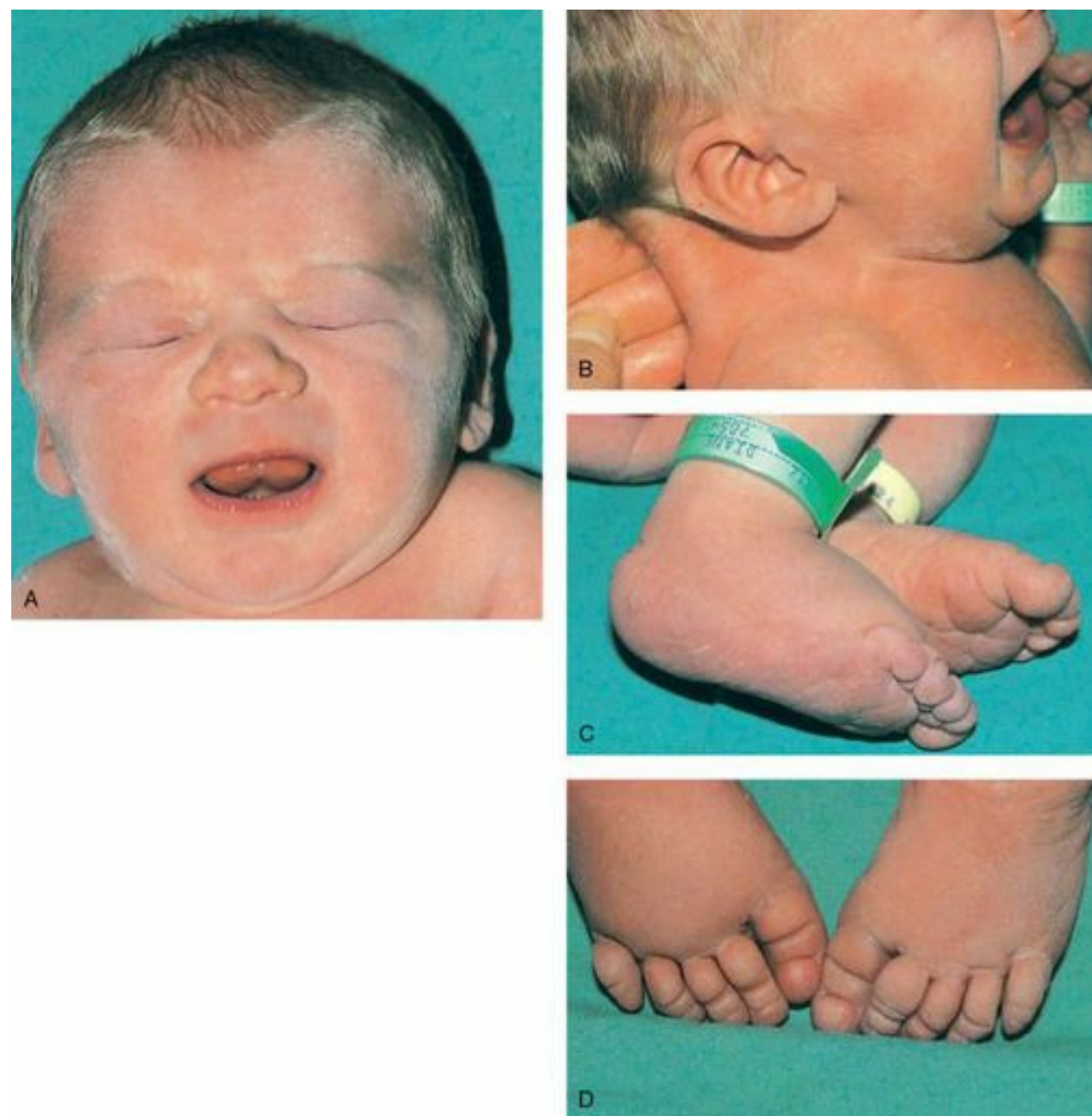


Figura 20-3 Lactante de sexo femenino con síndrome de Turner (45,X0). **A**, Cara del lactante con síndrome de Turner. **B**, Vista lateral de la cabeza y el cuello del lactante en la que puede apreciarse un cuello corto y con pliegues laterales redundantes, así como con orejas prominentes. Estos lactantes experimentan un trastorno del desarrollo de las gónadas (*disgenesia gonadal*). **C**, Los pies del lactante con el linfedema característico (hinchazón y tumefacción), en lo que representa un signo diagnóstico útil. **D**, Linfedema en los dedos de los pies, un trastorno que generalmente da lugar al desarrollo insuficiente de las uñas (hipoplasia).



(Por cortesía del doctor A.E. Chudley, Section of Genetics and Metabolism, Department of Pediatrics and Child Health, Children's Hospital, Winnipeg, Manitoba, Canadá.)

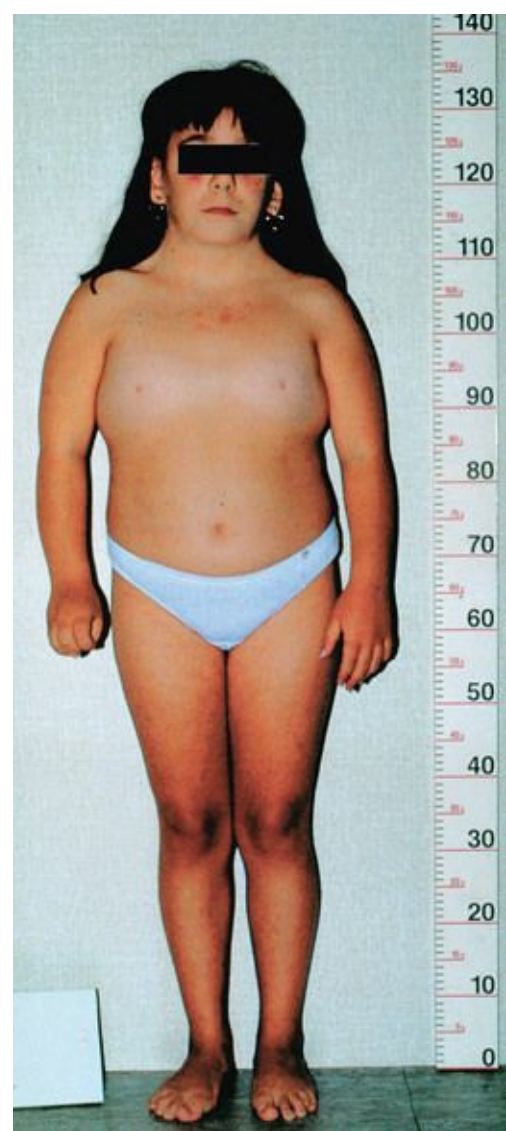


Figura 20-4 Niña de 14 años de edad con síndrome de Turner. Se pueden observar las características del síndrome: estatura baja, cuello con pliegues cutáneos laterales redundantes, ausencia de maduración sexual, tórax amplio y de tipo «coraza» con pezones muy separados, y linfedema en las manos y los pies.

(Por cortesía de los doctores F. Antoniazzi y V. Fanos, Department of Pediatrics, University of Verona, Verona, Italia.)

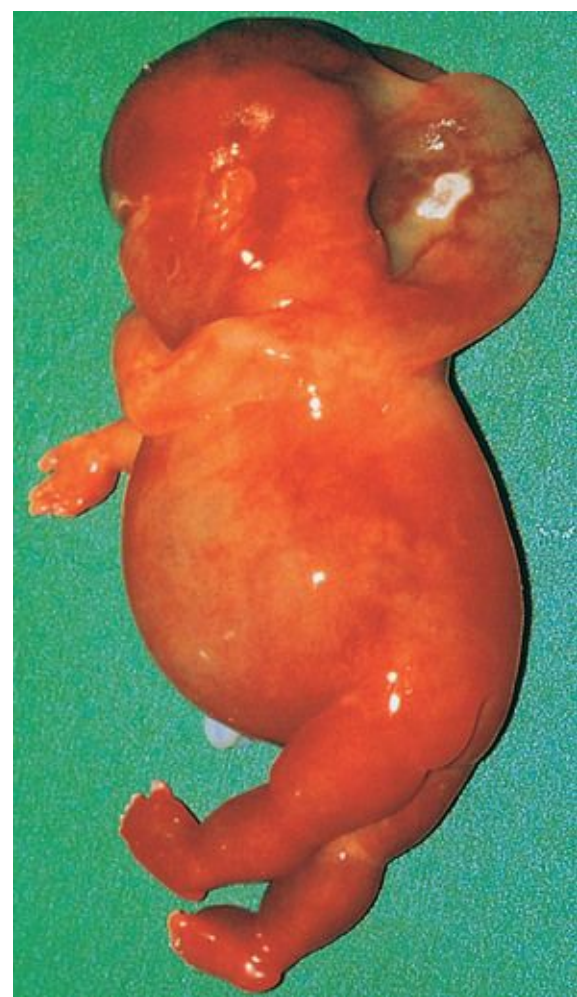

Figura 20-5 Feto de sexo femenino (16 semanas) con síndrome de Turner. Se puede observar la acumulación excesiva de líquido acuoso (*hidropesía*) y el gran *higroma quístico* (linfangioma) en la parte posterior de la cabeza y en la región del cuello. El higroma hace que la piel del cuello esté suelta y que tras el nacimiento haya pliegues cervicales laterales redundantes (v. [fig. 20-3B](#)).

(Por cortesía del doctor A.E. Chudley, Section of Genetics and Metabolism, Department of Pediatrics and Child Health, Children's Hospital, Winnipeg, Manitoba, Canadá.)

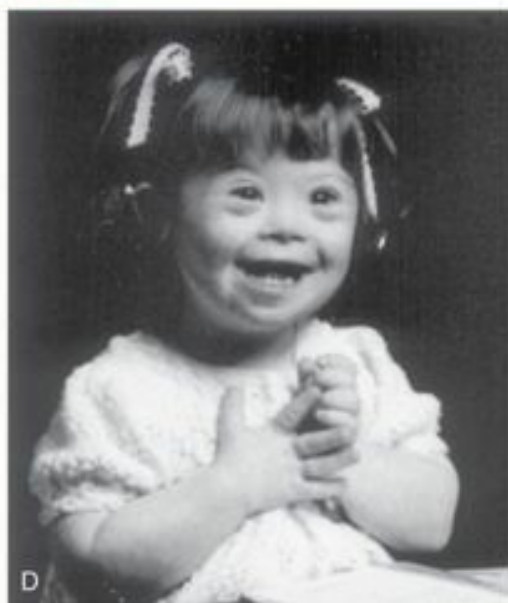
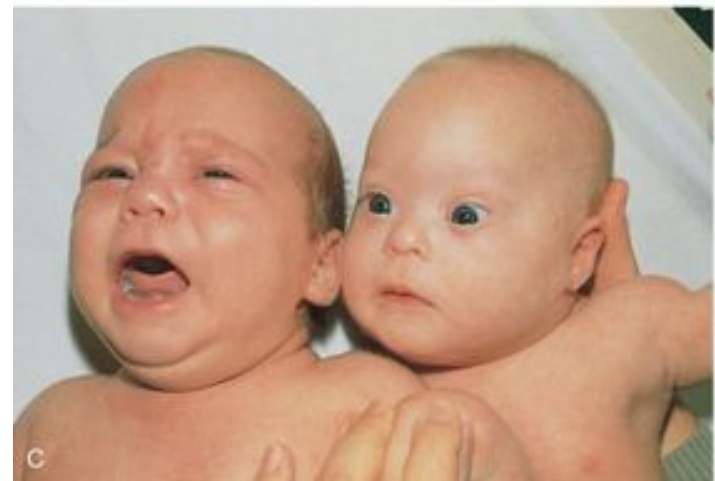
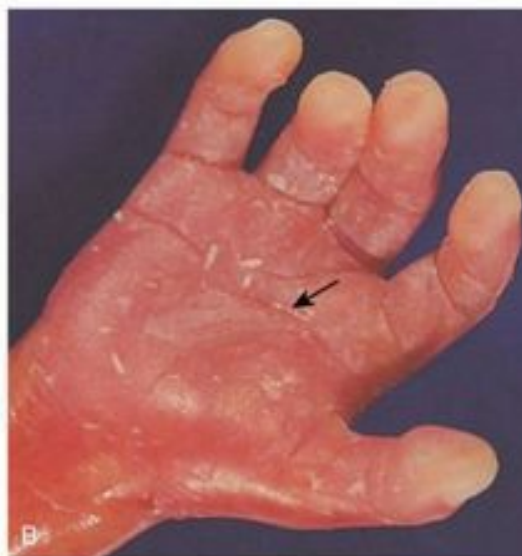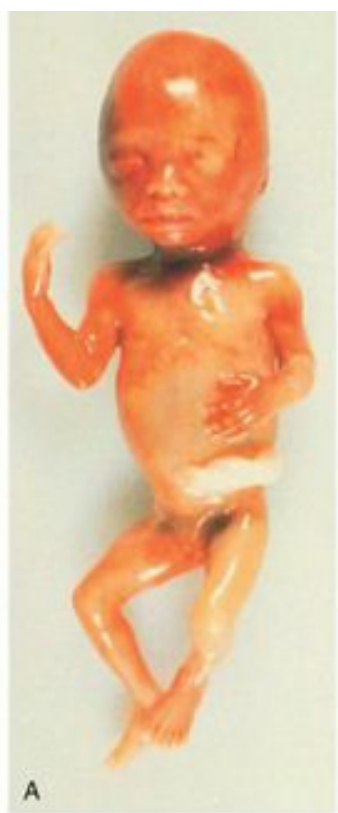Figura 20-6 **A**, Vista anterior de un feto de sexo femenino (16,5 semanas) con síndrome de Down. **B**, Mano del feto; se puede observar un único *surco transversal en flexión* palmar (surco simiesco, *flecha*) así como la clinodactilia (incurvación) del dedo meñique. **C**, Vista anterior de las caras de dos gemelos dicigóticos de sexo masculino discordantes respecto al síndrome de Down (trisomía 21). El gemelo de la derecha es más pequeño que el gemelo no afectado. El gemelo de la derecha se desarrolló a partir de un cigoto que contenía un cromosoma 21 extra. Se pueden observar las características faciales típicas del síndrome de Down: fisuras palpebrales rasgadas en dirección superior, pliegues del epicanto y puente nasal aplanado. **D**, Niña de 2,5 años con síndrome de Down.

(**A** y **B**, Por cortesía del doctor D.K. Kalousek, Department of Pathology, University of British Columbia, Vancouver, British Columbia, Canadá; **C** y **D**, Por cortesía del doctor A.E. Chudley, Section of Genetics and Metabolism, Department of Pediatrics and Child Health, Children's Hospital, Winnipeg, Manitoba, Canadá.)

---

## Síndrome de Turner

Aproximadamente, el 1% de los embriones femeninos con monosomía X sobreviven; la incidencia de la dotación cromosómica 45,X0 (síndrome de Turner) en los recién nacidos de sexo femenino se sitúa alrededor de 1 caso por cada 8.000 recién nacidos vivos. La mitad de los individuos afectados presenta una dotación cromosómica 45,X0 mientras que la otra mitad muestra diversas alteraciones en uno de los cromosomas sexuales. *El fenotipo del síndrome de Turner es femenino* ([figs. 20-3](#) y [20-4](#)). En el 90% de las mujeres afectadas no se desarrollan los caracteres sexuales secundarios, y en estos casos es necesario el tratamiento hormonal sustitutivo.

El **fenotipo** es el conjunto de características morfológicas que presenta un individuo y que están determinadas por el genotipo y el ambiente en el que se expresa. La monosomía del cromosoma X es la alteración citogenética que se observa con mayor frecuencia en los fetos que experimentan aborto espontáneo ([fig. 20-5](#)); representa aproximadamente el 18% de todos los abortos secundarios a alteraciones cromosómicas. El error en la gametogénesis (**falta de disyunción**) que causa la monosomía X (síndrome de Turner) se localiza en el gameto paterno (el espermatozoide) en aproximadamente el 75% de los casos, lo que quiere decir que en estos pacientes el cromosoma X que falta es el de origen paterno. La dotación cromosómica más habitual en el **síndrome de Turner** es 45,X0; sin embargo, casi el 50% de estos pacientes presentan otros **cariotipos** (la dotación cromosómica de una célula o una línea celular individuales).

## Trisomía de los autosomas

La presencia de tres copias de un cromosoma en un par cromosómico concreto se denomina **trisomía**. *Las trisomías son las alteraciones más frecuentes en el número de los cromosomas*. La causa habitual de este error en el número de cromosomas es la **ausencia de disyunción en la meiosis** (v. [fig. 20-2](#)), con la aparición de un gameto que tiene 24 cromosomas en vez de los 23 cromosomas normales, y con la evolución posterior hacia un cigoto con 47 cromosomas.

Las trisomías de los autosomas se asocian a tres síndromes principales ([tabla 20-1](#)):

- Trisomía 21 o síndrome de Down ([fig. 20-6](#)).
- Trisomía 18 o síndrome de Edwards ([fig. 20-7](#)).
- Trisomía 13 o síndrome de Patau ([fig. 20-8](#)).

Tabla 20-1 Trisomía de los autosomas

ABERRACIÓN CROMOSÓMICA/SÍNDROME	INCIDENCIA	MANIFESTACIONES CLÍNICAS HABITUALES
Trisomía 21 (síndrome de Down)* (v. <a href="#">fig. 20-6</a> )	1:800	Retraso mental; braquicefalia, puente nasal aplanado; fisuras palpebrales inclinadas hacia arriba; lengua protruyente; surco de flexión palmar transversal; clinodactilia del dedo meñique; cardiopatía congénita; alteraciones del tracto gastrointestinal
		Retraso mental; retraso del crecimiento; occipucio

Síndrome de la trisomía 18 (síndrome de Edwards) <sup>‡</sup> (v. <a href="#">fig. 20-7</a> )	1:8.000	prominente; esternón corto; comunicación interventricular; micrognatia; orejas malformadas y con implantación baja, dedos flexionados, uñas hipoplásicas; pies «en mecedora»
Síndrome de la trisomía 13 (síndrome de Patau) <sup>‡</sup> (v. <a href="#">fig. 20-8</a> )	1:12.000	Retraso mental; malformaciones graves del sistema nervioso central; frente inclinada; orejas malformadas, defectos en el cuero cabelludo; microftalmía; labio hendido bilateral, paladar hendido bilateral o ambos; polidactilia; prominencia posterior de los talones

\*La importancia de este trastorno en el problema global de la deficiencia mental viene indicada por el hecho de que las personas con síndrome de Down representan el 10-15% de los pacientes con deficiencia mental que residen en instituciones. La incidencia de la trisomía 21 en el momento de la fecundación es mayor que la existente en el momento del nacimiento; sin embargo, el 75% de los embriones experimentan aborto y al menos del 20% sufren muerte intrauterina.

†Los lactantes con este síndrome no suelen sobrevivir más allá de los 6 meses.

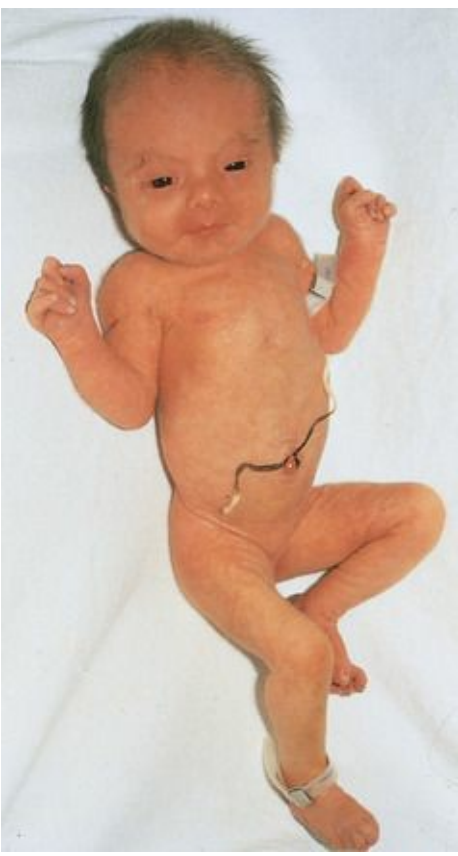

Figura 20-7 Recién nacido de sexo femenino con trisomía 18. Se puede observar el retraso del crecimiento, los puños cerrados con la postura característica de los dedos (los dedos segundo y quinto superpuestos a los dedos tercero y cuarto), esternón corto y pelvis estrecha.

(Por cortesía del doctor A.E. Chudley, Section of Genetics and Metabolism, Department of Pediatrics and Child Health, Children’s Hospital, Winnipeg, Manitoba, Canadá.)

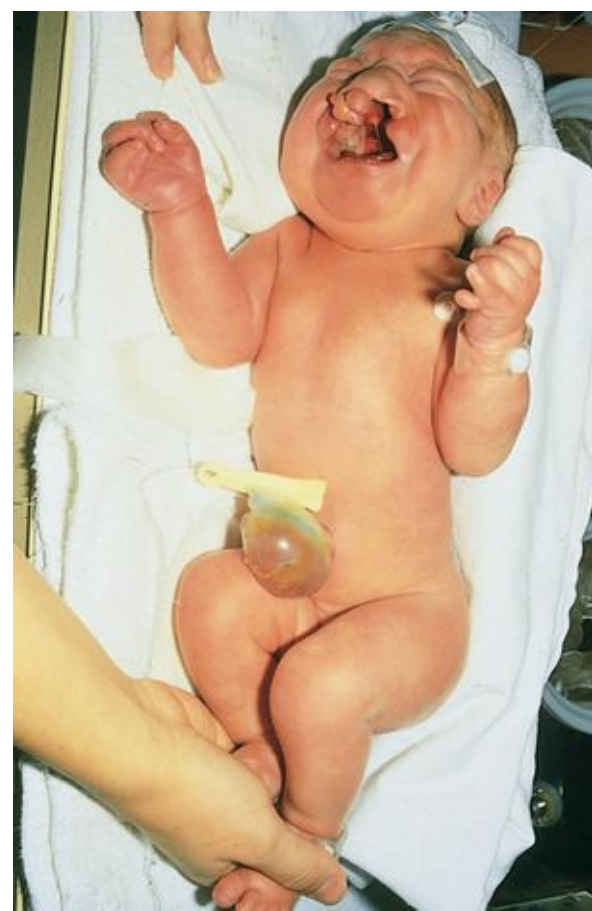

Figura 20-8 Recién nacido de sexo femenino con trisomía 13. Se pueden observar el labio hendido bilateral, la oreja izquierda malformada y la polidactilia (dedos extra). También es aparente un pequeño *onfalocele* (herniación de los órganos abdominales hacia el cordón umbilical).

(Por cortesía del doctor A.E. Chudley, Section of Genetics and Metabolism, Department of Pediatrics and Child Health, Children's Hospital, Winnipeg, Manitoba, Canadá.)

Los lactantes con trisomía 13 o trisomía 18 muestran malformaciones graves y deficiencia mental; generalmente fallecen durante las fases iniciales de la lactancia. Más de la mitad de los **embriones con trisomía** experimentan aborto espontáneo en una fase temprana. *La trisomía de los autosomas muestra un aumento en su incidencia a medida que se incrementa la edad materna.* Por ejemplo, se observa trisomía 21 en aproximadamente 1 de cada 1.400 recién nacidos de mujeres de 20 a 24 años de edad, y esta proporción es de aproximadamente 1 caso por cada 25 recién nacidos en las mujeres que tienen 45 o más años de edad cuando dan a luz ([tabla 20-2](#)). La trisomía 13 es la alteración cromosómica más frecuente en los recién nacidos.

Tabla 20-2 Incidencia del síndrome de Down en los recién nacidos

EDAD MATERNA (AÑOS)	INCIDENCIA
20-24	1:1.400
25-29	1:1.100
30-34	1:700
35	1:350
37	1:225

39	1:140
41	1:85
43	1:50
45+	1:30

Los errores en la meiosis tienen lugar con una frecuencia cada vez mayor a medida que aumenta la edad de la madre, y la forma de aneuploidía que se observa con mayor frecuencia en los hijos de las madres añosas es la trisomía 21. Dada la tendencia existente en la actualidad hacia el aumento de la edad materna, se ha estimado que al final de esta década los hijos de mujeres mayores de 34 años de edad representarán el 39% de los lactantes con trisomía 21. En aproximadamente el 5% de los niños afectados se observan traslocaciones o mosaicismo. El **mosaicismo**, en el que dos o más tipos celulares tienen números distintos de cromosomas (normales y anómalos), da lugar a un fenotipo menos grave, y en estos casos el cociente intelectual (CI) del niño puede ser casi normal.

## Trisomía de los cromosomas sexuales

Este tipo de trisomía es un trastorno frecuente ([tabla 20-3](#)); sin embargo, dado que no cursa con características físicas típicas en los lactantes o en los niños, generalmente no se detecta hasta la pubertad ([fig. 20-9](#)). Los estudios sobre la cromatina sexual fueron útiles en épocas anteriores para la detección de algunos tipos de trisomía de los cromosomas sexuales, dado que en los núcleos de las mujeres XXX (trisomía X) aparecen dos masas de cromatina sexual, mientras que los núcleos de los hombres XXY (síndrome de Klinefelter) contienen una masa de cromatina sexual (v. [cap. 6](#)). Sin embargo, en la actualidad estos diagnósticos se llevan a cabo mediante el análisis cromosómico o con aplicación de otras técnicas citogenéticas moleculares.

Tabla 20-3 Trisomía de los cromosomas

DOTACIÓN CROMOSÓMICA*	SEXO	INCIDENCIA†	CARACTERÍSTICAS HABITUALES
47,XXX	Femenino	1:1.000	Aspecto normal; generalmente son fértiles; el 15-25% muestran una deficiencia mental de grado leve
47,XXY	Masculino	1:1.000	Síndrome de Klinefelter: testículos pequeños, hialinización de los túbulos seminíferos; aspermatogénesis; a menudo son altos y presentan miembros inferiores desproporcionadamente largos; su inteligencia es inferior a la de sus hermanos normales. Aproximadamente el 40% de estos pacientes presentan ginecomastia (v. <a href="#">fig. 20-9</a> )
47,YYY	Masculino	1:1.000	Aspecto normal; generalmente son altos; a menudo presentan un comportamiento agresivo

\* Las cifras indican el número total de cromosomas, incluyendo los cromosomas sexuales que aparecen tras la coma.

† Datos tomados de Hook EB, Hamerton JL: The frequency of chromosome abnormalities detected in consecutive newborn studies—differences between studies—results by sex and by severity of phenotypic involvement. En: Hook EB, Porter IH, eds.: *Population Cytogenetics: Studies in Humans*. Nueva York, Academic Press, 1977. Hay más información en Nussbaum RL, McInnes RR, Willard HF: *Thompson and Thompson Genetics in Medicine*, 6.<sup>a</sup> ed., Filadelfia, WB Saunders, 2004.

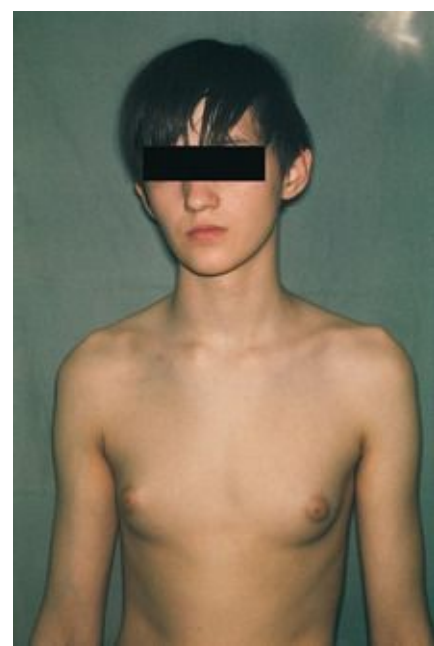

Figura 20-9 Adolescente de sexo masculino con síndrome de Klinefelter (trisomía XXY). Se puede observar la presencia de mamas; aproximadamente, el 40% de los hombres con este síndrome presentan ginecomastia (desarrollo de las mamas) y testículos pequeños.

(Por cortesía del Children's Hospital, Winnipeg, Manitoba, Canadá.)

---

### Tetrasomía y pentasomía

La tetrasomía y la pentasomía de los cromosomas sexuales también son posibles. Las personas que presentan estas anomalías muestran cuatro o cinco cromosomas sexuales, respectivamente; en individuos de sexo femenino se han observado las dotaciones cromosómicas siguientes: 48,XXXX y 49,XXXXX; en individuos de sexo masculino se han observado las dotaciones cromosómicas siguientes: 48,XXXY, 48,XXYY, 49,XXXYY y 49,XXXXY. El conjunto extra de cromosomas sexuales no acentúa los caracteres sexuales; sin embargo, cuanto mayor es el número de cromosomas sexuales, generalmente mayor es también la intensidad de la deficiencia mental y de los problemas de tipo físico.

---

---

### Mosaicismo

Una persona que presenta al menos dos líneas celulares con dos o más genotipos (constituciones genéticas) diferentes es un **mosaico**. Pueden estar implicados los autosomas o los cromosomas sexuales. Generalmente, los defectos congénitos son menos graves que los que se observan en las personas con monosomía o con trisomía; por ejemplo, las características del síndrome de Turner son menos evidentes en los individuos de sexo femenino que son mosaicos 45,X/46,XX, en comparación con los individuos de sexo femenino 45,X0 más habituales. El **mosaicismo** se debe generalmente a la falta de disyunción durante la división temprana del cigoto (v. [cap. 2](#)). También es posible el mosaicismo resultante de la pérdida de un cromosoma debido a retraso de la anafase; los cromosomas se separan normalmente, pero uno de ellos queda retrasado en su migración y se pierde finalmente.

---



## Triploidía

El tipo más frecuente de poliploidía es la triploidía (69 cromosomas). Los **fetos triploides** experimentan un **retraso del crecimiento intrauterino** grave con desproporción intensa entre la cabeza y el cuerpo ([fig. 20-10](#)). A pesar de que los fetos triploides pueden nacer con vida, generalmente no sobreviven mucho tiempo. La **triploidía** se debe con mayor frecuencia a la fecundación de un ovocito por dos espermatozoides (**dispermia**). La falta de una de las divisiones meióticas (v. [cap. 2](#)), con aparición de un ovocito o un espermatozoide diploide, también puede explicar algunos casos. Los fetos triploides representan aproximadamente el 20% de los abortos espontáneos con alteraciones cromosómicas.

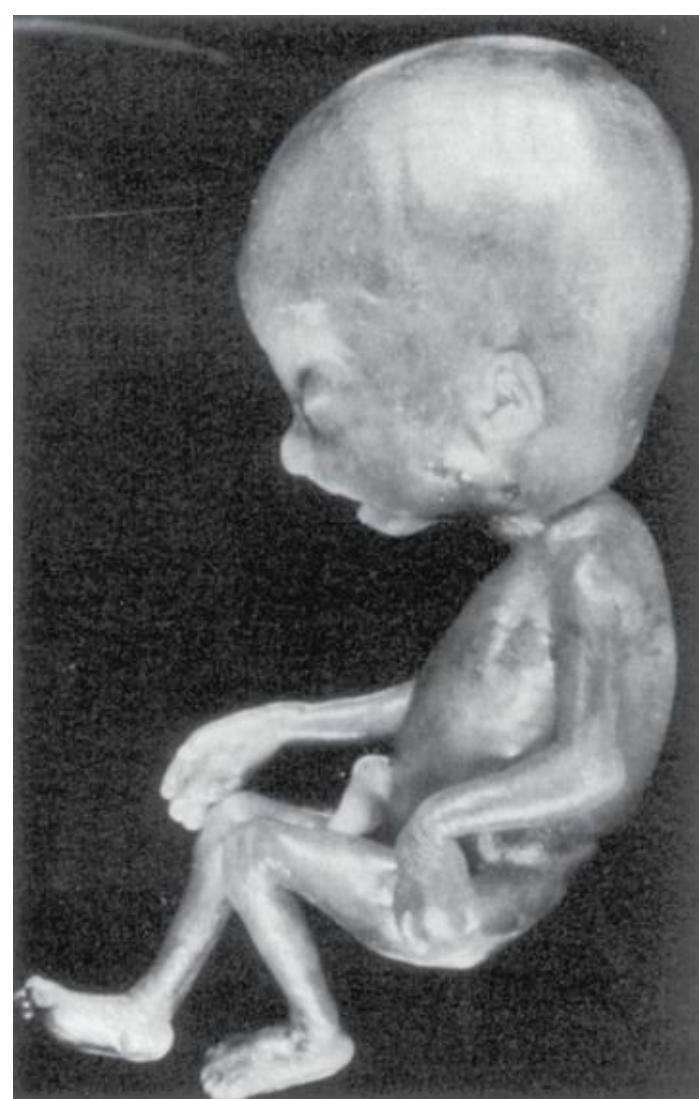

Figura 20-10 Feto triploide (69 cromosomas) con ilustración de la intensa desproporción entre la cabeza y el cuerpo. Los fetos triploides representan casi el 20% de los abortos espontáneos en los que el feto presenta alteraciones cromosómicas.

(Tomado de Crane JP: Ultrasound evaluation of fetal chromosome disorders. En: Callen PW, ed.: Ultrasonography in Obstetrics and Gynecology, 3.<sup>a</sup> ed. Filadelfia, WB Saunders, 1994.)

---

---

## Tetraploidía

La duplicación del número diploide de los cromosomas, desde 46 hasta 92 (tetraploidía), posiblemente ocurre durante la primera división del cigoto (v. [cap. 2](#)). La división de este cigoto anómalo da lugar más adelante a un embrión cuyas células contienen 92 cromosomas. *Los embriones tetraploides experimentan aborto en fases muy tempranas* y a menudo todo lo que se recupera es un saco coriónico vacío (lo que anteriormente se denominaba «embrión hueco»).

---

# Alteraciones en la estructura de los cromosomas

La mayor parte de las alteraciones en la estructura de los cromosomas se debe a una **rotura cromosómica** seguida de la reconstitución con una combinación anómala ([fig. 20-11](#)). La rotura cromosómica puede estar causada por diversos factores ambientales como la radiación ionizante, las infecciones víricas, los fármacos o sustancias, y los productos químicos. El tipo de alteración cromosómica estructural depende de lo que ocurre con los fragmentos rotos. Las dos únicas aberraciones en la estructura cromosómica que tienen posibilidades de ser transmitidas desde un progenitor a un embrión son los **reordenamientos estructurales**, como la inversión y la traslocación. En conjunto, se observan alteraciones estructurales de los cromosomas en aproximadamente 1 de cada 375 recién nacidos.

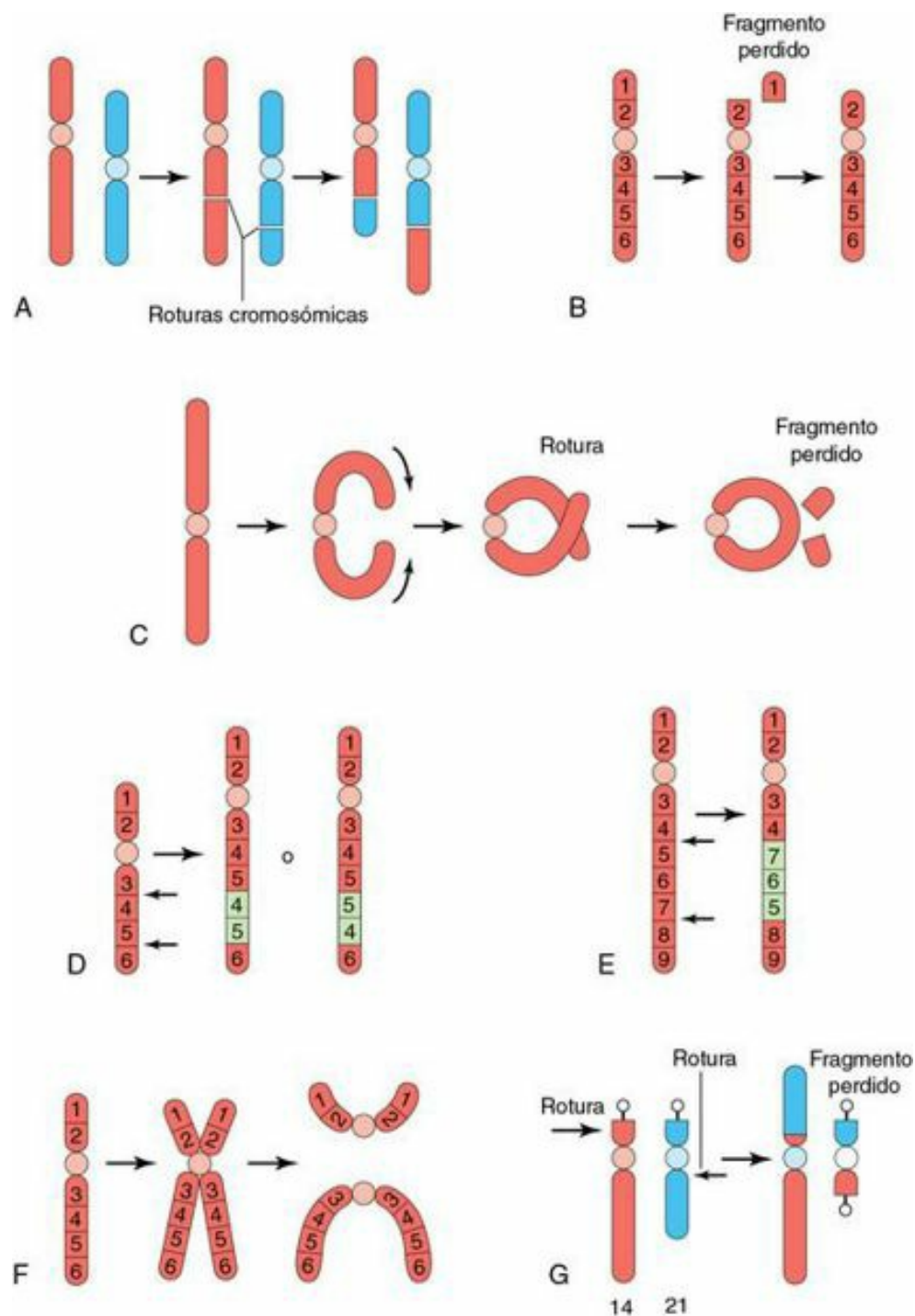


Figura 20-11 Diagramas que ilustran diferentes alteraciones cromosómicas. **A**, Traslocación recíproca.

**B**, Delección terminal. **C**, Cromosomas «en anillo». **D**, Duplicación. **E**, Inversión paracéntrica. **F**, Isocromosoma. **G**, Traslocación robertsoniana. Las *flechas* indican el mecanismo de producción de las alteraciones estructurales.

(Modificado de Nussbaum RL, McInnes RR, Willard HE: Thompson and Thompson Genetics in Medicine, 6.<sup>a</sup> ed. Filadelfia, WB Saunders, 2004.)

## Traslocación

Esta alteración consiste en la transferencia del fragmento de un cromosoma hacia un cromosoma no homólogo. Cuando dos cromosomas no homólogos intercambian fragmentos, la situación se denomina **traslocación recíproca** (fig. 20-11A y G). *La traslocación no causa necesariamente alteraciones en el desarrollo.* Por ejemplo, las personas que presentan una traslocación entre un cromosoma 21 y un cromosoma 14 (fig. 20-11G) muestran un fenotipo normal. Estas personas son **portadores de una traslocación equilibrada**; con independencia de su edad, tienden a producir células germinales en las que un cromosoma muestra una traslocación anómala. El 3-4% de los lactantes con síndrome de Down presentan **trisomía por traslocación**, es decir, la unión del cromosoma 21 extra a algún otro cromosoma.

## Delección

Cuando un cromosoma se fragmenta, se puede perder una parte de éste (fig. 20-11B). La delección terminal parcial del brazo corto del cromosoma 5 causa el **síndrome del maullido de gato** (fig. 20-12). Los lactantes afectados emiten un llanto débil similar al de un gato y presentan microcefalia (neurocráneo de tamaño pequeño), deficiencia mental grave y cardiopatía congénita. El **cromosoma «en anillo»** es un tipo de cromosoma con delección en el que los dos extremos que se han perdido se vuelven a unir después formando un cromosoma con forma de anillo (fig. 20-11C). *Los cromosomas en anillo son infrecuentes, pero se han observado en todos los cromosomas.* Estos cromosomas anómalos han sido descritos en personas con una dotación cromosómica 45,X0 (síndrome de Turner), con trisomía 18 (síndrome de Edwards) y con otras alteraciones cromosómicas estructurales.

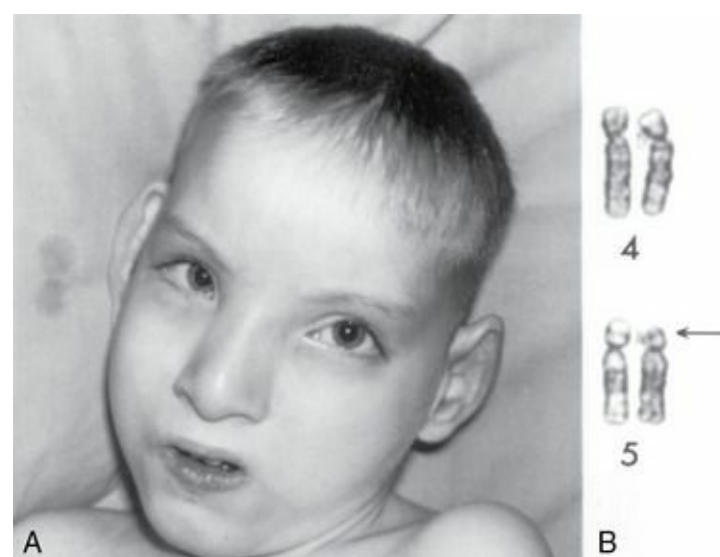


Figura 20-12 **A**, Niño con síndrome del maullido de gato (llanto similar al maullido de un gato). Se puede observar la microcefalia (neurocráneo pequeño) y el hipertelorismo (aumento de la distancia

entre las órbitas). **B**, Cariotipo parcial de este paciente con demostración de una deleción terminal en el brazo corto (terminal) del cromosoma 5. La *flechas* indican el sitio de la deleción.

(**A**, Tomado de Gardner EJ: Principles of Genetics, 5.<sup>a</sup> ed. Nueva York, John Wiley & Sons, 1975. **B**, Por cortesía del doctor M. Ray, ya fallecido, Department of Human Genetics, University of Manitoba, Winnipeg, Manitoba, Canadá.)

## Microdeleciones y microduplicaciones

Las **técnicas de bandas de alta resolución** han permitido la detección de deleciones intersticiales y terminales de tamaño muy pequeño en diversos trastornos cromosómicos. La resolución aceptable en una técnica convencional de bandas cromosómicas revela la existencia de 550 bandas por cada conjunto haploide, mientras que las técnicas de bandas con alta resolución revelan hasta 1.300 bandas por cada conjunto haploide. Dado que las deleciones abarcan varios genes contiguos, estos trastornos (así como también los asociados a microduplicaciones) se denominan **síndromes de genes contiguos** ([tabla 20-4](#)). Véanse dos ejemplos:

- El **síndrome de Prader-Willi** (SPW) es un trastorno de aparición esporádica que cursa con estatura baja, deficiencia mental leve, obesidad, hiperfagia (consumo excesivo de comida) e hipogonadismo (función gonadal inadecuada).
- El **síndrome de Angelman** (SA) se caracteriza por deficiencia mental intensa, microcefalia (neurocráneo pequeño), braquicefalia (acortamiento de la cabeza), convulsiones y movimientos atáxicos (en sacudidas) de los miembros y el tronco.

Tabla 20-4 Ejemplos de síndromes genéticos contiguos (síndromes por microdeleción o microduplicación)

SÍNDROME	CARACTERÍSTICAS CLÍNICAS	HALLAZGOS CROMOSÓMICOS	PROGENITOR DE ORIGEN
<i>Prader-Willi</i>	Hipotonía, hipogonadismo, obesidad extrema con hiperfagia, cara con aspecto distinto, estatura baja, manos y pies pequeños, ligero retraso del desarrollo, discapacidad de aprendizaje	Deleción 15 q12 (en la mayoría de los casos)	El padre
<i>Angelman</i>	Microcefalia, macrosomía, ataxia, risa excesiva, convulsiones, deficiencia mental grave	Deleción 15 q12 (en la mayoría de los casos)	La madre
<i>Miller-Dieker</i>	Lisencefalia tipo I, cara dismórfica, convulsiones, retraso grave del desarrollo, cardiopatía congénita	Deleción 17 p13.3 (en la mayoría de los casos)	Cualquiera de los progenitores
<i>DiGeorge</i>	Hipoplasia tímica, hipoplasia paratiroidea, defectos cardíacos conotruncales, dismorfismo facial	Deleción 22 q11 (algunos casos)	Cualquiera de los progenitores
<i>Velocardiofacial (Shprintzen)</i>	Defectos en el paladar, alas nasales hipoplásicas, nariz larga, defectos cardíacos conotruncales, retraso del habla, trastorno del aprendizaje, trastorno de tipo esquizofrenia	Deleción 22 q11 (en la mayoría de los casos)	Cualquiera de los progenitores
<i>Smith-Magenis</i>	Braquicefalia, puente nasal ancho, mandíbula prominente, manos cortas y anchas, retraso del habla, deficiencia mental	Deleción 17 p11.2	Cualquiera de los progenitores
<i>Williams</i>	Estatura baja; hipercalcemia; defectos cardíacos, especialmente estenosis aórtica supraaórtica; aspecto característico con cara de gnomo; deficiencia mental	Deleción 17 q11.23 (en la mayoría de los casos)	Cualquiera de los progenitores
<i>Beckwith-Wiedemann</i>	Macrosomía, macroglosia, onfalocelo (algunos casos), hipoglucemia, hemihipertrofia, lóbulos de las orejas transversales	Duplicación 11 p15 (algunos casos)	El padre

El SPW y el SA se asocian a menudo a una deleción visible de la banda q12 en el cromosoma 15. El fenotipo clínico viene determinado por el progenitor que transmite el cromosoma 15 con deleción. Si la deleción procede de la madre, se produce el SA; si procede del padre, el niño presenta el fenotipo del SPW. Estas características sugieren el fenómeno de **imprimación genética**, en el que la expresión diferencial del material genético depende del sexo del progenitor que transmite la anomalía genética.

## Citogenética molecular

Hay varios métodos nuevos que combinan la citogenética clásica con la **tecnología del ADN** y que han facilitado una definición más precisa de las alteraciones, la localización y los orígenes de los cromosomas, incluyendo las traslocaciones no equilibradas, los cromosomas accesorios o marcadores, y la cartografía genética. Una estrategia novedosa para la identificación de los cromosomas se fundamenta en la **hibridación *in situ* con fluorescencia (FISH, *fluorescent in situ hybridization*)**, en la que las sondas del ADN con especificidad cromosómica se pueden unir a regiones complementarias localizadas en cromosomas concretos. De esta manera, mejora la identificación de la localización y el número de los cromosomas en las células en metafase o incluso en las células en interfase. Las técnicas de FISH sobre células de interfase posiblemente permitan evitar dentro de poco tiempo el cultivo de las células para el análisis cromosómico específico, como ocurre en el caso del diagnóstico prenatal de las trisomías fetales.

Los estudios con **sondas FISH subteloméricas** en individuos con deficiencia mental de etiología desconocida, con o sin defectos congénitos, han permitido identificar deleciones o duplicaciones cromosómicas submicroscópicas en el 5-10% de estas personas. Las alteraciones en el número de copias de secuencia del ADN se observan en los tumores sólidos y también se han detectado en relación con alteraciones del desarrollo y con cuadros de deficiencia mental.

La **hibridación genómica comparativa (CGH, *comparative genomic hybridization*)** permite detectar y cartografiar estos cambios en regiones específicas del genoma. En la actualidad, la CGH fundamentada en microarrays (hibridación genómica comparativa con arrays) se está utilizando para identificar reordenamientos genómicos en individuos con deficiencia mental o defectos congénitos múltiples en los que anteriormente la etiología era desconocida, a pesar de los resultados normales en las pruebas tradicionales del análisis cromosómico o genético. Así, estas investigaciones han adquirido una gran importancia en la evaluación sistemática de los pacientes con deficiencia mental, autismo y anomalías congénitas múltiples cuyas causas anteriormente se desconocían.

---

---

### Duplicaciones

Estas alteraciones pueden estar representadas por la duplicación de una parte de un cromosoma, dentro de un cromosoma ([fig. 20-11D](#)), que se une a un cromosoma o bien que aparece en forma de un fragmento separado. Las duplicaciones son más frecuentes que las deleciones y también son menos perjudiciales debido a que no se produce la pérdida de material genético. No obstante, en los pacientes con duplicaciones cromosómicas a menudo éstas se manifiestan clínicamente en el fenotipo mediante deficiencia mental o defectos congénitos. La duplicación puede afectar a una parte de un gen, a un gen completo o a una serie de genes.

---

---

### Inversión

La inversión es una alteración cromosómica en la que está invertido un segmento de un cromosoma.

La inversión paracéntrica se limita a uno de los brazos de un cromosoma ([fig. 20-11E](#)), mientras que la inversión pericéntrica afecta a los dos brazos y al centrómero. Los portadores de inversiones pericéntricas muestran riesgo de que sus descendientes presenten alteraciones debido a un cruzamiento desigual y a una segregación anómala en la meiosis.

---

---

## Isocromosomas

Aparecen alteraciones a consecuencia de los isocromosomas cuando los centrómeros se dividen transversalmente, más que longitudinalmente ([fig. 20-11E](#)). Un isocromosoma es un cromosoma en el que falta uno de los brazos y en el que el otro brazo está duplicado. Al parecer, el isocromosoma es la alteración estructural más frecuente del cromosoma X. Las personas que sufren esta anomalía tienen una estatura baja y otros estigmas del síndrome de Turner. Estas características están relacionadas con la pérdida de un brazo en el cromosoma X.

---

# Malformaciones congénitas causadas por mutaciones genéticas

El 7-8% de las malformaciones congénitas se debe a alteraciones en los genes (v. [fig. 20-1](#)). Una **mutación**, que generalmente implica la pérdida o la modificación de la función de un gen, es cualquier cambio permanente y transmisible en la secuencia del ADN genómico. Dado que es improbable que un cambio aleatorio pueda dar lugar a una mejora en el desarrollo, la mayor parte de las mutaciones son perjudiciales y algunas de ellas letales.

La **tasa de mutación** puede estar aumentada por efecto de diversos agentes ambientales, como las dosis elevadas de radiación ionizante. Los defectos causados por las mutaciones genéticas se transmiten siguiendo las leyes mendelianas; en consecuencia, es posible predecir la probabilidad de su aparición en los hijos y otros familiares de las personas afectadas. La **acondroplasia** ([fig. 20-13](#)) es un ejemplo de malformación congénita hereditaria dominante que se debe a una mutación con transición G a A en el nucleótido 1.138 del ADN complementario (ADNc) del gen del receptor del factor de crecimiento fibroblástico 3 que se localiza en el cromosoma 4p. Otros defectos, como la **hiperplasia suprarrenal** congénita (v. [fig. 20-18](#)) y la microcefalia, se atribuyen a una herencia autosómica recesiva. *Los genes transmitidos de forma autosómica recesiva sólo se manifiestan en el estado homocigoto*; en consecuencia, muchas personas portadoras de estos genes (los heterocigotos) nunca llegan a ser detectadas.

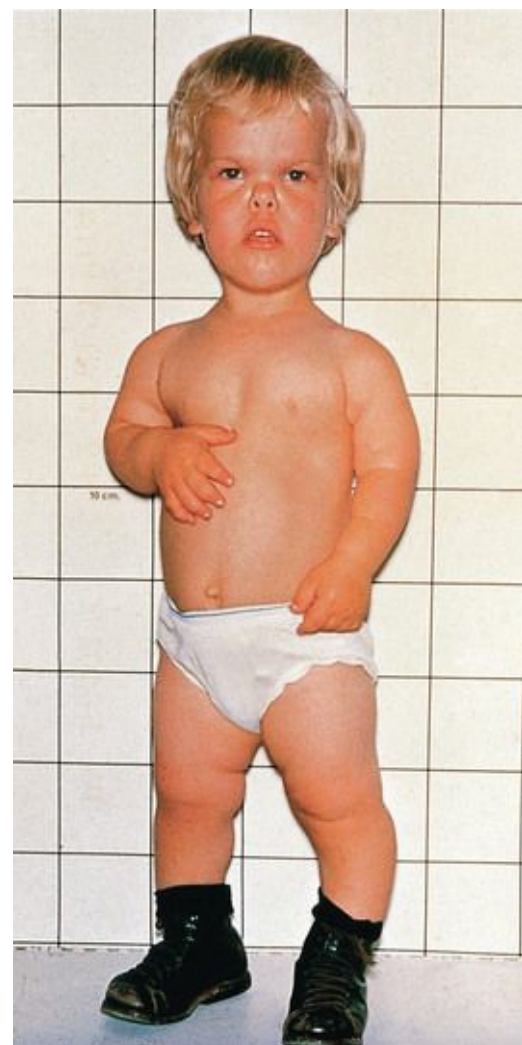

Figura 20-13 Niño pequeño con acondroplasia; se puede observar la estatura baja, los miembros y los dedos de las manos cortos, la longitud normal del tronco, las piernas arqueadas, una cabeza



relativamente grande, la frente prominente y la depresión del puente nasal.

(Por cortesía del doctor A.E. Chudley, Section of Genetics and Metabolism, Department of Pediatrics and Child Health, Children's Hospital, Winnipeg, Manitoba, Canadá.)

El **síndrome del cromosoma X frágil** es la causa hereditaria más frecuente de la deficiencia mental de grado moderado ([fig. 20-14](#)). Es uno de los más de 200 trastornos asociados al cromosoma X y cursa con alteraciones mentales. El síndrome del cromosoma X frágil tiene una incidencia de 1 caso por cada 1.500 recién nacidos de sexo masculino y constituye una parte importante del conjunto de personas de sexo masculino con deficiencia mental existentes en la población general. El diagnóstico de este síndrome se puede confirmar mediante el análisis cromosómico con demostración del cromosoma X frágil en Xq27.3, o bien a través de los estudios del ADN con demostración de la expansión de nucleótidos CGG en una región específica del gen FMR-1.



Figura 20-14 Hermanos con síndrome del cromosoma X frágil. **A**, Niño de 8 años de edad que presenta deficiencia mental y que muestra un aspecto relativamente normal, con una cara alargada y orejas prominentes. **B**, Su hermana de 6 años de edad, que también padece el síndrome. Esta paciente sufre una discapacidad de aprendizaje leve y muestra características similares con cara alargada y orejas prominentes. Se puede observar también el estrabismo (ojo derecho cruzado). A pesar de que es un trastorno ligado al cromosoma X, en ocasiones las portadoras presentan la enfermedad.

(Por cortesía del doctor A.E. Chudley, Section of Genetics and Metabolism, Department of Pediatrics and Child Health, Children's Hospital, Winnipeg, Manitoba, Canadá.)

Se ha confirmado que hay varios trastornos genéticos que se deben a la **expansión de trinucleótidos** en genes específicos. Otros ejemplos son la distrofia miotónica, el corea de Huntington, la atrofia espinobulbar (síndrome de Kennedy), la ataxia de Friedreich, entre otros. Los genes recesivos ligados al cromosoma X se suelen manifestar en los pacientes de sexo masculino afectados (homocigotos) y, ocasionalmente, también en las mujeres portadoras (heterocigotas); por ejemplo, el síndrome del cromosoma X frágil (v. [fig. 20-14](#)).

El **genoma humano** está constituido por una cifra estimada de 20.000 a 25.000 genes por cada conjunto haploide, lo que equivale a 3.000 millones de pares de bases. Gracias al **Proyecto del Genoma Humano** y a la colaboración internacional en investigación, en la actualidad es posible identificar numerosas mutaciones que causan enfermedades y defectos congénitos, y en el futuro se seguirán identificando nuevas mutaciones. Será posible secuenciar la mayor parte de los genes, así como determinar su función específica.

La determinación de la causa de las malformaciones congénitas va a requerir un conocimiento más detallado de la expresión genética a lo largo del desarrollo temprano. La mayor parte de los genes expresados por una célula lo son también por otras muchas células y están implicados en funciones metabólicas celulares básicas como la síntesis de los ácidos nucleicos y las proteínas, la biogénesis del citoesqueleto y de los orgánulos, el transporte de nutrientes y otros mecanismos celulares. Estos genes se denominan **genes constitutivos (housekeeping genes)**. Los genes específicos son expresados en momentos determinados y por parte de células concretas, y definen los centenares de tipos celulares distintos que constituyen el organismo humano. Un aspecto esencial de la biología del desarrollo es la **regulación de la expresión genética**. Dicha regulación depende a menudo de factores de transcripción que se unen a los elementos reguladores o promotores de genes específicos.

La **regulación epigenética** es el conjunto de cambios en el fenotipo (aspecto físico) o en la expresión genética causados por mecanismos distintos a los correspondientes a los cambios en la secuencia del ADN subyacente. Los mecanismos de los cambios epigenéticos no han sido completamente aclarados, pero se considera que los factores que modifican la transcripción, la metilación del ADN y la modificación de las histonas también pueden ser elementos clave en la alteración de los acontecimientos asociados al desarrollo. Hay varios defectos congénitos que pueden ser el resultado de la alteración de la expresión genética a consecuencia del efecto de factores ambientales, como el estrés o la alteración de la nutrición, más que el resultado de cambios en las secuencias del ADN.

La **imprimación genética** es un proceso epigenético en el que las líneas germinales femenina y masculina confieren una marca con especificidad sexual en una subregión de un cromosoma, de manera que en los descendientes sólo está activo el alelo paterno o el alelo materno de un gen. En otras palabras, el sexo del progenitor que transmite el gen influye en la expresión o en la ausencia de expresión de ciertos genes en la descendencia ([tabla 20-4](#)). Éste es el fundamento del **síndrome de Prader-Willi (SPW)** y del **síndrome de Angelman (SA)**, en los que el fenotipo viene determinado por la posibilidad de que la microdelección sea transmitida por el padre (SPW) o por la madre (SA). En un número sustancial de pacientes con SPW y SA, así como en personas con otros trastornos genéticos, el problema se origina a partir de un fenómeno que se denomina **disomía uniparental**. En lo que se refiere al SPW y al SA, los dos cromosomas 15s se originan a partir de un único progenitor. El SPW aparece cuando los dos cromosomas 15s proceden de la madre y el SA cuando proceden del padre. Se considera que el mecanismo de este problema se inicia con un producto de la concepción que presenta una trisomía y que después pierde el cromosoma extra en una división celular poscigoto temprana. El resultado es una célula «rescatada» en la que ambos cromosomas proceden de un solo progenitor.

La disomía uniparental implica a varios pares de cromosomas. Algunos casos se asocian a una evolución clínica adversa con afectación de los pares del cromosoma 6 (diabetes mellitus neonatal transitoria), el cromosoma 7 (síndrome de Silver-Russel) y el cromosoma 15 (SPW y SA), mientras

que en otros casos (afectación de los pares de cromosomas 1 y 22) no se observa ningún efecto fenotípico anómalo.

Los **genes *homeobox*** constituyen un grupo de genes que se observa en todos los vertebrados. Poseen secuencias altamente conservadas en la escala filogenética y ordenadas. Están implicados en el desarrollo embrionario temprano y especifican la identidad y las disposiciones espaciales de los segmentos corporales. Los productos proteicos de estos genes se unen al ADN y representan factores de transcripción que regulan la expresión genética. Los trastornos asociados a algunas de las mutaciones en los genes *homeobox* se describen en la [tabla 20-5](#).

Tabla 20-5 Ejemplos de trastornos del ser humano asociados a mutaciones en los genes *homeobox*

NOMBRE	CARACTERÍSTICAS CLÍNICAS	GEN
<i>Síndrome de Waardenburg</i> (tipo I)	Mechón de pelo blanco, desplazamiento lateral de los cantos mediales de los ojos, sordera coclear, heterocromía, tendencia a la fisura facial, transmisión autosómica dominante	Gen <i>HuP2</i> en el ser humano, homólogo al gen <i>Pax3</i> del ratón
<i>Sinpolidactilia</i> (sindactilia tipo II)	Membranas interdigitales y duplicación de los dedos de las manos, metacarpianos supernumerarios, transmisión autosómica dominante	Mutación en el gen <i>HOX D 13</i>
<i>Holoprosencefalia</i> (una forma)	Separación incompleta de los ventrículos laterales cerebrales, anoftalmía o ciclopía, hipoplasia facial o fisuras en la línea media, incisivo central maxilar único, hipotelorismo, transmisión autosómica dominante con expresión muy variable	Mutación en el gen <i>HPE 3</i> ( <i>Sonic hedgehog</i> ) que es homólogo con el gen de polaridad de segmento <i>hedgehog</i> de <i>Drosophila</i>
<i>Esquicencefalia</i> (tipo II)	Fisura de grosor completo en los ventrículos cerebrales, a menudo con convulsiones, espasticidad y deficiencia mental	Mutación en la línea germinal del gen <i>homeobox EMX2</i> , homólogo al gen <i>Emx2</i> del ratón

# Desarrollo de las vías de señalización

La embriogénesis normal está regulada por varias cascadas de señalización complejas (v. [cap. 21](#)). Las mutaciones o alteraciones en cualquiera de estas **vías de señalización** pueden dar lugar a defectos congénitos. Muchas vías de señalización son autónomas respecto a las células y solamente alteran la diferenciación de una célula concreta, tal como ocurre con las proteínas producidas por los conjuntos de genes HOX A y HOX D (cuyas mutaciones dan lugar a diversos defectos en los miembros). Otros **factores de transcripción** actúan modificando el patrón de expresión genética de células adyacentes. Estas señales de control de rango corto pueden actuar como simples interrupciones de activación y desactivación (*señales paracrinas*); otras, denominadas **morfógenos**, inducen muchas respuestas que dependen de su nivel de expresión en las demás células.

Una de estas vías de señalización relacionadas con el desarrollo es la iniciada por la proteína secretada que se denomina **Sonic hedgehog** (Shh), la cual activa una secuencia de acontecimientos en las células diana que da lugar a la activación y la represión de dichas células por efecto de los factores de transcripción de la familia Gli. Las alteraciones en la regulación de la vía Shh-Patched-Gli (Shh-Ptch-Gli) es la causa de diversas enfermedades en el ser humano, incluyendo algunos tumores malignos y defectos congénitos.

La proteína Shh es expresada en la notocorda, en la placa del suelo del tubo neural, en el encéfalo y en otras regiones, como la zona de actividad polarizadora de los miembros en desarrollo, y en el intestino. Mutaciones esporádicas y hereditarias en el gen SHH humano causan **holoprosencefalia** (v. [cap. 17](#), [fig. 17-40](#)), un defecto de gravedad variable en la línea media que altera la tabicación del sistema nervioso central (SNC) y que origina fisura facial, incisivo central único, hipotelorismo o ciclopía (v. [cap. 18](#), [fig. 18-6](#)). La proteína Shh debe ser procesada para la aparición de su forma activa y es modificada por la adición de un grupo colesterol. Los defectos en la biosíntesis del colesterol, tal como ocurre en el síndrome de Smith-Lemli-Opitz, transmitido de manera autosómica recesiva, comparten muchas características (especialmente defectos cerebrales y en los miembros) que tienen características similares a las de las enfermedades relacionadas con la vía Shh. Esta similitud sugiere que la vía de señal Shh puede desempeñar una función clave en diversos trastornos genéticos.

Los tres genes Gli identificados como factores de transcripción pertenecen a la vía Shh-Ptch-Gli. Las mutaciones en el gen *Gli3* han sido implicadas en varios trastornos hereditarios de transmisión autosómica dominante, como el síndrome de cefalopolisindactilia de Greig (deleciones o mutaciones puntuales); el síndrome de Pallister-Hall, con hamartomas hipotalámicos, polidactilia central o postaxial, entre otros defectos de la cara, el encéfalo y los miembros (mutaciones con desplazamiento de trama o mutaciones sin sentido); los tipos A y B de la polidactilia postaxial familiar simple, así como la polidactilia preaxial tipo IV (mutaciones sin sentido, de sentido erróneo y de cambio de pauta de lectura).

En Internet hay una lista detallada, autorizada y actualizada diariamente de todos los trastornos genéticos humanos conocidos y de los *loci* genéticos relacionados (Online Mendelian Inheritance in Man [OMIM]): McKusick-Nathans Institute for Genetic Medicine, Johns Hopkins University [Baltimore, MD], y National Center for Biotechnology information, National Library of Medicine [Bethesda, MD], 2006; [www.ncbi.nlm.nih.gov/omim/](http://www.ncbi.nlm.nih.gov/omim/)).

# Malformaciones congénitas causadas por factores ambientales

A pesar de que el embrión humano está bien protegido en el útero materno, hay abundantes agentes ambientales denominados **teratógenos** que dan lugar a alteraciones en el desarrollo del embrión tras la exposición de la madre a dichos agentes ([tabla 20-6](#)). *Un teratógeno es cualquier agente que causa una malformación congénita o que incrementa la incidencia de un defecto en la población.* Los **factores ambientales**, como las infecciones y los medicamentos, pueden simular trastornos genéticos (p. ej., cuando están afectados dos o más hijos de unos progenitores normales).

Tabla 20-6 Algunos teratógenos de los que hay evidencia científica de que han dado lugar a anomalías congénitas o defectos congénitos en el ser humano

AGENTES	DEFECTOS CONGÉNITOS MÁS FRECUENTES
<b>Medicamentos y sustancias</b>	
Ácido valproico	Anomalías craneofaciales, DTN, alteraciones cognitivas, hidrocefalia frecuente, defectos cardíacos y esqueléticos
Alcohol	Síndrome alcohólico fetal (SAF): crecimiento intrauterino retrasado (CIR), deficiencia mental, microcefalia, anomalías oculares, alteraciones articulares, fisuras palpebrales cortas
Aminopterina	CIR; defectos esqueléticos; malformaciones del sistema nervioso central (SNC), especialmente meroencefalia (ausencia de la mayor parte del encéfalo)
Andrógenos y progestágenos a dosis elevadas	Grados variables de masculinización de los fetos de sexo femenino: genitales externos ambiguos con fusión labial e hipertrofia del clítoris
Cocaína	CIR, prematuridad, microcefalia, infarto cerebral, defectos urogenitales, alteraciones del comportamiento
Dienilestilbestrol	Alteraciones en el útero y la vagina, erosión y tabiques cervicales
Fenitoína	Síndrome de la hidantoína fetal: CIR, microcefalia, deficiencia mental, sutura frontal con crestas, pliegues epicánticos internos, ptosis palpebral, puente nasal ancho y deprimido, hipoplasia de las falanges
Isotretinoína (ácido 13-cis retinoico)	Alteraciones craneofaciales; defectos del tubo neural (DTN), tales como espina bífida quística; defectos cardiovasculares; paladar hendido; aplasia tímica
Carbonato de litio	Defectos variables, generalmente con afectación del corazón y de los grandes vasos
Metotrexato	Defectos múltiples, especialmente esqueléticos, con afectación de la cara, el cráneo, los miembros y la columna vertebral
Misoprostol	Alteraciones en los miembros, defectos en los nervios oculares y craneales, trastorno del espectro del autismo
Talidomida	Desarrollo anómalo de los miembros, por ejemplo, meromelia (ausencia parcial) y amelia (ausencia completa); defectos faciales; anomalías sistémicas, por ejemplo, defectos cardíacos, renales y oculares
Tetraciclina	Alteraciones de la coloración de los dientes, hipoplasia del esmalte
Trimetadiona	Retraso del desarrollo, cejas con forma de «V», orejas con implantación baja, labio hendido, paladar hendido o ambos
Warfarina	Hipoplasia nasal, epifisis moteada (centros de osificación múltiples), falanges hipoplásicas, anomalías oculares, retraso mental
<b>Productos químicos</b>	
Metilmercurio	Atrofia cerebral, espasticidad, convulsiones, deficiencia mental
Bifenilos policlorados	CIR, alteraciones en la coloración cutánea
<b>Infecciones</b>	
Citomegalovirus	Microcefalia, coriorretinitis, sordera neurosensible, retraso del desarrollo psicomotor y mental, hepatoesplenomegalia, hidrocefalia, parálisis cerebral, calcificaciones cerebrales periventriculares
Parvovirus humano B19	Anemia fetal, hidropesía fetal no inmunitaria, muerte fetal
<i>Toxoplasma gondii</i>	Microcefalia, deficiencia mental, microftalmía, hidrocefalia, coriorretinitis, calcificaciones cerebrales, sordera, alteraciones neurológicas
<i>Treponema pallidum</i>	Hidrocefalia, sordera congénita, deficiencia mental, alteraciones en los dientes y los huesos
Virus de la encefalitis equina venezolana	Microcefalia, microftalmía, agnesia cerebral, necrosis en el SNC, hidrocefalia
Virus de la rubéola	CIR, retraso del crecimiento posnatal, alteraciones cardíacas y de los grandes vasos, microcefalia, sordera neurosensible, cataratas, microftalmía, glaucoma, retinopatía pigmentaria, deficiencia mental, hemorragias en el recién nacido, hepatoesplenomegalia, osteopatías, defectos dentales
Virus de la varicela	Fibrosis cutánea (distribución dermatomérica), defectos neurológicos (paresia [parálisis incompleta] de los miembros, hidrocefalia, convulsiones, etc.), cataratas, microftalmía, síndrome de Horner, atrofia óptica, nistagmo, coriorretinitis, microcefalia, deficiencia mental, alteraciones esqueléticas (hipoplasia de los miembros, los dedos de las manos y los dedos de los pies, etc.), anomalías urogenitales
Virus del herpes simple	Vesículas y fibrosis cutánea, coriorretinitis, hepatomegalia, trombocitopenia, petequias, anemia hemolítica, hidranencefalia
<b>Radiación</b>	
Niveles elevados de radiación ionizante	Microcefalia, deficiencia mental, alteraciones esqueléticas, retraso del crecimiento, cataratas

La consideración más importante en ese sentido es la de que «no todos los trastornos familiares son genéticos». Los órganos y otras partes del embrión son más sensibles a los agentes teratógenos durante los períodos de diferenciación rápida ([fig. 20-15](#)). Los factores ambientales son la causa del 7-10% de los defectos congénitos (v. [fig. 20-1](#)). Dado que la diferenciación bioquímica antecede a la diferenciación morfológica, el período durante el cual las estructuras son sensibles a la interferencia

por parte de los teratógenos precede a menudo en varios días a la fase en la que dicha interferencia se manifiesta de forma visible en el desarrollo.

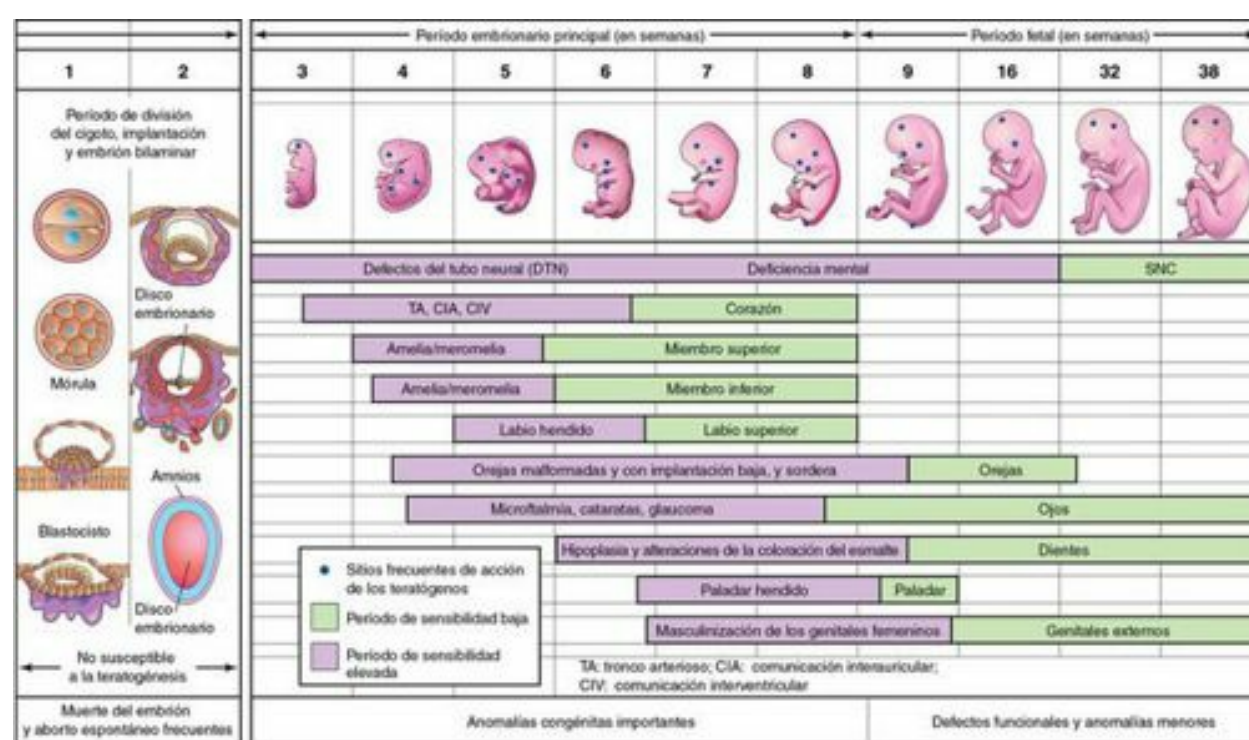


Figura 20-15 Ilustración esquemática de los períodos críticos del desarrollo prenatal humano. Durante las primeras 2 semanas del desarrollo el embrión no suele presentar susceptibilidad a los teratógenos; en esta fase, un teratógeno destruye todas o casi todas las células, dando lugar al fallecimiento del embrión, o bien sólo lesiona unas pocas células de manera que el producto de la concepción se puede recuperar y el embrión se desarrolla sin defectos congénitos. El color malva indica los períodos de gran sensibilidad en los que pueden aparecer las malformaciones congénitas graves (p. ej., amelia, ausencia de los miembros, defectos del tubo neural, espina bífida quística). El color verde indica las fases en las que hay una sensibilidad menor a los teratógenos, cuando pueden aparecer los defectos congénitos de grado menor (p. ej., pulgares hipoplásicos).

Los teratógenos no parecen ser eficaces respecto a la inducción de defectos mientras no se haya iniciado la diferenciación celular; sin embargo, sus primeros efectos (p. ej., los que tienen lugar durante las primeras 2 semanas) pueden causar la muerte del embrión. Aún no se han dilucidado con detalle los mecanismos precisos a través de los cuales los medicamentos, las sustancias químicas y otros factores ambientales alteran el desarrollo embrionario e inducen anomalías. Incluso siguen siendo un «misterio» los mecanismos de acción de la talidomida sobre el embrión; se han propuesto más de 20 hipótesis para explicar la forma mediante la cual este medicamento sedante altera el desarrollo embrionario.

En muchos estudios se ha demostrado que ciertos factores hereditarios y ambientales pueden influir de manera adversa sobre el desarrollo embrionario a través de la alteración de procesos y elementos fundamentales, como el compartimento intracelular, la superficie de la célula, la matriz extracelular y el ambiente fetal. Se ha sugerido la posibilidad de que la respuesta celular inicial pueda adoptar más de una forma (genética, molecular, bioquímica o biofísica), resultando en secuencias distintas de cambios celulares (muerte celular, alteraciones en la interacción-inducción celular, disminución de la biosíntesis de sustratos, alteración de movimientos morfogenéticos y desestructuración mecánica).

Finalmente, estos tipos diferentes de lesiones podrían originar el defecto último (muerte intrauterina, malformaciones congénitas, retraso del crecimiento fetal o alteraciones funcionales) a través de una vía común.

Los rápidos avances que se están produciendo en el campo de la biología molecular están proporcionando información adicional acerca de los mecanismos de control genético de la diferenciación y también acerca de las secuencias de acontecimientos implicadas en la expresión de los genes *homeobox* y en la definición de patrones. Es razonable esperar que la alteración de la actividad de un gen en cualquier fase crítica pueda dar lugar a un defecto del desarrollo. Esta hipótesis está fundamentada en los resultados obtenidos en estudios experimentales recientes, que han demostrado que la exposición de embriones de ratón y de anfibios al teratógeno **ácido retinoico (vitamina A)** altera el dominio de la expresión genética y la morfogénesis normal. En la actualidad sabemos que el ácido retinoico es altamente teratógeno. Ahora, los investigadores están estudiando los mecanismos moleculares del desarrollo anómalo en un intento por conocer mejor la patogenia de los defectos congénitos.

# Fundamentos de la teratogénesis

Al considerar la posible teratogenicidad de un agente como puede ser un medicamento o un compuesto químico, hay que tener en cuenta tres principios importantes:

- Los períodos críticos del desarrollo.
- La dosis del medicamento o del producto químico.
- El genotipo (la constitución genética) del embrión.



# Períodos críticos del desarrollo humano

La fase en la que se encuentra el desarrollo de un embrión cuando aparece un agente teratogénico, como un medicamento o un virus, determina su susceptibilidad al teratógeno (v. [fig. 20-15](#)). El **período más crítico del desarrollo** es el correspondiente a la época en la que la división celular, la diferenciación celular y la morfogénesis están en sus niveles máximos. La [tabla 20-7](#) recoge las frecuencias relativas de los defectos congénitos correspondientes a distintos órganos.

Tabla 20-7 Incidencia de los defectos congénitos principales en los distintos órganos del ser humano en el momento del nacimiento\*

ÓRGANO	INCIDENCIA
Cerebro	10:1.000
Corazón	8:1.000
Riñones	4:1.000
Miembros	2:1.000
El resto	6:1.000
Total	30:1.000

\*Datos tomados de Connor JM, Ferguson-Smith MA: *Essential Medical Genetics*, 2.<sup>a</sup> ed. Oxford, Blackwell Scientific Publications, 1987.

El **período crítico del desarrollo del encéfalo** tiene lugar entre las semanas 3 y 16, pero el desarrollo del encéfalo también se puede alterar después de dicho período debido a que es un órgano que todavía experimenta diferenciación y crecimiento rápido en el momento del nacimiento. Los teratógenos pueden causar deficiencia mental durante los períodos embrionario y fetal (v. [fig. 20-15](#)).

El **desarrollo de los dientes** continúa durante mucho tiempo después del nacimiento (v. [cap. 19](#)); por tanto, el desarrollo de los dientes permanentes puede estar alterado por las **tetraciclinas** desde las 18 semanas de vida prenatal hasta los 16 años de vida posnatal (v. [fig. 19-20E](#)).

El **sistema esquelético** también muestra un período crítico de desarrollo prolongado que se extiende hasta la niñez; por tanto, el crecimiento de los tejidos esqueléticos representa un parámetro adecuado para calibrar el crecimiento general.

Las **alteraciones ambientales** que tienen lugar durante las primeras 3 semanas desde la fecundación pueden interferir con la división del cigoto y la implantación del blastocisto, causando fallecimiento temprano y **aborto prematuro del embrión**; sin embargo, no se ha demostrado que las alteraciones que ocurren durante las primeras 2 semanas causen defectos congénitos (v. [fig. 20-15](#)). Los teratógenos que actúan durante las primeras 2 semanas destruyen el embrión o ven compensados sus efectos de desestructuración por las potentes propiedades reguladoras del embrión inicial. La mayor parte del desarrollo que ocurre durante las primeras 2 semanas está relacionado con la formación de las estructuras extraembrionarias como el amnios, la vesícula umbilical y el saco coriónico (v. [caps. 2 y 3](#)).

El desarrollo del embrión se altera con mayor facilidad cuando se están formando los tejidos y los órganos (figs. 20-15 y 20-16). Durante este **período de organogénesis** (entre la cuarta y la octava semana; v. cap. 5), los teratógenos pueden inducir defectos congénitos importantes. Por ejemplo, algunos defectos fisiológicos, como malformaciones morfológicas de grado menor en las orejas, y algunos trastornos funcionales, como la deficiencia mental, pueden deberse a la **alteración del desarrollo durante el período fetal**. Algunos microorganismos como *Toxoplasma gondii* causan defectos congénitos graves, especialmente en el encéfalo y en los ojos, cuando infectan al feto (v. figs. 20-22 y 20-23, y tabla 20-6).

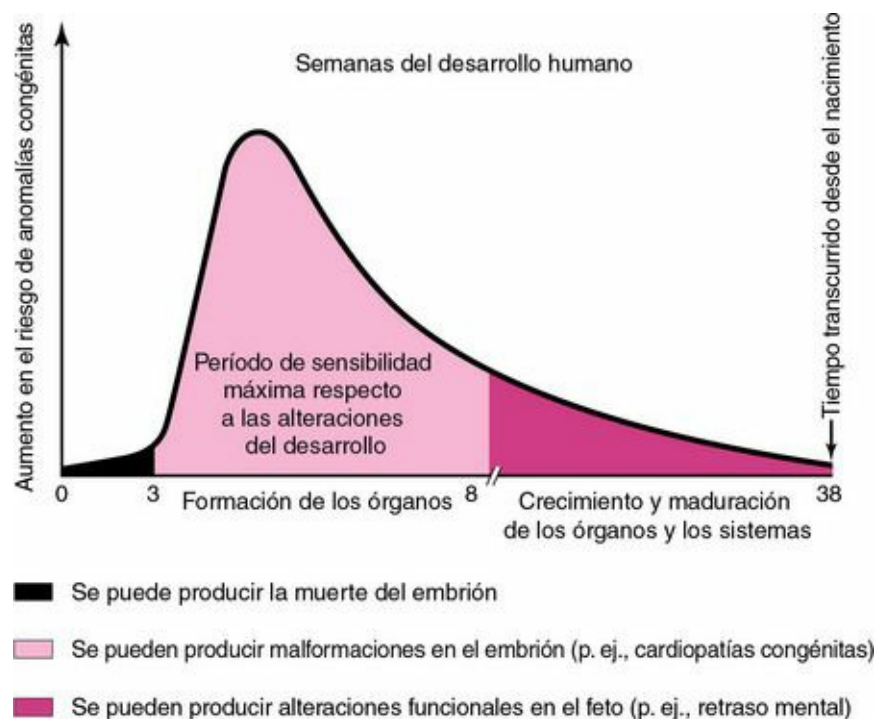


Figura 20-16 Ilustración esquemática con demostración del aumento en el riesgo de defectos congénitos durante el período de la organogénesis.

Cada tejido, órgano y sistema de un embrión muestra un período crítico durante el cual se puede desestructurar su desarrollo (v. fig. 20-15). El tipo de malformación congénita que aparece finalmente depende de las partes, tejidos y órganos que exhiben una susceptibilidad mayor en el momento en que el teratógeno es activo. Los ejemplos que se recogen a continuación ilustran el hecho de que los teratógenos pueden afectar a distintos órganos y sistemas que se están desarrollando al mismo tiempo:

- Las dosis elevadas de **radiación** ionizante causan malformaciones en el SNC (encéfalo y médula espinal) y en los ojos.
- La **infección por el virus de la rubeola** causa defectos oculares (glaucoma y cataratas), sordera y malformaciones cardíacas.
- **Medicamentos como la talidomida** inducen malformaciones en los miembros y otros defectos (p. ej., cardíacos y renales).

En las fases iniciales del período crítico del desarrollo de los miembros, la talidomida causa malformaciones graves como **meromelia**, que consiste en la ausencia de una parte de los miembros superiores, inferiores o ambos (v. fig. 20-20). Una vez pasada la fase más sensible, la talidomida causa

malformaciones de grado leve a moderado en los miembros, como hipoplasia del radio y del cúbito.

Las **tablas cronológicas embrionarias**, como la que aparece en la [figura 20-15](#), son útiles a la hora de considerar la causa de una malformación congénita humana; sin embargo, no hay que asumir que los defectos se deben siempre a un único acontecimiento que tiene lugar durante el período crítico, ni tampoco que es posible determinar a partir de estas tablas el día en que tuvo lugar un defecto concreto. Todo lo que podemos decir es que el teratógeno pudo haber actuado negativamente sobre el desarrollo antes del final del período más crítico del tejido, la parte anatómica o el órgano afectados. Por ejemplo, el período crítico respecto al desarrollo de los miembros va del día 24 al día 36 desde la fecundación.

## **Dosis de los medicamentos o los productos químicos**

Investigaciones realizadas sobre animales de experimentación han demostrado que existe una relación de tipo dosis-respuesta respecto a los teratógenos; sin embargo, la dosis utilizada en los animales para inducir defectos es a menudo muy superior a la que puede estar expuesto el ser humano. En consecuencia, *los resultados obtenidos en los estudios sobre animales de experimentación no son aplicables directamente a la situación correspondiente a la gestación humana*. Para que un medicamento pueda ser considerado un teratógeno humano se debe demostrar una relación de tipo dosis-respuesta, es decir, una relación en la que cuanto mayor es la exposición durante el embarazo más grave es el efecto fenotípico.

## **Genotipo (constitución genética) del embrión**

Hay numerosos ejemplos en animales de experimentación, así como también varios casos de sospecha en el ser humano, que demuestran que existen diferencias genéticas en la respuesta frente a un teratógeno. Por ejemplo, la **fenitoína** es un teratógeno humano bien conocido (v. [tabla 20-6](#)). El 5-10% de los embriones con exposición a este medicamento antiepiléptico desarrollan el denominado **síndrome de la hidantoína fetal** (v. [fig. 20-19](#)). Sin embargo, aproximadamente la tercera parte de los embriones expuestos muestran tan sólo algunas de las malformaciones congénitas que constituyen este síndrome, y más de la mitad de los embriones no manifiestan ningún tipo de afectación. Por tanto, parece que el genotipo del embrión determina si un teratógeno concreto va a alterar su desarrollo.

# Teratógenos humanos

El conocimiento de que ciertos agentes pueden alterar el desarrollo prenatal ofrece la oportunidad de prevenir algunos defectos congénitos; por ejemplo, si una mujer es consciente de los efectos negativos de agentes como el alcohol, diversos productos químicos ambientales (p. ej., los bifenilos policlorados) y algunos virus, en la mayor parte de los casos no va a exponer a su embrión a dichos agentes teratógenos.

El objetivo general de la **evaluación de la teratogenicidad** de los medicamentos, los productos químicos, los aditivos alimentarios y los pesticidas es la identificación de aquellos compuestos que pueden ser teratógenos durante el desarrollo humano, con objeto de alertar a los médicos y a las mujeres embarazadas sobre el posible peligro que corren los embriones y los fetos.

---

## Prueba de la teratogenicidad

Para considerar teratógeno a un agente es necesario demostrar un incremento en la frecuencia de defectos congénitos (respecto a la frecuencia espontánea) en embarazos en los que la madre presenta exposición a dicho agente (**estrategia prospectiva**) o bien que los lactantes con malformaciones tengan antecedentes de exposición materna a dicho agente con una frecuencia mayor de la que ocurre en los lactantes normales (**estrategia retrospectiva**). Es difícil obtener ambos tipos de datos de manera no sesgada. Las publicaciones de casos aislados no son convincentes a menos que tanto el agente teratógeno supuesto como el tipo de defecto sean tan infrecuentes que su asociación en varios casos pueda considerarse que no se ha debido al azar.

---

---

## Estudios con medicamentos en animales de experimentación

Aunque el estudio de medicamentos en animales de experimentación gestantes es importante, sus resultados tienen un valor limitado respecto a la predicción de los efectos de los medicamentos sobre los embriones humanos. Los experimentos realizados sobre animales solamente pueden sugerir la aparición de efectos similares en el ser humano. Si un medicamento o un compuesto químico causa efectos teratogénicos en dos o más especies animales, se debe considerar que la probabilidad de riesgo para el ser humano es elevada; sin embargo, también hay que tener en cuenta la dosis del medicamento.

---

## Los medicamentos como teratógenos

Los medicamentos varían considerablemente en cuanto a su teratogenicidad. Algunos teratógenos (p. ej., talidomida) causan una alteración grave en el desarrollo cuando se administran durante el período de organogénesis, es decir, entre la cuarta y la octava semana. Otros teratógenos causan restricciones mentales y del crecimiento, así como otros defectos, cuando se utilizan de manera excesiva a lo largo del desarrollo (p. ej., el alcohol).

*El consumo de medicamentos de todo tipo (con y sin necesidad de recetas) es sorprendentemente elevado durante el embarazo. Entre el 40 y el 90% de las mujeres consumen al menos un medicamento durante el embarazo. En varios estudios se ha observado que algunas mujeres embarazadas consumen un promedio de cuatro medicamentos, excluyendo los suplementos nutricionales, y que aproximadamente la mitad de estas mujeres toman los medicamentos durante el período de mayor sensibilidad (v. [fig. 20-15](#)). El consumo de medicamentos también tiende a aumentar durante el período crítico del desarrollo en el conjunto de las mujeres que fuman intensamente y que beben alcohol en cantidades importantes. A pesar de ello, el porcentaje de malformaciones congénitas causadas por medicamentos y productos químicos es inferior al 2%. Sólo hay unos pocos medicamentos respecto a los cuales se ha demostrado claramente que son agentes teratogénicos humanos (v. [tabla 20-6](#)).*

Aunque tan sólo el 7-10% de los defectos congénitos se deben a teratógenos reconocibles (v. [fig. 20-1](#)), se siguen identificando nuevos agentes teratógenos. Lo mejor es que la mujer evite el consumo de cualquier tipo de medicamento durante el primer trimestre del embarazo, a menos que haya una razón médica bien fundamentada para su uso e, incluso en estos casos, cuando se reconoce que dicho consumo es razonablemente seguro para el embrión humano. La razón de esta advertencia es que, incluso en estudios realizados con diseños adecuados sobre ciertos medicamentos y sustancias (p. ej., marihuana) en los que no se ha podido demostrar que exista un riesgo teratogénico para los embriones humanos, se ha observado que estos medicamentos y sustancias pueden influir negativamente en el embrión (p. ej., disminución de la longitud corporal y el peso en el momento del nacimiento).

## **Consumo de cigarillos**

El tabaquismo materno durante el embarazo es una causa demostrada de **crecimiento intrauterino retardado (CIR)**. A pesar de las advertencias en el sentido de que el consumo de cigarillos es perjudicial para el embrión y el feto, algunas mujeres siguen fumando durante el embarazo. En las grandes fumadoras la incidencia del parto prematuro es doble que en las mujeres que no fuman, además de que sus hijos tienen un peso corporal en el momento del nacimiento inferior al normal (v. [cap. 6, fig. 6-11](#)). El **bajo peso al nacer** (<2.000 g) es el factor pronóstico principal de fallecimiento en la fase posnatal.

En un estudio efectuado con diseño de casos y controles se observó un incremento ligero en la incidencia de **malformaciones cardíacas conotruncales** y de deficiencias en los miembros asociadas al tabaquismo materno y paterno. Por otra parte, también hay algunos datos que indican que el consumo de cigarillos por parte de la madre puede causar malformaciones del tracto urinario, problemas del comportamiento y disminución del crecimiento físico. La **nicotina** da lugar a la constricción de los vasos sanguíneos uterinos, causando una *disminución del flujo sanguíneo en el útero*, con reducción del aporte de oxígeno y nutrientes al embrión y el feto a partir de la sangre materna existente en el espacio intervillositario de la placenta. La deficiencia resultante de nutrientes reduce el crecimiento celular y puede influir de forma negativa en el desarrollo mental. En las sangres materna y fetal aparecen concentraciones elevadas de carboxihemoglobina debido al consumo de cigarillos, lo que puede alterar la capacidad de la sangre para el transporte de oxígeno. El resultado es que se puede producir una **hipoxia fetal crónica** (disminución de las concentraciones de oxígeno) con reducción del crecimiento y el desarrollo fetales. El tabaquismo materno también se asocia a una

disminución del volumen del encéfalo en los lactantes prematuros.

## Alcohol

El alcoholismo afecta al 1-2% de las mujeres en edad fértil. Los niveles de consumo de alcohol moderado y elevado durante las primeras fases del embarazo pueden originar alteraciones en el crecimiento y la morfogénesis del embrión y el feto. Los lactantes cuyas madres son alcohólicas crónicas muestran un patrón específico de defectos que incluye deficiencias del crecimiento prenatal y posnatal, deficiencia mental y otros problemas ([fig. 20-17](#) y [tabla 20-6](#)).

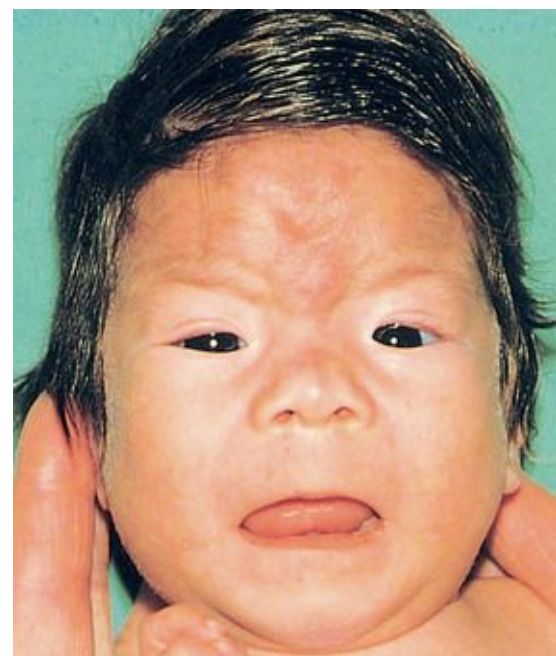


Figura 20-17 Síndrome alcohólico fetal en un lactante. Se puede observar el labio superior fino, el filtrum (surco vertical en la parte media del labio superior) escasamente formado, las fisuras palpebrales cortas, el puente nasal aplanado y la nariz corta.

(Por cortesía del doctor A.E. Chudley, Section of Genetics and Metabolism, Department of Pediatrics and Child Health, Children's Hospital, Winnipeg, Manitoba, Canadá.)

**Microcefalia (neurocráneo pequeño)**, fisuras palpebrales cortas, pliegues del epicanto, hipoplasia maxilar, nariz corta, labio superior fino, alteraciones en los surcos palmares, malformaciones articulares y cardiopatía congénita son problemas que también se observan en la mayor parte de estos lactantes. El patrón de todos estos defectos, denominado **síndrome alcohólico fetal (SAF)**, se observa en el 0,1-0,2% de los recién nacidos vivos.

La incidencia del SAF está relacionada con la población estudiada. A menudo es necesaria una importante experiencia clínica para establecer el diagnóstico preciso de SAF, dado que los defectos físicos que presentan los niños afectados tienen un carácter inespecífico. En cualquier caso, el patrón general de las características clínicas es específico, aunque su intensidad muestra grandes variaciones.

*Se considera en la actualidad que el abuso del alcohol por parte de la madre es la causa más frecuente de deficiencia mental.* El consumo moderado de alcohol por la madre (28-56 g de alcohol al día) puede dar lugar a alteraciones cognitivas y a problemas del comportamiento. Se ha introducido el

concepto de **efectos del alcohol sobre el feto (EAF)** tras el reconocimiento de que muchos niños expuestos al alcohol durante su desarrollo intrauterino no muestran características dismórficas externas pero sí sufren **alteraciones en el desarrollo nervioso**.

El término preferido para denominar la amplia gama de efectos prenatales del alcohol es el de **trastorno del espectro alcohólico fetal (TEAF)**. Se ha estimado que la prevalencia en la población general del TEAF puede ser de hasta el 1%. El período susceptible del desarrollo del encéfalo abarca la mayor parte de la gestación (v. [fig. 20-15](#)); por tanto, *la recomendación más segura es la de la abstinencia total de alcohol durante el embarazo*.

### **Andrógenos y progesterona**

El término *progestágenos* se utiliza para indicar las sustancias naturales o sintéticas que inducen todos o algunos de los cambios biológicos que causa la **progesterona**, una hormona que secreta el cuerpo lúteo de los ovarios y que potencia y mantiene el endometrio gestacional (v. [cap. 7](#)). Algunos de estos compuestos inducen efectos androgénicos (masculinizantes) que pueden causar masculinización de los genitales externos de los fetos de sexo femenino ([fig. 20-18](#)). La incidencia de los defectos congénitos varía en función de la hormona y de la dosis. Los preparados que se deben evitar durante el embarazo son los progestágenos, **etisterona** y **noretisterona**. En la práctica, el riesgo teratogénico de estas hormonas es bajo. La exposición a los progestágenos durante el período crítico del desarrollo también se asocia a un aumento en la prevalencia de las malformaciones cardiovasculares y, por otra parte, la exposición de los fetos de sexo masculino durante este período puede duplicar la incidencia de **hipospadias** (v. [cap. 12](#), [fig. 12-42](#)).

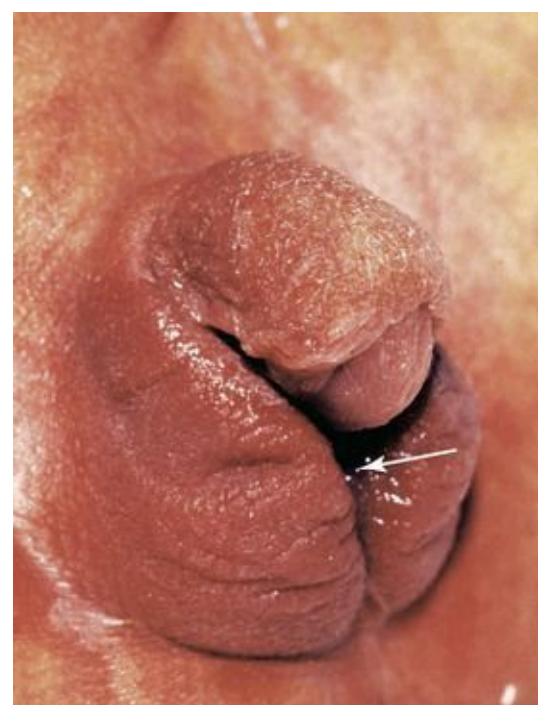

Figura 20-18 Genitales externos masculinizados en un lactante de sexo femenino con cariotipo 46,XX. Se puede observar el clítoris aumentado de tamaño y los labios mayores fusionados. La virilización se debió a la producción excesiva de andrógenos por parte de las glándulas suprarrenales durante el período fetal (hiperplasia suprarrenal congénita). La *flecha* indica la abertura del seno urogenital.

(Por cortesía de la doctora Heather Dean, Department of Pediatrics and Child Health, University of Manitoba, Winnipeg, Manitoba, Canadá.)

Muchas mujeres utilizan anticonceptivos hormonales (las píldoras para el control de la natalidad). Se sospecha que los **anticonceptivos orales** que contienen progestágenos y estrógenos, y que son consumidos durante las fases iniciales de un embarazo que todavía no ha sido reconocido, pueden inducir efectos teratogénicos, aunque los resultados obtenidos en varios estudios epidemiológicos efectuados a este respecto han sido contradictorios. Los hijos de 13 de un total de 19 mujeres que habían tomado anticonceptivos orales con progestágenos durante el período crítico del desarrollo presentaron el **síndrome VACTERL**. El acrónimo VACTERL significa anomalías vertebrales (*Vertebral*), anales (*Anal*), cardíacas (*Cardiac*), traqueales (*Tracheal*), esofágicas (*Esophageal*), renales (*Renal*) y en los miembros (*Limb*). Como medida de precaución, el consumo de anticonceptivos orales se debe interrumpir tan pronto como se sospecha o se detecta el embarazo, dados sus posibles efectos teratogénicos.

El **dietilestilbestrol (DES)** es un teratógeno humano. En las mujeres que sufrieron exposición a DES durante su desarrollo intrauterino se demostró la aparición con el paso del tiempo de alteraciones macro y microscópicas en el útero y la vagina. Se observaron tres tipos de lesiones: adenosis vaginal, erosiones cervicales y tabiques vaginales transversales. Varias mujeres jóvenes, de 16 a 22 años de edad, desarrollaron **adenocarcinoma de la vagina** tras el antecedente de exposición a este estrógeno sintético durante su desarrollo intrauterino. Sin embargo, en la actualidad parece que la probabilidad de aparición de tumores malignos a estas edades tempranas en las mujeres con exposición intrauterina al DES es baja. Se ha estimado que el riesgo de cáncer secundario a la exposición intrauterina al DES es inferior al 0,1%.

Los hombres con exposición al DES durante el desarrollo intrauterino, a consecuencia del tratamiento materno con este medicamento antes de la semana 11 de la gestación, presentaron una incidencia elevada de anomalías del tracto genital, como quistes epididimarios y testículos hipoplásicos (con desarrollo insuficiente). Sin embargo, en estos pacientes parece que no se produjeron alteraciones de la fertilidad. *La exposición al DES durante el desarrollo intrauterino induce alteraciones en la expresión del gen homeobox HOXA10.*

## **Antibióticos**

Las **tetraciclinas** atraviesan la membrana placentaria y se depositan en los huesos y los dientes del embrión, así como en otras zonas de calcificación activa. Con una dosis de tan sólo 1 g al día de **tetraciclina** administrada durante el tercer trimestre del embarazo pueden aparecer alteraciones en la coloración de los dientes de leche, los dientes permanentes o ambos (v. [cap. 19, fig. 19-20E](#)). El tratamiento con tetraciclina durante los meses cuarto a noveno del embarazo también puede inducir defectos dentales (p. ej., hipoplasia del esmalte), coloración amarillenta o marrón de los dientes y disminución del crecimiento de los huesos largos. La calcificación de los dientes permanentes se inicia a partir del nacimiento y, excepto en lo que se refiere a los terceros molares, finaliza hacia los 7-8 años de edad; por tanto, el tratamiento a largo plazo con tetraciclina durante la niñez puede influir negativamente en los dientes permanentes.



Se ha observado **sordera** en los hijos de mujeres tratadas con dosis elevadas de **estreptomina** y de **dihidroestreptomina** como medicamentos antituberculosos. Hay más de 30 casos publicados de déficit auditivo y de lesión del octavo nervio craneal en lactantes expuestos a derivados de la estreptomina durante su desarrollo intrauterino. La penicilina se ha utilizado de manera frecuente durante el embarazo y parece ser inocua tanto para el embrión como para el feto.

## Anticoagulantes

Todos los anticoagulantes, excepto la heparina, atraviesan la membrana placentaria y pueden causar hemorragia en el embrión o el feto. La **warfarina** y otros **derivados cumarínicos** son antagonistas de la *vitamina K*. La warfarina se utiliza en el tratamiento de la enfermedad tromboembólica y también en los pacientes portadores de prótesis valvulares cardíacas. La warfarina es claramente un teratógeno; se han publicado casos de lactantes con hipoplasia del cartílago nasal, epífisis moteada (con múltiples centros de osificación) y diversos defectos del SNC después de que sus madres tomaran el anticoagulante durante el período crítico del desarrollo embrionario. El período de mayor sensibilidad es el que va de la semana 6 a la semana 12 desde la fecundación. La exposición durante los trimestres segundo y tercero puede dar lugar a deficiencia mental, atrofia óptica y microcefalia. La heparina no es un teratógeno y, además, no atraviesa la membrana placentaria (v. [cap. 7](#), [fig. 7-7](#)).

## Antiepilépticos

Aproximadamente 1 de cada 200 mujeres embarazadas sufre epilepsia y necesita tratamiento con un antiepiléptico. En el conjunto de los antiepilépticos comercializados hay abundantes pruebas de que la **trimetadiona** es un teratógeno. Las características principales del **síndrome fetal por trimetadiona** son retraso del crecimiento prenatal y posnatal, retraso del desarrollo, cejas con forma de «V», orejas de implantación baja, labio y paladar hendidos, y malformaciones cardíacas, genitourinarias y en los miembros. *El uso de este medicamento está contraindicado durante el embarazo.*

La **fenitoína** es claramente un teratógeno ([fig. 20-19](#)). El **síndrome fetal por hidantoínas** se observa en el 5-10% de los niños cuyas madres reciben tratamiento con fenitoínas o antiepilépticos del grupo de las hidantoínas. El patrón habitual de los defectos consiste en CIR, microcefalia, deficiencia mental, suturas frontales con crestas, pliegues epicánticos internos, ptosis palpebral, puente nasal deprimido y ancho, hipoplasia de las uñas y las falanges digitales, y hernia.

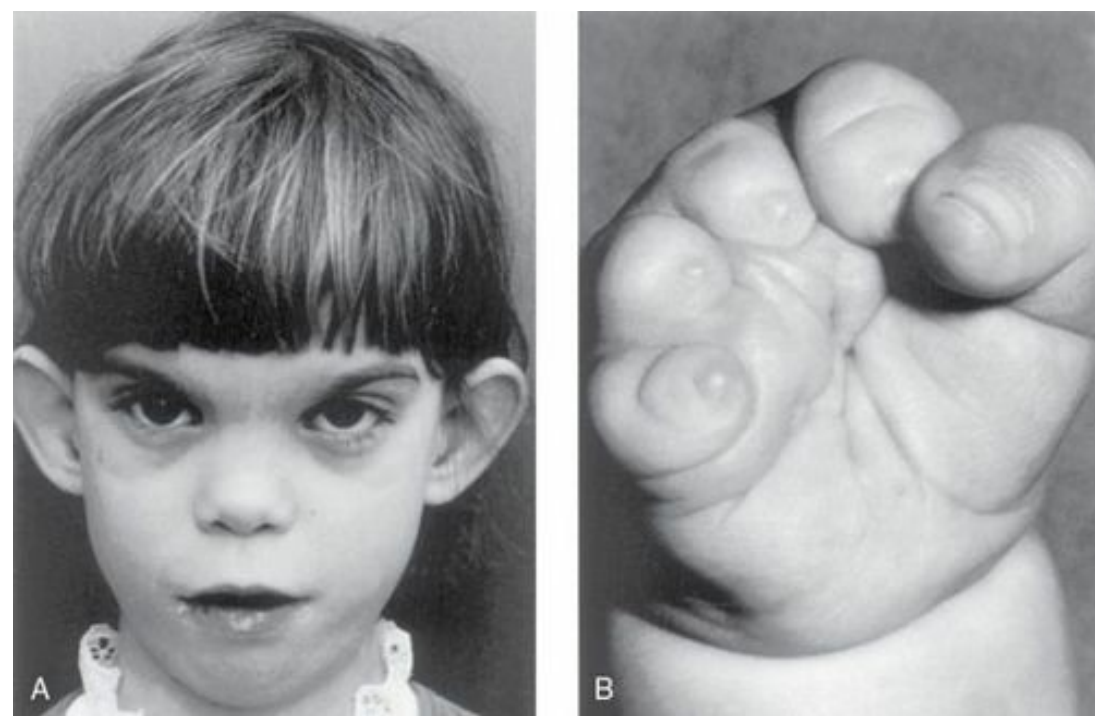


Figura 20-19 Síndrome de la hidantoína fetal en una niña pequeña. **A**, La paciente presentaba una discapacidad de aprendizaje debido a microcefalia y a retraso mental. Se pueden observar las orejas grandes, la separación amplia entre los ojos (hipertelorismo), los pliegues del epicanto y la nariz corta. La madre sufría epilepsia y tomó fenitoína (Dilantin) durante todo el embarazo. **B**, Mano derecha de una niña con hipoplasia intensa de los dedos (dedos cortos); la madre recibió tratamiento con fenitoína (Dilantin) durante todo el embarazo.

(**A**, Por cortesía del doctor A.E. Chudley, Section of Genetics and Metabolism, Department of Pediatrics and Child Health, Children's Hospital, Winnipeg, Manitoba, Canadá. **B**, Tomado de Chodirker BN, Chudley AE, Reed MH, Persaud TVN; Am J Med Genet 27:373, ©1987. Reproducido con permiso de Wiley-Liss, una división de John Wiley and Sons, Inc.)

El **ácido valproico** ha sido el medicamento de elección para el tratamiento de diversos tipos de epilepsia; sin embargo, su uso en mujeres embarazadas ha dado lugar a un patrón de defectos congénitos consistente en malformaciones craneofaciales, cardíacas y en los miembros, además de retraso del desarrollo cognitivo posnatal. Se acompaña también de un incremento en el riesgo de **defectos del tubo neural** (p. ej., espina bífida quística; v. [cap. 17](#), [fig. 17-15](#)). El fenobarbital está considerado como un antiepiléptico seguro para su administración durante el embarazo. El sulfato de magnesio y el diazepam también se utilizan frecuentemente como profilaxis de las convulsiones.

### Agentes antineoplásicos

Con excepción del antagonista del ácido fólico **aminopterina**, son pocos los estudios bien documentados que demuestran efectos teratogénicos. Dada la insuficiencia de los datos respecto a la posible teratogenicidad de los medicamentos antineoplásicos, se recomienda evitarlos, especialmente durante el primer trimestre del embarazo.

Los **inhibidores tumorales** son altamente teratogénicos debido a que inhiben las mitosis en las células que se dividen con rapidez. El uso de aminopterina durante el período embrionario deriva a

menudo en la muerte intrauterina del embrión, pero el 20-30% de los que sobreviven presentan malformaciones graves. El busulfán y la 6-mercaptopurina administrados en ciclos alternos a lo largo del embarazo han dado lugar a malformaciones graves y múltiples, pero al parecer la administración aislada de estos medicamentos no causa defectos importantes (v. [tabla 20-6](#)).

El **metotrexato**, un antagonista del ácido fólico y derivado de la aminopterina, es un *teratógeno potente* que causa defectos congénitos importantes. Se utiliza con mayor frecuencia en forma de medicamento único o en tratamientos de combinación frente a las enfermedades neoplásicas; sin embargo, también puede estar indicado en pacientes con enfermedades reumáticas graves, incluyendo la artritis reumatoide. En un lactante cuya madre intentó interrumpir el embarazo mediante el consumo de metotrexato se observaron múltiples defectos congénitos esqueléticos y de otros tipos.

## **Corticoides**

Los corticoides administrados a dosis bajas, incluyendo cortisona e hidrocortisona, no inducen paladar hendido ni otras malformaciones en el embrión humano. A consecuencia de los riesgos de hemorragia fetal y de cierre prematuro del conducto arterioso, la mujer gestante no debe tomar antiinflamatorios no esteroideos (AINE) durante las últimas semanas del embarazo.

## **Inhibidores de la enzima convertidora de la angiotensina**

La exposición del feto a los **inhibidores de la enzima convertidora de la angiotensina**, utilizados como medicamentos antihipertensivos, causa oligohidramnios, muerte fetal, hipoplasia de los huesos del cráneo, CIR y disfunción renal. Durante las fases tempranas del embarazo, el riesgo para el embrión es aparentemente menor y no hay indicación para interrumpir el embarazo. No obstante, dada la elevada incidencia de complicaciones perinatales graves, se recomienda no administrar inhibidores de la enzima convertidora de la angiotensina durante el embarazo.

## **Insulina y medicamentos hipoglucemiantes**

La insulina no es teratogénica para el embrión humano, excepto quizá en el contexto del tratamiento del coma insulínico materno. Se ha implicado a los medicamentos hipoglucemiantes (p. ej., tolbutamida) en la aparición de alteraciones en los recién nacidos, pero la evidencia de su teratogenicidad es débil; no hay pruebas convincentes de que los hipoglucemiantes orales (especialmente las sulfonilureas) sean teratogénicos para el embrión humano.

La incidencia de defectos congénitos (p. ej., agenesia del sacro) aumenta hasta una cifra doble o triple en los hijos de las mujeres diabéticas; aproximadamente el 40% de todos los fallecimientos perinatales de recién nacidos cuyas madres son diabéticas se deben a defectos congénitos. Las mujeres con diabetes mellitus dependiente de la insulina pueden reducir significativamente el riesgo de defectos congénitos en sus hijos recién nacidos a través del control adecuado de su enfermedad antes de la fecundación.

## **Ácido retinoico (vitamina A)**

La isotretinoína (ácido 13-cis retinoico) utilizada en el tratamiento del acné quístico grave es *un teratógeno humano bien conocido*. El período crítico respecto a la exposición parece ser el comprendido entre la tercera y la quinta semana. El riesgo de aborto espontáneo y de defectos congénitos tras la exposición es elevado. Los defectos graves más frecuentes son dismorfismo craneofacial (microtia, micrognatia), paladar hendido, aplasia tímica, defectos cardiovasculares y defectos del tubo neural. El seguimiento longitudinal posnatal de los niños con exposición intrauterina a **isotretinoína** ha demostrado **alteraciones neuropsicológicas** significativas.

La vitamina A es un nutriente valioso y necesario durante el embarazo, pero la exposición a dosis elevadas y durante un período de tiempo prolongado es imprudente. Las mujeres embarazadas deben evitar las concentraciones elevadas de vitamina A debido a que se ha demostrado un aumento en el riesgo de defectos congénitos en los hijos de mujeres que toman más de 10.000 unidades internacionales de vitamina A al día.

## **Analgésicos**

La **aspirina (ácido acetilsalicílico)** y el **paracetamol** son medicamentos utilizados con frecuencia durante el embarazo para el alivio de la fiebre o el dolor. En ensayos clínicos se ha propuesto la posibilidad de que las dosis elevadas puedan ser peligrosas para el embrión o el feto. El uso de paracetamol como medicamento único durante el primer trimestre no parece incrementar el riesgo de malformaciones graves. A pesar de que los resultados obtenidos en estudios epidemiológicos indican que la aspirina no es un medicamento teratogénico, se deben evitar las dosis elevadas, especialmente durante el primer trimestre.

## **Fármacos tiroideos**

El **yoduro potásico** incluido en los jarabes de la tos, así como el **yodo radiactivo** en dosis elevadas, pueden causar bocio congénito. El yoduro atraviesa con facilidad la membrana placentaria e interfiere con la producción de tiroxina. También puede causar aumento de tamaño de la glándula tiroides y **cretinismo** (con detención del desarrollo físico y mental, y distrofia de los huesos y los tejidos blandos).

La **deficiencia materna de yodo** también puede causar cretinismo congénito. A las mujeres embarazadas se les debe recomendar que eviten las duchas y las pomadas con productos que contengan yodo-povidona debido a que, absorbido por la vagina, alcanza el torrente sanguíneo materno y puede ser teratogénico. El **propiltiouracilo** interfiere con la producción de tiroxina por parte del feto y puede causar bocio. La administración de compuestos antitiroideos para el tratamiento de las enfermedades maternas de la glándula tiroides puede ser causa de bocio congénito si la madre recibe dosis mayores de las necesarias para controlar la enfermedad.

## **Tranquilizantes**

La **talidomida es un teratógeno potente** y se ha estimado que nacieron en su momento casi 12.000 lactantes con defectos causados por este medicamento. La alteración más típica es la **meromelia**, pero los defectos en los miembros van desde la **amelia** (ausencia de miembros) hasta la **micromelia**

(miembros muy pequeños o cortos), pasando por todos los estadios intermedios del desarrollo. La focomelia («miembros de foca») es un tipo de meromelia que se observa en algunos de estos pacientes (v. [fig. 20-20](#)).

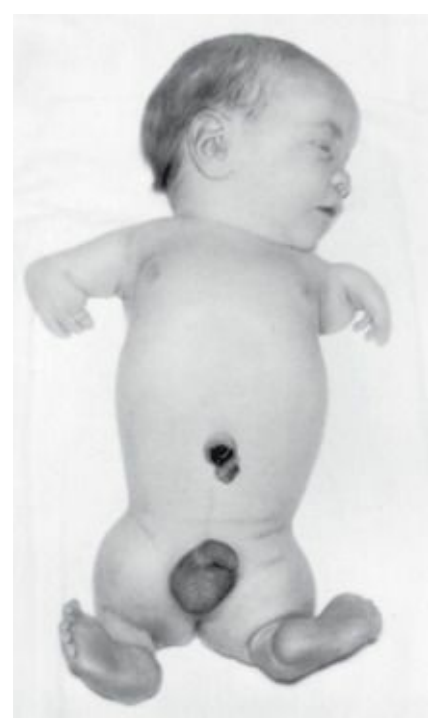

Figura 20-20 Recién nacido de sexo masculino con malformaciones típicas en los miembros (*meromelia*, es decir, reducción de la longitud de los miembros) causadas por el consumo de talidomida por la madre durante el período crítico del desarrollo de los miembros.

(Tomado de Moore KL: Manit Med Rev. 1963;43:306.)

La talidomida también dio lugar a alteraciones en otros órganos; por ejemplo, ausencia de los oídos externo e interno, hemangioma en la frente, malformaciones cardíacas y anomalías en los sistemas urinario y alimentario. Se ha demostrado más allá de toda duda que el período en el que la talidomida causaba malformaciones congénitas era el comprendido entre los días 20 y 36 desde la fecundación. Este período de sensibilidad coincide con los períodos críticos del desarrollo de las partes y órganos afectados (v. [figs. 20-15](#) y [20-16](#)). La talidomida se utiliza en la actualidad en el tratamiento de la lepra y de diversas enfermedades autoinmunitarias. Está absolutamente contraindicada en las mujeres en edad fértil.

### **Medicamentos psicotrópicos**

El litio es el medicamento de elección para el tratamiento a largo plazo de los pacientes con trastorno bipolar; no obstante, ha dado lugar a defectos congénitos (principalmente en el corazón y los vasos de gran calibre) en los hijos de mujeres tratadas durante las fases iniciales del embarazo. A pesar de que el **carbonato de litio** es un teratógeno humano conocido, la Food and Drug Administration (FDA) estadounidense ha señalado que este fármaco puede utilizarse durante el embarazo si «en opinión del médico que atiende a la paciente los posibles efectos beneficiosos superan a los posibles riesgos».

Las **benzodiazepinas**, como el diazepam y el oxazepam, se prescriben con frecuencia a las mujeres

embarazadas. Estos fármacos atraviesan con facilidad la membrana placentaria y su uso durante el primer trimestre del embarazo se asocia a malformaciones craneofaciales en los recién nacidos. Los **inhibidores selectivos de la recaptación de serotonina** (ISRS) se utilizan en el tratamiento de la depresión durante el embarazo. En estudios recientes se ha detectado un aumento en el riesgo de comunicación interauricular y comunicación interventricular, hipertensión pulmonar persistente y alteraciones del comportamiento y neurológicas en los lactantes expuestos a los ISRS durante el desarrollo intrauterino. Se considera que el mecanismo es el bloqueo del transporte de las catecolaminas por parte de los ISRS, lo que influye en el flujo sanguíneo placentario.

## **Drogas**

Hay varias «drogas callejeras» populares que se utilizan por sus efectos alucinógenos. No existe evidencia de que la marihuana sea un teratógeno humano; sin embargo, hay datos que indican que el consumo de esta sustancia durante los primeros 2 meses del embarazo influye negativamente en la longitud corporal y el peso del recién nacido en el momento del nacimiento. Por otra parte, también se ha observado la alteración de los patrones del sueño y encefalográficos de los recién nacidos con exposición prenatal a la marihuana.

La **cocaína** es la segunda droga utilizada con mayor frecuencia por las mujeres en edad fértil, tras la marihuana. Los efectos del consumo prenatal de cocaína son aborto espontáneo, prematuridad, CIR, microcefalia, infarto cerebral, anomalías urogenitales, alteraciones del comportamiento y problemas neurológicos.

La **metadona**, utilizada en el tratamiento de la adicción a la heroína, está considerada un «teratógeno comportamental», como la heroína. Los lactantes cuyas madres adictas a los opiáceos reciben tratamiento con metadona pueden presentar cuadros de **disfunción del SNC**, bajo peso al nacer y perímetro craneal reducido, comparados con los lactantes normales. Existe también la preocupación por los posibles efectos de metadona sobre el desarrollo posnatal a largo plazo. Sin embargo, es difícil acotar este problema debido a que es frecuente el uso de metadona en combinación con otras drogas y a que, por otra parte, en las mujeres con dependencia de los opiáceos son habituales los consumos intensos de alcohol y cigarrillos.

El uso materno de **metanfetamina**, un estimulante del sistema nervioso simpático, da lugar a cuadros de disminución del tamaño corporal respecto a la edad gestacional asociada a cambios nerviosos y del comportamiento.

## **Productos químicos ambientales como teratógenos**

Hay una preocupación cada vez mayor por la posible teratogenicidad de las sustancias químicas ambientales, incluyendo los productos químicos procedentes de la industria y la agricultura, los agentes contaminantes y los aditivos alimentarios. Hasta el momento no se ha demostrado una implicación positiva de estos productos químicos en la teratogenicidad del ser humano.

## **Mercurio orgánico**

Los hijos de mujeres que mantienen una dieta durante el embarazo consistente en pescado con concentraciones excesivas de mercurio orgánico sufren la denominada **enfermedad de Minamata**, un trastorno neurológico y del comportamiento que tiene características similares a las de la parálisis cerebral. En los hijos de mujeres que han consumido **metilmercurio** con la comida se han observado alteraciones cerebrales graves, deficiencia mental y ceguera.

Hay casos publicados similares de lactantes cuyas madres consumieron carne de cerdo contaminada por la alimentación de los animales con pienso procedente de cultivos tratados con pesticidas que contenían mercurio. El metilmercurio es un teratógeno que causa atrofia cerebral, espasticidad, convulsiones y deficiencia mental.

## **Plomo**

El plomo está presente en concentraciones abundantes tanto en los contextos laborales como en el ambiente, atraviesa la membrana placentaria y se acumula en los tejidos del embrión y el feto. La exposición prenatal al plomo se asocia a aborto, defectos fetales, CIR y déficits funcionales. En varios estudios se ha señalado que los hijos de mujeres expuestas a concentraciones subclínicas de plomo pueden presentar problemas del comportamiento y psicomotores.

## **Bifenilos policlorados**

Estos productos químicos teratogénicos causan CIR y alteraciones en la coloración cutánea. El origen alimentario principal de los bifenilos policlorados en Norteamérica es posiblemente el pescado procedente de la pesca deportiva en aguas contaminadas. En Japón y Taiwán, este producto químico teratogénico se ha detectado en aceite de cocinar contaminado.

## **Agentes infecciosos como teratógenos**

A lo largo de toda la vida prenatal, el embrión y el feto están amenazados por diversos **microorganismos**. En la mayor parte de los casos el embrión y el feto pueden resistir el ataque de microorganismos, pero en algunas circunstancias se produce un aborto o la muerte intrauterina.

En otros casos, los lactantes nacen con CIR, defectos congénitos o enfermedades neonatales (v. [tabla 20-6](#)). Los microorganismos atraviesan la membrana placentaria y alcanzan el torrente sanguíneo del embrión o el feto. Dada su tendencia a causar alteraciones en el SNC, la barrera hematoencefálica fetal ofrece aparentemente una resistencia escasa frente a los microorganismos.

## **Rubeola**

El virus que causa la rubeola, una enfermedad transmisible, es el ejemplo principal de un **teratógeno infeccioso**. En los casos de infección materna primaria durante el primer trimestre del embarazo, el riesgo global de infección del embrión o el feto es de aproximadamente el 20%. El **virus de la rubeola** atraviesa la membrana placentaria e infecta al embrión o al feto. Las características clínicas del **síndrome de la rubeola congénita** son cataratas (v. [cap. 18, fig. 18-13](#)), malformaciones cardíacas y sordera; sin embargo, en ocasiones también se observan las alteraciones siguientes: deficiencia

mental, coriorretinitis, **glaucoma** (v. [cap. 18](#), [fig. 18-12](#)), microftalmía y alteraciones en los dientes. Cuanto antes se produce la infección por rubeola de la madre a lo largo del embarazo, mayor es el riesgo de malformaciones en el feto.

La mayoría de los lactantes presentan defectos congénitos si la madre presenta la enfermedad durante las 4-5 primeras semanas después de la fecundación. Este intervalo incluye los períodos de organogénesis más susceptibles de los ojos, los oídos internos, el corazón y el encéfalo (v. [fig. 20-15](#)). El riesgo de defectos secundarios a la infección por el virus de la rubeola durante el segundo y el tercer trimestre es bajo (aproximadamente el 10%), pero pueden aparecer defectos funcionales en el SNC (deficiencia mental) y en los oídos internos (sordera) si la infección tiene lugar durante el período fetal tardío. No hay evidencia de la aparición de defectos fetales después del quinto mes de la gestación; no obstante, las infecciones pueden causar problemas crónicos y disfunción en los ojos, los oídos y el SNC. A consecuencia de la vacunación generalizada frente al virus de la rubeola, en la actualidad el número de lactantes afectados es escaso.

## **Citomegalovirus**

La causada por el **citomegalovirus** (CMV) es la infección vírica más frecuente del feto y se observa en aproximadamente el 1% de los recién nacidos. Cuando la infección ocurre durante el primer trimestre, la mayor parte de los embarazos de este tipo finalizan en forma de aborto espontáneo. El CMV es la causa principal de infección congénita con morbilidad en el momento del nacimiento. Los recién nacidos infectados durante el período fetal temprano no suelen presentar signos clínicos y se identifican a través de las pruebas de detección aplicadas de manera sistemática tras el nacimiento. La infección por el CMV en fases posteriores del embarazo puede dar lugar a defectos congénitos graves: CIR, microftalmía, coriorretinitis, ceguera, microcefalia, calcificaciones cerebrales, deficiencia mental, sordera, parálisis cerebral y hepatoesplenomegalia. Son especialmente importantes los casos de infección materna asintomática por el CMV, que a menudo se asocian a alteraciones auditivas, neurológicas y del comportamiento durante la niñez.

## **Virus del herpes simple**

La infección materna por el virus del herpes simple en las fases iniciales del embarazo incrementa hasta tres veces la incidencia de aborto, mientras que la infección después de la semana 20 se asocia a un incremento en la incidencia de prematuridad. La infección del feto por este virus suele producirse en fases muy avanzadas del embarazo y probablemente ocurre con mayor frecuencia durante el parto. Los defectos congénitos que se han observado en los recién nacidos son lesiones cutáneas, microcefalia, microftalmía, espasticidad y displasia retiniana.

## **Varicela**

La **varicela** y el **herpes zóster** se deben al mismo virus, el **virus de la varicela-zóster**, que es altamente infectante. La varicela materna durante los dos primeros trimestres del embarazo causa los defectos congénitos siguientes: lesiones cutáneas, atrofia muscular, hipoplasia de los miembros, dedos rudimentarios, alteraciones oculares y cerebrales, así como retraso mental. La probabilidad de que aparezcan estos u otros defectos cuando la infección tiene lugar durante el período crítico del



desarrollo es del 20% (v. [fig. 20-15](#)). Después de la semana 20 de gestación no se ha demostrado que haya riesgo teratogénico.

## **Virus de la inmunodeficiencia humana**

Este retrovirus causa el **síndrome de inmunodeficiencia adquirida** (o **sida**). Los datos relativos a los efectos fetales de la infección intrauterina por el virus de la inmunodeficiencia humana son contradictorios. Algunos de los defectos congénitos observados han sido retraso del crecimiento, microcefalia y alteraciones craneofaciales específicas. La mayor parte de los casos de transmisión del virus de la madre al feto posiblemente tienen lugar en el momento del parto. El amamantamiento incrementa el riesgo de transmisión del virus al recién nacido. La prevención de la transmisión del virus a las mujeres y a sus lactantes tiene una importancia obvia debido a sus posibles efectos perjudiciales.

## **Toxoplasmosis**

*Toxoplasma gondii* es un parásito intracelular cuya denominación se debe al roedor norteafricano denominado «gondi» en cuyo organismo se detectó inicialmente. Este parásito se puede localizar en el torrente sanguíneo, los tejidos, las células reticuloendoteliales, los leucocitos y las células epiteliales.

La infección materna se adquiere habitualmente por:

- El consumo de carne cruda o escasamente cocinada (con frecuencia, cerdo o cordero) que contienen quistes de *Toxoplasma*.
- El contacto estrecho con animales domésticos infectados (generalmente, gatos) o con tierra contaminada.

Se considera que la tierra y las plantas de jardín pueden quedar contaminadas por heces de animales infectados que contienen **ovoquistes** (el cigoto encapsulado en el ciclo vital de los protozoos esporozoarios). Los ovoquistes también pueden alcanzar los alimentos por efecto de las moscas y las cucarachas.

*T. gondii* atraviesa la membrana placentaria e infecta al feto ([figs. 20-21](#) y [20-22](#)), causando alteraciones destructivas en el encéfalo (**calcificaciones intracraneales**) y en los ojos (**coriorretinitis**), lo que da lugar a retraso mental, microcefalia, microftalmía e hidrocefalia. La infección puede causar muerte fetal, especialmente durante las fases iniciales del embarazo.

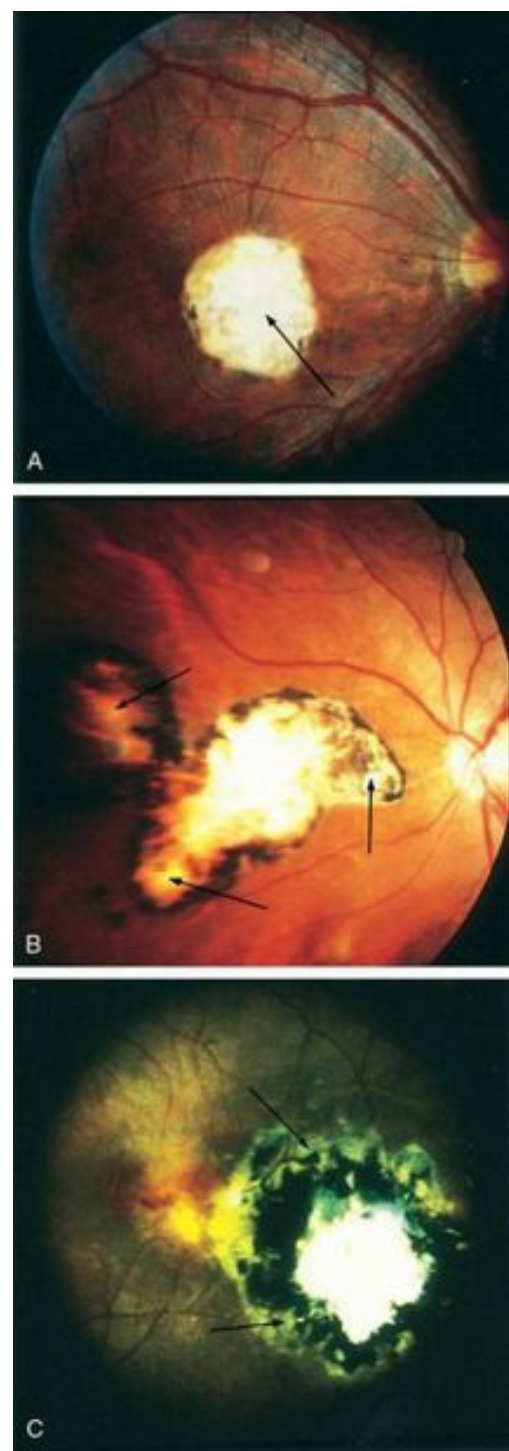

Figura 20-21 Coriorretinitis en el contexto de la toxoplasmosis ocular congénita causada por la infección por *Toxoplasma*. **A**, Lesión cicatrizal necrosante de la mácula (*flecha*). **B**, Lesión satélite alrededor de una lesión cicatrizal necrosante principal (*flechas*). **C**, Lesión recrudescente adyacente a una lesión cicatrizal necrosante principal de gran tamaño (*flechas*).

(Tomado de Yokota K: Congenital anomalies and toxoplasmosis. *Congenit Anom* (Kyoto). 1995;35:151.)

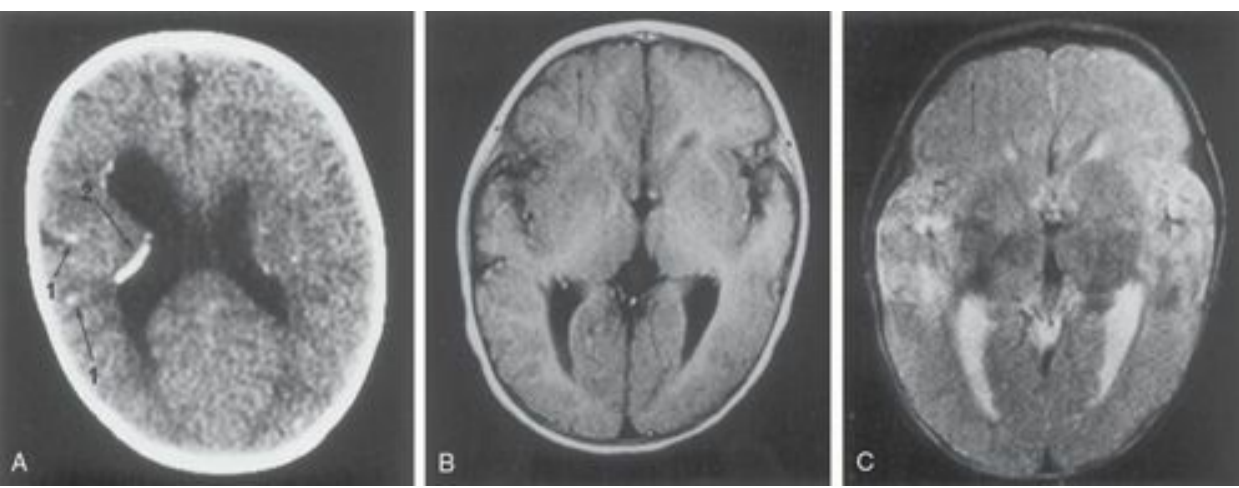


Figura 20-22 Defectos cerebrales congénitos inducidos por la infección por *Toxoplasma*. Estas imágenes diagnósticas se obtuvieron a los 2 años y a los 9 meses de edad. **A**, Tomografía computarizada (TC) sin contraste. Los ventrículos laterales están moderadamente dilatados. Se pueden observar múltiples focos calcificados en el parénquima cerebral (*flechas 1*) y a lo largo de la pared ventricular (*flecha 2*). **B**, Resonancia magnética (RM), en una imagen potenciada en T1 (400/22, 0,5 teslas). Las circunvoluciones corticales están ensanchadas en el lado izquierdo y la corteza está aumentada de grosor en el lóbulo frontal izquierdo (*flecha*), en comparación con la estructura correspondiente en el lado derecho. **C**, Imagen de RM potenciada en T2 (2.500/120, 0,5 teslas). El lóbulo frontal izquierdo muestra una hipodensidad anómala (*flecha*).

(Tomado de Yokota K: Congenital anomalies and toxoplasmosis, Congenit Anom (Kyoto). 1995;35:151.)

Las madres de lactantes con alteraciones congénitas desconocen a menudo que hayan sufrido **toxoplasmosis**, la enfermedad causada por este parásito. Dado que los animales (gatos, perros, conejos y otros animales domésticos y salvajes) pueden estar infectados por este parásito, las mujeres embarazadas deberían evitarlos, así como procurar no consumir carne cruda o escasamente cocinada procedente de estos animales (p. ej., el conejo). Por otra parte, también se debe evitar el consumo de leche no pasteurizada.

### Sífilis congénita

La incidencia de la sífilis congénita está aumentando de manera progresiva, y en la actualidad hay más casos que hace dos décadas. Uno de cada 10.000 recién nacidos vivos en Estados Unidos presenta sífilis congénita. *Treponema pallidum*, el pequeño microorganismo de configuración espiral que causa la sífilis, atraviesa rápidamente la membrana placentaria desde las 6-8 semanas del desarrollo. El feto puede quedar infectado en cualquier fase de la enfermedad y en cualquier etapa del embarazo.

La **infección materna primaria** (adquirida durante el embarazo) siempre da lugar a una infección fetal grave con defectos congénitos; sin embargo, el tratamiento adecuado de la madre destruye los microorganismos y evita que atraviesen la membrana placentaria y que infecten al feto.

Las **infecciones maternas secundarias** (adquiridas antes del embarazo) no suelen dar lugar a enfermedad fetal ni a defectos congénitos. Si la madre no recibe tratamiento, se produce la muerte

intrauterina en aproximadamente la cuarta parte de los casos. Sólo el 20% de todas las mujeres embarazadas y no tratadas dan a luz a un niño normal a término.

Las **manifestaciones fetales tempranas** de la sífilis materna no tratada son sordera congénita, alteraciones en los dientes y los huesos, hidrocefalia y retraso mental. Las **manifestaciones fetales tardías** de la sífilis congénita no tratada son las lesiones destructivas del paladar y el tabique nasal, las alteraciones en los dientes (muecas centrales, incisivos centrales superiores muy espaciados y con forma de tachuela, denominados **dientes de Hutchinson**) y los defectos faciales (prominencia frontal, incluyendo la protuberancia o la protrusión, la nariz «en silla de montar» y el desarrollo insuficiente de la mandíbula).

## La radiación como teratógeno

La **exposición a niveles elevados de radiación ionizante** puede alterar las células embrionarias con muerte celular, alteraciones cromosómicas, retraso mental y reducción del crecimiento físico. La gravedad de las alteraciones embrionarias está relacionada con la dosis de radiación absorbida, la frecuencia de aplicación de las dosis y la fase del desarrollo embrionario o fetal en el momento en el que tiene lugar la exposición a la radiación.

En épocas anteriores se administraban de manera inadvertida grandes dosis de radiación ionizante (de cientos a miles de rads) a los embriones y los fetos de mujeres embarazadas que sufrían cáncer del cuello uterino. En todos estos casos, los embriones presentaban malformaciones graves o fallecían. En lactantes que han sobrevivido tras haber sido expuestos a niveles elevados de radiación ionizante se ha observado retraso del crecimiento, microcefalia, espina bífida quística (v. [cap. 17](#), [fig. 17-15](#)), alteraciones pigmentarias en la retina, cataratas, paladar hendido, alteraciones esqueléticas y viscerales, y retraso mental. El desarrollo del SNC está alterado casi siempre.

Observaciones efectuadas tanto en supervivientes como en sus hijos de las bombas atómicas lanzadas sobre Japón indican que el período de mayor sensibilidad respecto a la lesión del encéfalo por la radiación es el comprendido entre las 8 y las 16 semanas posteriores a la fecundación, con aparición de un retraso mental grave. Hacia el final de la semana 16 finaliza la mayor parte de la proliferación neuronal, después de lo cual disminuye el riesgo de retraso mental. Se acepta en términos generales que las dosis elevadas de radiación (>25.000 mrad) son perjudiciales para el desarrollo del SNC. No hay pruebas concluyentes de que los niveles de radiación que se utilizan en los procedimientos diagnósticos causen malformaciones congénitas en el ser humano. La radiación dispersa que acompaña al estudio radiológico de una región corporal que no está próxima al útero (p. ej., el tórax, los senos paranasales o los dientes) solamente da lugar a una dosis de unos pocos milirads, que no inducen un efecto teratogénico en el embrión. Por ejemplo, la tomografía computarizada (TC) pélvica realizada durante el tercer trimestre del embarazo origina una dosis corporal total en el feto de aproximadamente 1-5 rads. Si la exposición del embrión a la radiación es de 5 rads o menos, el riesgo es mínimo; sin embargo, es importante actuar con prudencia en todo lo relativo a los estudios diagnósticos sobre la pelvis en las mujeres embarazadas (radiografías y pruebas diagnósticas médicas con radioisótopos), debido a que pueden generar exposiciones del embrión de 0,3 a 2 rads. El límite recomendado de la exposición corporal total materna a la radiación de cualquier origen es de 500 mrad (0,005 Gy) a lo largo de todo el período gestacional.

## Ondas de ultrasonidos

La ecografía es un método que se utiliza con frecuencia durante el embarazo para el diagnóstico embrionario y fetal, y también en el contexto de la asistencia prenatal. En un estudio en el que se revisó la seguridad de la ecografía obstétrica se demostró que la ecografía diagnóstica convencional no representa ningún peligro para el feto.

## Factores maternos como teratógenos

Aproximadamente el 4% de las mujeres embarazadas presentan diabetes. La **diabetes mellitus** mal controlada en la madre, especialmente durante la embriogénesis, se asocia a un aumento en la tasa de aborto espontáneo y a un incremento doble o triple en la incidencia de defectos congénitos. Los recién nacidos cuyas madres son diabéticas suelen tener un tamaño corporal excesivamente grande (**macrosomía**), con acumulación excesiva de tejido adiposo en la parte superior de la espalda y en la parte inferior de la mandíbula. Estos lactantes muestran un aumento en el riesgo de alteraciones cerebrales, defectos esqueléticos, agenesia del sacro y cardiopatías congénitas, además de diversas complicaciones metabólicas neonatales, síndrome de dificultad respiratoria y alteraciones del desarrollo nervioso.

La **fenilcetonuria** (un error innato del metabolismo que se hereda de manera autosómica recesiva) se observa en 1 de cada 10.000 recién nacidos en Estados Unidos. Si no son tratadas, las mujeres homocigotas para la **deficiencia de fenilalanina hidroxilasa** (fenilcetonuria) y las que presentan **hiperfenilalaninemia** muestran un riesgo elevado de que sus hijos presenten microcefalia, cardiopatías congénitas, retraso mental y CIR. Las alteraciones cerebrales y el retraso mental se pueden prevenir mediante la administración a la madre con fenilcetonuria de una dieta sin fenilalanina antes y durante el embarazo.

El riesgo de defectos del tubo neural (v. [cap. 17, fig. 17-17](#)) es mayor en los hijos de mujeres con concentraciones bajas de **ácido fólico** y **vitamina B<sub>12</sub>**.

## Factores mecánicos como teratógenos

El líquido amniótico absorbe las fuerzas mecánicas protegiendo de esta manera al embrión frente a la mayoría de los traumatismos externos. La cantidad significativamente reducida del líquido amniótico (oligohidramnios) puede dar lugar a deformidades de origen mecánico en los miembros (v. [cap. 7](#)); por ejemplo, hiperextensión de la articulación de la rodilla. La luxación congénita de la cadera y el pie equino varo pueden deberse a fuerzas mecánicas, especialmente en los casos de útero malformado. Estas deformaciones pueden producirse por cualquier factor que limite el movimiento del feto, dando lugar a la compresión prolongada en una postura anómala. Las amputaciones intrauterinas y otras anomalías causadas por la constricción local durante el crecimiento fetal pueden deberse a las **bandas amnióticas**, que son anillos que se forman como resultado de la rotura del amnios durante las fases tempranas del embarazo (v. [cap. 7, fig. 7-21](#)).

# Malformaciones congénitas causadas por herencia multifactorial

Las malformaciones congénitas más frecuentes (p. ej., labio hendido con o sin paladar hendido) muestran una distribución familiar congruente con la herencia multifactorial (v. [fig. 20-1](#)). La herencia multifactorial puede estar representada por un modelo en el que la «susceptibilidad» frente a un trastorno es una variable continua determinada por una combinación de factores genéticos y ambientales, con un umbral del desarrollo que separa a los individuos que sufren el defecto de los individuos que no lo sufren ([fig. 20-23](#)).

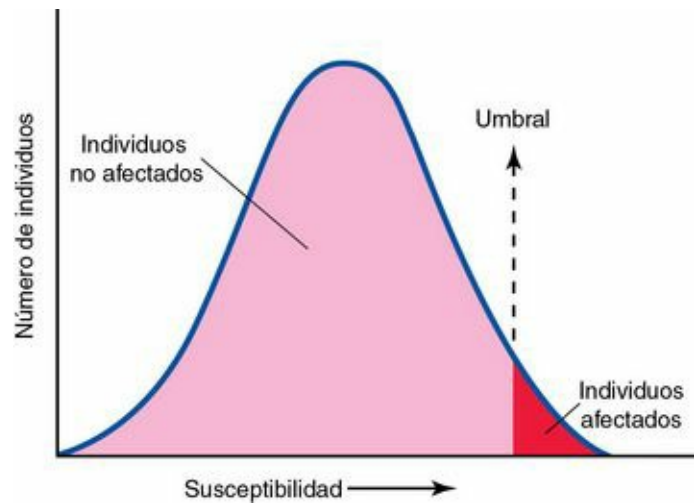


Figura 20-23 Modelo del umbral multifactorial. La susceptibilidad respecto a un rasgo muestra una distribución normal con un umbral que separa los individuos afectados de los no afectados.

(Tomado de Thompson MW, McInnes RR, Willard HF: Thompson & Thompson Genetics in Medicine, 5.<sup>a</sup> ed. Filadelfia, WB Saunders, 1991.)

Los rasgos multifactoriales son a menudo defectos únicos y graves como el labio hendido, el paladar hendido aislado, los defectos del tubo neural (p. ej., meroencefalia, espina bífida quística), la estenosis pilórica y la luxación congénita de la cadera. Algunos de estos defectos también pueden aparecer como parte del fenotipo de síndromes determinados por herencia unigénica, alteraciones cromosómicas o teratógenos ambientales.

Los riesgos de recidiva valorados en el contexto del consejo genético ofrecido a las familias con casos de malformaciones congénitas determinadas por la herencia multifactorial son cifras de carácter empírico fundamentadas en la frecuencia de dichos defectos en la población general y en las diferentes categorías de familiares. Estas estimaciones pueden ser imprecisas en las familias individuales debido a que generalmente representan valores promedio respecto a la población general, más que probabilidades exactas que se puedan aplicar a familias individuales.

# Resumen de las malformaciones congénitas humanas

- Una malformación congénita es una alteración estructural de cualquier tipo que está presente en el momento del nacimiento. Dicha alteración puede ser macroscópica o microscópica, y se puede localizar en la superficie del cuerpo o en su interior. Existen cuatro tipos clínicamente significativos de malformaciones congénitas: malformaciones, disrupciones, deformaciones y displasia.
- Aproximadamente el 3% de los recién nacidos vivos presentan una malformación congénita importante y manifiesta. Los defectos adicionales se detectan después del nacimiento; así, la incidencia de malformaciones congénitas importantes se sitúa alrededor del 6% en los niños de 2 años de edad y del 8% en los de 5 años. Hay todavía otros defectos congénitos (aproximadamente el 2%) que se detectan en fases posteriores de la vida (p. ej., en el contexto de intervenciones quirúrgicas, procedimientos de disección o autopsia).
- Los defectos congénitos pueden ser únicos o múltiples, y su significación clínica puede ser más o menos importante. Los defectos únicos y de grado menor se observan en aproximadamente el 14% de los recién nacidos. Estos defectos no tienen consecuencias médicas importantes, pero pueden alertar a los clínicos respecto a la posible presencia de algún defecto importante asociado.
- El 90% de los lactantes con defectos múltiples de grado menor muestran uno o más defectos de grado mayor asociados. En el conjunto del 3% de los lactantes que nacen con una malformación congénita importante, el 0,7% muestran anomalías múltiples de grado mayor. Los defectos graves son más frecuentes en los embriones tempranos (hasta el 15%) que en los recién nacidos (hasta el 3%).
- Algunos defectos congénitos se deben a factores genéticos (alteraciones cromosómicas y genes mutantes). Algunos pocos defectos cabe atribuirlos a factores ambientales (agentes infecciosos, productos químicos ambientales y medicamentos o sustancias); no obstante, los defectos más comunes se deben a interacciones complejas entre los factores genéticos y ambientales. Se desconoce la causa de la mayor parte de los defectos congénitos.
- Durante las primeras 2 semanas del desarrollo, los agentes teratogénicos destruyen el embrión o bien no inducen ningún efecto. Durante el período de la organogénesis, los agentes terapéuticos alteran el desarrollo y pueden originar malformaciones congénitas importantes. A lo largo del período fetal, los teratógenos pueden causar alteraciones morfológicas y funcionales, especialmente en el encéfalo y en los ojos.

# Problemas con orientación clínica

---



## Caso 20-1

*Un médico está preocupado por los medicamentos que una de sus pacientes asegura haber tomado cuando acudió por primera vez a la consulta durante su embarazo.*

- ¿Qué porcentaje de defectos congénitos se debe a medicamentos, productos químicos ambientales y agentes infecciosos?
- ¿Por qué puede ser difícil para los médicos atribuir defectos congénitos específicos a medicamentos concretos?
- ¿Qué debería saber toda mujer embarazada respecto al uso de los medicamentos durante el embarazo?

---

---

## Caso 20-2

*En el transcurso de una exploración pélvica, una mujer de 38 años de edad recibe la noticia de que está embarazada. El médico está preocupado tanto por la edad de la mujer como por el hecho de que éste es su primer embarazo.*

- ¿Muestran las mujeres mayores de 35 años de edad un aumento en el riesgo de tener hijos con malformaciones congénitas?
  - Si una mujer de 38 años de edad se queda embarazada, ¿qué pruebas diagnósticas prenatales se podrían llevar a cabo?
  - ¿Qué alteración genética se podría detectar con las pruebas prenatales?
  - ¿Puede tener un hijo normal una mujer de 44 años de edad?
- 
-

## Caso 20-3

*Una mujer embarazada le pregunta a su médico si hay algún medicamento que pueda considerarse seguro durante las fases iniciales del embarazo.*

- ¿Podría usted nombrar algunos de los medicamentos que se prescriben con mayor frecuencia y que se pueden utilizar con seguridad durante el embarazo?
- ¿Qué fármacos de uso frecuente hay que evitar durante el embarazo?

---

---

## Caso 20-4

*Una niña de 10 años de edad contrae la rubeola y su madre está preocupada por la posibilidad de que la paciente pueda desarrollar cataratas y malformaciones cardíacas.*

- ¿Qué le podría decir el médico a la madre?

---

---

## Caso 20-5

*El amigo de una mujer embarazada que tiene dos gatos que a menudo «pasan la noche fuera» le dice que debería evitar el contacto estrecho con estos animales durante su embarazo. También le recomienda que evite las moscas y las cucarachas.*

- ¿Qué le podría decir su médico a esta mujer?
- 

La discusión de estos problemas aparece al final del libro.

### Bibliografía y lecturas recomendadas

Bale J.F., Jr. Fetal infections and brain development. *Clin Perinatol.* 2009;36:639.

Baley J.E., Toltzis P. Viral infections. In: Martin R.J., Fanaroff A.A., Walsh M.C., eds. *Fanaroff and Martin's Neonatal-Perinatal Medicine: Diseases of the Fetus and Infant, 8th ed.* Philadelphia: Mosby, 2006.

Berry R.J., Bailey L., Mulinarae J., et al. Fortification of flour with folic acid. *Food Nutr Bull.* 2010;31(Suppl 1):S22.

Bienkowe H., Cousens S., Modell B., et al. Folic acid to reduce neonatal mortality from neural tube disorders. *Int J Epidemiol.* 2010;39(Suppl 1):i110.

Briggs G.G., Freeman R.K., Yaffe S.J. *Drugs in Pregnancy and Lactation*, 8th ed. Baltimore: Williams & Wilkins; 2008.

Callen P.W., ed. *Ultrasonography in Obstetrics and Gynecology*, 5th ed, Philadelphia: WB Saunders, 2008.

Centers for Disease Control and Prevention. Improved national prevalence estimates for selected major birth defects—United States, 1999-2001 (MMWR 54:1301, 2006). *JAMA.* 2006;295:618.

Chudley A.E., Hagerman R.J. The fragile X syndrome. *J Pediatr.* 1987;110:821.

Drugan A., Isada N.B., Evans M.I. Prenatal diagnosis in the molecular age—indications, procedures, and laboratory techniques. In MacDonald M.G., Seshia M.M.K., Mullett M.D., eds.: *Avery's Neonatology, Pathophysiology & Management of the Newborn*, 6th ed, Philadelphia: Lippincott Williams & Wilkins, 2005.

Einfeld S.L., Brown R. Down syndrome—new prospects for an ancient disorder. *JAMA.* 2010;303:2525.

Frey K.A. Male reproductive health and infertility. *Prim Care.* 2010;37:643.

Gianicolo E.A., Cresci M., Ait-Ait L., et al. Smoking and congenital heart disease: The

epidemiological and biological link. *Curr Pharm Des.* 2010;16:2572.

Hales B. DNA repair disorders causing malformations. *Curr Opin Genet Dev.* 2005;15:234.

Hall J.G. Chromosomal clinical abnormalities. In Behrman R.E., Kliegman R.M., Jenson H.B., eds.: *Nelson Textbook of Pediatrics*, 17th ed, Philadelphia: WB Saunders, 2004.

Hampton T. Researchers discover a range of factors undermine sperm quality, male fertility. *JAMA.* 2005;294:2829.

Hudgins L., Cassidy S.B. Congenital anomalies. In Martin R.J., Fanaroff A.A., Walsh M.C., eds.: *Fanaroff and Martin's Neonatal-Perinatal Medicine: Diseases of the Fetus and Infant*, 8th ed, Philadelphia: Mosby, 2006.

Jones K.L. *Smith's Recognizable Patterns of Human Malformation*, 6th ed. Philadelphia: Elsevier/Saunders; 2005.

Kriebs J.M. Changing the paradigm. HIV in pregnancy. *J Perinat Neonat Nurs.* 2006;20:71.

Malik S., Cleves M.A., Honein M.A., et al. Maternal smoking and congenital heart defects. *Pediatr.* 2008;121:e81.

Medicode Inc. *Medicode's Hospital and Payer. International Classification of Diseases, Clinical Modification, ICD-9-CM 2006, vols 1-3.* Salt Lake City: Medicode; 2006.

Nussbaum RL, McInnes RR, Willard HF. *Thompson & Thompson Genetics in Medicine*, 6th ed, rev rep, Philadelphia, 2004, WB Saunders.

Persaud T.V.N. *Environmental Causes of Human Birth Defects.* Springfield, IL: Charles C Thomas; 1990.

Rajaraman P, Simpson J, Neta G, et al: Early life exposure to diagnostic radiation and ultrasound scans and risk of childhood cancer: case control study, *BMJ* 2011; 342, d472 doi:10.1136/bmj.d472 (online).

Rasmussen S.A., Erickson J.D., Reef S.E., et al. Principles and practice of teratology for the obstetrician. *Clin Obstet Gynecol.* 2009;51:106.

Reef S.E., Strebel P., Dabbagh A., et al. Progress toward control of rubella and prevention of congenital rubella syndrome—worldwide, 2009. *J Infect Dis.* 2011;204(Suppl 1):S24–S27.

Richardson G.A., Goldschmidt L., Willford J. Continued effects of prenatal cocaine use: preschool development. *Neurotoxicol Teratol.* 2009;31:325.

Sackett C., Weller R.A., Weller E.B. Selective serotonin reuptake inhibitor use during pregnancy and possible neonatal complications. *Curr Psychiatry Rep.* 2009;11:253.

Schwarz E.B., Maselli J., Norton M., et al. Prescription and teratogenic medications in United States

ambulatory practices. *Am J Med.* 2005;118:1240.

Shiota K., Uwabe C., Nishimura H. High prevalence of defective human embryos at the early postimplantation period. *Teratology.* 1987;35:309.

Society of Obstetricians. Gynaecologists of Canada: Alcohol use in pregnancy consensus clinical guidelines. *J Obstet Gynaecol Can.* 2010;32(Suppl 3):S1.

Spranger J., Benirschke K., Hall J.G., et al. Errors of morphogenesis, concepts and terms. *J Pediatr.* 1982;100:160.

Weindling A.M. Offspring of diabetic pregnancy: Short-term outcomes. *Semin Fetal Neonatal Med.* 2009;14:101.

Weiner C.P. *Drugs for Pregnant and Lactating Women*, 2nd ed. Philadelphia: WB Saunders; 2009.

Yolton K., Khoury J., Xu Y., et al. Low-level prenatal exposure to nicotine and infant neurobehavior. *Neurotoxicol Teratol.* 2009;31:356.

\* Los autores desean agradecer al doctor A.E. Chudley, MD, FRCPC, FCCMG, Professor of Pediatrics and Child Health y Head, Section of Genetics and Metabolism, Children's Hospital, Health Science Centre, University of Manitoba, Winnipeg, Manitoba, Canadá, su colaboración en la preparación de esta sección.

## Capítulo 21

Vías habituales de señalización que participan en el desarrollo

Jeffrey T. Wigle, David D. Eisenstat

### [Comunicación intercelular](#)

[Uniones comunicantes](#)

[Moléculas de adhesión celular](#)

### [Morfógenos](#)

[Ácido retinoico](#)

[Factor de crecimiento transformador beta/proteína morfogenética ósea](#)

[Hedgehog](#)

[Vía Wnt/ \$\beta\$ -catenina](#)

### [Receptores de las tirosina cinasas](#)

[Características comunes](#)

[Regulación de la angiogénesis por los receptores tirosina cinasa](#)

### [Vía Notch-Delta](#)

### [Factores de transcripción](#)

[Proteínas Hox/Homeobox](#)

[Genes Pax](#)

[Factores de transcripción hélice-asa-hélice básicos](#)

### [Epigenética](#)

[Acetilación de las histonas](#)

[Metilación del ADN](#)

### [Células madre: diferenciación frente a pluripotencialidad](#)

### [Resumen de las vías habituales de señalización que participan en el desarrollo](#)

A lo largo del proceso del desarrollo embrionario, las células precursoras indiferenciadas se diferencian y se organizan en las complejas estructuras que se observan en los tejidos adultos funcionales. Este intrincado proceso requiere que las células integren muchas señales distintas, intrínsecas y extrínsecas, para que el desarrollo sea el adecuado. Estas señales controlan la proliferación, la diferenciación y la migración de las células para determinar el tamaño y la configuración finales de los órganos en desarrollo. La disrupción de estas vías de señalización puede originar alteraciones en el desarrollo humano y defectos congénitos. Las vías de señalización clave del desarrollo también están alteradas a menudo en el adulto debido a enfermedades como el cáncer.



Dados los diversos cambios que tienen lugar durante la embriogénesis, parece que también tendría que haber un conjunto correspondientemente diverso de vías de señalización que regulen estos procesos. Sin embargo, la diferenciación de muchos tipos celulares distintos está regulada a través de un conjunto relativamente limitado de vías de señalización moleculares:

- **Comunicación intercelular:** el desarrollo implica la interacción de una célula con las células adyacentes, bien de forma directa (uniones comunicantes), bien por mecanismos indirectos (moléculas de adhesión celular).
- **Morfógenos:** son moléculas difusibles que especifican el tipo celular que se va a generar en una localización anatómica específica y que dirigen la migración de las células y sus prolongaciones hasta sus destinos finales. Estos morfógenos son el ácido retinoico, el factor de crecimiento transformador beta ( $TGF-\beta$ , *transforming growth factor  $\beta$* )/proteínas morfogenéticas óseas (BMP, *bone morphogenetic proteins*) y las familias de las proteínas hedgehog y Wnt (v. en la [tabla 21-1](#) la nomenclatura de los genes y las proteínas).
- **Receptores tirosina cinasa (RTK, receptor tyrosine kinases):** muchos factores de crecimiento transmiten señales a través de su unión a RTK de membrana, con su activación. Estas cinasas son esenciales para la regulación de la proliferación celular, la apoptosis y la migración celular, así como también para procesos como el crecimiento de nuevos vasos sanguíneos y de las prolongaciones axonales en el sistema nervioso.
- **Notch/Delta:** esta vía de señalización especifica a menudo cuál va a ser el destino de las células precursoras.
- **Factores de transcripción:** este conjunto de proteínas conservadas a lo largo de la evolución activa o reprime genes que actúan secuencia abajo y que son esenciales para muchos procesos celulares distintos. Muchos factores de transcripción son miembros de las familias *homeobox* o hélice-asa-hélice (HLH, *helix-loop-helix*). Su actividad puede estar regulada por todas las demás vías de señalización descritas en este capítulo.

Tabla 21-1 Estándares de nomenclatura internacionales para los genes y las proteínas

Gen	Ser humano	Cursiva, todas las letras mayúsculas	<i>PAX6</i>
	Ratón	Cursiva, la primera letra mayúscula	<i>Pax6</i>
Proteína	Ser humano	Sin cursiva, todas las letras mayúsculas	PAX6
	Ratón	Sin cursiva, todas las letras mayúsculas	PAX6

**Epigenética:** son cambios hereditarios en la función de los genes que no se deben a modificaciones en la secuencia del ADN. Son ejemplos de modificaciones epigenéticas la acetilación de las histonas y la metilación del ADN.

**Células madre:** las células madre del embrión pueden dar lugar a todas las células y tejidos del organismo en desarrollo. Las células madre del adulto mantienen los tejidos en el organismo maduro.

Estos tipos de células madre y las células madre pluripotenciales inducidas (iPS, *induced pluripotent stem cells*) son posibles fuentes de células para la regeneración y la reparación de las células y órganos lesionados o en fase de degeneración.

# **Comunicación intercelular**

Durante el desarrollo embrionario, las células reciben señales procedentes del exterior y se comunican con las células adyacentes. Esta comunicación hace que la célula experimente procesos diversos como los de proliferación, diferenciación y migración. Hay dos clases de proteínas que son necesarias para la comunicación intercelular: las uniones comunicantes y las moléculas de adhesión celular.

# Uniones comunicantes

Las **uniones comunicantes** representan un medio para que las células se comuniquen directamente entre sí en un proceso que se denomina comunicación intercelular a través de uniones comunicantes (GJIC, *gap junction intercellular communication*). A pesar de que el tamaño del poro de los canales es variable, solamente pueden atravesarlo las moléculas pequeñas (p. ej., los segundos mensajeros, los iones como el calcio, y el ATP) con un tamaño inferior a 1 kiloDalton (kDa), de manera que quedan excluidas la mayor parte de las proteínas y los ácidos nucleicos. En los sistemas nervioso y cardíaco, las uniones comunicantes son útiles para establecer el acoplamiento celular eléctrico (sinapsis «eléctricas»).

Aunque la función de las uniones comunicantes es bastante sencilla, la estructura de estos canales intercelulares es compleja y está altamente regulada a lo largo del desarrollo ([fig. 21-1](#)). Cada unión comunicante está constituida por dos hemicanales denominados conexones. Cada **conexón** es hexamérico y, como tal, está constituido por seis subunidades individuales de conexina. Una molécula de conexina individual consiste en cuatro dominios transmembrana. Hay más de 20 moléculas de conexina diferentes en los vertebrados. La diversidad funcional celular y tisular de las uniones comunicantes está en relación con la posibilidad de que los conexones individuales sean iguales (homotípicos) o distintos (heterotípicos), y también con la posibilidad de que cada conexón proceda de las mismas moléculas de conexina o de otras distintas (homomérico o heteromérico, respectivamente).

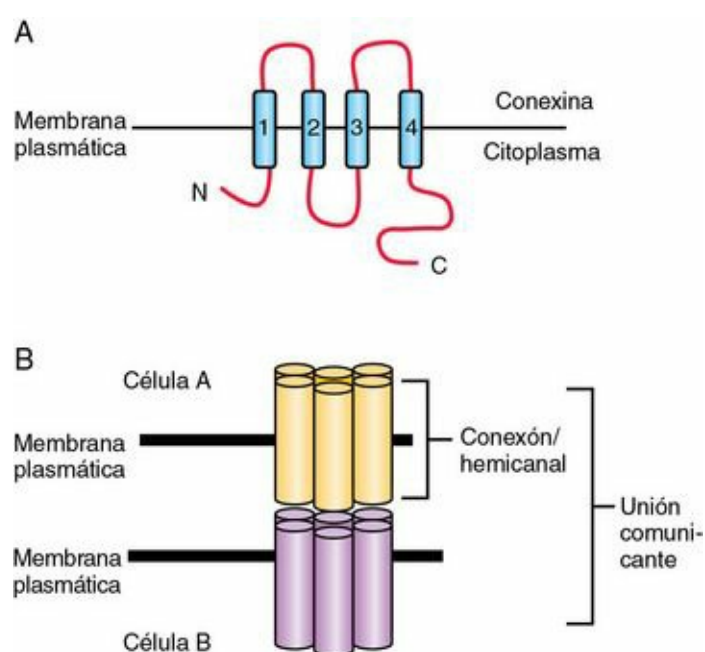


Figura 21-1 Comunicación intercelular mediante una unión comunicante. **A**, La molécula de conexina está constituida por cuatro dominios transmembrana, dos dominios extracelulares y sus extremos N y C que son citoplásmicos. **B**, Los conexones, o hemicanales, son estructuras hexaméricas constituidas por seis subunidades de conexina. Una unión comunicante se puede formar a partir de dos conexones homofílicos o heterofílicos. Las moléculas pequeñas menores de 1 kDa (incluyendo los iones y el ATP) pueden atravesar las uniones comunicantes abiertas.

En las fases iniciales del desarrollo, la GJIC es importante para la distribución de los iones y otras

moléculas esenciales para la regionalización, antes del establecimiento de límites y compartimentos bien definidos. Su importancia se ha demostrado en el rombencéfalo del embrión de pollo en desarrollo mediante métodos de transferencia de colorantes y de acoplamiento eléctrico.

Algunas de las conexinas mejor caracterizadas son Cx43 (corazón, encéfalo), Cx45 (corazón, páncreas), Cx32 (mielina) y Cx36 (páncreas, encéfalo). En este sistema de nomenclatura, el número que aparece tras Cx se refiere al peso molecular en kDa. Se han descrito mutaciones en los genes Cx cuyo resultado es la aparición de enfermedades como la neuropatía periférica hereditaria ligada al cromosoma X que representa la enfermedad de Charcot-Marie-Tooth (Cx32).

# Moléculas de adhesión celular

Las moléculas de adhesión celular presentan dominios extracelulares grandes que interaccionan con componentes de la matriz extracelular (ECM, *extracellular matrix*) o con moléculas de adhesión de las células adyacentes. A menudo, estas moléculas contienen un segmento transmembrana y un dominio citoplásmico corto que regulan las secuencias de señalización intracelulares. Dos clases de moléculas que desempeñan funciones importantes en el desarrollo embrionario son las cadherinas y los miembros de la superfamilia de las inmunoglobulinas (IgSF, *immunoglobulin superfamily*) de las moléculas de adhesión celular.

## Cadherinas

Las **cadherinas** son clave para la morfogénesis embrionaria debido a que regulan la separación de las capas celulares (endotelial y epidérmica), la migración celular, la clasificación de las células, el establecimiento de límites bien definidos, las conexiones sinápticas y los conos de crecimiento de las neuronas. Estas propiedades se deben a que las cadherinas actúan en la interacción existente entre la célula y su entorno extracelular (las células adyacentes y la *matriz extracelular* [ECM]). Las cadherinas se clasificaron originalmente en función de su sitio de expresión. Por ejemplo, E-cadherina (cadherina epitelial) está expresada de manera abundante por las células epiteliales, mientras que N-cadherina (cadherina neural) lo está por las células neurales. Las cadherinas intermedian la unión homofílica dependiente del calcio. Una molécula típica de cadherina presenta un dominio extracelular grande, un dominio transmembrana y una cola intracelular ([fig. 21-2](#)). El dominio extracelular contiene cinco repeticiones extracelulares (repeticiones EC) y cuatro sitios de unión al  $\text{Ca}^{2+}$ . Las cadherinas forman dímeros que interaccionan con los dímeros de cadherina de las células adyacentes. Estos complejos aparecen formando grupos en las *uniones adherentes*, lo que lleva al establecimiento de una barrera impermeable entre las células epiteliales o endoteliales. A través de su dominio intracelular, las cadherinas se unen a la p120-catenina, la  $\beta$ -catenina y la  $\alpha$ -catenina. Estas proteínas ponen en conexión la cadherina con el citoesqueleto. La expresión de E-cadherina se pierde a medida que las células epiteliales se transforman en células mesenquimales (en lo que se conoce como transición epitelio-mesenquimatosa [EMT, *epithelial to mesenchymal transition*]). La EMT es necesaria para la formación de las células de la cresta neural durante el desarrollo y, por otra parte, en la evolución de los tumores tiene lugar este mismo proceso.

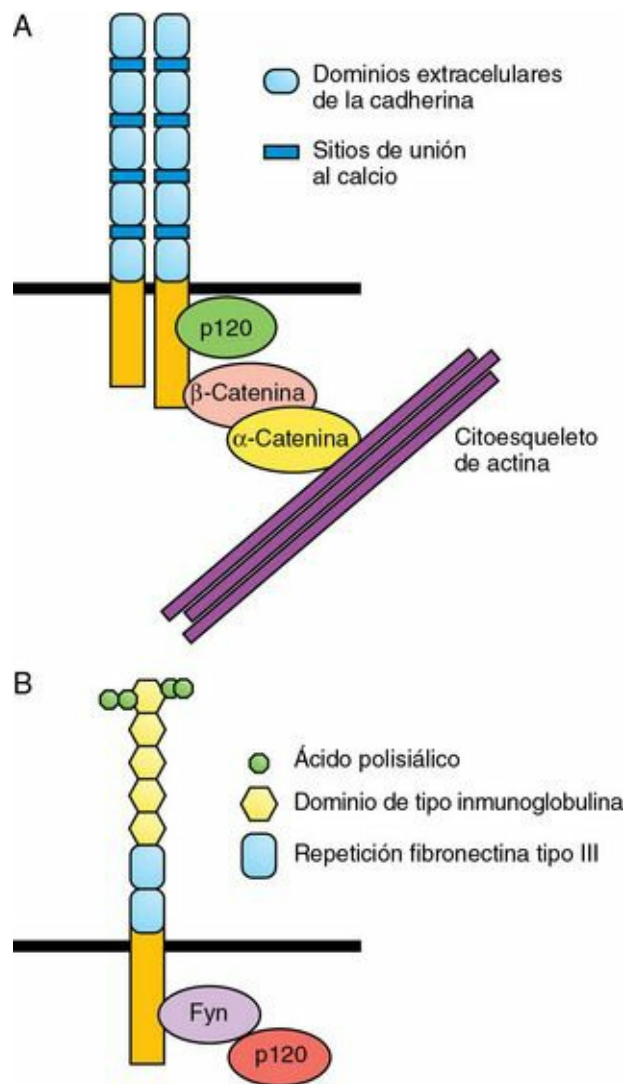


Figura 21-2 Estructura de la cadherina y de la molécula de adhesión de las células neurales (NCAM, *neural cell adhesion molecule*). **A**, El dominio extracelular cadherina contiene cuatro sitios de unión al calcio y cinco dominios repetidos que se denominan dominios cadherina extracelulares (ECD, *extracellular cadherin domain*). Cada molécula de cadherina forma un homodímero. En el dominio intracelular, la cadherina se une directamente a la p120 catenina y a la β-catenina, que a su vez se unen a la α-catenina. Este complejo fija las moléculas de cadherina al citoesqueleto de actina. **B**, En el lado extracelular, NCAM contiene cinco repeticiones de inmunoglobulina (Ig) y dos dominios de fibronectina-III. La quinta repetición Ig está modificada por polisialilación, que disminuye la adherencia de la molécula de NCAM. La señal intracelular es transmitida por las cinasas Fyn y Fak.

## Superfamilia de las inmunoglobulinas

Hay más de 700 miembros en la **IgSF** de moléculas de adhesión celular en el genoma humano. Esta gran familia de proteínas está implicada en una amplia gama de procesos celulares. Uno de los miembros de esta clase, la molécula de adhesión celular neural (NCAM, *neural cell adhesion molecule*), es una proteína abundante en el encéfalo que presenta tres isoformas resultantes de situaciones alternativas de empalme. Muestra un gran dominio extracelular que contiene cinco repeticiones de inmunoglobulina (Ig) y también dos dominios de fibronectina (v. [fig. 21-2](#)). Esta región media la unión homofílica independiente del calcio de la NCAM a sí misma y también su unión heterofílica a otras moléculas de adhesión celular (L1 y TAG-1), al receptor de las tirosina cinasas (receptor del factor de crecimiento fibroblástico) o a la ECM. La unión al ligando induce señales

intracelulares a través de las cinasas intracelulares Fyn y Fak. NCAM experimenta una modificación postraslacional específica que se denomina polisialilación (PSA). PSA-NCAM es abundante en las fases iniciales del desarrollo neural, y en el adulto su presencia se limita a las áreas de plasticidad y migración neurales. Se considera que la polisialilación disminuye el grado de adhesión de NCAM, facilitando así la migración. NCAM regula el crecimiento de las neuritas (dendritas o axones) y el trayecto de los axones, así como su supervivencia y plasticidad.



# Morfógenos

Señales extrínsecas guían la diferenciación y la migración de las células durante el desarrollo, determinando así la morfología y la función de los tejidos en desarrollo (v. [cap. 5](#)). Muchos de estos **morfógenos** se observan en distintos gradientes de concentración en el embrión, y los diferentes morfógenos pueden expresarse en gradientes contrapuestos como los ejes dorsal/ventral, anterior/posterior y medial/lateral. El destino de una célula específica puede estar determinado por su localización en estos gradientes. Las células pueden ser atraídas o repelidas por los morfógenos, según el conjunto de receptores expresado en su superficie.

# Ácido retinoico

El eje anterior (rostral, cabeza)/posterior (caudal, cola), o anteroposterior (AP), del embrión es clave para determinar la localización correcta de estructuras como los miembros y también para establecer el patrón básico del sistema nervioso. Durante décadas ha sido clínicamente evidente que las alteraciones en las concentraciones de la vitamina A (retinol) en la dieta (cantidades excesivas o insuficientes) pueden dar lugar a la aparición de malformaciones congénitas (v. [caps. 17](#) y [20](#)). La forma bioactiva de la vitamina A es el **ácido retinoico**, que se forma a través de la oxidación del retinol en retinal por efecto de las retinol deshidrogenasas, con la oxidación subsiguiente del retinal por efecto de la retinal aldehído deshidrogenasa. Las concentraciones del ácido retinoico libre pueden estar moduladas adicionalmente por las proteínas celulares de unión al ácido retinoico, que secuestran dicho ácido. Por otra parte, el ácido retinoico puede degradarse activamente con formación de metabolitos activos por efecto de enzimas como CYP26 ([fig. 21-3](#)). Normalmente, el ácido retinoico actúa para «posteriorizar» el plan arquitectónico corporal. Por tanto, las cantidades excesivas de ácido retinoico o la inhibición de su degradación originan un eje corporal truncado en el que las distintas estructuras tienen una naturaleza más posterior. Por el contrario, las cantidades insuficientes de ácido retinoico o los defectos en enzimas como la retinal aldehído deshidrogenasa dan lugar a una estructura más anterior. A nivel molecular, el ácido retinoico se une a sus receptores en el interior de las células y los activa. Los receptores del ácido retinoico son factores de transcripción y, por tanto, su activación regula la expresión de genes que actúan secuencia abajo. Durante el desarrollo, los genes *Hox* son objetivo clave de los receptores del ácido retinoico. Debido a su enorme influencia en las fases iniciales del desarrollo, los retinoides son teratógenos potentes, especialmente durante el primer trimestre de la gestación.

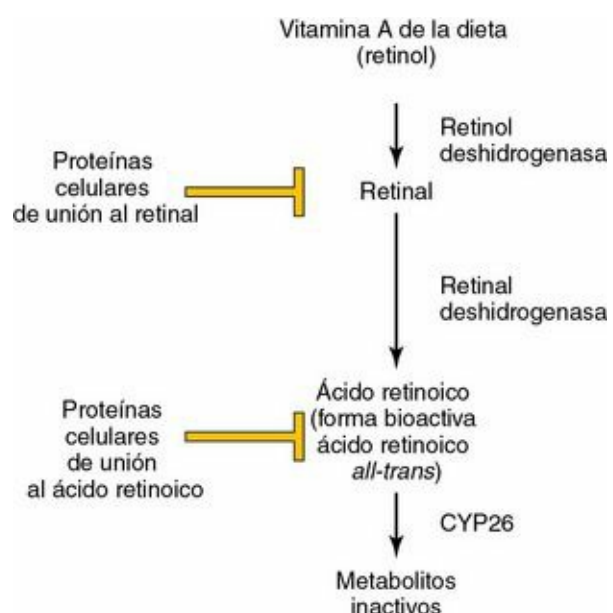


Figura 21-3 Regulación del metabolismo y señalización del ácido retinoico. El retinol de la dieta (vitamina A) es convertido en retinal por efecto de las retinol deshidrogenasas. La concentración de retinal libre está controlada por la acción de proteínas celulares que fijan el retinal. De la misma forma, el retinal es convertido en ácido retinoico por efecto de retinal deshidrogenasas, y su concentración en forma libre está modulada por el secuestro relacionado con proteínas celulares de unión al ácido retinoico y por la degradación inducida por CYP26. La forma bioactiva del ácido retinoico es el ácido retinoico *all-trans*.

# Factor de crecimiento transformador beta/proteína morfogenética ósea

Los miembros de la superfamilia TGF- $\beta$  son TGF- $\beta$ , las BMP, activina y nodal. Estas moléculas contribuyen al establecimiento del patrón dorsal-ventral, a las decisiones relativas al destino de las células y a la formación de órganos específicos como el sistema nervioso, los riñones, el esqueleto y la sangre (v. [caps. 5, 16 y 17](#)). En el ser humano hay tres isoformas del TGF- $\beta$  (TGF- $\beta_1$ , TGF- $\beta_2$  y TGF- $\beta_3$ ). La unión de estos ligandos a complejos heterotetraméricos (cuatro subunidades), constituidos por subunidades específicas de tipo I (dominio de cinasa inactiva) y de tipo II del receptor TGF- $\beta$  (T $\beta$ R-II) (activo desde un punto de vista constitutivo) de los receptores transmembrana de la serina-treonina cinasa, da lugar a acontecimientos de señales intracelulares ([v. fig. 21-4](#)). Cuando los ligandos TGF- $\beta$  se unen a sus receptores tipo II de membrana respectivos, se activa el receptor de tipo I que sufre transfosforilación y se activa también su dominio cinasa, con la fosforilación subsiguiente de las proteínas Smad asociadas a receptores intracelulares (R-Smads). Las proteínas Smad constituyen una gran familia de proteínas intracelulares que se divide en tres clases: Smad activadas por receptor (R-Smads, Smads 1-3, 5, 8), Smad mediadora común (*common-partner*) (co-Smad, Smad4) y Smads inhibitoras (I-Smads, Smad6, Smad7). Los complejos R-Smad/Smad4 experimentan traslocación hacia el núcleo y regulan la transcripción de genes diana a través de la interacción con otras proteínas o con factores de transcripción mediante su unión directa al ADN. La activación de T $\beta$ R-I es un proceso altamente regulado en el que participan correceptores anclados en la membrana y otras moléculas receptoras que pueden secuestrar ligandos y que impiden su unión a los receptores T $\beta$ R-II respectivos. Las formas negativas dominantes de T $\beta$ R-II presentan dominios cinasa inactivos y no pueden inducir la transfosforilación de T $\beta$ R-I, bloqueando así los acontecimientos de señalización que aparecen secuencia abajo. La diversidad de los ligandos TGF- $\beta$ , T $\beta$ R-I y T $\beta$ R-II, del correceptor, receptor trampa (*ligand trap*) y de las combinaciones R-Smad contribuye a los procesos concretos del desarrollo y a los procesos relacionados con la especificidad celular, a menudo en combinación con otras vías de señalización.

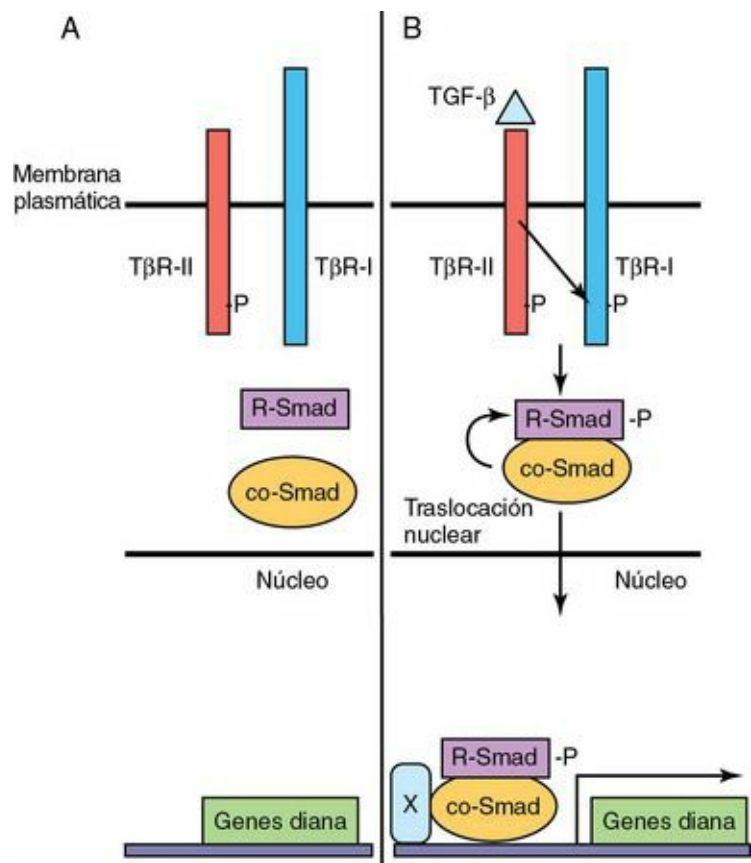


Figura 21-4 Vía de señalización factor de crecimiento transformador beta (TGF- $\beta$ )/Smad. **A**, La subunidad del receptor TGF- $\beta$  tipo II (T $\beta$ R-II) es activa de manera constitutiva. **B**, Tras la unión del ligando a T $\beta$ R-II, se produce el reclutamiento de una subunidad del receptor tipo I con formación de un complejo receptor heterodimérico, al tiempo que el dominio de la quinasa T $\beta$ R-I experimenta transfosforilación (-P). La señal procedente del complejo receptor activado da lugar a la fosforilación de R-Smads, que se unen a una co-Smad, experimentan traslocación desde el citoplasma hasta el núcleo y activan la transcripción de genes con uno o varios cofactores (X).

# Hedgehog

**Sonic hedgehog** (Shh) fue el primer ortólogo mamífero identificado para el gen *hedgehog* de *Drosophila*. Shh y otras proteínas relacionadas, como *desert hedgehog* e *Indian hedgehog*, son morfógenos segregados que desempeñan un papel clave en el patrón de configuración inicial, en la migración celular y en la diferenciación de muchos tipos celulares de los distintos órganos y sistemas (v. [cap. 5](#)). Las células muestran umbrales variables para la respuesta frente a la señal Shh segregada. El receptor principal de Shh es *Patched* (PTCH en el ser humano y la familia PTC en el ratón), una proteína con 12 dominios transmembrana que, en ausencia de Shh, inhibe *Smoothened* (Smo), una proteína con siete dominios transmembrana unida a proteínas G, y también la señalización secuencia abajo hacia el núcleo. No obstante, en presencia de Shh la inhibición Ptc queda bloqueada y tienen lugar los acontecimientos secuencia abajo, incluyendo la traslación nuclear de Gli (Gli1, Gli2, Gli3), con activación mediante transcripción de genes diana como *Ptc-1*, *Engrailed* y otros ([fig. 21-5](#)).

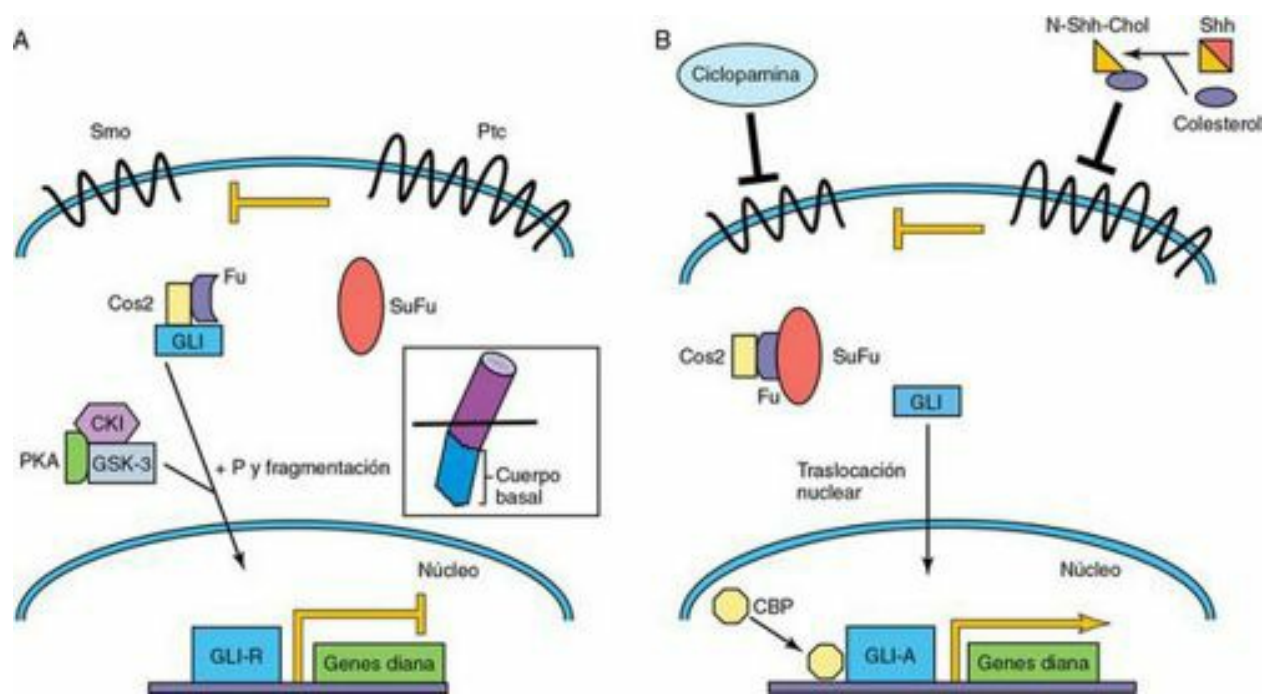


Figura 21-5 Vía de señalización *Sonic hedgehog/Patched*. **A**, El receptor *Patched* (Ptc) inhibe la señal procedente del receptor *Smoothened* (Smo). En un complejo con Costal-2 (Cos2) y Fused (Fu), Gli es convertido en un represor de la transcripción, Gli-R. **B**, *Sonic hedgehog* (Shh) es fragmentado y se añade colesterol en su extremo N. Este ligando Shh modificado inhibe el receptor Ptc, facilitando la señal Smo y, en última instancia, Gli activado (Gli-A) experimenta traslación hacia el núcleo con activación de genes diana a través de la proteína CBP. En los vertebrados, la señal Shh tiene lugar en los sitios primarios (*recuadro*). CBP, proteínas de unión al AMP cíclico; CKI, caseína cinasa I; GSK-3, glucógeno sintasa cinasa-3; P, grupo fosfato; PKA, proteína cinasa A; SuFu, supresor de *Fused*.

La proteína Shh está modificada postraslacionalmente por la adición de grupos colesterol y palmitato en los extremos terminales N y C, respectivamente. Estas modificaciones lipídicas alteran la asociación de Shh con la membrana celular, reducen la formación de multímeros Shh y, en lo que representa un aspecto de gran importancia, modifican el movimiento de Shh, alterando de esta manera su distribución tisular y sus gradientes de concentración. Uno de los mecanismos mejor conocidos de la actividad de Shh en el desarrollo de los vertebrados es la función de Shh en el patrón de

configuración de la parte ventral del tubo neural (v. [caps. 4 y 17](#)). Shh es segregada en concentraciones elevadas por la *notocorda*. La concentración de Shh es máxima en la placa del suelo del tubo neural y mínima en la placa del techo del tubo neural, donde los miembros de la familia TGF- $\beta$  muestran una expresión intensa. Los destinos celulares de cuatro clases de interneuronas ventrales y de las neuronas motoras están determinados por las concentraciones relativas de Shh y por el código combinatorio de genes *homeobox* y HLH básicos (bHLH).

La necesidad de las vías de señalización Shh en muchos procesos del desarrollo queda subrayada por el descubrimiento de mutaciones humanas de los miembros de la vía Shh con los correspondientes fenotipos de ratones genéticamente modificados, en los que los miembros de la vía Shh están inactivados (pérdida de función/eliminación) o muestran una expresión excesiva (ganancia de función). Las mutaciones de SHH y PTCH se han asociado a holoprosencefalia, un defecto cerebral congénito que cursa con la fusión de los dos hemisferios cerebrales, anoftalmía y ciclopía (v. [cap. 18](#)), así como dorsalización de las estructuras del prosencéfalo; en la oveja, este defecto también puede deberse a la exposición al teratógeno ciclopamina, que altera la vía de señalización Shh (v. [fig. 21-5](#)). Tiene interés el hecho de que algunos pacientes con formas graves del error innato en la síntesis del colesterol denominado síndrome de Smith-Lemli-Opitz (de transmisión autosómica recesiva) presentan holoprosencefalia (v. [cap. 20](#)). Mutaciones GLI3 se asocian a síndromes de polidactilia autosómica dominante (v. [cap. 16](#)), como los síndromes de Greig y de Pallister-Hall. El síndrome de Gorlin, que se debe a menudo a mutaciones PTCH en la línea germinativa, incluye un conjunto de malformaciones congénitas que afectan principalmente a la epidermis, a las estructuras craneofaciales (v. [cap. 9](#)) y al sistema nervioso. Estos pacientes muestran una predisposición significativa a los carcinomas de células basales, especialmente tras la radioterapia, y una pequeña proporción de ellos desarrolla también tumores cerebrales malignos (meduloblastoma) durante la niñez. Mutaciones somáticas de PTCH, SUFU y SMO también se han identificado en pacientes con meduloblastoma esporádico no asociado al síndrome de Gorlin.

En los vertebrados, la vía Shh está relacionada con los cilios primarios (v. recuadro, [fig. 21-5](#)) y con sus constituyentes de transporte intraflagelar (IFT, *intraflagellar transport*), y también con proteínas de los cuerpos basales. Las proteínas IFT actúan secuencia arriba de las proteínas GLI activadoras (GLI-A) y represoras (GLI-R), y son necesarias para su producción. Las mutaciones que afectan a los genes que codifican las proteínas de los cuerpos basales, como *Talpid3* y la proteína del síndrome oral-facial-digital 1 (*Ofd1*), alteran la vía de señalización Shh en los ratones modificados mediante el bloqueo genético selectivo. Hay un grupo de enfermedades relacionadas con los cilios que se denominan ciliopatías y en el que están incluidos trastornos genéticos infrecuentes y también procesos patológicos más habituales como la enfermedad renal poliquística autosómica recesiva.

# Vía Wnt/ $\beta$ -catenina

Las glucoproteínas Wnt segregadas son ortólogos vertebrados del gen *Wingless* de *Drosophila*. Tal como ocurre con los demás morfógenos que se han expuesto previamente, los 19 miembros de la familia Wnt controlan varios procesos durante el desarrollo, incluyendo el establecimiento de la polaridad celular, la proliferación, la apoptosis, la especificación del destino celular y la migración. La señal Wnt es muy compleja y hasta el momento se han definido tres vías de señalización de este tipo; a continuación se va a exponer la vía clásica o «canónica» dependiente de  $\beta$ -catenina (fig. 21-6). Las proteínas Wnt específicas se unen a uno de los 10 receptores *Frizzled* (Fzd) de la superficie celular con siete dominios transmembrana y también a correceptores proteicos relacionados con el receptor de las lipoproteínas de baja densidad (LRP5/LRP6), activando así los acontecimientos de señalización intracelular secuencia abajo. La  $\beta$ -catenina desempeña una función de carácter integral en la señal Wnt canónica. En ausencia de la unión Wnt, en un complejo proteico formado por la proteína de la poliposis adenomatosa cólica (APC, *adenomatous polyposis coli*) y axina, la  $\beta$ -catenina citoplásmica es fosforilada por la glucógeno sintasa cinasa (GSK-3), con el objeto de su degradación. En presencia de las proteínas Wnt, GSK-3 es fosforilada por Dishevelled (Dvl) y, por tanto, inactivada; en consecuencia, no puede dar lugar a la fosforilación de  $\beta$ -catenina. La  $\beta$ -catenina queda entonces estabilizada y se acumula en el citoplasma, con traslocación hacia el núcleo, en el cual activa la transcripción genética específica, formando un complejo con los factores de transcripción pertenecientes al factor de los linfocitos T (TCF, *T-cell factor*). Entre los numerosos genes diana de  $\beta$ -catenina/TCF están los del factor de crecimiento endotelial vascular (VEGF, *vascular endothelial growth factor*), c-myc y las metaloproteinasas de matriz.

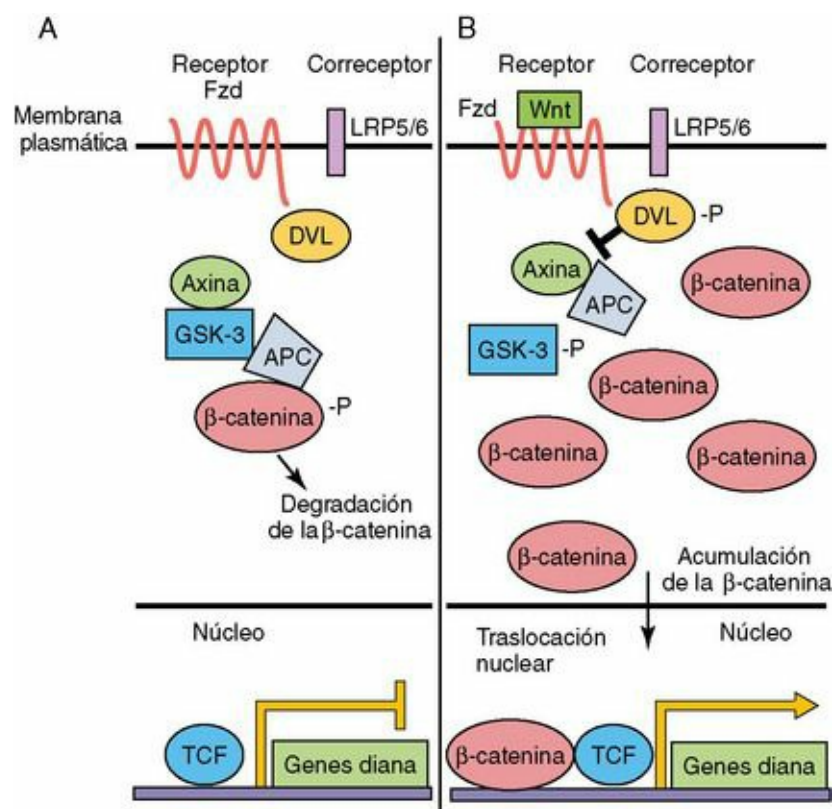


Figura 21-6 Vía de la señalización Wnt/ $\beta$ -catenina canónica. **A**, En ausencia de la unión del ligando Wnt al receptor *Frizzled* (Fzd),  $\beta$ -catenina presenta fosforilación ( $-P$ ) por efecto de un complejo multiproteico y es destinada a la degradación. La expresión de los genes diana queda reprimida por el

factor de los linfocitos T (TCF, *T-cell factor*). **B**, Cuando Wnt se une al receptor Fzd, son reclutados correceptores LRP, *Dishevelled* (DVL) presenta fosforilación y, finalmente,  $\beta$ -catenina se acumula en el citoplasma. Parte de la  $\beta$ -catenina entra en el núcleo para activar la transcripción de genes diana. APC, proteína de la poliposis adenomatosa cólica; GSK-3, glucógeno sintasa cinasa-3; LRP, proteína relacionada con el receptor de las lipoproteínas.

Hay varias vías de señalización Wnt no canónicas, algunas de las cuales comparten receptores *Frizzled*. No obstante, todas estas vías se distinguen de la vía Wnt canónica en que no requieren la estabilización, la degradación ni la traslocación nuclear de  $\beta$ -catenina. Una de las vías de señalización Wnt no canónicas mejor estudiadas es la vía Wnt-cGMP/ $\text{Ca}^{2+}$ , que actúa a través de la fosfolipasa C (PLC, *phospholipase C*) incrementando las concentraciones intracelulares de calcio y activando así la proteína cinasa C (PKC, *protein kinase C*), la cinasa II dependiente de calmodulina (CamKII) o ambas, con aparición de un elevado número de efectos secuencia abajo.

La alteración de la vía de señalización Wnt es una característica prominente en muchos trastornos del desarrollo y en el cáncer. En la región de delección del síndrome de Williams-Beuren hay un gen *Frizzled* (FZD9). En el síndrome de osteoporosis-pseudoglioma existen mutaciones de LRP5. Los ratones con bloqueo selectivo de *Dvl2* presentan malformaciones en el infundíbulo de salida cardíaco, alteraciones en la segmentación de los somitas y defectos del tubo neural. Tal como ocurre con la vía Shh, se han descrito mutaciones en la vía Wnt canónica (en los genes de  $\beta$ -catenina, APC y axin1) en niños con meduloblastoma. Por otra parte, las mutaciones APC somáticas son frecuentes (aproximadamente en el 50% de los casos) en los adultos con carcinoma colorrectal esporádico y, además, las mutaciones APC constituyen una característica de la poliposis adenomatosa familiar y del síndrome de Turcot (adenomas colorrectales múltiples y aumento en la frecuencia de tumores cerebrales primarios).



# Receptores de las tirosina cinasas

# Características comunes

Los factores de crecimiento como la insulina, el factor de crecimiento epidérmico, el factor de crecimiento neural y otras neurotrofinas, así como los miembros de la familia del factor de crecimiento derivado de las plaquetas, se unen a receptores transmembrana de la superficie celular que se localizan en células diana. Estos receptores, que pertenecen a la superfamilia RTK, muestran tres dominios: *a)* un dominio de unión a ligandos extracelulares; *b)* un dominio transmembrana, y *c)* un dominio de cinasa intracelular ([fig. 21-7](#)). Estos receptores aparecen en forma de monómeros en el estado quiescente o no ligado, pero, tras su unión al ligando, estas unidades receptor experimentan dimerización. El proceso de dimerización hace que se aproximen estrechamente dos dominios de cinasa intracelular, de manera que un dominio de cinasa puede originar la fosforilación y la activación del otro receptor (transfosforilación). La transfosforilación es necesaria para la activación plena de los receptores que, después, inician una serie de secuencias de señalización intracelulares. El mecanismo de la transfosforilación requiere que las dos subunidades receptor de un dímero presenten dominios cinasa funcionales para la transducción de la señal. Cuando existe una mutación inactivadora de uno de los dominios cinasa de la subunidad del receptor, la consecuencia funcional es la eliminación de la señalización a través de un heterodímero resultante de la combinación de las subunidades de receptor normal y mutante (un modo de acción negativo dominante). Esta mutación en el dominio cinasa del receptor VEGF 3 (VEGFR-3) da lugar al trastorno linfático autosómico dominante denominado enfermedad de Milroy.

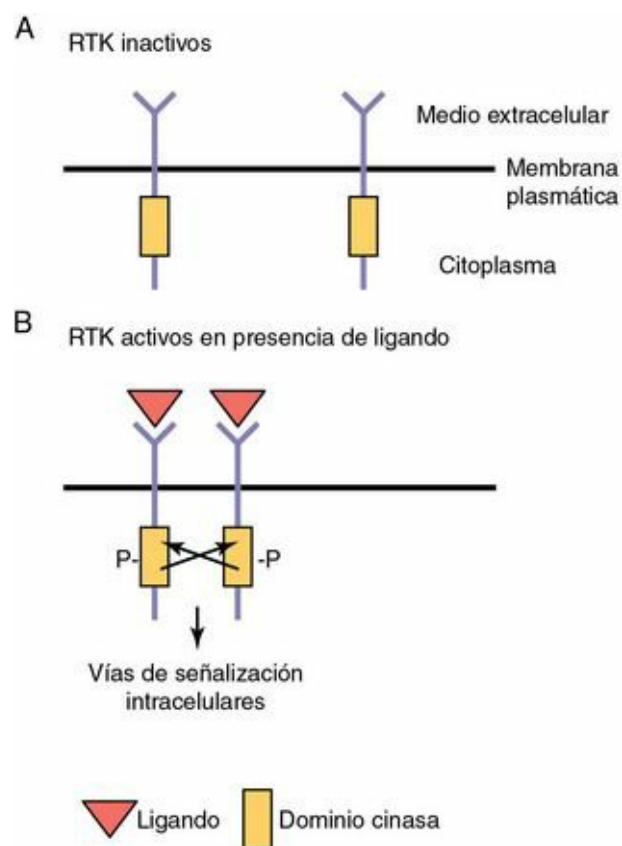


Figura 21-7 Señalización del receptor tirosina cinasa (RTK, *receptor tyrosine kinase*). **A**, En ausencia de ligando, los receptores son monómeros y permanecen inactivos. **B**, Tras la unión del ligando, los receptores presentan dimerización y se produce la transfosforilación, con activación de vías de señalización secuencia abajo. P, fosforilado.

# Regulación de la angiogénesis por los receptores tirosina cinasa

En general, los factores de crecimiento estimulan la proliferación, la migración y la supervivencia celulares (es decir, son antiapoptóticos). La disregulación de los RTK o de los componentes de señalización secuencia abajo es frecuente en los cánceres humanos. Durante la embriogénesis, las señales relacionadas con los RTK son clave para el desarrollo normal e influyen en muchos procesos diferentes como el crecimiento de nuevos vasos sanguíneos (v. [cap. 4](#)), la migración celular y la guía del crecimiento de los axones neuronales.

Las células endoteliales proceden de una célula progenitora (el hemangioblasto) que puede dar lugar tanto al linaje de las células hematopoyéticas como al de las células endoteliales. Las células endoteliales iniciales proliferan y finalmente muestran coalescencia con formación de los primeros vasos sanguíneos primitivos. Este proceso se denomina **vasculogénesis**. Tras su formación, los primeros vasos sanguíneos experimentan procesos intensivos de remodelación y maduración hasta que aparecen los vasos sanguíneos maduros, en un proceso que se denomina **angiogénesis**. Este proceso madurativo implica el reclutamiento de células del músculo liso vascular hacia los vasos, con su estabilización. Los procesos de vasculogénesis y de angiogénesis dependen de la función de dos clases distintas de RTK que son miembros de las familias de los receptores VEGF y Tie. VEGF-A es esencial para el desarrollo de las células endoteliales y de la sangre. Los ratones con bloqueo selectivo del gen VEGF-A no desarrollan células sanguíneas ni endoteliales, y fallecen en las fases tempranas del desarrollo embrionario. Los ratones heterocigotos para VEGF-A muestran defectos importantes en su vasculatura, lo que demuestra que la cantidad del gen VEGF-A es importante (haploinsuficiencia). Se ha observado que una molécula relacionada, VEGF-C, es clave para el desarrollo de las células endoteliales linfáticas. VEGF-A emite sus señales a través de los receptores, VEGFR-1 y VEGFR-2, que son expresados por las células endoteliales. Las señales VEGF-A actúan predominantemente a través de VEGFR-2 para que la vasculogénesis se lleve a cabo adecuadamente en el embrión.

El proceso del refinamiento de la angiogénesis depende de la función de la vía de señalización angiopoyetina/Tie2. Tie2 es un RTK expresado de manera específica por las células endoteliales, y tanto la angiopoyetina 1 como la angiopoyetina 2 son sus ligandos expresados por las células musculares lisas vasculares adyacentes. Es un sistema de señalización paracrina en el que los receptores y los ligandos son expresados en las células adyacentes. Las vías de señalización VEGF/VEGFR-2 y angiopoyetina/Tie2 son activadas por los tumores para estimular el crecimiento de nuevos vasos sanguíneos, lo que potencia su crecimiento y la aparición de metástasis. Este mecanismo demuestra la forma con la que se podrían reutilizar las vías de señalización del desarrollo humano en relación con diversos procesos patológicos, como el cáncer en los individuos adultos.

# Vía Notch-Delta

La vía de señalización Notch es imprescindible para la determinación del destino celular, incluyendo el mantenimiento de nichos de células madre y los procesos de proliferación, apoptosis y diferenciación. Estos procesos son esenciales para todos los aspectos del desarrollo de los órganos a través de la regulación de las señales célula-célula laterales y de inducción. Las proteínas Notch son receptores transmembrana únicos (Notch 1-4) que interactúan con ligandos Notch de membrana (v. [cap. 5](#)) (ligandos de tipo Delta, Dll-1, Dll-3, Dll-4) y con ligandos de tipo Serrate (Jagged-1, Jagged-2) en las células adyacentes ([fig. 21-8](#)). La unión ligando-receptor induce la aparición de procesos proteolíticos (algunos de ellos mediados por secretasas) que originan la liberación del dominio intracelular Notch (NICD, *Notch intracellular domain*). Cuando el NICD experimenta traslocación hacia el núcleo se ponen en marcha una serie de acontecimientos intranucleares que culminan con la inducción de la expresión del potenciador piloso del desdoblamiento (Hes, *hairy enhancer of split*), un factor de transcripción HLH que mantiene el estado de las células progenitoras a través de la represión de genes HLH básicos proneurales.

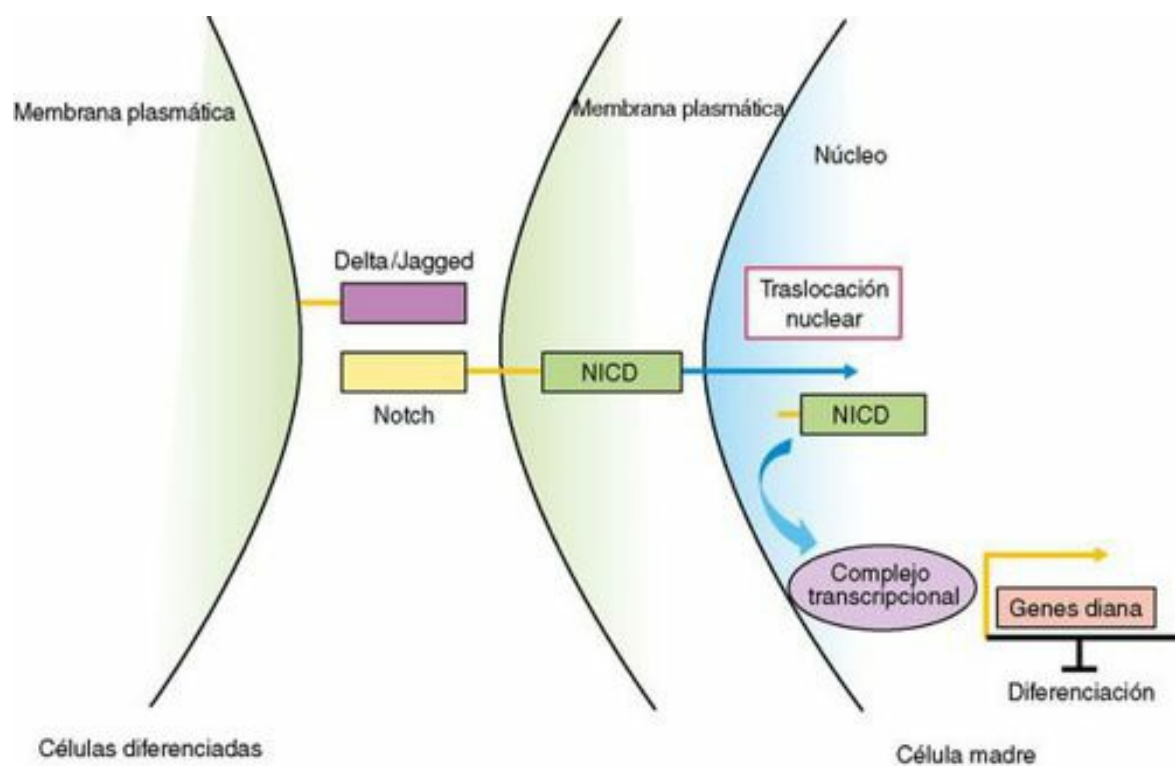


Figura 21-8 Vía de señalización Notch/Delta. En las células madre (*derecha*), la activación de la señal Notch da lugar a la división del dominio intracelular Notch (NICD, *Notch intracellular domain*). Las proteasas como la  $\gamma$ -secretasa median este proceso de división. NICD experimenta traslocación hacia el núcleo, se une a un complejo de transcripción y activa genes diana como Hes1, que inhibe la diferenciación. En las células diferenciadas (*izquierda*) la vía Notch no está activa.

El proceso de la inhibición lateral garantiza el número adecuado de dos tipos celulares diferentes en una población de células con un potencial de desarrollo equivalente. En la interacción célula-célula inicial, la célula progenitora que responde al ligando Notch-Delta a través de un mecanismo de retroactivación negativa reduce su propia expresión de Delta al tiempo que la señal del receptor Notch mantiene la célula en un estado de progenitora no comprometida. No obstante, la célula adyacente mantiene los niveles de expresión Delta con reducción de la señal Notch y la diferenciación mediada,

por ejemplo, por genes HLH proneurales. Las señales de inducción respecto a otras células adyacentes que expresan morfógenos pueden sobrepasar el compromiso celular hacia un destino celular neural (destino por omisión) y modificarlo hacia un destino alternativo de células de la glia. El conocimiento de la función de la vía de señalización Notch-Delta en el desarrollo del mamífero ha sido posible a través de los estudios de pérdida de la función en el ratón. La evidencia de mutaciones *JAGGED1* o *NOTCH-2* en el síndrome de Alagille (displasia arterial hepática), que cursa con malformaciones hepáticas, renales, cardiovasculares, oculares y esqueléticas, así como la evidencia de mutaciones en el gen *NOTCH-3* en la enfermedad degenerativa vascular del adulto denominada CADASIL (arteriopatía cerebral autosómica dominante con infartos subcorticales y leucoencefalopatía) y que cursa con tendencia a la aparición temprana de episodios de tipo accidente cerebrovascular, apoyan la importancia de la vía de señalización Notch en los desarrollos embrionario y posnatal, respectivamente.

La manipulación farmacológica de la vía de señalización Notch podría representar un método para el tratamiento de diversas enfermedades del ser humano. Por ejemplo, los inhibidores de la secretasa gamma (GSI, *gamma secretase inhibitors*) se están evaluando en ensayos clínicos sobre pacientes con trastornos tan diversos como la enfermedad de Alzheimer, la hipertensión pulmonar y el cáncer. En lo relativo a la enfermedad de Alzheimer, la secretasa gamma es también una proteasa necesaria para la producción de la proteína del amiloide  $\beta$  en el cerebro. Algunos GSI que están en fase de desarrollo no son selectivos, mientras que otros respetan la vía de señalización Notch.

# Factores de transcripción

Los factores de transcripción pertenecen a una clase amplia de proteínas que regulan la expresión de muchos genes diana a través de mecanismos de activación o de represión. Típicamente, un factor de transcripción se unirá a secuencias específicas de nucleótidos en las regiones promotor/potenciador de los genes diana y regulará la tasa de transcripción de sus genes diana a través de la interacción con proteínas accesorias. Se ha demostrado recientemente que los factores de transcripción pueden activar o reprimir la transcripción de los genes diana en función de la célula en la que son expresados, del promotor específico, del contexto de la cromatina y de la fase de desarrollo. Por otra parte, algunos factores de transcripción no tienen que unirse al ADN para regular la transcripción, sino que pueden hacerlo a otros factores de transcripción que ya están unidos al ADN promotor, regulando así la transcripción. Además, los factores de transcripción pueden fijar y secuestrar otros factores de transcripción procedentes de sus genes diana, reprimiendo así su transcripción. La subfamilia de los factores de transcripción está constituida por muchas clases distintas de proteínas. A continuación vamos a ver tres ejemplos de esta diversa familia de proteínas: los factores de transcripción Hox/Homeobox, Pax y bHLH.

# Proteínas Hox/Homeobox

Los genes *Hox* se descubrieron inicialmente en la mosca de la fruta, *Drosophila melanogaster*. Las mutaciones en estos genes del complejo HOM-C dan lugar a fenotipos espectaculares (transformación homeótica), como el género *Antennapedia*, en el que de la cabeza de los insectos nacen patas más que antenas. El orden de los genes *Hox* en el eje anteroposterior (AP) está reproducido fielmente en su organización a nivel cromosómico. En el ser humano, el orden de los genes *Hox* a lo largo del eje AP y su localización cromosómica también están conservados. Se ha demostrado que los defectos en *HOXA1* alteran el desarrollo neural del ser humano y que las mutaciones en *HOXA13* dan lugar a malformaciones en los miembros (v. [cap. 16](#)).

Todos los genes *HOX* contienen una secuencia de 180 pares de bases, la secuencia denominada *homeobox*, que codifica un homeodominio de 60 aminoácidos constituido por tres hélices  $\alpha$ . La tercera hélice (de reconocimiento) se une a sitios del ADN que contienen una o más secuencias de unión a tetranucleótidos TAAT/ATTA en los promotores de sus genes diana. El homeodominio es la región más conservada de la proteína y muestra un grado elevado de conservación a lo largo de la evolución, mientras que otras regiones de la proteína no están tan bien conservadas. Las mutaciones en la región de unión al ADN del gen *homeobox NKX2.5* se asocian a alteraciones en el tabique interauricular cardíaco, mientras que las mutaciones en *ARX* se asocian al síndrome malformativo del sistema nervioso central lisencefalia (v. [cap. 17](#)).

# Genes *Pax*

Todos los genes *Pax* contienen regiones de unión al ADN bipartito denominadas dominio Pax (o emparejado [*paired*]) y la mayor parte de los miembros de la familia Pax también contienen un homeodominio. Se ha demostrado que las proteínas PAX activan y reprimen la transcripción de genes diana. Se ha demostrado también que el ortólogo de Pax6 en *D. melanogaster*, *eyeless*, es esencial para el desarrollo de los ojos debido a que las moscas mutantes homocigotas carecen de ojos. En experimentos de ganancia de función, la expresión ectópica de *eyeless* ha dado lugar a la formación de ojos adicionales. En la mosca de la fruta, *eyeless* es claramente un regulador básico del desarrollo ocular. *Eyeless* comparte un grado elevado de conservación de la secuencia con su ortólogo humano PAX6. Se ha observado que PAX6 presenta asociación con malformaciones oculares como la aniridia (ausencia del iris) y la anomalía de Peter. En las enfermedades oculares del ser humano, el nivel de expresión de PAX6 parece ser clave debido a que los pacientes que presentan tan sólo una copia funcional (haploinsuficiencia) muestran defectos oculares, mientras que los pacientes sin función PAX6 sufren anoftalmía (v. [cap. 18](#)). Este concepto de haploinsuficiencia es un denominador común respecto a muchos factores de transcripción diferentes y a sus correspondientes malformaciones en el ser humano.

*PAX3* y *PAX7* codifican homeodominios y dominios Pax de unión al ADN. El tumor maligno infantil humano rabdomiosarcoma alveolar se debe a una traslocación que da lugar a la formación de una proteína quimérica en la que *PAX3* o *PAX7* (incluyendo los dos dominios del ADN) están fusionados con los potentes dominios de activación del factor de transcripción *FOXO1A* perteneciente a la familia Forkhead. El síndrome de Waardenburg tipo I (enfermedad autosómica dominante humana) es el resultado de mutaciones en el gen *PAX3*. Los pacientes afectados por este síndrome presentan déficits auditivos, defectos oculares (distopia de los cantos) y alteraciones en la pigmentación tipificadas por un mechón de pelo blanco.



# Factores de transcripción hélice-asa-hélice básicos

Los genes *bHLH* (*basic helix-loop-helix*) constituyen una clase de factores de transcripción que regulan la determinación del destino celular y la diferenciación celular en muchos tejidos distintos a lo largo del desarrollo. A nivel molecular, las proteínas bHLH contienen una región básica (con carga positiva) de unión al ADN que se continúa con dos hélices  $\alpha$  separadas por un asa. Las hélices  $\alpha$  presentan un extremo hidrofílico y un extremo hidrofóbico (anfipático). El extremo hidrofóbico de la hélice es un segmento que se utiliza para las interacciones proteína-proteína entre miembros diferentes de la familia bHLH. Este dominio es la región más conservada de las proteínas bHLH en las diferentes especies. Las proteínas bHLH se unen a menudo a otras proteínas bHLH (heterodimerización) para regular la transcripción. Estos heterodímeros están constituidos por proteínas bHLH con especificidad tisular que se unen a proteínas bHLH de expresión ubicua. El potente efecto prodiferenciación de los genes *bHLH* puede reprimirse a través de varios mecanismos distintos. Por ejemplo, los inhibidores de las proteínas de diferenciación (Id, *inhibitors of differentiation*) son proteínas HLH que carecen del segmento básico de unión al ADN. Cuando las proteínas Id presentan heterodimerización con proteínas bHLH específicas, impiden la unión de dichas proteínas bHLH a sus secuencias promotoras en los genes diana (denominadas E-boxes). Los factores de crecimiento que tienden a inhibir la diferenciación incrementan la expresión de las proteínas Id que secuestran a proteínas bHLH respecto a sus promotores diana. Por otra parte, los factores de crecimiento pueden estimular la fosforilación del dominio de unión al ADN de las proteínas bHLH, con inhibición de su capacidad para unirse al ADN. Los genes *bHLH* son clave para el desarrollo de tejidos como el músculo (MyoD/Miogenina) y las neuronas (NeuroD/Neurogenina) en el ser humano (v. [cap. 15](#)). Se ha demostrado que la expresión de MyoD es suficiente para la transdiferenciación de varias líneas celulares distintas hacia células musculares, lo que demuestra que es un regulador maestro de la diferenciación muscular. En estudios efectuados sobre ratones con bloqueo genético selectivo se ha confirmado que MyoD y otra bHLH, Myf5, desempeñan una función crucial en el proceso de diferenciación de las células precursoras hacia células musculares primitivas (mioblastos). La diferenciación de estos mioblastos hacia células musculares plenamente diferenciadas está controlada por la miogenina. De la misma forma, *Mash1* (*ASCL1*) y *Neurogenin1* (*NEUROD3*) son genes proneurales que regulan la formación de los neuroblastos a partir del neuroepitelio (v. [cap. 17](#)). En modelos de ratón se ha demostrado que estos genes son clave para la especificación de diferentes subpoblaciones de precursores en el sistema nervioso central en desarrollo. Por ejemplo, los ratones con bloqueo selectivo de *Mash1* presentan defectos en el desarrollo del prosencéfalo, mientras que los ratones con bloqueo selectivo de *Neurogenina 1* muestran defectos en los ganglios sensitivos craneales y en las neuronas de las astas anteriores de la médula espinal. La especificación de estos neuroblastos está regulada por otros genes proneurales denominados *NeuroD* y *Math5* (*ATOH7*). La diferenciación del músculo y de las neuronas (v. [caps. 15](#) y [17](#)) está controlada por una secuencia de genes bHLH que actúan en las fases iniciales y tardías del proceso de diferenciación celular. Finalmente, ambas vías de diferenciación son inhibidas por señales que proceden de la vía de señalización Notch.

# Epigenética

En los últimos años se han incrementado de manera importante nuestros conocimientos acerca de la función que desempeñan las modificaciones epigenéticas en la regulación del desarrollo embrionario. La **epigenética** difiere de la genética en el sentido de que aborda el estudio de los cambios hereditarios en la función de los genes que no pueden explicarse a través de las modificaciones subyacentes en la secuencia del ADN. En la actualidad, esta definición clásica de la epigenética se ha ampliado para incluir el estudio de modificaciones como la acetilación y la fosforilación de las histonas, procesos en los que, a pesar de estar alterada la expresión genética, dichas modificaciones no son necesariamente hereditarias. En este apartado se van a exponer dos potentes mecanismos de la regulación epigenética: la acetilación de las histonas y la metilación del ADN. Los trastornos de la remodelación de la cromatina incluyen el síndrome de Rett, el síndrome de Rubinstein-Taybi, los síndromes de retraso mental alfa-talasemia/ligados al cromosoma X y varios tumores malignos.

# Acetilación de las histonas

Las **histonas** son proteínas nucleares con carga positiva alrededor de las cuales se enrolla el ADN genómico hasta formar una masa densa en el interior del núcleo. La modificación de estas proteínas es una vía común a través de la cual los factores de transcripción regulan la actividad de sus promotores diana. Una de estas modificaciones es la acetilación. El ADN se une de manera más laxa a las histonas acetiladas, lo que facilita un acceso más abierto de los factores de transcripción y de otras proteínas a los promotores de sus genes diana. El estado de la acetilación de las histonas está controlado por genes como los de las histona acetiltransferasas, que añaden grupos acetilo, y los de las histona desacetilasas, que eliminan grupos acetilo. Los factores de transcripción pueden modificar la acetilación de las histonas a través del reclutamiento de histona acetiltransferasas o del reclutamiento de histona desacetilasas ([fig. 21-9](#)). La fosforilación de las histonas también da lugar a una apertura de la estructura de la cromatina y a la activación de la transcripción genética.

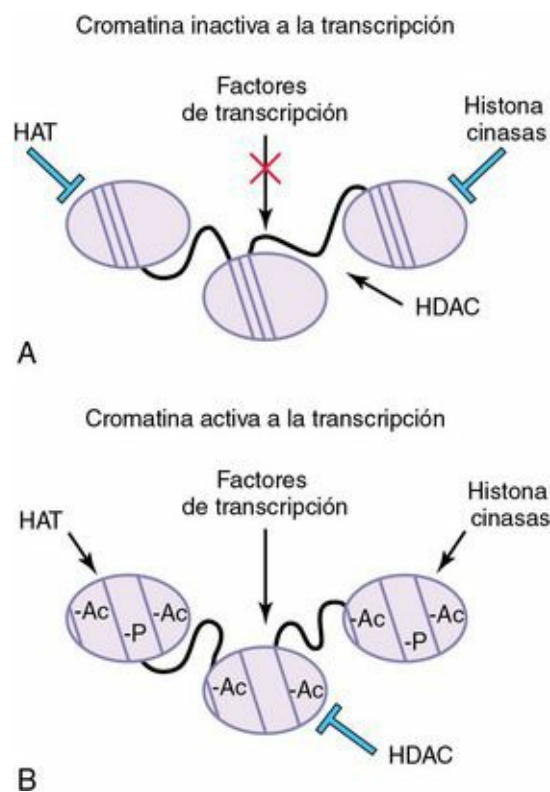


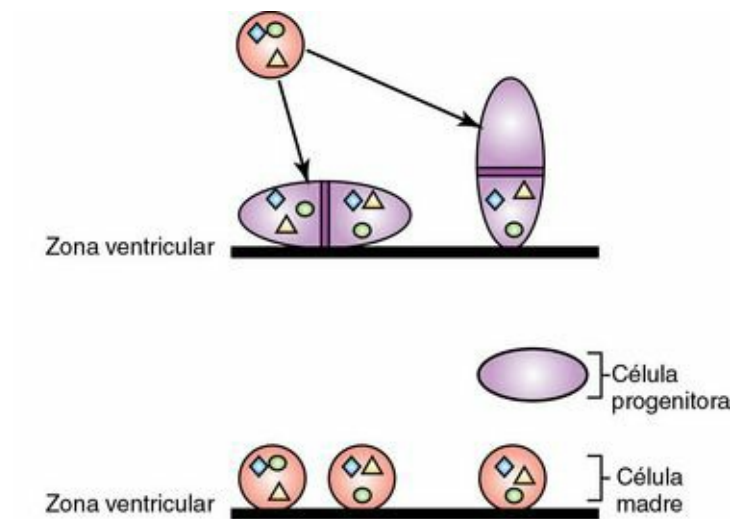
Figura 21-9 Las modificaciones epigenéticas alteran las propiedades de transcripción de la cromatina. **A**, En áreas en las que la cromatina es inactiva desde el punto de vista de la transcripción, el ADN está estrechamente unido a cúmulos de histonas. Las histonas no están acetiladas ni fosforiladas. Las histona desacetilasas (HDAC, *histone deacetylase*) permanecen activas mientras que las histona acetiltransferasas (HAT, *histone acetyl transferase*) y las histona cinasas están inactivas. El ADN muestra un grado elevado de metilación (Me). **B**, En las áreas con la cromatina activa desde el punto de vista de la transcripción, el ADN no está unido tan estrechamente a los cúmulos de histonas y se mantiene no metilado. Las proteínas histona están acetiladas (Ac) y fosforiladas (-P). Las HDAC permanecen inactivas, mientras que las HAT y las histona quinazas están activas.

# Metilación del ADN

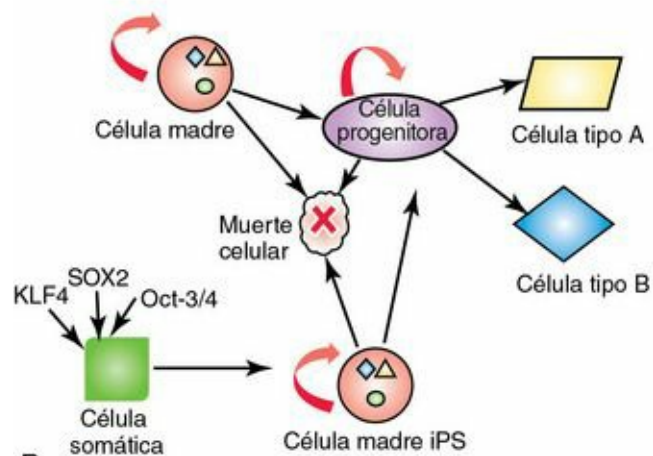
A diferencia del mecanismo dinámico de las modificaciones de las histonas, la metilación del ADN se utiliza para la represión a largo plazo de los genes. Los residuos citosina son rápidamente metilados en dinucleótidos GC tras la implantación del embrión por efecto de enzimas denominadas ADN metiltransferasas. Durante el desarrollo embrionario, los genes pluripotenciales, que son expresados por las células madre embrionarias, están reprimidos a medida que las células se diferencian. Esta represión se mantiene a través de la metilación de dichos *loci* en las células diferenciadas. Este estado de metilación solamente es eliminado en las células germinales primitivas para facilitar su reexpresión en las células madre. La metilación del ADN también es utilizada por el organismo para la represión efectiva de los genomas víricos que se integran en sus células. Estas marcas de represión no son reactivadas en las células germinales primitivas y son heredadas por la progenie. En los tumores malignos, los genes de supresión tumoral son inactivados a menudo mediante la metilación del ADN, lo que facilita un crecimiento celular incontrolado.

# Células madre: diferenciación frente a pluripotencialidad

Las células madre ([fig. 21-10](#)) tienen la propiedad de la autorrenovación a través de divisiones celulares simétricas (verticales) o asimétricas (horizontales), y, bajo condiciones específicas, en el embrión y en el adulto pueden dar lugar a todos los tipos de células diferenciadas que existen en el cuerpo (totipotenciales o pluripotenciales). Se han definido varios tipos de poblaciones de células madre: células madre embrionarias (ESC, *embryonic stem cells*), células madre del adulto y células madre tumorales (CSC, *cancer stem cells*). Las ESC derivadas de la masa celular interna de la blástula son **pluripotenciales** y pueden dar lugar a todos los tipos celulares diferenciados que proceden del ectodermo, el endodermo y el mesodermo (las capas germinativas primarias), pero no contribuyen a los tejidos extraembrionarios. Las ESC expresan varios factores de transcripción, como SOX2 y Oct-4, que reprimen la diferenciación.



A



B

Figura 21-10 Células madre neurales y células madre pluripotenciales inducidas. **A**, Las células madre del adulto o embrionarias se pueden dividir simétricamente, y dan lugar a dos células madre hijas equivalentes (división celular «vertical»: el plano de la mitosis es perpendicular a la superficie ventricular), o asimétricamente, con la aparición de una célula hija madre y una célula progenitora del sistema nervioso (división celular «horizontal»: el plano de la mitosis es paralelo a la superficie ventricular). En este ejemplo, la célula progenitora no retiene los factores nucleares o citoplásmicos (*formas de color*) que existen en la célula madre; no obstante, la célula progenitora expresa proteínas nuevas (p. ej., tirosina cinasas receptoras) en su membrana plasmática. **B**, Las células madre y las

células madre pluripotenciales inducidas (iPS, *induced pluripotent stem cells*) tienen capacidad de autorrenovación y también pueden experimentar muerte celular o convertirse en progenitoras. Las células progenitoras muestran una capacidad más limitada de autorrenovación, pero también se pueden diferenciar hacia distintos tipos celulares o experimentar muerte celular. Las células somáticas diferenciadas del adulto, como los fibroblastos de la piel, pueden ser reprogramadas hacia iPS con introducción de los factores de transcripción maestros SOX2, Oct-3/4 o KLF4.

Las células madre del adulto se observan en cantidades relativamente abundantes en los tejidos y órganos diferenciados que se regeneran con rapidez, como la médula ósea, los folículos pilosos y el epitelio de la mucosa intestinal. No obstante, existen «nidos» de células madre del adulto en otros muchos tejidos, incluyendo algunos que habían sido considerados previamente incapaces de regeneración, como el sistema nervioso central y la retina; estas poblaciones de células madre son pequeñas y se localizan en la zona subventricular y en los márgenes ciliares, respectivamente. Las células madre hematopoyéticas que derivan de la médula ósea, la sangre periférica y el cordón umbilical se utilizan actualmente de manera rutinaria para el tratamiento de las inmunodeficiencias primarias y de diversos trastornos metabólicos hereditarios, y como una estrategia «de rescate» tras los tratamientos mieloablativos del cáncer.

Las CSC se están estudiando de manera exhaustiva debido a que, a través del estudio de las leucemias y de los tumores sólidos (p. ej., el cáncer colorrectal y los gliomas malignos), se ha evidenciado que una pequeña población de estas células identificada a través de diversos marcadores de la superficie celular (como CD133 en los tumores sólidos) presenta a menudo resistencia a los tratamientos antineoplásicos como la radioterapia o la quimioterapia. Los investigadores están centrando sus esfuerzos en la erradicación de la población CSC, además de la aplicación de los tratamientos convencionales que permiten incrementar las tasas de curación.

Sería posible utilizar la potencia de las células madre como estrategia reparativa en los trastornos degenerativos como la enfermedad de Parkinson y también en los tejidos lesionados gravemente por la isquemia (accidente cerebrovascular) y los traumatismos (lesiones de la médula espinal). Sin embargo, los investigadores se han visto limitados por la disponibilidad de fuentes de células madre a partir de los embriones o de los adultos. Así, se ha suscitado un tremendo interés por la desdiferenciación de células somáticas como las células epiteliales y los fibroblastos de los adultos, con objeto de producir células madre pluripotenciales inducidas (iPS). En estudios recientes se han identificado varios factores de transcripción clave ([fig. 21-10 B](#)), como Oct4, SOX2 y KLF4, o Nanog, que permiten reprogramar células diferenciadas hacia células pluripotenciales. Estas células iPS pueden manipularse mediante mecanismos de aporte de genes que no requieren el uso de virus, y podrían utilizarse en el tratamiento de la mayor parte de las enfermedades del ser humano en las que la regeneración celular puede restablecer la estructura, la función o ambas.

# Resumen de las vías habituales de señalización que participan en el desarrollo

- Existen diferencias importantes entre las diversas vías de señalización, pero todas ellas comparten muchas características comunes: ligandos, receptores de membrana y correceptores, dominios de señalización intracelulares, adaptadores y moléculas efectoras.
- Las vías de señalización son activadas en diferentes momentos durante el desarrollo para la renovación de las células madre y para los fenómenos de proliferación, migración, apoptosis y diferenciación celulares.
- Las vías de señalización presentan estados «por omisión» que dan lugar a la generación o el mantenimiento de un destino celular concreto, más que de otros.
- Muchos genes y vías de señalización presentan un elevado grado de conservación a lo largo de la evolución. En los vertebrados se observan ortólogos de los genes clave para el desarrollo de los invertebrados (el nematodo *Caenorhabditis elegans* y la mosca de la fruta *D. melanogaster*), incluyendo el pez cebra, el ratón y el ser humano, a menudo como miembros de familias multigénicas.
- El conocimiento de la función de los genes se ha adquirido a través de métodos de genética inversa con el uso de sistemas modernos de estrategias transgénicas de ganancia o pérdida de función, y también a través de métodos de genética prospectiva que comienzan con la descripción de los fenotipos anómalos que aparecen espontáneamente en el ratón y en el ser humano, con la identificación subsiguiente del gen mutante.
- Se ha demostrado que hay una comunicación entre las distintas vías de señalización. Esta comunicación facilita nuestros conocimientos acerca de las consecuencias lejanas de las mutaciones en genes únicos que dan lugar a síndromes malformativos que alteran el desarrollo de múltiples órganos y sistemas, o que causan tumores malignos.

## Bibliografía y lecturas recomendadas

Abate-Shen C. Deregulated homeobox gene expression in cancer: Cause or consequence? *Nat Rev Cancer*. 2002;2:777.

Appel B., Eisen J.S. Retinoids run rampant: Multiple roles during spinal cord and motor neuron development. *Neuron*. 2003;40:461.

Ausio J., Levin D.B., De Amorim G.V., et al. Syndromes of disordered chromatin remodeling. *Clin Genet*. 2003;64:83.

Cavallaro U., Christofori G. Cell adhesion and signalling by cadherins and Ig-CAMs in cancer. *Nat Rev Cancer*. 2004;4:118–132.

Charron F., Tessier-Lavigne M. Novel brain wiring functions for classical morphogens: A role as graded positional cues in axon guidance. *Development*. 2005;132:2251.

- Chizhikov V.V., Millen K.J. Roof plate–dependent patterning of the vertebrate dorsal central nervous system. *Dev Biol.* 2005;277:287.
- Coultas L., Chawengsaksophak K., Rossant J. Endothelial cells and VEGF in vascular development. *Nature.* 2006;438:937.
- Dellovade T., Romer J.T., Curran T., et al. The hedgehog pathway and neurological disorders. *Annu Rev Neurosci.* 2006;29:539.
- De Strooper B., Vassar R., Golde T. The secretases: enzymes with therapeutic potential in Alzheimer Disease. *Nat Rev Neurol.* 2010;6:99.
- Eisenberg L.M., Eisenberg C.A. Wnt signal transduction and the formation of the myocardium. *Dev Biol.* 2006;293:305.
- Feinberg A.P. Phenotypic plasticity and the epigenetics of human disease. *Nature.* 2007;447:433.
- Goetz S.C., Anderson K.V. The primary cilium: a signaling centre during vertebrate development. *Nat Rev Genet.* 2010;11:331.
- Gumbiner B.M. Regulation of Cadherin-mediated adhesion in morphogenesis. *Nat Rev Mol Cell Biol.* 2005;6:622.
- Hooper J.E., Scott M.P. Communicating with hedgehogs. *Nat Rev Mol Cell Biol.* 2005;6:306.
- Kageyama R., Ohtsuka T., Hatakeyama J., et al. Roles of bHLH genes in neural stem cell differentiation. *Exp Cell Res.* 2005;306:343.
- Kaufman D.S. Toward clinical therapies using hematopoietic cells derived from human pluripotent stem cells. *Blood.* 2009;114:3513.
- Kopan R., Ilagan M.X. The canonical Notch signaling pathway: unfolding the activation mechanism. *Cell.* 2009;137:216.
- Laird D.W. The gap junction proteome and its relationship to disease. *Trends Cell Biol.* 2009;20:92.
- Larsson J., Karlsson S. The role of Smad signaling in hematopoiesis. *Oncogene.* 2005;24:5676.
- Lee J.E. Basic helix-loop-helix genes in neural development. *Curr Opin Neurobiol.* 1997;7:13.
- Li F., Chong Z.Z., Maiese K. Winding through the WNT pathway during cellular development and demise. *Histol Histopathol.* 2006;21:103.
- Li Z., Wang H., Eyler C.E., et al. Turning cancer stem cells inside out: An exploration of glioma stem cell signaling pathways. *J Biol Chem.* 2009;284:16705.
- Lohela M., Bry M., Tammela T., et al. VEGFs and receptors involved in angiogenesis versus lymphangiogenesis. *Curr Opin Cell Biol.* 2009;2:154.



- Louvi A., Artavanis-Tsakonas S. Notch signaling in vertebrate neural development. *Nat Rev Neurosci.* 2006;7:93.
- Lupo G., Harris W.A., Lewis K.E. Mechanisms of ventral patterning in the vertebrate nervous system. *Nat Rev Neurosci.* 2006;7:103.
- Marino S. Medulloblastoma: Developmental mechanisms out of control. *Trends Mol Med.* 2005;11:17.
- Marlétaz F., Holland L., Laudet V., et al. Retinoic acid signaling and the evolution of chordates. *Int J Biol Sci.* 2006;2:38.
- Park C.B., Dufort D. Elsevier Trophoblast Research Award Lecture: The multifaceted role of nodal signaling during mammalian reproduction. *Placenta 32 (supplement B).* 2011;25:S125.
- Parker M.H., Seale P., Rudnicki M.A. Looking back to the embryo: Defining transcriptional networks in adult myogenesis. *Nat Rev Genet.* 2003;4:497.
- Pearson J.C., Lemons D., McGinnis W. Modulating Hox gene functions during animal body patterning. *Nat Rev Genet.* 2005;6:893.
- Robson E.J., He S.J., Eccles M.R. A PANorama of PAX genes in cancer and development. *Nat Rev Cancer.* 2006;6:52.
- Reik W. Stability and flexibility of epigenetic gene regulation in mammalian development. *Nature.* 2007;447:425.
- Sahni V., Kessler J.A. Stem cell therapies for spinal cord injury. *Nat Rev Neurol.* 2010;6:363.
- Staal F.J.T., Clevers H.C. Wnt signaling and haematopoiesis: A Wnt–Wnt situation. *Nat Rev Immunol.* 2005;5:21.
- Stecca B., Ruiz i Altaba A. Brain as a paradigm of organ growth: Hedgehog-Gli signaling in neural stem cells and brain tumors. *J Neurobiol.* 2005;64:476.
- Sylvie J., Ellen C., Kris V. The role of Wnt in cell signaling and cell adhesion during early vertebrate development. *Front Biosci.* 2011;17:2352.
- Tian T., Meng A.M. Nodal signals pattern vertebrate embryos. *Cell Mol Life Sci.* 2006;63:672.
- Villavicencio E.H., Walterhouse D.O., Iannaccone P.M. The sonic hedgehog-Patched-Gli pathway in human development and disease. *Am J Hum Genet.* 2000;67:1047.
- Wan M., Cao X. BMP signaling in skeletal development. *Biochem Biophys Res Commun.* 2005;328:651.
- Wigle J.T., Eisenstat D.D. Homeobox genes in vertebrate forebrain development and disease. *Clin Genet.* 2008;73:212.

Yoon K., Gaiano N. Notch signaling in the mammalian central nervous system: Insights from mouse mutants. *Nat Neurosci.* 2005;8:709.

Zhu A.J., Scott M.P. Incredible journey: How do developmental signals travel through tissue? *Genes Dev.* 2004;18:2985.

Apéndice

Discusión de los problemas con orientación clínica

# Capítulo 1

1. Al comienzo de su desarrollo, el embrión humano se denomina *cigoto*.
2. El concepto «producto de la concepción» se refiere a todas las estructuras que se desarrollan a partir del cigoto (p. ej., el embrión, el amnios y el saco coriónico). Por tanto, estos términos no son sinónimos. Se utiliza el término «producto de la concepción» para indicar un embrión y sus membranas extraembrionarias. El término «aborto» se refiere a los productos parciales o completos de un aborto; es decir, el embrión y sus membranas, incluyendo la placenta. Así, un aborto es un producto de la concepción abortado.
3. Se produce el desarrollo de los caracteres sexuales secundarios, se inician las funciones de la reproducción y es más obvio el dimorfismo sexual; en consecuencia, los cambios que conlleva la pubertad no son iguales en los hombres y las mujeres. Las edades a las que tiene lugar generalmente la pubertad son los 12 años en las niñas y los 14 años en los niños; no obstante, hay variaciones.
4. El término «embriología» se refiere al estudio del desarrollo embrionario; desde el punto de vista clínico hace referencia al desarrollo del embrión y el feto, es decir, al estudio del desarrollo prenatal. La teratología es el estudio de las alteraciones en los desarrollos embrionario y fetal, y es la rama de la embriología implicada en los defectos congénitos y sus causas. Los estudios embriológicos y teratológicos son aplicables a los estudios clínicos debido a que indican los períodos de vulnerabilidad prenatal a lo largo del desarrollo.

## Capítulo 2

1. Las alteraciones numéricas en los cromosomas se deben fundamentalmente a la **falta de disyunción** durante la mitosis o la meiosis celulares. La mayor parte de las alteraciones clínicamente importantes en el número de cromosomas tiene lugar durante la primera división meiótica. La falta de disyunción es la ausencia de disociación de los cromosomas con cromátida doble durante la anafase de la división celular. El resultado es que los dos cromosomas son transmitidos a la misma célula hija y se produce una trisomía. La **trisomía 21** (síndrome de Down) es el trastorno más frecuente del número de cromosomas que origina defectos congénitos. Este síndrome se observa en aproximadamente 1 de cada 700 recién nacidos cuyas madres tienen entre 30 y 34 años de edad; sin embargo, es más frecuente en las madres de más edad.

2. Una mórula con un conjunto extra de cromosomas en sus células se denomina **embrión triploide**. Esta alteración cromosómica se debe generalmente a la fecundación de un ovocito por dos espermatozoides (**dispermia**). Es posible el desarrollo de un feto a partir de una mórula triploide e incluso puede nacer vivo; sin embargo, es una situación infrecuente. La mayor parte de los fetos triploides experimentan aborto espontáneo; cuando nacen con vida, los recién nacidos triploides fallecen generalmente al cabo de pocos días.

3. La obstrucción de las trompas uterinas a consecuencia de una infección representa una causa importante de infertilidad en las mujeres. Dado que la obstrucción impide que el ovocito entre en contacto con los espermatozoides, no es posible la fecundación. La infertilidad en los hombres suele ser el resultado de **alteraciones en la espermatogénesis**. La falta de descenso de los testículos es una causa de aspermatogénesis (ausencia de formación de los espermatozoides); sin embargo, los testículos con una localización normal pueden no producir un número suficiente de espermatozoides con motilidad activa.

4. El **mosaicismo** se debe a la falta de disyunción de los cromosomas con cromátida doble durante la división temprana de un cigoto, más que durante la gametogénesis. En consecuencia, el embrión presenta dos líneas celulares cuyos números de cromosomas son diferentes. Las personas que se desarrollan a partir de estos embriones con alteraciones cromosómicas se denominan mosaicos. Aproximadamente, el 1% de las personas con síndrome de Down son mosaicos. Estos pacientes muestran estigmas relativamente leves del síndrome de Down y sufren una deficiencia mental menor que la de los casos habituales de este síndrome. El mosaico se puede detectar antes del nacimiento a través de estudios citogenéticos sobre células obtenidas mediante amniocentesis o la práctica de una biopsia de las vellosidades coriónicas (v. [cap. 6](#)).

5. Las píldoras anticonceptivas poscoitales («píldoras del día después») se pueden prescribir en una situación de urgencia (p. ej., tras una agresión sexual). El consumo de dosis elevadas de hormonas ováricas (estrógenos) durante las 72 h siguientes al coito impide con frecuencia la implantación del blastocisto, posiblemente al alterar la motilidad tubárica, interferir con la función del cuerpo lúteo o dar lugar a cambios anómalos en el endometrio. **Estas hormonas impiden la implantación, no la fecundación**; en consecuencia, no se deben denominar píldoras anticonceptivas. En estos casos tiene lugar la concepción pero el blastocisto no se implanta. Sería más apropiado denominarlas «píldoras antiimplantación». Dado que el término «aborto» se refiere a la interrupción prematura de un

embarazo, en los casos en los que las píldoras poscoitales evitan el embarazo se debe considerar que se ha producido un aborto temprano.

6. Muchos embriones iniciales experimentan aborto espontáneo; la tasa global de aborto espontáneo es de aproximadamente el 45%. La causa más frecuente de aborto espontáneo temprano es la presencia de **alteraciones cromosómicas**, como las resultantes de la falta de disyunción, con ausencia de separación de uno o más pares de cromosomas.

7. Se ha estimado que entre el 12 y el 25% de las parejas norteamericanas son infértiles y en el 33-50% de los casos el problema se debe a infertilidad masculina. La **infertilidad masculina** puede deberse a trastornos endocrinos, alteraciones de la espermatogénesis o bloqueo u obstrucción de algún conducto genital. En primer lugar es necesaria la evaluación del semen (**análisis de los espermatozoides**). En los casos de infertilidad masculina se valora el número total, la motilidad y la morfología de los espermatozoides del eyaculado. Posiblemente, un hombre con menos de 10 millones de espermatozoides por mililitro de semen sea estéril, especialmente cuando en la muestra de semen se observan espermatozoides sin movilidad y con alteraciones morfológicas.

# Capítulo 3

1. Sí, se puede obtener una radiografía torácica debido a que el útero y los ovarios de la paciente no están directamente en el trayecto del haz de rayos X. La única radiación que reciben los ovarios en esta situación es una cantidad despreciable que se debe a la dispersión. Además, no es probable que esta pequeña cantidad de radiación pueda causar lesiones en el producto de la concepción, en el caso de que la paciente estuviera embarazada.
2. La implantación está regulada por un delicado equilibrio entre los estrógenos y la progesterona. Las dosis elevadas de estrógenos alterarían este equilibrio. La progesterona da lugar a un incremento en el grosor y la vascularización del endometrio, de manera que el blastocisto pueda implantarse y nutrirse adecuadamente. Cuando los medios de comunicación se refieren a la «píldora abortiva», en general están hablando de RU486 (mifepristona). Este medicamento interfiere la implantación del blastocisto al bloquear la producción de progesterona por parte del cuerpo lúteo. Se puede detectar un embarazo al final de la segunda semana de la fecundación utilizando para ello pruebas del embarazo con nivel de sensibilidad elevado. La mayor parte de estas pruebas se basan en la presencia de un factor del embarazo temprano en el suero materno. El embarazo temprano también se puede detectar mediante ecografía.
3. Más del 95% de los embarazos ectópicos se localizan en la trompa uterina y el 60% de ellos lo hacen en la ampolla tubárica. La **ecografía endovaginal** se utiliza a menudo para detectar los embarazos tubáricos ectópicos. El cirujano posiblemente lleve a cabo una intervención laparoscópica para eliminar la trompa uterina que contiene el producto de la concepción ectópico.
4. No, la cirugía no podría haber causado el defecto del encéfalo. La exposición de un embrión de 2 semanas al ligero traumatismo que puede acompañar a una intervención quirúrgica abdominal no causa un defecto congénito. Por otra parte, los anestésicos utilizados durante la intervención no inducen defectos congénitos en el encéfalo. La exposición materna a teratógenos durante las primeras 2 semanas del desarrollo no induce defectos congénitos, pero puede causar el aborto del producto de la concepción.
5. Las mujeres mayores de 40 años de edad tienen una probabilidad mayor de que sus hijos presenten defectos congénitos, como el síndrome de Down; sin embargo, las mujeres mayores de 40 años de edad pueden tener hijos normales. El diagnóstico prenatal (p. ej., mediante la **biopsia de las vellosidades coriónicas** [BVC] o la amniocentesis) indica si el embrión presenta o no alteraciones cromosómicas graves (p. ej., trisomía 13) que podrían causar su fallecimiento al poco tiempo del nacimiento. La evaluación ecográfica del embrión también se puede llevar a cabo para la detección de ciertas anomalías morfológicas (p. ej., malformaciones de los miembros y del sistema nervioso central). En la mayor parte de los casos el embrión es normal y el embarazo continúa hasta su término.

# Capítulo 4

1. Las hormonas que contienen los anticonceptivos orales impiden la ovulación y el desarrollo de la fase lútea (secretora) del ciclo menstrual. Hay varias alteraciones cromosómicas que pueden haber causado el aborto espontáneo. La incidencia de las alteraciones cromosómicas en los abortos tempranos es mayor en las mujeres que se quedan embarazadas poco tiempo después de interrumpir el uso de anticonceptivos orales. En los embriones expulsados a consecuencia de un aborto espontáneo en mujeres en las que la gestación se inició a lo largo de los 2 meses siguientes a la interrupción del consumo de anticonceptivos orales se ha observado un incremento importante en la incidencia de **poliploidía** (células que contienen tres o más veces el número haploide de cromosomas). *La poliploidía es letal para el embrión en desarrollo.* Estos datos sugieren que es mejor utilizar algún otro tipo de anticonceptivo durante uno o dos ciclos menstruales antes de intentar el embarazo. En este caso, posiblemente el médico le dijo a la paciente que su aborto había representado un proceso de selección natural y que posiblemente se trataba de la expulsión espontánea de un embrión que no podría haber sobrevivido debido a que con una probabilidad elevada presentaba alteraciones cromosómicas graves. Algunas mujeres se quedan embarazadas en el transcurso del primer mes después de la interrupción del consumo de anticonceptivos orales y dan a luz a niños normales.

2. Probablemente, la aplicación de una prueba radioinmunitaria de alto grado de sensibilidad podría demostrar que la mujer estaba embarazada. La presencia de tejido embrionario, tejido coriónico o ambos en los restos del endometrio podría ser un signo absoluto de embarazo. Aproximadamente 5 días después de la fecha esperada de la menstruación (alrededor de 5 semanas después de la fecha de la última regla [FUR]), el embrión estaría en su tercera semana de desarrollo. Tendría alrededor de 2 mm de diámetro y se podría detectar mediante las técnicas actuales de ecografía transvaginal.

3. El sistema nervioso central (encéfalo y médula espinal) comienza a desarrollarse durante la tercera semana de vida embrionaria. La meroencefalia, en la que falta la mayor parte del encéfalo y del cráneo, puede deberse a teratógenos ambientales que actúan durante la tercera semana de desarrollo. Este defecto grave del encéfalo se debe al desarrollo anómalo de la parte craneal del tubo neural, generalmente a consecuencia de la falta de cierre del neuroporo rostral.

4. Los **teratomas sacrococcígeos** se originan a partir de restos de la línea primitiva. Dado que las células de la línea primitiva son pluripotenciales, estos tumores contienen tejidos diversos que proceden de las tres capas germinales. Hay una diferencia clara en la incidencia de estos tumores en los individuos de ambos sexos: son entre tres y cuatro veces más frecuentes en las niñas que en los niños.

5. La **ecografía endovaginal** es un método importante para evaluar el embarazo durante la tercera semana debido a que permite la visualización del producto de la concepción. Por tanto, es posible determinar si el embrión se está desarrollando normalmente. La negatividad de la prueba de embarazo a la tercera semana no descarta la posibilidad de un embarazo ectópico debido a que el embarazo ectópico produce gonadotropina coriónica humana, si bien en cantidades menores que el embarazo intrauterino. Esta hormona es la base de las pruebas de embarazo.



# Capítulo 5

1. Posiblemente, el médico le diría a la paciente que su embrión estaba en una fase crítica de su desarrollo y que lo mejor para él sería que dejara de fumar. También le pediría probablemente que evitara a lo largo de todo el embarazo el consumo de cualquier medicamento sin prescripción médica. El médico le explicaría a la paciente que su tabaquismo intenso es una causa bien conocida de **crecimiento intrauterino retardado** (CIR) y de bajo peso del recién nacido al nacer, además de que la incidencia de la prematuridad aumenta en paralelo al número de cigarrillos consumidos. Finalmente, el médico le recomendaría también que no consumiera alcohol durante el embarazo debido a que esta sustancia es causa de efectos teratogénicos conocidos.
2. El embrionario es el **período más crítico del desarrollo** ya que es entonces cuando se forman los principales tejidos y órganos. Es la fase en la que el embrión es más vulnerable a las lesiones causadas por los agentes ambientales (p. ej., dosis elevadas de radiación ionizante, medicamentos y ciertos virus).
3. No es posible determinar de antemano la forma con la que un medicamento va a influir en el embrión humano debido a que tanto los embriones humanos como los de otros animales pueden presentar variaciones en su respuesta a los fármacos; por ejemplo, la talidomida es extremadamente teratogénica para el embrión humano, pero origina efectos muy escasos en algunos animales de experimentación, como la rata y el ratón. No obstante, los medicamentos que son teratógenos intensos para los animales de experimentación no se deben utilizar durante el embarazo humano, especialmente a lo largo del período embrionario. Las capas germinativas se forman durante la gastrulación. Todos los tejidos y órganos del embrión se desarrollan a partir de las tres capas germinativas: ectodermo, mesodermo y endodermo. La formación de la línea primitiva y la aparición de la notocorda son hitos importantes en la morfogénesis.
4. La información relativa a la fecha de inicio de un embarazo puede no ser fiable debido a que depende de que la paciente recuerde un acontecimiento (su última menstruación) que tuvo lugar 2-3 meses antes. Por otra parte, la paciente puede haber experimentado una hemorragia intercurrente en el momento de su última menstruación y puede haber considerado que se trataba de una menstruación ligera. La **ecografía endovaginal** es un método fiable para determinar la posible fecha de inicio de un embarazo y la edad del embrión.
5. ¡No! Para que pueda causar defectos graves en los miembros, un medicamento con efecto teratógeno conocido debe actuar durante el período crítico del desarrollo de los miembros (24-36 días después de la fecundación). Los teratógenos interfieren con la diferenciación de los tejidos y los órganos, dando lugar a menudo a una disrupción o detención de su desarrollo.

# Capítulo 6

1. Los médicos no siempre pueden considerar exacta la información relativa al momento de la última menstruación normal (UMN) ofrecida por sus pacientes, especialmente en los casos en los que la determinación del momento de la fecundación tiene una gran importancia; por ejemplo, en los embarazos de alto riesgo en los que podría ser necesaria la inducción del parto lo antes posible. Se puede determinar con una precisión razonable la fecha estimada de parto o la fecha esperada del mismo utilizando para ello una **ecografía diagnóstica** con objeto de determinar el tamaño de la cabeza y el abdomen del feto. Normalmente, el parto se induciría después de las semanas 36-37, utilizando para ello hormonas (p. ej., prostaglandinas y oxitocina), a menos que hubiera una buena razón para hacerlo antes.

2. Se podría realizar la biopsia de las vellosidades coriónicas (**BVC**) para estudiar los cromosomas del feto. El trastorno cromosómico detectado con mayor frecuencia en los fetos de mujeres mayores de 40 años de edad es la trisomía 21. Si los cromosomas del feto fueran normales pero se sospechara la existencia de malformaciones congénitas en el encéfalo o los miembros, se podría llevar a cabo una ecografía. Este método permite descartar la existencia de alteraciones morfológicas cuando se lleva a cabo una valoración de todo el feto. El sexo del feto se puede determinar a través del estudio de los cromosomas de las células obtenidas mediante BVC, y a menudo también es posible determinarlo mediante la ecografía.

3. El consumo excesivo o indiscriminado de medicamentos no controlados (los que no requieren receta), como la aspirina y los antitusígenos, conlleva un riesgo considerable. En los hijos de mujeres que consumen grandes cantidades de alcohol durante el embarazo se han observado cuadros de convulsiones por abstinencia y, por otra parte, algunos de estos niños manifiestan el denominado **síndrome alcohólico fetal** (v. [cap. 20](#)). Posiblemente, el médico le diría a la paciente que no tomara ningún medicamento que no le fuera prescrito de manera específica. Los fármacos más perjudiciales para el feto están sometidos a un control legal y se deben prescribir con mucha prudencia.

4. Hay muchos factores (fetales, maternos y ambientales) susceptibles de reducir la tasa del crecimiento fetal (CIR). Son ejemplos de estos factores las infecciones intrauterinas, los embarazos múltiples y las alteraciones cromosómicas. El consumo de cigarrillos, la adicción a los opiáceos y el consumo de grandes cantidades de alcohol también son causas demostradas de CIR. Una mujer interesada en el crecimiento y el bienestar general de su feto debe consultar frecuentemente al médico, seguir una dieta de calidad y no consumir drogas, cigarrillos ni alcohol.

5. *La amniocentesis es un procedimiento que carece relativamente de riesgos.* Se ha estimado que la posibilidad de inducción de un aborto en el transcurso de la amniocentesis es de alrededor del 0,5%. La BVC también se puede utilizar para obtener células con el objeto de estudiar los cromosomas. El acrónimo PUBS hace referencia a la obtención percutánea de una muestra de la sangre del cordón umbilical (*percutaneous umbilical cord blood sampling*). Se introduce la aguja en la vena umbilical bajo guía mediante ecografía. En estas muestras de sangre se pueden llevar a cabo estudios cromosómicos y hormonales.

6. Los **defectos del tubo neural** se pueden detectar por las concentraciones *elevadas* de alfa-fetoproteína (AFP). Es posible realizar estudios diagnósticos mediante la monitorización de las

concentraciones de la AFP. Otros estudios adicionales en el caso de los defectos del tubo neural pueden ser los correspondientes a la ecografía. *Bajas concentraciones de AFP pueden indicar síndrome de Down.* También es posible efectuar estudios sobre los cromosomas para determinar el complemento cromosómico de las células fetales.

# Capítulo 7

1. El método habitual para estimar la fecha esperada del parto consiste en contar hacia atrás 3 meses desde el primer día de la UMN, y después añadir 1 año y 7 días (regla de Nägele; v. [cap. 6](#)). El diámetro biparietal de la cabeza fetal se puede medir mediante ecografía en las pacientes con riesgo obstétrico alto debido a que este parámetro se correlaciona adecuadamente con la edad fetal. Las mediciones de la longitud del pie también son muy útiles.
2. El **polihidramnios** es la acumulación de una cantidad excesiva de líquido amniótico. Cuando tiene lugar en el transcurso de unos pocos días, hay un riesgo elevado de defectos congénitos fetales graves, especialmente del sistema nervioso central (p. ej., meroencefalia y espina bífida quística). Los fetos con defectos importantes del encéfalo no degluten las cantidades habituales de líquido amniótico y, por tanto, aumenta el volumen de dicho líquido. La atresia (bloqueo u obstrucción) del esófago se acompaña casi siempre de polihidramnios debido a que el feto no puede deglutir y absorber el líquido amniótico. La gemelaridad también es un factor predisponente para el polihidramnios.
3. Hay una tendencia a que los gemelos «aparezcan en familias». Es poco probable que haya algún factor genético en la gemelaridad monocigótica (MZ, *monozygotic*), pero la predisposición a la gemelaridad dicigótica (DZ, *dizygotic*) está genéticamente determinada. La frecuencia de los gemelos DZ aumenta claramente con la edad materna hasta los 35 años, pero después de ello disminuye; sin embargo, la edad de la madre apenas influye en la frecuencia de los gemelos MZ. La determinación de la cigosidad de los gemelos se puede llevar a cabo generalmente mediante el estudio de la placenta y de las membranas fetales. Después se puede determinar la cigosidad a través de la evaluación de las similitudes y diferencias determinadas genéticamente en la pareja de gemelos. Las diferencias en los estudios del ácido desoxirribonucleico (ADN) demuestran que los gemelos son DZ.
4. Se observa una **arteria umbilical única** en aproximadamente el 0,5% de los cordones umbilicales. Esta alteración se acompaña de una incidencia de alteraciones cardiovasculares del 15-20%.
5. Fueron fecundados dos cigotos. Los blastocistos resultantes se implantaron muy cerca el uno del otro y las placentas se fusionaron. La biopsia de las vellosidades coriónicas se obtuvo del saco coriónico del gemelo de sexo femenino. Si se hubieran observado dos sacos coriónicos en la ecografía, se debería haber sospechado una situación de gemelos DZ.
6. Las bandas amnióticas se forman cuando el amnios se desgarró durante el embarazo. Estas bandas rodean partes del cuerpo del embrión y dan lugar a defectos como la ausencia de una mano o la aparición de surcos profundos en un miembro, en lo que constituye el síndrome de las bandas (bridas) amnióticas o el complejo de disrupción por bandas amnióticas.

# Capítulo 8

1. Lo más probable es un diagnóstico de **hernia diafragmática congénita** (HDC). El defecto congénito en el diafragma que da lugar a este tipo de hernia se debe generalmente a la falta de cierre del canal pericardioperitoneal izquierdo durante la sexta semana del desarrollo; en consecuencia, se produce la herniación de los órganos abdominales hacia el tórax, donde comprimen los pulmones (especialmente el izquierdo) causando dificultad respiratoria. En general, el diagnóstico se puede establecer mediante un estudio radiológico o ecográfico sobre el tórax. Este defecto también se puede detectar en la fase prenatal mediante ecografía. Típicamente, en los recién nacidos con HDC se observan asas intestinales rellenas de aire, líquido o ambos en el hemitórax izquierdo.
2. En la hernia retroesternal, que representa un defecto congénito infrecuente, el intestino puede experimentar herniación hacia el saco pericárdico o, por el contrario, el corazón puede estar desplazado hacia la parte superior de la cavidad peritoneal. La herniación del intestino a través del hiato esternocostal da lugar a este trastorno.
3. La HDC se observa en aproximadamente 1 de cada 2.200 recién nacidos. Un recién nacido en el que se establece el diagnóstico de HDC hay que colocarlo inmediatamente con la cabeza y el tórax por encima del nivel del abdomen, con objeto de facilitar el desplazamiento en dirección inferior de los órganos abdominales, desde el tórax. Tras un período de estabilización preoperatoria, se lleva a cabo una intervención quirúrgica con reducción de los órganos abdominales y cierre del defecto diafragmático. Los recién nacidos con HDC pueden fallecer debido a una dificultad respiratoria grave secundaria al desarrollo insuficiente de los pulmones. Sin embargo, la mayoría de estos lactantes sobreviven gracias a los avances que se han efectuado en los métodos de respiración asistida.
4. La gastrosquisis y las hernias epigástricas se producen en el plano medio de la región epigástrica; estas hernias son infrecuentes. El defecto a través del cual tiene lugar la herniación se debe a la falta de fusión de los pliegues corporales laterales en esta región durante la cuarta semana.

# Capítulo 9

1. El diagnóstico más probable es el de **seno branquial**. Cuando este seno se infecta, se produce la eliminación intermitente de un material mucoide. Este material procede probablemente de un **seno branquial externo**, que es un resto de la segunda hendidura faríngea, del seno cervical o de ambos. Normalmente, el surco y el seno desaparecen a medida que se forma el cuello.
2. La posición de las glándulas paratiroides inferiores es variable. Se desarrollan en asociación estrecha al timo y se desplazan caudalmente junto con este órgano en el transcurso de su descenso a lo largo del cuello. Si el timo no desciende hasta su posición habitual en el mediastino superior, una o ambas glándulas paratiroides inferiores pueden quedar localizadas en la proximidad de la bifurcación de la arteria carótida común. Si una glándula paratiroides inferior no se separa del timo, puede ser desplazada junto con él hasta el mediastino superior.
3. Muy posiblemente, la paciente presenta un **quiste del conducto tirogloso** originado a partir de un pequeño resto del conducto tirogloso embrionario. Cuando no se produce la degeneración completa de este conducto, se puede formar un quiste que se localiza en cualquier punto del plano medio del cuello, entre el agujero ciego de la lengua y la escotadura yugular en el manubrio esternal. El quiste del conducto tirogloso se puede confundir con una glándula tiroides ectópica; por ejemplo, una glándula tiroides que no ha descendido hasta su posición normal en el cuello.
4. El labio hendido unilateral se debe a la falta de fusión de la prominencia maxilar del lado afectado con las prominencias nasales mediales. La fisura del maxilar anterior al orificio incisivo se debe a la falta de fusión de los procesos palatinos con el paladar primario. Aproximadamente el 60-80% de los pacientes con labio hendido (con o sin paladar hendido) son de sexo masculino. Cuando ambos progenitores son normales y su primer hijo muestra labio hendido, la posibilidad de que el segundo hijo presente esta misma anomalía en el labio se sitúa alrededor del 4%.
5. Hay pruebas suficientes de que los medicamentos antiepilépticos, como la **fenitoína** o la difenilhidantoína, administrados a mujeres embarazadas incrementan en dos a tres veces la incidencia de labio hendido y de paladar hendido, en comparación con la población general. El labio hendido asociado a paladar hendido se debe a numerosos factores, algunos de ellos genéticos y otros ambientales; por tanto, este trastorno tiene una etiología multifactorial.

# Capítulo 10

1. La imposibilidad de introducir un catéter a través del esófago hasta alcanzar el estómago indica un problema de **atresia esofágica**. Dado que este defecto se asocia a menudo a fístula traqueoesofágica, el pediatra debería sospechar la presencia asociada de dicha anomalía. El estudio radiológico y la ecografía demostrarían la atresia. La presencia de este defecto se podría confirmar también mediante la visualización de la detención de la **sonda nasogástrica** en la parte proximal de la bolsa esofágica. Si fuera necesario, bastaría con inyectar una pequeña cantidad de aire para destacar la imagen. En el caso de algunos tipos de fístula traqueoesofágica (FTE) también se observaría la presencia de aire en el estómago debido a que lo alcanza a través de una conexión entre el esófago y la tráquea. En general, para detectar y eliminar la FTE se debe utilizar una estrategia combinada con radiología, endoscopia y cirugía.

2. Los lactantes con **síndrome de dificultad respiratoria** (SDR), también denominado enfermedad de la membrana hialina, intentan superar el problema respiratorio mediante el incremento de la frecuencia y la profundidad de los movimientos respiratorios. Las retracciones intercostales, subcostales y esternales, además del aleteo nasal, son signos prominentes de dificultad respiratoria. *La enfermedad de la membrana hialina es una causa importante de SDR* y de fallecimiento en los lactantes prematuros. La deficiencia de **surfactante** pulmonar se asocia a SDR. Se puede administrar un tratamiento con glucocorticoides durante el embarazo para acelerar el desarrollo pulmonar fetal y la producción de surfactante.

3. El tipo más habitual de FTE es el que conecta la tráquea con la parte inferior del esófago. Este defecto se asocia a atresia del segmento esofágico que queda por encima de la fístula. La FTE se debe a la división incompleta del intestino primitivo anterior por el tabique traqueoesofágico, que separa el esófago y la tráquea.

4. En la mayor parte de los tipos de FTE el aire pasa desde la tráquea hasta el esófago y el estómago a través de la propia FTE. La **neumonía** secundaria a la aspiración de secreciones orales y nasales hacia los pulmones es una complicación grave de este defecto. Obviamente, en estos casos está contraindicada la administración al lactante de agua o alimento por vía oral.

# Capítulo 11

1. La ausencia completa de luz (**atresia duodenal**) puede afectar a las partes segunda (descendente) y tercera (horizontal) del duodeno. Generalmente, la obstrucción se debe a la vacuolización incompleta de la luz del duodeno durante la octava semana. La obstrucción causa distensión del estómago y del duodeno proximal debido a que el feto deglute líquido amniótico y a que el recién nacido deglute aire, moco y leche. *La atresia duodenal es frecuente en los pacientes con síndrome de Down*, en los que también se pueden observar otros defectos congénitos como páncreas anular, malformaciones cardiovasculares, rotación anómala del intestino primitivo medio y anomalías anorrectales. El **polihidramnios** se debe a que la atresia duodenal impide la absorción normal del líquido amniótico en el intestino fetal distal a la obstrucción. El feto deglute líquido amniótico antes del nacimiento; sin embargo, debido a la atresia duodenal, el líquido deglutido no puede atravesar el intestino y ser absorbido hacia la circulación fetal, para su transferencia posterior a través de la placenta hacia la circulación materna, donde finalmente es eliminado con la orina de la madre.

2. El **conducto onfaloentérico** (tallo vitelino) experimenta normalmente una involución completa hacia la décima semana del desarrollo, en un momento en el que los intestinos retornan al abdomen. En el 2-4% de las personas persiste un resto del conducto onfaloentérico en forma de un **divertículo ileal** (a menudo denominado divertículo de Meckel); sin embargo, sólo un pequeño número de estos defectos llega a causar síntomas en algún momento. En el caso referido, persistió todo el conducto onfaloentérico, de manera que el divertículo presentaba conexión con la pared abdominal anterior y con el ombligo a través de un tracto sinusal. Este defecto es infrecuente y su abertura externa se puede confundir con un **granuloma** (una lesión inflamatoria) del muñón del cordón umbilical.

3. Posiblemente, la fístula estaba conectada con el extremo ciego del recto. El defecto, que corresponde a un **ano imperforado** con fístula rectovaginal, se debe a la falta de formación del tabique urorectal que separa de manera completa las partes anterior y posterior del seno urogenital. Dado que el tercio inferior de la vagina se forma a partir de la parte anterior del seno urogenital, está unido al recto (que forma la parte posterior del seno urogenital).

4. Este defecto es un **onfalocele**. Un onfalocele de tamaño pequeño, como el del caso que nos ocupa, se denomina en ocasiones erróneamente *hernia del cordón umbilical*; sin embargo, no se debería confundir con una hernia umbilical que aparece después del nacimiento y que está cubierta por piel. La fina membrana que cubre la masa en este caso estaría compuesta por peritoneo y amnios. La hernia estaría constituida por asas de intestino delgado. El onfalocele tiene lugar cuando las asas intestinales no vuelven a la cavidad abdominal desde el cordón umbilical a lo largo de la décima semana de la vida fetal. En el caso presente, dado que la hernia tiene un tamaño relativamente pequeño, el intestino puede haber vuelto a la cavidad abdominal, y después haber experimentado una herniación debido a que los músculos rectos no se aproximan entre sí lo suficiente como para ocluir el defecto circular existente en la pared abdominal anterior.

5. Es probable que el íleon estuviera obstruido, con **atresia ileal**. La atresia ileal del intestino delgado afecta con mayor frecuencia al íleon; la segunda región afectada con mayor frecuencia es el duodeno y el yeyuno es el segmento intestinal que se ve afectado con una frecuencia menor. Se forma algo de **meconio** (heces fecales) a partir del epitelio fetal exfoliado y del moco producido por la luz intestinal,



y se localiza distalmente a la zona de obstrucción (segmento atrésico). Durante la intervención quirúrgica, el íleon atrésico posiblemente aparecería en forma de un segmento estrecho que pone en conexión los segmentos proximal y distal del intestino delgado. La atresia del íleon podría deberse a la falta de recanalización de la luz; lo más probable es que la atresia ileal se produjera a consecuencia de una interrupción prenatal de la vascularización sanguínea del íleon. En ocasiones tiene lugar el retorcimiento de un asa del intestino delgado con interrupción de su vascularización sanguínea y con **necrosis** (muerte celular) en el segmento afectado. El segmento atrésico del intestino se convierte generalmente en un cordón fibroso que conecta los segmentos proximal y distal del intestino.

# Capítulo 12

1. La duplicación de la pelvis renal y el uréter se debe a la formación de dos yemas ureterales en uno de los lados del embrión. Más adelante, los primordios de estas estructuras se fusionan. En general, los dos uréteres se abren en la vejiga. A veces el uréter extra se abre en el tracto urogenital distal a la vejiga. Esta situación ocurre cuando el uréter accesorio no queda incorporado en la base de la vejiga junto con el otro uréter; en su lugar, el uréter extra se desplaza caudalmente junto con el conducto mesonéfrico y se abre con él en la parte caudal del seno urogenital. Dado que esta parte del seno urogenital da origen a la uretra y al epitelio de la vagina, el orificio ureteral ectópico (con localización anómala) puede quedar situado en cualquiera de estas estructuras, lo que explica las pérdidas continuas de orina hacia la vagina. El **orificio ureteral ectópico** que se abre por debajo de la vejiga da lugar a incontinencia urinaria debido a que en esta situación no están interpuestas la vejiga ni el esfínter uretral para evitar la salida de la orina hacia el exterior. Normalmente, el trayecto oblicuo del uréter en el interior de la pared de la vejiga permite que la contracción de la musculatura vesical actúe en forma de un esfínter ureteral, controlando así el flujo de orina a través de éste.

2. Las **arterias renales accesorias** son frecuentes. Alrededor del 25% de los riñones reciben dos o más ramas directamente desde la aorta; sin embargo, es excepcional que sean más de dos ramas. Las arterias supernumerarias se introducen a través del seno renal o de los polos del riñón, generalmente del inferior. Las arterias renales accesorias, que son más frecuentes en el lado izquierdo, representan arterias renales fetales persistentes que se originan de forma secuencial a partir de la aorta a medida que los riñones «ascienden» desde la pelvis hasta el abdomen. Los vasos inferiores con frecuencia experimentan degeneración según se desarrollan los nuevos vasos. Las arterias supernumerarias tienen una frecuencia aproximadamente del doble que las venas supernumerarias. Suelen originarse en el nivel del riñón. La presencia de una arteria supernumeraria tiene importancia clínica en otras circunstancias debido a que puede cruzar la unión ureteropélvica y dificultar el flujo de la orina, con dilatación de los cálices y de la pelvis ipsilaterales (**hidronefrosis**). Los riñones con hidronefrosis presentan infecciones frecuentes (**pielonefritis**), que pueden dar lugar, en última instancia, a la destrucción de dichos órganos.

3. Los **embarazos en los cuernos uterinos rudimentarios** son muy infrecuentes pero tienen importancia clínica debido a que es difícil diferenciarlos de los embarazos tubáricos. En el caso presente, la anomalía uterina fue el resultado de un *retraso del crecimiento del conducto paramesonéfrico derecho* con fusión incompleta entre este conducto y el conducto contralateral durante el desarrollo del útero. La mayor parte de los defectos debidos a la fusión incompleta de los conductos paramesonéfricos no causan problemas clínicos; sin embargo, el cuerno rudimentario que no presenta comunicación con la parte principal del útero puede ser causa de dolor durante el período menstrual debido a su distensión por la acumulación de sangre. Dado que la mayor parte de los cuernos uterinos rudimentarios muestran un grosor mayor que las trompas uterinas, la rotura de un embarazo en un cuerno uterino rudimentario suele ocurrir mucho más tarde que la correspondiente a un embarazo tubárico.

4. El término **hipospadias del glande del pene** es el que se aplica a una anomalía en la que el orificio uretral se localiza en la superficie ventral del pene, en la proximidad del glande. El pene muestra incurvación ventral. El hipospadias del glande del pene se debe a la falta de fusión completa de los

pliegues urogenitales en la superficie ventral del pene en desarrollo, con ausencia de comunicación con la parte terminal de la uretra esponjosa en el glande del pene. El hipospadias se puede asociar a una producción inadecuada de andrógenos por parte de los testículos fetales y también a una resistencia frente a estas hormonas a nivel celular en los pliegues urogenitales. *Se considera que el hipospadias tiene una etiología multifactorial* debido a que los familiares próximos de los pacientes con hipospadias tienen más posibilidades de sufrir este defecto, en comparación con la población general. El **hipospadias del glande del pene** es una anomalía frecuente del tracto urogenital que se observa en aproximadamente 1 de cada 300 lactantes de sexo masculino.

5. La joven es una mujer, a pesar de que su complemento cromosómico es 46,XY y que presenta testículos pequeños y no funcionantes. La paciente sufre el **síndrome de insensibilidad a los andrógenos**. La ausencia de masculinización que presentan estas personas se debe a la resistencia frente al efecto de la testosterona a nivel celular en los genitales.

6. El fundamento embriológico de la **hernia inguinal indirecta** es la persistencia del proceso vaginal, una evaginación fetal del peritoneo. Esta bolsa de configuración digitiforme presenta evaginación en la pared abdominal anterior y forma el conducto inguinal. La persistencia del proceso vaginal predispone a la hernia inguinal indirecta debido a que crea una zona de debilidad en la pared abdominal anterior; así, es posible la herniación de un saco herniario con contenido abdominal en situaciones en las que la presión intraabdominal aumenta de manera muy importante (p. ej., durante los esfuerzos de la defecación). El saco herniario está cubierto por la fascia espermática interna, el músculo cremáster y la fascia cremastérica.

# Capítulo 13

1. La **comunicación interventricular** (CIV) es el defecto cardíaco más frecuente. Se observa en aproximadamente el 25% de los niños con cardiopatía congénita. La mayor parte de los pacientes con una CIV de gran tamaño presentan una derivación izquierda-derecha masiva de la sangre con cianosis e insuficiencia cardíaca congestiva.
2. El **conducto arterioso permeable** (CAP) es la anomalía cardiovascular más frecuente asociada a la rubeola materna durante las fases iniciales del embarazo. Cuando el conducto arterioso es permeable en un lactante, la sangre aórtica es derivada hacia la arteria pulmonar. Entre la mitad y las dos terceras partes de la eyección ventricular izquierda pueden ser derivadas a través del CAP. El trabajo extra que esto supone para el corazón origina cardiomegalia.
3. La tétada de alteraciones cardíacas que se observa en la **tetralogía de Fallot** consiste en estenosis pulmonar, CIV, acabalgamiento aórtico e hipertrofia ventricular derecha. La **angiocardiografía** y la ecografía pueden revelar la localización anómala de la aorta (acabalgamiento sobre la CIV) y el grado de estenosis pulmonar. La **cianosis** se debe a la derivación de sangre con baja saturación de oxígeno; sin embargo, este problema puede no estar presente en el momento del nacimiento. El objetivo principal del tratamiento es el incremento de la oxigenación de la sangre del lactante, generalmente mediante la corrección quirúrgica de la estenosis pulmonar y el cierre de la CIV.
4. Posiblemente se debería realizar un **cateterismo cardíaco** y una ecografía para confirmar el diagnóstico de la trasposición de las arterias de gran calibre. Si existiera este defecto, una embolada (de gran volumen) de material de contraste inyectada en el ventrículo derecho alcanzaría la aorta, mientras que el material de contraste inyectado en el ventrículo izquierdo alcanzaría la circulación pulmonar. El lactante pudo sobrevivir después del nacimiento debido a que en estos casos se mantiene abierto el conducto arterioso, lo que permite una cierta mezcla de las sangres de las dos circulaciones. En otros casos hay también una **comunicación interauricular** (CIA) o una CIV que permite la mezcla de las sangres. La trasposición completa de las arterias de gran calibre es incompatible con la vida cuando no existen defectos asociados de los tabiques interauricular o interventricular, o bien un CAP.
5. Probablemente sería una **CIA de tipo ostium secundum**. Se localizaría en la región de la fosa oval debido a que éste es el tipo más frecuente de CIA clínicamente significativa. Los defectos grandes, como en el presente caso, se extienden a menudo hacia la vena cava inferior. La arteria pulmonar y sus ramas principales están dilatadas debido al incremento del flujo sanguíneo a través de los pulmones y al aumento de la presión en la circulación pulmonar. En estos casos hay una derivación considerable de sangre oxigenada que va desde la aurícula izquierda hasta la aurícula derecha. Esta sangre, junto con el retorno venoso normal hacia la aurícula derecha, alcanza el ventrículo derecho y es bombeada hacia los pulmones. Las CIA de gran tamaño pueden tolerarse durante un largo período de tiempo, como en el caso que nos ocupa, pero la dilatación progresiva del ventrículo derecho a menudo da lugar a insuficiencia cardíaca.

# Capítulo 14

1. El defecto congénito más frecuente de la columna vertebral es la espina bífida oculta. Este defecto del arco vertebral de la primera vértebra sacra, de la última vértebra lumbar o de ambas se observa en aproximadamente el 10% de las personas. El defecto también puede afectar a las vértebras cervicales y torácicas. La médula espinal y las raíces medulares son generalmente normales, y en muchos casos los pacientes no presentan sintomatología neurológica. La espina bífida oculta no causa problemas en la espalda en la mayoría de estas personas.
2. La asociación de una costilla con la séptima vértebra cervical tiene importancia clínica, ya que puede comprimir la arteria subclavia, el plexo braquial o ambos, con sintomatología de compresión arterial y nerviosa. En la mayor parte de los casos las costillas cervicales no causan síntomas. Estas costillas se desarrollan a partir de las apófisis costales de la séptima vértebra cervical. Se observan costillas cervicales en el 0,5-1% de las personas.
3. Una hemivértebra puede originar la curvatura lateral de la columna vertebral (escoliosis). Este defecto de la columna vertebral está constituido por la mitad de un cuerpo vertebral, por un pedículo y por una lámina. La anomalía se debe a que las células mesenquimales procedentes de los esclerotomas de un lado no forman el primordio de la mitad de una vértebra. En consecuencia, hay más centros de crecimiento en uno de los lados de la columna vertebral, y dicho desequilibrio hace que ésta muestre una inclinación lateral.
4. El término **craneosinostosis** indica el cierre prematuro de una o más suturas craneales. Esta anomalía del desarrollo produce malformaciones del cráneo. La escafocefalia (cráneo alargado y estrecho) se debe al cierre prematuro de la sutura sagital. Este tipo de craneosinostosis representa aproximadamente el 50% de los casos. El desarrollo del encéfalo es normal en estos lactantes.
5. Las características del síndrome de Klippel-Feil son cuello corto, línea de implantación del pelo baja y limitación de los movimientos del cuello. En la mayoría de los casos el número de cuerpos vertebrales cervicales es inferior al normal.

# Capítulo 15

1. La ausencia de la porción esternocostal del músculo pectoral mayor izquierdo es la causa de las alteraciones observadas en la superficie. Suelen estar presentes las porciones costales de los músculos pectoral mayor y pectoral menor. A pesar de sus numerosas e importantes acciones, la ausencia completa o parcial del músculo pectoral mayor no suele originar discapacidad; no obstante, la alteración causada por la ausencia del pliegue axilar anterior es importante debido a que representa la localización inferior del pezón. Las acciones de los demás músculos asociados a la articulación del hombro compensan la ausencia de parte del músculo pectoral mayor.
2. Aproximadamente el 13% de las personas carecen del músculo palmar largo en una o ambas manos. La ausencia de este músculo no da lugar a discapacidad.
3. Correspondería al **músculo esternocleidomastoideo** izquierdo, que muestra prominencia cuando se contrae. El músculo izquierdo no está afectado y no es la causa de la desviación de la cabeza del niño hacia el lado derecho. Es el músculo esternocleidomastoideo derecho acortado y contraído el que fija la apófisis mastoides derecha a la clavícula derecha y al esternón; por tanto, el crecimiento continuado del lado izquierdo del cuello da lugar a una inclinación y una rotación de la cabeza. Este trastorno relativamente frecuente, denominado **tortícolis congénito** (cuello torcido), puede deberse a la lesión del músculo durante el nacimiento. Se puede producir el desgarro de algunas fibras musculares con hemorragia en el interior del músculo. En el transcurso de varias semanas puede tener lugar la necrosis de algunas fibras musculares y la sangre es sustituida por tejido fibroso, lo que da lugar al acortamiento del músculo con estiramiento de la cabeza del niño hacia el mismo lado.
4. La ausencia de musculatura estriada en el plano medio de la pared abdominal anterior del embrión se asocia a **extrofia de la vejiga**. Este defecto congénito grave se debe al cierre incompleto en la línea media de la parte inferior de la pared abdominal anterior, y a la falta de migración de las células mesenquimales desde el mesodermo somático entre el ectodermo de superficie y el seno urogenital durante la cuarta semana del desarrollo. La ausencia de células mesenquimales en el plano medio es la causa de la falta de desarrollo de los músculos estriados.

# Capítulo 16

1. El número de lactantes de sexo femenino con luxación de la cadera es aproximadamente ocho veces mayor que el de lactantes de sexo masculino con este mismo problema. La articulación de la cadera no suele presentar luxación en el momento del nacimiento, sin embargo el acetábulo está desarrollado de manera insuficiente. La luxación de la cadera puede que no se manifieste hasta que el lactante intenta ponerse en pie, aproximadamente 12 meses después de su nacimiento. Es probable que este trastorno se deba a las fuerzas de deformación que actúan directamente sobre la articulación de la cadera fetal.
2. Las malformaciones graves de los miembros (amelia y meromelia) similares a los causados por la talidomida son infrecuentes y generalmente tienen un fundamento genético. El síndrome de talidomida consiste en: ausencia de los miembros (amelia); defectos groseros en los miembros (meromelia), como la unión directa de las manos y los pies al tronco a través de huesos pequeños e irregulares; atresia intestinal, y defectos cardíacos.
3. El tipo más frecuente de pie zambo es el **pie equino varo**, que se observa en alrededor del 0,1% de los recién nacidos. En esta deformidad, las plantas de los pies giran medialmente y los pies muestran una flexión plantar manifiesta. Los pies se mantienen fijos en la posición de puntillas, con similitud a la pezuña de un caballo.
4. La **sindactilia** (fusión de los dedos) es el tipo más frecuente de defecto de los miembros. Su gravedad oscila entre los cuadros de membranas cutáneas interdigitales hasta los cuadros de **sinostosis** (fusión de las falanges). La sindactilia es más frecuente en los pies que en las manos. El defecto se debe a la falta de separación de los rayos digitales con formación del quinto dedo o a la falta de desintegración de las membranas interdigitales que unen los dedos en desarrollo entre la sexta y la octava semana. En consecuencia, no se produce la separación de los dedos.

# Capítulo 17

1. La evaluación ecográfica del feto permite detectar la ausencia del neurocráneo (acrania) ya desde la semana 14 (v. [fig. 17-35](#)). Los fetos con meroencefalia (ausencia de una parte del encéfalo) no degluten las cantidades normales de líquido amniótico, presumiblemente debido a la alteración del mecanismo neuromuscular que controla la deglución. Dado que la orina fetal se elimina hacia el líquido amniótico en cantidades normales, aumenta el volumen de éste. Normalmente, el feto deglute el líquido amniótico, que es absorbido por sus intestinos y dirigido hacia la placenta para su eliminación a través de la sangre y los riñones de la madre. La meroencefalia, un trastorno denominado a menudo de manera incorrecta como anencefalia (ausencia del encéfalo), puede detectarse en una radiografía simple; sin embargo, normalmente no se realizan radiografías sobre el feto; en cambio, este grave defecto se diagnostica mediante ecografía o amniocentesis. El incremento de la concentración de la alfa-fetoproteína en el líquido amniótico indica la existencia de un defecto del tubo neural abierto, como la acrania con meroencefalia o la espina bífida con mielosquisis.

2. El **mielomeningocele** se asocia a problemas neurológicos debido a que a menudo están incorporadas en la pared del saco protruyente la médula espinal, las raíces medulares o ambas. Esta situación da lugar a la alteración de los nervios correspondientes a diversas estructuras. Es frecuente la parálisis de los miembros inferiores y también puede haber incontinencia de la orina y las heces debido a la parálisis de los esfínteres anal y vesical.

3. El trastorno se denomina **hidrocefalia obstructiva**. El bloqueo se produce con mayor probabilidad en el acueducto cerebral del mesencéfalo. La obstrucción en esta zona (estenosis o atresia) dificulta o impide el paso del líquido ventricular desde los ventrículos laterales y el tercer ventrículo hasta el cuarto ventrículo. La hidrocefalia se reconoce en ocasiones antes del nacimiento; sin embargo, en la mayor parte de los casos se diagnostica durante las primeras semanas o meses posteriores al nacimiento. La hidrocefalia se puede reconocer mediante la ecografía abdominal en la madre durante el último trimestre. El tratamiento quirúrgico de la hidrocefalia consiste habitualmente en la derivación del exceso de líquido ventricular a través de un tubo de plástico hacia otra parte del cuerpo (p. ej., el torrente sanguíneo o la cavidad peritoneal), desde donde los riñones del lactante pueden eliminarlo más adelante.

4. «Hidrocefalia» no es un término sinónimo al de «cabeza aumentada de tamaño» debido a que el encéfalo grande (macroencéfalo), el higroma subdural y el hematoma de gran tamaño también pueden cursar con aumento de tamaño de la cabeza. La hidrocefalia puede incrementar o no el tamaño de la cabeza. La hidrocefalia *ex vacuo* da lugar a un aumento de tamaño de los ventrículos debido a la pérdida de parénquima cerebral; sin embargo, en estos casos la cabeza no muestra aumento de tamaño. La **microencefalia** (encéfalo pequeño) se suele asociar a **microcefalia** (bóveda craneal pequeña). Dado que el crecimiento del cráneo depende en gran medida del crecimiento del encéfalo, la detención del desarrollo del encéfalo puede causar microcefalia. Durante el período fetal, la exposición a agentes ambientales como el citomegalovirus, *Toxoplasma gondii*, el virus del herpes simple, así como a dosis elevadas de radiación puede causar microencefalia y microcefalia. La exposición del embrión o el feto a dosis elevadas de radiación durante el período comprendido desde la semana 8 hasta la 16 del desarrollo puede asociarse a deficiencia mental grave.



5. La **agenesia del cuerpo calloso**, parcial o completa, se asocia a disminución de la inteligencia en el 70% de los casos y a convulsiones en el 50%. Algunas de estas personas son asintomáticas y llevan a cabo una vida normal. La agenesia del cuerpo calloso puede aparecer en forma de un defecto aislado, pero lo más frecuente es que se asocie a otras anomalías del sistema nervioso central, como los defectos del grupo de la holoprosencefalia que se deben a la falta de división del prosencéfalo. Tal como ocurre en este caso, el aumento de tamaño del tercer ventrículo se puede asociar a agenesia del cuerpo calloso. El aumento de tamaño del tercer ventrículo se debe a que en las situaciones de ausencia del cuerpo calloso dicho ventrículo puede ascender hasta niveles superiores a los de los techos de los ventrículos laterales. En general, los ventrículos laterales están moderadamente aumentados de tamaño.

# Capítulo 18

1. Ciertamente, la madre había padecido la **rubeola** durante las fases tempranas del embarazo debido a que su hija presentaba la tríada característica de defectos que se observa en la infección del embrión por el virus de la rubeola. Las **cataratas** son frecuentes en los casos en los que la infección grave ocurre durante las primeras 6 semanas del embarazo, debido a que durante este período se forma la vesícula cristalina. Se considera que las cataratas congénitas se deben a la invasión del cristalino en desarrollo por parte del virus de la rubeola. La lesión cardiovascular más frecuente en los lactantes cuyas madres sufren la rubeola en las primeras fases del embarazo es el **conducto arterioso permeable**. A pesar de que el antecedente de erupción cutánea en la madre durante el primer trimestre del embarazo es útil para establecer el diagnóstico de **síndrome de la rubeola congénita**, la embriopatía (enfermedad embrionaria) también puede tener lugar después de la rubeola materna subclínica (es decir, sin erupción cutánea).

2. La **ptosis congénita** (caída del párpado superior) se debe habitualmente al desarrollo anómalo o a la falta de desarrollo del músculo elevador del párpado superior. La ptosis congénita se suele transmitir de manera autosómica dominante; sin embargo, la lesión de la rama superior del nervio motor ocular común (par craneal III), que inerva el músculo elevador del párpado superior, también da lugar a la caída del párpado superior.

3. El **protozoo** implicado era *Toxoplasma gondii*, un parásito intracelular. Los defectos congénitos se deben a la invasión del torrente sanguíneo fetal y de los órganos en desarrollo por parte de los parásitos *Toxoplasma*. Estos parásitos alteran el desarrollo del sistema nervioso central, incluyendo el de los ojos, que se desarrollan a partir de evaginaciones del encéfalo (vesículas ópticas). Ciertamente, el médico podría informar a la paciente acerca de todo lo relativo a la presencia de quistes de *Toxoplasma* en la carne, así como recomendarle que cocinara adecuadamente la carne, en especial si decide tener más hijos. También podría advertirle que los ovoquistes de *Toxoplasma* son frecuentes en las heces de los gatos y que es importante que se lave cuidadosamente las manos después de tocar a un gato o su bandeja para la arena.

4. El lactante presentaba **trisomía 18** debido a que mostraba las características del fenotipo de este tipo de trisomía. Las orejas malformadas y con implantación baja asociadas a deficiencia mental grave, el occipucio prominente, la cardiopatía congénita y la falta de crecimiento son todos ellos datos sugestivos del síndrome de la trisomía 18. Esta alteración en el número de cromosomas se debe a la falta de disyunción del par de cromosomas 18 durante la gametogénesis. Su incidencia es de aproximadamente 1 caso por cada 8.000 recién nacidos. Casi todos los fetos con trisomía 18 experimentan aborto espontáneo. La supervivencia posnatal de estos lactantes es escasa y el 30% fallecen durante su primer mes de vida; la supervivencia media es de tan sólo 2 meses. El porcentaje de estos lactantes que sobreviven más de 1 año es inferior al 10%.

5. El desprendimiento de la retina consiste en la separación entre las dos capas embrionarias retinianas: el epitelio pigmentario neural procedente de la capa externa de la fosa óptica y la retina neural que procede de la capa interna de la fosa óptica. El espacio intrarretiniano, que representa la cavidad de la vesícula óptica, desaparece normalmente a medida que se forma la retina. La parte proximal de la arteria hialoidea suele persistir en forma de la arteria central de la retina; sin embargo,

lo habitual es que la parte distal de este vaso experimente degeneración.

# Capítulo 19

1. Se observan **dientes natales** en aproximadamente 1 de cada 2.000 recién nacidos. Generalmente son dos dientes en la posición de los incisivos mediales mandibulares. Los dientes natales pueden ser supernumerarios; sin embargo, a menudo corresponden a dientes primarios con erupción prematura. En los casos en los que, mediante estudios de imagen, se observa la presencia de dientes supernumerarios generalmente es posible eliminarlos para que no interfieran con la erupción subsiguiente de los dientes temporales normales. Los dientes natales pueden causar molestias a la madre en forma de lesiones por abrasión o mordedura del pezón durante el amamantamiento. También pueden hacer que el lactante sufra lesiones en la lengua que, dado que la mandíbula es relativamente pequeña en el momento del nacimiento, se localiza entre los procesos alveolares de los maxilares.

2. La alteración en la coloración de los dientes del lactante posiblemente cabe atribuirlo a la administración de **tetraciclina** a la madre durante el embarazo. Las tetraciclinas se incorporan en el esmalte y la dentina en desarrollo, dando lugar a alteraciones en su coloración. La **disfunción de los ameloblastos** secundaria al tratamiento con tetraciclina causa hipoplasia del esmalte (p. ej., pequeñas depresiones en su superficie). Lo más probable es que la dentición secundaria también esté afectada debido a que la formación del esmalte comienza en los dientes permanentes antes del nacimiento (aproximadamente, a las 20 semanas en el caso de los incisivos).

3. Es un defecto angiomatoso de la piel, es decir, un angioma capilar o **hemangioma**. Se forma debido a un crecimiento excesivo de los vasos sanguíneos y está constituido principalmente por capilares; no obstante, en su interior también hay algunas arteriolas y vénulas. La lesión tiene un color rojizo debido a que en su interior no se produce la extracción del oxígeno transportado por la sangre que la atraviesa. Este tipo de angioma es muy frecuente y es necesario asegurar a la madre que carece de significación clínica y que no requiere tratamiento. Desaparece al cabo de unos pocos años. Anteriormente, este tipo de angioma se denominaba nevo «en llama» (*nevus flammeus*); sin embargo, esta denominación también se aplica en ocasiones a otros tipos de angioma. Para evitar la confusión, es mejor no utilizarla. El de *nevus* no es un término muy apropiado debido a que en latín significa «marca de nacimiento», que puede corresponder o no a un angioma.

4. La presencia de un penacho de pelo en el plano medio de la espalda, en la región lumbosacra, indica generalmente la presencia de una espina bífida oculta. Ésta es la anomalía más frecuente en el desarrollo de las vértebras y se observa en las vértebras L5, L1 o ambas en aproximadamente el 10% de las personas por lo demás normales. La espina bífida oculta no suele tener significación clínica; sin embargo, algunos lactantes con este defecto vertebral también pueden presentar alteraciones en el desarrollo de la médula espinal y de las raíces medulares subyacentes.

5. Las capas superficiales de la epidermis de los lactantes con **ictiosis laminar**, una enfermedad que se produce por una queratinización excesiva, están constituidas por escamas de coloración marrón-grisácea y similitud a las escamas de un pez, que muestran adherencia en la parte central y elevación de sus bordes. Afortunadamente, este trastorno es muy infrecuente; se transmite de manera autosómica recesiva.

# Capítulo 20

1. El 7-10% de los defectos congénitos se deben a factores ambientales como los medicamentos y los productos químicos. Habitualmente, el clínico tiene dificultades para atribuir los defectos específicos a medicamentos concretos, debido a las razones siguientes:

- El medicamento puede haberse administrado como tratamiento de una enfermedad que en sí misma también pueden causar el defecto.
- El defecto fetal puede dar lugar a síntomas maternos que se tratan con un medicamento.
- El medicamento puede evitar el aborto espontáneo de un feto que ya presenta malformaciones.
- El medicamento puede haberse utilizado junto con otros fármacos que causan el defecto.

Las mujeres deben saber que hay varias drogas (p. ej., la **cocaína**) que causan defectos graves cuando se consumen durante el embarazo y que, por tanto, es necesario evitar su uso.

2. Las mujeres mayores de 35 años de edad muestran una probabilidad mayor de tener hijos con síndrome de Down o con algún otro trastorno cromosómico, en comparación con las mujeres más jóvenes (25-30 años). No obstante, la mayoría de las mujeres mayores de 35 años de edad tienen hijos normales. El médico que atiende a una mujer embarazada mayor de 40 años debe recomendar la realización de una biopsia de las vellosidades coriónicas, de una amniocentesis o de ambas pruebas para determinar si el feto presenta un trastorno cromosómico como la trisomía 21 o la trisomía 13. Las mujeres mayores de 44 años pueden tener hijos normales; sin embargo, la probabilidad de que el hijo de una de estas mujeres presente síndrome de Down es de 1:25.

3. La **penicilina** se ha utilizado con mucha frecuencia durante el embarazo a lo largo de más de 30 años, sin que se hayan observado signos de teratogenicidad. La mayoría de las mujeres embarazadas consumen dosis pequeñas de aspirina y de otros salicilatos; cuando estos compuestos se consumen bajo la supervisión de un médico, su riesgo teratogénico es muy bajo. El consumo crónico de dosis elevadas de aspirina durante el embarazo temprano puede ser peligroso. El alcohol y las drogas, como la cocaína, deben evitarse.

4. Ciertamente, el médico podría advertir a la madre de que no había peligro de que su hijo desarrollara cataratas o cardiopatía congénita debido a que ella sufrió la rubeola. El médico debería explicarle que las cataratas aparecen a menudo en los embriones de mujeres que presentan la enfermedad durante las fases iniciales del embarazo. Este problema se debe a los efectos del virus de la rubeola sobre el cristalino en desarrollo. El médico también podría decirle a la madre que no hay ningún problema con que una niña contraiga la rubeola antes de llegar a la edad fértil ya que, en tal caso, posiblemente desarrolle inmunidad permanente frente a dicha enfermedad.

5. Los gatos pueden estar infectados por el parásito *Toxoplasma gondii*. Por tanto, es una medida prudente la de evitar el contacto con los gatos y su camada durante el embarazo. Los ovoquistes de estos parásitos aparecen en las heces de los gatos y pueden ingerirse si no se tiene cuidado al manejar la bandeja de la arena de estos animales. Si la mujer está embarazada, el parásito puede causar defectos fetales graves en el sistema nervioso central, como deficiencia mental y ceguera.

# Índice alfabético

*Los números de página seguidos de c, f o t indican cuadros, figuras o tablas, respectivamente.*

# A

Aborto, [5](#)  
amenaza de, [5c](#)  
completo, [5c](#)  
espontáneo, [5c](#)  
embarazo múltiple, [25c](#)  
embriones, [50c](#) , [112f-113f](#) , [129f](#)  
anómalos, [36c](#)  
esporádico y recurrente, [50c](#)  
temprano, [50c](#)  
habitual, [5c](#)  
inducido, [5c](#)  
medios médicos, [5c](#)  
provocado, [5c](#)  
medios médicos, [5c](#)  
retenido, [5c](#)  
Acetábulo, desarrollo anómalo, [386c](#)  
Ácido  
acetilsalicílico, efectos fetales, [494](#)  
retinoico, [506](#)  
como teratógeno, [488t](#) , [494](#)  
endógeno, desarrollo embrionario, [487](#)  
úrico, transferencia placentaria, [117f](#)  
valproico, como teratógeno, [488t](#) , [493](#)  
Ácinos, [179](#) , [225](#)  
Acondroplasia, [359f](#) , [485f](#)  
Acrania, [355f](#) , [356c](#) , [417c](#) , [418f](#)  
Acromegalia, [359c](#)  
Acrosina, fecundación, [29](#) , [30](#)  
Acrosoma, [18](#) , [18f](#) , [28](#) , [29f](#)  
Activina(s)  
desarrollo  
del sistema digestivo, [213](#)  
pancreático, [225](#)  
vía de señalización común, [506](#)  
Acueducto, estenosis, congénita, [419c](#) , [421f](#)  
Adenocarcinoma, exposición a dietilestilbestrol, [493](#)  
Adenohipófisis, [409f](#) , [410](#) , [410t](#) , [426](#)  
Adenoides *See* [Amígdalas faríngeas](#)  
ADN, metilación de, [512-513](#)  
Afaquia, congénita, [438c](#)  
Afonía, con hendidura laringotraqueoesofágica, [203c](#)  
AFP *See* [Alfa-fetoproteína, determinación](#)  
Agenesia anorrectal, [241c](#) , [242f](#)

con fístula, [241c](#) , [242f](#)  
Agentes infecciosos  
como teratógenos, [488t](#) , [496-498](#)  
transferencia placentaria, [117f](#) , [119](#)  
Agregados nucleares, [116](#)  
Agua, transferencia placentaria, [117f](#)  
Agujeros  
ciego de la lengua, [174](#) , [174f](#) , [178f](#)  
incisivo, [188](#) , [188f](#) , [190](#)  
interventricular, [307](#) , [309f-311f](#)  
oval, [302f-306f](#) , [314c](#) , [337](#)  
cierre al nacer, [307f](#)  
permeable, [314c](#) , [316f-318f](#)  
sonda, [314c](#) , [315f](#)  
ventriculares, [412](#)  
Ala  
orbitaria, [351](#) , [352f](#)  
temporal, [352f](#)  
Alantoides, [58-60](#) , [59f-60f](#) , [72](#) , [73f](#) , [132](#) , [134f](#)  
desarrollo, [133f](#)  
destino, [133f](#)  
quistes, [60c](#) , [133c](#) , [134f](#)  
Albinismo, [456c](#)  
generalizado, [456c](#)  
localizado, [456c](#)  
Alcohol, consumo  
anomalías congénitas, [420c](#) , [488t](#) , [492](#)  
crecimiento fetal, [101](#) , [492](#)  
deficiencia mental, [423c](#) , [426](#)  
Alfa-fetoproteína  
anomalías fetales, [103c](#)  
determinación, [103](#)  
detección de los defectos del tubo neural, [131](#) , [401c](#)  
suero materno, [401c](#)  
meroencefalia, [401c](#)  
Aloinjerto, placenta, [119-120](#)  
Alopecia, [459c](#)  
Alumbramiento (expulsión de la placenta, el cordón umbilical y las membranas fetales), [110](#) , [121](#) ,  
[124f-125f](#)  
Alvéolo(s)  
dentarios, [463](#)  
pulmonar(es)  
definición, [206](#)  
desarrollo, [205f](#) , [206-209](#) , [207f](#)  
Amastia, [458c](#)



Amelia, [382](#) , [382f](#) , [383c](#) , [488t](#) , [489f](#)  
Ameloblastos, [461f](#) , [463](#) , [465c](#) , [466](#) , [468](#)  
Amelogénesis imperfecta, [466f](#) , [467c](#)  
Amígdala(s)  
criptas, [166](#)  
desarrollo, [340](#)  
faríngea, [340](#)  
lingual, [340](#)  
palatina, [340](#)  
tubárica, [340](#)  
Aminoácidos  
metabolismo y crecimiento fetales, [101](#)  
transferencia placentaria, [117f](#) , [118](#)  
Aminopterina, como teratógeno, [488t](#) , [493](#)  
Amnioblastos, [43](#)  
Amniocentesis  
concentraciones séricas de la AFP, [401c](#)  
diagnóstica, [102-103](#) , [103c](#)  
ilustración, [103f](#)  
Amnios, [42f](#) , [43](#) , [44f-45f](#) , [47f](#) , [55f](#) , [127-131](#) , [130f](#)  
número en los embarazos gemelares, [134t](#)  
rotura, [132c](#) , [132f](#)  
Ampolla(s)  
conducto semicircular, [441](#)  
hepatopancreática, [221c](#)  
trompa uterina, [21f](#) , [24f](#)  
fecundación, [30](#)  
Anafase, retraso, [480c](#)  
Analgésicos, efectos fetales, [494-495](#)  
Anastomosis, vasos sanguíneos placentarios, [134c](#)  
Andrógeno(s)  
como teratógeno, [488t](#) , [492-493](#)  
masculinización del feto femenino, [276](#)  
Andrógenos(s) insensibilidad, síndrome, [277c](#) , [278f](#)  
Androstendiona, [267](#)  
Anencefalia, [61c](#) , [131c](#) , [356c](#) , [391c](#) , [400c](#) , [417c](#)  
Anestesia en «silla de montar», espina bífida quística, [401c](#)  
Aneuploidía, [473f](#) , [475c](#)  
Angelman, síndrome de, [483c](#) , [484t](#)  
Angioblastos, [64](#)  
Angiogénesis, [64](#) , [65f](#) , [290-295](#) , [510](#)  
factor, [24](#)  
Angioma(s)  
congénitos, [456c](#) , [456f](#)  
en «llama», [456c](#)

en «vino de Oporto», [456c](#)  
piel, [456c](#) , [468](#)  
Angiotensina, enzima conversora (ECA), inhibidores, como teratógenos, [494](#)  
Anillo fibroso, [348](#) , [349f](#)  
Aniridia, congénita, [437c](#)  
Ano  
agenesia, [241c](#) , [242f](#)  
fístula, [241c](#) , [242f](#)  
atresia membranosa, [241c](#) , [242f](#)  
ectópico, [241c](#) , [242f](#)  
estenosis, [241c](#) , [242f](#)  
imperforado, [241c](#) , [242f](#)  
Anodoncia  
parcial, [466c](#)  
total, [466c](#)  
Anoftalmía, [434c](#) , [435f](#)  
primaria, [434c](#)  
secundaria, [434c](#)  
Anomalías (malformaciones)  
anorrectales, [241c](#) , [241f-242f](#)  
congénitas, [471](#)  
alcohol, [420c](#) , [488t](#) , [492](#)  
ano y recto, [241c](#) , [241f-242f](#)  
anomalías cromosómicas, [472f](#) , [474c-475c](#) , [480c](#)  
bazo, [227c](#)  
cabeza y cuello, [354c](#) , [355f](#) , [356c](#)  
causas, [471](#) , [472f](#)  
cerebro, [414](#) , [414c](#) , [417c](#) , [419c-420c](#) , [422c-423c](#)  
clasificación, [471](#)  
corazón, [313](#)  
dientes, [465c-467c](#) , [466f-467f](#)  
duodeno, [235c](#)  
esófago, [214c-215c](#)  
esqueleto, [354c-356c](#)  
estudio (teratología), [5](#)  
factores  
ambientales, [472f](#) , [487-499](#)  
genéticos, [472-487](#)  
glándulas mamarias, [458c](#)  
graves, incidencia, [490t](#)  
hígado, [223c](#)  
intestino, [220f](#)  
primitivo  
medio, [232c-233c](#) , [235c](#)  
posterior, [241c](#)

labio y paladar, [191c-192c](#) , [192f-193f](#)

laringe, [200c](#)

lengua, [178c-179c](#)

médula espinal, [398](#)

miembros, [383c](#) , [385c-386c](#)

músculos, [367c-369c](#)

oído, [445c-446c](#)

ojo, [434c](#) , [437c](#)

páncreas, [225c](#)

pericardio, [149c](#)

piel, [454c](#) , [456c](#)

pulmones, [209c-210c](#) , [209f](#)

riñones y uréteres, [254c-255c](#) , [257f-258f](#)

sistema linfático, [340c](#)

*Toxoplasma gondii*, [488t](#) , [497](#) , [497f](#)

uñas, [460c](#)

uraco, [259c](#) , [261f](#)

útero, [280c](#) , [280f-281f](#)

vagina, [280c](#)

vejiga, [259c](#) , [262f](#)

vena cava, [292c](#)

craneofaciales, derivados de las benzodiazepinas, [495](#)

Anoniquia, aplásica, [460c](#)

Anovulación, [25c](#)

Anoxia, fetal, nudos verdaderos del cordón de umbilical, [126-127](#) , [128f](#)

Anquiloglosia, [178c](#) , [179f](#)

Anterior, como término descriptivo, [9f](#) , [10](#)

Antibióticos, como teratógenos, [493](#)

Anticoagulantes, como teratógenos, [493](#)

Anticonceptivos orales

efectos fetales, [492-493](#)

ovulación, [19](#) , [26c](#)

Anticuerpos, maternos, transferencia placentaria, [117f](#) , [118](#)

Antiepilépticos como teratógenos, [402c](#) , [491](#) , [493](#)

Antineoplásicos como teratógenos, [493](#)

Antitiroideos como teratógenos, [495](#)

Antituberculosos, como teratógenos, [493](#)

Antro, [23f](#) , [24](#)

mastoideo, [443-444](#)

Aorta, [381f](#)

coartación, [327c](#) , [329f](#)

posductal, [327c](#) , [329f](#)

preductal, [327c](#) , [329f](#)

yuxtaductal, [327c](#)

dorsal, [295](#) , [299f](#) , [325](#)

persistente, [330c](#) , [331f](#)

transformación y derivados en el adulto, [326f](#)

válvulas semilunares, [312](#) , [312f](#) , [322f](#)

Aparato

biliar, desarrollo, [219f](#) , [221-223](#)

faríngeo, [196](#)

urogenital, estructuras embrionarias, derivados en el adulto y restos vestigiales, [248t](#)

Apéndice

desarrollo, [230](#) , [230f](#)

subhepático, [233c](#) , [234f](#)

vesicular, [248t](#) , [270f](#) , [272c](#)

testículo, [272c](#)

Apófisis

costales, [349](#) , [350f](#)

estiloides, formación, [165t](#)

mastoides, [443-444](#)

Apoptosis

desarrollo cardiovascular, [304](#)

endometrio, implantación, [42](#)

ligandos inductores, inmunoprotección placentaria, [120](#)

Aracnoides, [394-395](#)

trabéculas, [395](#)

vellosidades, [407](#) , [419c](#)

Árbol traqueobronquial, [199](#)

Arcos

aórticos

circulación a través de, [299f-300f](#)

cuarto par, derivados, [326f](#)

derivados, [326f](#)

sexto par, derivados, [326f](#) , [328f](#)

tercer par, derivados, [326f](#)

faríngeos, [76](#) , [159-162](#) , [160f](#)

arterias, [163f](#) *See also* [Arcos aórticos](#)

dobles, [325f](#) , [327c](#)

cartílagos, derivados, [162](#) , [165f](#) , [165t](#)

componentes, [161-162](#) , [165t](#)

cuarto

arterias, [325](#)

cartílago, derivados, [162](#) , [165f](#) , [165t](#) , [178f](#)

músculos, derivados, [162](#) , [165t](#) , [166f](#)

desarrollo de la lengua, [178f](#)

destino, [162](#)

músculos, [365](#)

derivados, [162](#) , [165t](#) , [166f](#)

nervios, [424-425](#)

derivados, [162](#) , [165t](#) , [167f](#)

primero, [161](#)

arterias, [324](#)

cartílago, derivados, [162](#) , [165f](#) , [165t](#)

músculos, derivados, [162](#) , [165t](#) , [166f](#)

quinto arterias, [325](#)

segundo, [161](#)

arterias, [324](#)

cartílago, derivados, [162](#) , [165f](#) , [165t](#)

músculos, derivados, [162](#) , [165t](#) , [166f](#)

sexto

arterias, [327](#)

cartílago, derivados, [165t](#)

músculos, derivados, [165t](#)

tercero

arterias, [325](#)

cartílago, derivados, [162](#) , [165f](#) , [165t](#)

músculos, derivados, [162](#) , [165t](#) , [166f](#)

Área

cardiogénica, [57](#) , [62f](#) , [64-65](#)

nerviosa cutánea, [380](#)

Aristóteles de Estagira, [6](#)

Aritenoides

cartílago, formación, [165t](#)

tumoraciones, [200](#) , [201f](#)

Arnheim, Johan Ham van, [7](#)

Arnold-Chiari, malformación, [422c](#) , [422f](#)

Arquicerebelo, [406](#)

Arteria(s)

aorta See [Aorta](#) [Arcos aórticos](#)

arcos faríngeos, [163f](#)

cuarto, [325](#)

derivados, [324-327](#)

doble, [325f](#) , [327c](#)

malformaciones congénitas, [327](#)

primero, [324](#)

quinto, [325](#)

segundo, [324](#)

sexto, [327](#)

tercero, [325](#)

axial, primaria, [381f](#) , [382](#)

braquiocefálica, [326f](#)

calibre grande, transposición, [319c](#) , [320f](#)

carótida

común, [325](#) , [326f](#) , [328f](#)

externa, [324](#) , [326f](#) , [328f](#)  
interna, [325](#) , [326f](#) , [328f](#)  
central, retina, [431](#) , [432f](#) , [436f](#)  
coriónicas, [114](#)  
cubital, [381f](#)  
de calibre grande, transposición, [319c](#) , [320f](#)  
endometrio, [43](#) , [113](#) , [114f-115f](#)  
espiral del endometrio, [43](#) , [113](#) , [114f-115f](#)  
esplénica, [226f](#) , [227](#)  
estribo, [324](#)  
femoral, [381f](#)  
profunda, [381f](#) , [382](#)  
hialoidea, [430f](#) , [431](#) , [433f](#)  
persistente, [438c](#)  
humeral, [381f](#) , [382](#)  
ilíaca(s), [381f](#)  
común, [252](#) , [295](#) , [381f](#)  
externa, [381f](#)  
interna, [295](#) , [334f-335f](#)  
intercostales, [295](#) , [329f](#) , [348](#)  
interna, [295](#) , [334f-335f](#)  
interósea, [381f](#)  
común, [381f](#)  
intersegmentarias, [295](#) , [325f](#) , [326f](#) , [332f](#) , [348](#) , [381f](#)  
dorsales, [66f](#) , [291f](#) , [348](#)  
intestino primitivo anterior, [147f](#) , [216f](#)  
isquiática, [381f](#)  
lumbar, [295](#)  
maxilar, [324](#)  
mediana, [381f](#)  
mesentérica  
inferior, [214f](#) , [216f](#) , [223f](#) , [238](#)  
superior, [148-149](#) , [214f](#) , [216f](#) , [223f](#) , [227](#) , [238](#)  
peronea, [381f](#)  
plantar, [381f](#)  
poplítea, [381f](#)  
pulmonar  
derecha, [326f](#) , [327](#)  
izquierda, [311f](#) , [320f](#) , [326f](#) , [327](#) , [328f](#)  
radial, [381f](#) , [382](#)  
rectal, [240](#)  
inferior, [240](#)  
superior, [240](#)  
renal, [252](#) , [253f](#)  
accesoria, [253c](#) , [253f](#)

sacras, laterales, [295](#)  
subclavia(s), [325](#) , [326f](#) , [328f-329f](#) , [331f](#)  
derecha, [325](#) , [326f](#) , [328f](#)  
anómala, [330c](#)  
retroesofágica, [330c](#)  
tibial, [381f](#) , [382](#)  
tronco celíaco, [147f](#) , [214f](#) , [216f](#) , [223f](#) , [227](#)  
umbilical(es), [115f](#) , [134f](#) , [325f](#) , [381f](#)  
derivados en el adulto, [334f](#)  
destino, [295](#)  
ligamentos abdominales, [337](#)  
única, [127c](#) , [129f](#)  
velocimetría Doppler, [127c](#) , [128f](#)  
vertebral, [295](#) , [333f](#)  
vesicales superiores, [295](#) , [335f](#) , [337](#)  
vitelina, [66f](#) , [214f](#) , [236f](#) , [381f](#)  
destino, [295](#)  
y venas  
centrales de la retina, [431](#) , [432f](#) , [436f](#)  
renales accesorias, [253c](#) , [253f](#)  
Articulación(es)  
cartilaginosas, [348](#) , [348f](#)  
costovertebrales, [350-351](#) , [350f](#)  
desarrollo, [346-348](#)  
fibrosas, [346](#) , [348f](#)  
laxitud generalizada, [386c](#)  
sinoviales, [348](#) , [348f](#)  
Artrogriposis múltiple congénita, [367c](#) , [368f](#)  
Asa bulboventricular, [297f](#) , [299f](#)  
Asfixia, intrauterina, producción de surfactante, [209c](#)  
Asistida la fecundación *in vitro*, [33c](#)  
Asociación, definición, [474](#)  
Aspirina, efectos fetales, [494](#)  
Astras  
dorsales, [394](#)  
grises, [393-394](#)  
mayores, formación, [165t](#)  
menores, formación, [165t](#)  
Astroblastos, histogénesis, [392-393](#) , [395f](#)  
Astrocitos, histogénesis, [392-393](#) , [395f](#)  
Atelectasia pulmonar, [367c](#)  
Atelia, [458c](#)  
Atlas, asimilación, [357c](#)  
Atracción, factores, espermatozoides, [30](#)  
Atresia

aórtica, [308f](#) , [324c](#)

biliar, [223c](#)

Auerbach, plexo, [240c](#)

Aurícula(s)

cardíaca, [305f-306f](#) , [306](#) , [308f-309f](#)

común, [314c](#)

izquierda, formación, [306](#) , [309f](#)

primitiva, [81f](#) , [294f](#) , [296f](#) , [299f-303f](#) , [300](#) , [308f](#)

partición, [300-304](#) , [302f-303f](#)

Ausencia de fusión, [391](#) *See also* [Tubo neural, defectos](#)

Autosomas, trisomía, [473f](#) , [478](#) , [478t](#)

Axones

motores, [378](#)

sensitivos, [378](#)



# B

Baer, Karl Ernst von, [8](#)

Banda amniótica, síndrome de, [132c](#) , [132f](#)

Barrera

placentaria See [Placenta](#)

sangre-aire, [206](#)

Bazo

accesorio, [227c](#)

desarrollo, [225-227](#) , [226f](#) , [340](#)

Bcl-2, proteínas, espermatogénesis, [18](#)

Beckwith-Wiedemann, síndrome, [484t](#)

Beneden, Eduard von, [8](#)

Benzodiazepinas, derivados, como teratógenos, [495](#)

Betametasona, madurez del pulmón fetal, [209c](#)

Bifenilos policlorados, como teratógenos, [488t](#) , [496](#)

Bilirrubina transferencia placentaria, [117f](#) , [119](#)

Bilis, formación, [222](#)

Biología molecular, desarrollo humano, [10](#)

Blastema metanéfrico, [248-250](#)

Blastocisto(s), [2f-4f](#)

cavidad, [35f](#) , [37f](#)

formación, [32-38](#)

implantación, [27](#) , [42f](#) , [44f](#) , [48-50](#)

finalización, [41-43](#)

inhibición, [50c](#)

sitios, [43f](#) , [48](#) , [49f](#)

Blastodermo, [8](#)

Blastogénesis, [27](#) , [32](#)

Blastómeros, [32-38](#) , [35f](#)

BMP See [Proteína morfogenética ósea](#)

Boca

anomalías congénitas See [Labio y paladar hendidos](#)

primordio, [72](#) , [74f](#)

Bolsa(s)

de Rathke, [409f](#) , [410](#)

faríngeas, [163f](#)

cuarta, derivados, [167](#) , [168f](#)

derivados, [166-169](#)

primera, derivados, [166](#) , [168f](#)

segunda, derivados, [166](#) , [168f](#)

tercera, derivados, [166-167](#) , [168f](#)

rectouterina, [271](#)

vesicouterina, [271](#)

Bomba atómica, supervivientes, estudio de los defectos congénitos, [498](#)

Bóveda craneal, [351-352](#) , [359f](#)  
defectos, [356c](#)  
Boveri, Theodor, [8-9](#)  
Brdicininina, cierre del conducto arterioso, [337](#)  
Braquicefalia, [356c](#) , [478t](#)  
Braquidactilia, [383c](#)  
Brevicollis, [354c](#)  
Bronquiolos, [205-206](#) , [205f](#) , [207f](#)  
respiratorios, [205](#)  
Bronquio(s)  
desarrollo, [204-209](#) , [204f](#)  
principales, [204-205](#)  
secundarios, [204-205](#)  
segmentarios, [205](#)  
traqueal, [204c](#)  
Brown, Louise, [8](#)  
Bulbo(s)  
cardíaco, [294f](#) , [296](#) , [296f](#) , [299f](#)  
circulación a través del, [296](#) , [299f-301f](#)  
división, [307-310](#) , [308f](#) , [311f](#)  
olfatorio, [186](#) , [425](#)  
piloso, [459](#)  
raquídeo, desarrollo, [404](#)  
senovaginales, [272](#)  
Busulfán, como teratógeno, [488t](#) , [493](#)  
BVC (biopsia de las vellosidades coriónicas), [89c](#) , [103f](#) , [104](#)

# C

C, células, [169](#) , [196](#)

Cabeza

anomalías congénitas, [354c](#) , [355f](#) , [356c](#)

aumento de tamaño, [419c](#) , [421f](#)

perímetro de la cabeza fetal, [95](#) , [97f](#) , [99-100](#)

plegamiento, [72](#) , [74f-75f](#)

sistema cardiovascular, [298f](#)

Cadera, displasia congénita, [386c](#)

Cadherinas, [505](#) , [505f](#)

Calcio, desarrollo óseo, [169](#)

Cálices

desarrollo, [248t](#) , [250](#)

mayores, [250](#) , [250f](#)

menores, [250](#) , [250f](#)

Cámaras acuosas, ojo, desarrollo, [438-439](#) , [438f](#)

Campos ungueales, [460](#)

Canal(es)

auriculoventricular

circulación a través de, [298](#) , [299f-301f](#)

desarrollo, [298](#) , [299f-303f](#)

partición, [300-304](#) , [301f-303f](#)

basofaríngeo, [410c](#)

central, médula espinal, [392](#) , [394f](#) , [396f](#) , [405f](#)

cervical, [20](#) , [21f](#)

nasopalatino, [190](#)

neural, [391](#)

pericardioperitoneales, [150](#) , [151f](#)

radicular, [463](#)

Cáncer

tratamiento, medicamentos teratógenos, [493](#) , [498](#)

vías de señalización, [508](#) , [510](#)

Capa

basal, endometrio, [20](#) , [21f](#)

compacta, endometrio, [20](#) , [26](#) , [33-38](#) , [44f](#)

Capas germinales

derivados, [72-74](#) , [77f](#) , [160f](#)

formación, [54](#)

Cápsula interna, [412](#)

Cápsulas óticas cartilaginosas, [441](#) , [442f](#) , [443](#) , [444f](#)

Capsulina, desarrollo esplénico, [225](#)

Cara, [196](#)

anomalías congénitas, [191-192](#)

desarrollo, [179-186](#) , [180f-181f](#)

hendida, [192c](#) , [192f](#) , [196f](#)  
primordio, [179](#)  
Carboxihemoglobina, tabaquismo, [492](#)  
Cardiopatía cianótica, [319c](#)  
Carnegie  
Colección, [8](#)  
Embryonic Staging System, [78t](#) , [89](#)  
Carpó, [358f](#) , [378f](#)  
Cartílago  
arcos faríngeos, derivados, [162](#) , [165f](#)  
aritenoides, [165t](#)  
corniculado, formación, [165t](#)  
cricoides, formación, [165t](#)  
cuneiforme, formación, [165t](#)  
desarrollo, [343-346](#)  
elástico, [345](#)  
hialino, [345](#)  
hipofisario, [351](#) , [352f](#)  
histogénesis, [345](#)  
matriz, [347f](#)  
paracordal, [351](#) , [352f](#)  
tiroides, formación, [165t](#)  
Cataratas, congénitas  
439c, [439f](#)  
virus de la rubeola, [439c](#) , [439f](#) , [496](#)  
Caudal, como término descriptivo, [9f](#) , [10](#)  
Cavidad(es)  
amniótica, [42f](#) , [51](#) , [55f](#) , [66f](#)  
formación, [43-44](#)  
coriónica, [46](#) , [126f](#)  
corporales  
desarrollo, [145](#)  
embrionarias, [149-150](#)  
división, [148f](#) , [149-150](#)  
exocelómica, [43](#)  
medular, [346](#)  
nasales, desarrollo, [183f](#) , [186-187](#)  
pericárdica, [152f](#) , [298](#)  
desarrollo, [296f-298f](#)  
pleurales, [152](#) , [152f](#)  
timpánica, [166](#) , [443-444](#)  
CEA *See* [Cresta ectodérmica apical](#)  
Celoma *Véanse también las cavidades corporales específicas*  
espacios, [42f](#) , [43-44](#) , [62f](#) , [64](#)  
extraembrionario, [42f](#) , [43-44](#) , [44f-45f](#) , [47f](#) , [73f](#) , [223f](#) , [227](#)

intraembrionario, [64](#) , [75f](#) , [145](#) , [148f](#) , [157](#) , [182f](#) , [223f](#)

## Células

alveolares, tipo II, [209c](#)

cromafines, [397f](#) , [423](#)

germinales, primordiales, [266](#)

hemopoyéticas, médula ósea, [346](#)

intersticiales (de Leydig), [267](#)

## madre

diferenciación frente a pluripotencialidad, [513-514](#)

hematopoyéticas, [167](#)

linfocitos, [167](#)

mesenquimales, [56](#)

desarrollo esquelético, [343](#)

microgliales (microglía), histogénesis, [393](#)

miogénicas precursoras, [363](#)

oxífilas, [169](#)

parafoliculares, [169](#)

progenitoras See [Células madre](#)

satélite, [423](#)

sexuales See [Gametos](#)

sustentaculares, [267](#)

Cemento, [463](#)

dental, [463](#)

Cementoblastos, [463](#)

## Centro

hematopoyético, [227](#)

medular, [414](#)

Centrómero, [14](#) , [16f](#) , [484c](#)

Centrum, [349](#) , [350f](#)

Cerebelo, [404-405](#) , [407f](#)

corteza, [405-406](#)

## Cerebro

acueducto, [407](#) , [407f](#) , [419c](#) , [421f](#)

anomalías congénitas, [414](#) , [414c](#) , [417c](#) , [419c-420c](#) , [422c-423c](#)

comisuras, [412-414](#)

anterior, [412](#) , [413f](#)

hipocampal, [412](#) , [413f](#)

posterior, [412](#) , [413f](#)

corteza, histogénesis anómala, [414](#) , [417f](#)

desarrollo, [404-414](#) , [404f-409f](#) , [411f-415f](#)

período crítico, [487](#)

## hemisferios

ausencia congénita, [420c](#) , [421f](#)

desarrollo, [407](#) , [408f](#) , [410-412](#) , [412f](#)

pedúnculos, [407](#) , [407f](#)

vesículas, [2f-4f](#) , [78t](#) , [409f](#) , [411f-412f](#)  
ChALK2, cinasa de tipo receptor de activina, desarrollo cardiovascular, [300](#)  
Cianosis, [314c](#) , [321c](#)  
Ciclopía, [434c](#) , [435f](#)  
Ciclo(s)  
menstrual, [26-27](#)  
anovulatorio, [26c](#)  
ovárico, [23-26](#)  
reproductivos femeninos, [20-23](#)  
Ciego  
desarrollo, [228f](#) , [230](#) , [230f](#)  
móvil, [235c](#)  
subhepático, [233c](#) , [234f](#)  
Cigosidad, embarazos gemelares, [138c](#)  
Cigoto, división, [32](#) , [35f](#)  
Circulación  
fetoplacentaria, [114](#) , [116f](#)  
alterada, crecimiento fetal, [102](#)  
velocimetría Doppler sobre el cordón umbilical, [127c](#)  
uteroplacentaria  
alterada, crecimiento fetal, [102](#)  
primordial, [43](#)  
velocimetría Doppler sobre el cordón umbilical, [127c](#)  
Cirugía fetal, [6](#) , [106f](#)  
Cisterna del quilo, [339](#) , [339f](#)  
Citogenética molecular, [483c](#)  
Citomegalovirus, [496](#)  
como teratógeno, [488t](#)  
transmisión transplacentaria, [117f](#)  
Citrofoblasto, [2f-4f](#) , [33](#) , [41](#) , [42f](#)  
Clítoris, desarrollo, [274f-275f](#) , [275](#)  
Cloaca, [72](#) , [76f](#) , [216f](#) , [238-240](#)  
partición, [238-240](#) , [239f](#)  
persistente, [242f](#)  
Clomifeno citrato de, inducción de la ovulación, [25c](#) , [33c](#)  
Clonación, [10](#)  
C-met, desarrollo muscular, [365f](#)  
Coanas, [186](#) , [187f](#)  
primitivas, [186](#) , [187f](#)  
Coartación aórtica, [329f](#)  
posductal, [327c](#) , [329f](#)  
preductal, [327c](#) , [329f](#)  
yuxtaductal, [327c](#)  
Cocaína, consumo  
crecimiento fetal, [495](#)

defectos congénitos, [101](#) , [488t](#)  
Cóclea, membranosa, [441](#) , [443f](#)  
Cojinetes endocárdicos, [299f-300f](#) , [300](#) , [308f](#)  
defectos, [314c](#)  
Cola de caballo, [398](#)  
Colédoco, [219f](#) , [222](#)  
Colesteatoma, congénito, [446](#)  
Colículo seminal, [248t](#)  
Coloboma  
iris, [434c](#) , [435f](#)  
párpado, [441c](#)  
Colodión, recién nacido, [454c](#)  
Colon  
congénitamente aumentado de tamaño (megacolon), [240c](#) , [241f](#)  
desarrollo, [227-230](#) , [228f](#)  
descendente (ausencia de rotación del intestino primordial medio), [232c](#) , [234f](#)  
Columna  
celular intermediolateral, [425-426](#)  
vertebral  
anomalías congénitas, [354c-355c](#)  
desarrollo, [348-350](#) , [349f](#)  
fase  
cartilaginosa, [349](#) , [350f](#)  
ósea, [349-351](#) , [350f](#)  
hendida, [355c](#) , [355f](#)  
Comisura(s)  
anterior, [412](#) , [413f](#)  
cerebrales, [412-414](#)  
hipocampal, [412](#) , [413f](#)  
posterior, [412](#) , [413f](#)  
intertalámica, [409](#)  
labial, [274f](#) , [275](#)  
Compactación, [32](#)  
Complejos principales de histocompatibilidad, inmunoprotección placentaria, [119](#)  
Complemento, proteínas reguladoras, inmunoprotección placentaria, [120](#)  
Comunicaciones  
interauriculares, [314c](#) , [315f-318f](#)  
intercelular, [504-506](#)  
interventriculares, [318c](#)  
en «queso suizo», [318c](#)  
Condensación, desarrollo óseo, [343-345](#)  
Condricación, centros de, [345](#) , [349](#) , [350f](#) , [375](#)  
Condroblastos, [56](#) , [345](#) , [347f](#)  
Condrocito, [346](#) , [347f](#)  
Condrocráneo, [351](#) , [352f](#)

Condrogénesis, [345](#)  
Conductillos eferentes, [248t](#) , [269](#)  
Conducto reuniens (de Hansen), [441](#)  
Conducto(s)  
alveolares, [206](#) , [207f](#)  
anal, desarrollo, [240](#) , [240f](#)  
arterioso, [320f](#) , [326f](#) , [328f](#)  
cierre/constricción, [337](#)  
coartación de la aorta, [329f](#)  
derivados en el adulto, [339c](#)  
ligamento arterioso, [337](#)  
permeable, [320f](#) , [339c](#) , [339f](#)  
auditivo externo, [80](#) , [85f](#) , [169c](#) , [182](#) , [444](#) , [444f-445f](#)  
atresia, [446c](#)  
ausencia, [446c](#) , [447f](#)  
cístico, [222](#)  
coclear, [441](#) , [443f](#)  
colédoco, desarrollo, [219f](#) , [222](#)  
deferente, [18](#) , [248t](#) , [269](#)  
epidídimo, [269](#)  
eyaculador, [248t](#)  
Gartner, [248t](#)  
genitales, [269](#)  
hepáticos accesorios, [223c](#)  
inguinales  
anomalías congénitas, [285c](#)  
desarrollo, [282](#) , [283f](#)  
linfáticos  
derecho, [339f](#)  
desarrollo, [339-340](#) , [339f](#)  
mesonéfrico, [247](#)  
derivados en el adulto y restos vestigiales, [248t](#)  
restos, [272c](#)  
nasolagrimal, [185](#)  
atresia, [186c](#)  
onfaloentérico, [72](#) , [73f](#) , [149](#) , [227](#)  
pancreáticos, [224](#)  
paramesonéfrico  
derivados en el adulto y restos vestigiales, [248t](#)  
desarrollo, [269](#)  
restos, [272c-273c](#)  
sistema genital femenino, [271](#)  
semicirculares, [441](#)  
submandibular, [179](#)  
torácico, desarrollo, [339f](#) , [340](#)



venoso, [291](#) , [294f](#) , [337](#)

Conjuntiva, [438-439](#)

bulbar, [440](#)

palpebral, [436f](#) , [440](#)

Cono

arterioso, [308f](#) , [310](#) , [311f](#) , [319c](#)

cardíaco, [83f](#)

medular, [398](#)

Constantino el Africano, [6-7](#)

Cópula, [176](#) , [178f](#)

Corán, [6](#)

Corazón

anomalías congénitas, [313](#)

con tres cavidades, [318c](#)

desarrollo, [295-313](#)

posterior, [295-313](#)

temprano, [290-295](#) , [290f](#)

esqueleto, [313](#)

malformaciones congénitas, [313](#)

posición, plegamiento de la cabeza, [298f](#)

primitiva división, [300-304](#) , [301f-304f](#)

primitivo circulación a través de, [298](#) , [299f-301f](#)

prominencia, [77](#)

sistema de conducción, [312-313](#) , [312f](#)

*triloculare biatriatum*, [318c](#)

válvulas, desarrollo, [309f](#) , [312](#) , [312f](#)

venas asociadas, desarrollo, [290-295](#) , [293f-294f](#)

Cordoma, [58c](#) , [349c](#)

Cordón(es)

angioblásticos, [290](#) , [290f](#)

espermático, hidrocele, [285c](#) , [286f](#)

gonadales, [265](#)

hepáticos, [222](#)

nefrogénico, [245](#) , [246f](#)

seminíferos, [267](#) , [269f](#)

umbilical, [126-127](#)

ecografía Doppler con flujo color, [126](#) , [128f](#)

inserción velamentosa, [128f](#)

muestras de sangre, [105](#)

nudos verdaderos, [127](#) , [128f](#)

prolapso, [126](#)

Coriocarcinomas, [66c](#) , [120](#) , [123c](#)

gestacional, [123c](#)

Corion, [45f](#) , [46](#)

liso, [110](#) , [111f](#) , [113](#) , [113f-114f](#)

velloso, [110](#) , [111f](#) , [113f](#) , [115f](#) , [123](#) , [130f](#)  
Córnea, desarrollo, [436f](#) , [440](#)  
Corner, George W, [102](#)  
Coroides, desarrollo, [436f](#) , [440](#)  
Corona radiada, [15f](#) , [17f](#) , [18](#)  
paso del espermatozoide a través de, [29](#)  
Corpúsculos tímicos, [167](#)  
Corteza  
cerebral, histogénesis anómala, [414](#) , [417f](#)  
ovárica, [248t](#) , [268f](#)  
suprarrenal, [265c](#) , [266f](#) , [268f](#)  
Corticoides, efectos fetales, [494](#)  
Corticotropina  
hiperplasia suprarrenal, [265c](#)  
parto, [121](#)  
Cortisol, parto, [121](#)  
Cortisona, efectos fetales, [494](#)  
Costillas  
acesorias, [354c](#)  
cervicales, [354c](#) , [354f](#)  
desarrollo, [350-351](#) , [350f](#)  
flotantes, [351](#)  
fusionadas, [354c](#) , [354f](#)  
lumbares, [354c](#)  
Cotiledones, [113](#)  
Coxsackie, virus, transferencia placentaria, [119](#)  
Craneal, como término descriptivo, [9f](#) , [10](#)  
Cráneo  
bífido, [414c](#) , [416f](#)  
crestas, [149](#)  
defectos congénitos, [355c](#)  
desarrollo, [351](#) , [352f-353f](#)  
cráneo del recién nacido, [351-352](#)  
crecimiento craneal posnatal, [352](#)  
meningocele, [414c](#) , [416f](#)  
Craneofaringiomas, [410c](#) , [411f](#)  
Craneolacunias, [402c](#)  
Craneosinostosis, [356c](#)  
Crecimiento, [71](#)  
centros, [182](#)  
conal, hipótesis, transposición de las arterias de calibre grande, [319c](#)  
fetal, factores que influyen, [101-102](#)  
intrauterino, retraso/restricción  
genética, [102](#)  
tabaquismo, [491](#)

viabilidad fetal, [95c](#)  
Cremáster, músculo y fascia, [283f](#) , [284](#)  
Cresta(s)  
ampollares, [441](#)  
bulbares, [307](#) , [308f](#) , [311f-312f](#)  
caudales, [149](#)  
ectodérmica apical, [371](#)  
epidérmicas, [452](#)  
gonadal, [265](#) , [266f-267f](#)  
neural  
células, [61](#)  
derivados, [72-74](#) , [77f](#)  
desarrollo  
cardiovascular, [307](#)  
de los miembros, [378](#)  
espinal, [394](#)  
esquelético, [351](#)  
tímico, [167](#)  
derivados, [397f](#)  
formación, [61](#) , [63f](#)  
poblaciones, [182](#)  
terminal, [301f](#) , [305f](#) , [306](#) , [308f-309f](#)  
urogenital, [246f](#)  
Cretinismo, [359c](#) , [495](#)  
CRH (hormona liberadora de corticotropina), parto, [121](#)  
Crick, Francis, [9](#)  
Criopreservación, embriones, [33c](#)  
Criptoftalmía, síndrome de, [441c](#)  
Criptorquidia, [278c](#) , [284c](#) , [286f](#)  
Cristalino  
cápsula, [438](#)  
desarrollo, [437-438](#)  
epitelio, subcapsular, [437](#)  
fosa, [431](#)  
placodas, [76](#) , [431](#)  
túnica vascular, [438](#)  
vesícula, [431](#)  
zona ecuatorial de, [437](#)  
Cromátida, [14](#) , [16f](#)  
doble, cromosomas, [14](#) , [16f](#)  
Cromatina  
patrones de, [104](#)  
sexual, patrones, [104](#)  
Cromatóforos, [437c](#)  
Cromosoma(s)

análisis, [104](#)  
anillo, [481](#) , [482f](#)  
anomalías, [472f](#)  
aborto espontáneo, [36c](#) , [50c](#)  
detección, [104](#) , [131](#)  
edad  
de los progenitores, [19](#) , [104](#) , [478](#) , [479t](#)  
materna, [19](#) , [104](#) , [478](#) , [479t](#)  
en los gametos, [20c](#)  
estructurales, [481](#) , [482f](#)  
numéricas, [426](#) , [473-478](#)  
cromátida  
doble, [14](#) , [16f](#)  
única, [14](#) , [16f](#)  
cruzamiento, [32](#)  
delección, [481](#) , [482f](#)  
duplicación, [482f](#) , [483c](#)  
estudios, [10](#)  
falta de disyunción, [33c](#) , [473](#) , [473f](#)  
homólogos, [14](#) , [473](#)  
inversión, [482f](#) , [484c](#)  
microdeleciones y microduplicaciones, [483c](#) , [484t](#)  
número haploide, [14](#)  
rotura, [481](#) , [482f](#)  
sexuales  
preselección del sexo del embrión, [32c](#)  
trastornos, [282c](#)  
traslocación, [481](#) , [482f](#) , [483c](#)  
Cruzamiento, cromosomas de, [32](#)  
Cubierta citotrofoblástica, [66](#) , [68f](#) , [110](#)  
Cuello, [196](#)  
anomalías congénitas, [354c](#) , [355f](#) , [356c](#)  
uterino, [19-20](#) , [21f](#)  
Cuerdas tendinosas, [307](#) , [309f](#)  
Cuero cabelludo, lecho vascular, [86](#) , [86f](#)  
Cuerpo(s)  
albicans, [26](#) , [38f](#)  
calloso, [411f](#) , [412-414](#) , [413f](#)  
agenesia, [419c](#) , [420f](#)  
cavernosos  
clítoris, [248t](#)  
pene, [248t](#) , [275](#)  
ciliar, desarrollo, [435](#) , [436f](#)  
esponjoso, pene, [248t](#)  
estriado, [411f](#) , [412](#) , [413f](#) , [414](#)

lúteo, [22f](#) , [25-26](#) , [25f](#) , [38f](#) , [43](#)  
mamilares, [409](#)  
vertebral, [350](#)  
vítreo, [438](#)  
Cultivos celulares, fetales, [104](#)  
Cúmulo ovífero, [23f](#) , [24](#)  
Curvatura pontina, [404](#)  
Curvatura(s)  
cervical, [85f](#) , [393f](#) , [404](#) , [405f](#)  
encéfalo, [393f](#) , [404](#) , [405f](#)  
Cutícula, [460](#)

# D

Da Vinci, Leonardo, [7](#) , [7f](#)  
Darwin, Charles, [8](#)  
DBP (diámetro biparietal), [95](#) , [102](#)  
*De Conceptu et Generatione Hominis* (Rueff), [7f](#)  
Decidua, [110](#)  
capsular, [110](#) , [113](#)  
células, [42](#)  
reacción, [43](#)  
Dedo de los pies, esbozos, [376f](#)  
Dedos supernumerarios, [383c](#) , [385f](#)  
Defecto(s)  
congénitos, [471](#) *See also* [Malformaciones congénitas](#)  
alteraciones cromosómicas, [472f](#)  
causas, [471](#) , [472f](#)  
clasificación, [471](#)  
factores  
ambientales, [472](#) , [472f](#) , [487-499](#)  
genéticos, [472-487](#) , [472f](#)  
herencia multifactorial, [472f](#) , [499](#)  
malformación de la neurulación, [61c](#)  
*Toxoplasma gondii*, [419c](#) , [488t](#) , [497](#)  
vías de señalización que participan en el desarrollo, [503](#)  
virus de la rubeola, [119](#)  
tabique aortcopulmonar, [319c](#)  
Deficiencia mental, [423c](#)  
Deformación, definición, [474c](#)  
Deleción, cromosómica, [481](#) , [482f](#)  
Dentinogénesis imperfecta, [467c](#)  
Derivación ventriculoperitoneal, hidranencefalia, [420c](#)  
Dermatomioma, [343](#) , [344f](#)  
Dérmico, seno, [400c](#)  
Dermis, [451](#)  
crestas, [454](#)  
desarrollo, [454](#)  
Desarrollo  
anatomía, definición, [5](#)  
esquelético, [343-345](#) , [344f](#)  
períodos, [1-5](#)  
prenatal, etapas, [1](#)  
sexual, trastornos, [276c](#)  
vías de señalización que participan, [486-487](#)  
Dextrocardia, [313c](#) , [315f](#)  
Diáfisis, [346](#)

ósea, formación, [346](#)

Diafragma

accesorio, [157c](#)

ausencia congénita, [367c](#)

cambios posicionales, [152](#)

defectos posterolaterales, [153c](#) , [154f](#)

desarrollo, [151-152](#)

eventración, [153c](#) , [154f](#)

inervación, [152](#)

pilares, [151f](#) , [152](#)

primordial, [151-152](#)

tendón central

desarrollo, [151](#) , [151f](#)

primordial, [72](#) , [148f](#) , [149](#) , [151](#)

Diagnóstico genético preimplantacional, [36c](#)

Diámetro biparietal (DPB), [95](#) , [102](#)

Diazepam, uso durante el embarazo, [495](#)

Diencéfalo, [409-410](#) , [411f-412f](#) , [415f](#)

Dientes

alteraciones de la coloración, [466f](#) , [467c](#)

anomalías congénitas, [465c-467c](#) , [466f-467f](#)

cuello, [463](#)

desarrollo, [460-466](#) , [461f-462f](#)

fase de

campana, [461f](#) , [463](#)

casquete, [462-463](#)

esbozo, [461f](#) , [462](#)

erupción, [462t](#) , [463-466](#)

mandibulares, [463-464](#)

maxilares, [463-464](#)

natales, [465c](#)

raíz, [463](#)

supernumerarios, [466c](#) , [466f](#)

variaciones en la forma, [466](#)

Dietilestilbestrol, [493](#)

como teratógeno, [488t](#)

Diferenciación, [72](#)

células madre, [513-514](#)

desarrollo óseo, [343](#)

Difusión

facilitada, transferencia placentaria, [116-118](#)

simple, transferencia placentaria, [116-118](#)

DiGeorge, síndrome, [173c](#) , [484t](#)

Dihidroestreptomina, como teratógeno, [493](#)

Dilatación, [121](#) , [122f](#)

Dimerización, [509](#)

Dióxido de carbono, transferencia placentaria, [117f](#)

Disco(s)

embrionario, [57f](#)

bilaminar, [42f](#) , [45f](#) , [55f](#)

formación, [43-44](#)

trilaminar, [54](#) , [55f](#)

intercalados, [367](#)

intervertebral, [348](#) , [349f](#)

Disgenesia gonadal, mixta, [277c](#)

Dishistogénesis, [474c](#)

Disomía uniparental, [486](#)

Dispermia, [30c](#)

Displasia

congénita de la cadera, [386c](#)

definición, [474c](#)

ectodérmica congénita, [456c](#)

Disrafismos axiales, [355c](#)

Disrupción, definición, [474c](#)

Distal, como término descriptivo, [10](#)

Disyunción, ausencia, cromosomas, [473](#) , [473f](#)

Divertículo

hepático, [221](#) , [225](#)

hipofisario, [409f](#) , [410](#)

ileal, [235c](#) , [236f](#)

laringotraqueal, [199](#) , [200f](#)

metanéfrico, [248-250](#) , [250f](#)

neurohipofisario, [410](#)

traqueal, [204c](#)

División

epaxial, miotomas, [364f](#) , [365](#)

hipaxial, miotomas, [364f](#) , [365](#)

meiótica

primera, [14](#)

segunda, [14](#)

en la espermatogénesis, [14](#)

Dolly (ovejas clonadas), [10](#)

Dorsal, como término descriptivo, [9f](#) , [10](#)

Down, síndrome de, [477f](#) , [478t-479t](#)

Drogas, efectos fetales, [495](#)

DTN See [Tubo neural, defectos](#)

Duodeno

anomalías congénitas, [235c](#)

atresia, [220f](#) , [221c](#)

desarrollo, [219](#) , [219f](#)



estenosis, [221c](#)

Duplicación, cromosómica, [483c](#)

Duramadre, [394-395](#)

# E

ECA, inhibidores, como teratógenos, [494](#)

Ecografía

cardíaca fetal, [307c](#) , [310f](#)

determinación de la edad ósea, [357c](#)

Doppler con flujo color, cordón umbilical, [126](#)

embriones, [89c](#)

estimación de edad fetal/gestacional, [88f](#) , [89c](#)

evaluación fetal, [102](#)

producto de la concepción de 3, 5 semanas, [54f](#)

saco coriónico, [110c](#)

transvaginal, embriones, [88f](#)

Ectodermo, embrionario, [54](#)

derivados, [72-74](#) , [77f](#)

Ectopia

cordis, [313c](#) , [315f](#)

intersticial, [285](#)

renal cruzada, [254c](#) , [256f-257f](#)

Ectrodactilia-displasia ectodérmica-hendidura, síndrome, [456c](#)

Edad

adulta, definición, [5](#)

embrionaria, [89c](#)

estimación, [78t](#) , [89](#)

fecundación, [89c](#)

fetal, estimación, [94t](#) , [95](#) , [100f](#)

gestacional, [89c](#) , [95](#)

estimación, [89c](#)

evaluación ecográfica, [89c](#)

materna

anomalías cromosómicas, [19](#) , [104](#) , [478](#) , [479t](#)

gemelos dicigóticos, [134](#)

ideal, [20c](#)

Media, embriología, [6-7](#)

ósea, [357c](#) , [359c](#)

Edwards, Robert G, [8](#)

Egipto, conceptos de la embriología en la Antigüedad, [6](#)

Electrolitos, transferencia placentaria, [117f](#) , [118](#)

Elevador del velo del paladar, formación, [165t](#)

Embarazo

abdominal, [48c](#) , [49f](#)

cervical, [49f](#)

crecimiento uterino, [121](#) , [121f](#)

ectópico, [48c](#) , [49f](#)

múltiple, [133-141](#) *See also* [Gemelo\(s\)](#)

aborto espontáneo, [25c](#)  
crecimiento fetal, [101](#)  
ovárico, [49f](#)  
preeclampsia, [120](#) , [120c](#)  
prolongado (síndrome posmadurez), [101c](#)  
síntomas, [54c](#)  
trimestres, [95](#)  
tubárico, [48c](#) , [49f-50f](#)

## Embriología

aplicada, [5](#)  
conceptos en la antigüedad, [6](#)  
definición, [5](#)  
en el Renacimiento, [7-8](#)  
en la Edad Media, [6-7](#)  
significación, [5-6](#)

## Embrión

aborto espontáneo, [50c](#)  
anómalo, aborto espontáneo, [36c](#)  
cavidad corporal, [145-150](#)  
división, [149-150](#)  
mesenterios, [147f](#) , [148-149](#)  
desarrollo *la anatomía y los procesos específicos*; Embrión, desarrollo  
control, [74-76](#)  
etapas, [1-5](#) , [2f-4f](#)  
criterios para la estimación, [78t](#)  
fases, [71-72](#)  
semanas  
3 semanas, [79f](#)  
4 semanas, [76](#) , [79f-83f](#)  
5 semanas, [77](#) , [84f](#)  
6 semanas, [77-80](#) , [85f](#)  
7 semanas, [80](#) , [85f](#) , [88f](#)  
8 semanas, [86-89](#) , [86f-88f](#)  
9 a 12 semanas, [96-97](#) , [96f-97f](#)  
13 a 16 semanas, [97](#) , [98f](#) , [161f](#)  
17 a 20 semanas, [97f-98f](#) , [98](#) , [100f](#)  
21 a 25 semanas, [98-99](#) , [99f](#)  
26 a 29 semanas, [99](#) , [99f](#) , [102f](#)  
30 a 34 semanas, [99](#)  
35 a 38 semanas, [99-100](#) , [100f](#)  
días  
14 días, [46-48](#)  
16 días, [56f](#)  
21días, [62f](#)  
ecografía, [89c](#)

edad, [89c](#)  
estimación, [78t](#) , [83f](#)  
medición, [78t](#)  
muerte y retraso crecimiento intrauterino, [480c](#)  
plegamiento, [72](#) , [73f-74f](#) , [146f](#)  
sistema cardiovascular, [298f](#)  
tejidos, origen, [46f](#)  
EMH See [Enfermedad de la membrana hialina](#)  
Eminencia  
caudal, [10](#) , [72](#) , [73f](#) , [75f](#) , [76](#) , [78t](#) , [84f](#) , [86](#) , [90](#)  
hipofaríngea, [176](#) , [178f](#) , [200](#)  
mediana, [410](#)  
Encefalitis equina venezolana, virus de, como teratógeno, [488t](#)  
Encéfalo  
curvaturas, [393f](#) , [404](#) , [405f](#)  
vesículas  
cerebrales, [2f-4f](#) , [78t](#) , [409f](#) , [411f-412f](#)  
primarias, [393f](#) , [404](#)  
secundarias, [393f](#) , [404](#)  
Encefalocele, [414c](#)  
Encías, desarrollo, [464](#)  
Endocardio, [296](#) , [296f-297f](#)  
tubos cardíacos, [64-65](#) , [296f-298f](#)  
Endodermo, embrionario, [54](#)  
derivados, [74](#)  
Endometrio  
arterias, [43](#) , [113-114](#) , [114f-115f](#)  
capa compacta, [20](#) , [26](#) , [33-38](#) , [44f](#)  
uterino, [110](#)  
venas, [113-114](#)  
Enfermedad  
de la membrana hialina, [209c](#)  
hemolítica del recién nacido, [118c](#)  
transfusión fetal intrauterina, [104-105](#)  
renal  
displásica multiquística, [255c](#) , [258f](#)  
quística, [255c](#) , [258f](#)  
Epiblasto, [42f](#) , [43](#) , [54](#)  
Epicardio, [296](#) , [296f-297f](#)  
Epidermis, [451](#)  
desarrollo, [452-453](#)  
Epidídimo, [14](#) , [248t](#) , [272c](#)  
apéndice, [248t](#) , [270f](#) , [272c](#)  
desarrollo, [269](#)  
Epífisis (cuerpo), [408f](#)

anulares, [350](#) , [350f](#)  
Epigénesis, [8](#)  
Epigenética, [512](#)  
Epiglotis, desarrollo, [200](#)  
Epiplón menor, [223](#)  
Epispadias, [259c](#) , [279c](#)  
Epitálamo, [409](#)  
Epitelio  
mesenquimatoso, transformación, [300](#) , [363](#)  
olfatorio, [186](#)  
Eponiquio, [460](#)  
Epoóforo conducto, [248t](#) , [272c](#)  
Eritroblastosis fetal (enfermedad hemolítica del recién nacido) transfusión fetal intrauterina, [104-105](#)  
Eritropoyesis, [99](#)  
Esbozo respiratorio, [199](#) , [201f](#)  
Escafocefalia, [356c](#)  
Esclerótica, desarrollo, [440](#)  
Esclerotomas, [343](#) , [344f](#)  
Escroto  
desarrollo, [248t](#) , [273-275](#)  
hidrocele, [285c](#) , [286f](#)  
Esfínter parálisis, espina bífida quística, [401c](#)  
Esmalte  
diente, desarrollo, [460](#)  
epitelio, [463](#)  
hipoplasia, [465c](#)  
órgano, [462-463](#)  
perlas, [465f](#)  
Esófago  
anomalías congénitas, [214c-215c](#)  
atresia, [214c](#)  
desarrollo, [214](#)  
estenosis esofágica, [215c](#)  
mesenterio dorsal, desarrollo del diafragma, [151f](#) , [152](#)  
músculo, formación, [165t](#)  
Espacio  
celómico extraembrionario, [43-44](#)  
intervallositario, [113](#) , [113f](#)  
intrarretiniano, [433](#)  
perilinfático, [443](#)  
subaracnoideo, [394-395](#)  
Espermátidas, [14](#)  
Espermatogénesis, [14-18](#) , [15f](#)  
anómala, [17f](#)  
factores genéticos y moleculares, [18](#)

Espermatogonia, [17f](#)  
Espermatozoides  
acrosoma, [18](#) , [18f](#) , [28-29](#) , [29f](#)  
cabeza, [18](#)  
capacitación, [28-29](#) , [29f](#)  
cola, [18](#)  
componentes, [18](#)  
cuello, [18](#)  
maduros, [14](#) , [18](#)  
proceso de maduración, [28-29](#)  
reacción acrosomal, [28](#) , [29f](#)  
transporte, [27-28](#)  
Espermatozoos See [Espermatozoides](#)  
Espermiogénesis, [14](#) , [18f](#)  
Espina bífida, [354c](#) , [355f](#) , [398](#) , [399f](#) , [400c-401c](#) , [401f-402f](#)  
con meningocele, [399f](#) , [401c](#)  
con mielomeningocele, [399f](#) , [402c](#) , [403f](#)  
Esplacnopleura, [64](#)  
Esqueleto  
anomalías congénitas, [357c-359c](#)  
apendicular, desarrollo, [357](#) , [358f-359f](#)  
axial  
anomalías congénitas, [354c-356c](#)  
desarrollo, [348-352](#) , [349f](#)  
cardíaco, [313](#)  
Esquicefalia, [486t](#)  
Estándares de nomenclatura internacionales, genes y proteínas, [504t](#)  
Estenosis  
aórtica, [322f](#) , [324c](#)  
infundibular, [321c](#)  
Esternón  
anomalías, [355c](#)  
desarrollo, [351](#)  
Estirón de crecimiento prepuberal, [5](#)  
Estómago  
desarrollo, [215](#) , [216f-217f](#) , [226f](#)  
mesenterios, [215](#) , [216f-217f](#)  
rotación, [215](#) , [216f](#)  
Estomodeo, [72](#) , [74f](#) , [179-182](#) , [180f-181f](#) , [213](#)  
Estrato germinativo, [452](#)  
Estreptomina, como teratógeno, [493](#)  
Estribo, formación, [165t](#)  
Estrógenos, parto, [121](#)  
Estructuras vasculares, fetales, derivados en el adulto, [306f](#) , [337](#)  
Estudios

espectrofotométricos, [104](#)

moleculares, desarrollo óseo, [345](#)

Etapa indiferente, desarrollo sexual, [265](#)

Etisterona, evitación en el embarazo, [492](#)

Eventración, diafragma, [153c](#) , [154f](#)

Experimentos sobre animales, [491c](#)

Expresión facial, músculos, [187](#)

formación, [165t](#)

Extrofia, vejiga, [259c](#) , [262f-263f](#)

# F

Fabrizius, Girolamo (Fabrizius de Aquapendente), [7](#)

Factor

de crecimiento de transformación  $\beta$ , [506](#)

de transcripción hélice-asa-hélice básico (bHLH), [512](#)

neurotrófico derivado de la glía, desarrollo renal, [252](#)

Factor(es)

ambientales, y defectos congénitos, [472](#) , [472f](#) , [487-499](#)

de crecimiento de fibroblastos, desarrollo del sistema digestivo, [213](#)

de transcripción, [208f](#) , [504](#) , [511-513](#)

desarrollo

óseo, [345f](#)

placentario, [110-113](#)

mecánicos, como teratógenos, [499](#)

Falot, tetralogía de, [321c](#)

Falo

derivados en el adulto y restos vestigiales, [248t](#)

primitivo, [273](#)

Falopio, trompas *See* [Trompas uterinas](#)

Fase

cartilaginosa, desarrollo vertebral, [349](#) , [350f](#)

de campana, del desarrollo de los dientes, [461f](#) , [463](#)

de casquete, desarrollo de los dientes, [462-463](#)

de esbozo, desarrollo de los dientes, [461f](#) , [462](#)

placentaria, del parto, [123](#)

seudoglandular, maduración del pulmón, [205f](#) , [206](#) , [207f](#)

Fecundación, [30-32](#)

*in vivo* asistida, [33c](#)

tiempo transcurrido desde, [13](#) , [89c](#)

Feminización testicular, síndrome de, [277c](#) , [278f](#)

Fenilcetonuria, efectos fetales, [499](#)

Fenitoína, como teratógeno, [488t](#) , [491](#) , [493](#)

Fertilidad masculina, [28c](#)

Feto

alcoholismo, síndrome, [492](#)

arlequín, [454c](#)

circulación, [333](#) , [334f](#)

crecimiento, factores que influyen, [100f](#) , [101-102](#)

edad, estimación, [94t](#) , [95](#) , [100f](#)

estado, evaluación, [102-105](#)

mediciones y características, [95](#) , [100f](#)

monitorización, [105](#)

movimientos respiratorios, [208](#)

viabilidad, [95c](#)



Fetoscopia, [105](#)  
Fibrocartílago, [345](#)  
Filum terminal, [398](#)  
Fístula(s)  
anoperineal, [241c](#) , [242f](#)  
cervical, [170f](#)  
branquial, [169c](#) , [170f](#) , [171f](#)  
en la agenesia anal, [241c](#) , [242f](#)  
lingual, [178c](#)  
onfaloentérica, [235c](#) , [236f](#)  
pabellón auricular, [446c](#) , [447f](#)  
preauricular, [446c](#)  
traqueoesofágica, [202c](#) , [203f](#) , [210](#) , [214c](#)  
uracal, [259c](#) , [261f](#)  
Fisura  
coroidea, [411f](#) , [412](#) , [414f](#)  
media ventral, [394f](#)  
Flemming, Walter, [8](#)  
Flujo sanguíneo See [Sangre, circulación](#)  
Focomelia, [383](#)  
Folículos  
ováricos See [Ovario, folículos](#)  
primordiales, [19](#)  
Fontanelas, [351](#) , [353f](#)  
*Foramen*  
*primum*, [301f-303f](#) , [304](#)  
destino, [302f-303f](#)  
permeable, [314c](#)  
*secundum*, [302f-303f](#)  
Fosa(s)  
anal, [213](#) , [214f](#) , [238](#) , [239f](#) , [240](#) , [242f](#)  
mamaria, [456-457](#)  
nasales, [182](#) , [183f](#) , [186](#)  
óptica, [431](#)  
óticas, [76](#)  
oval, [315f](#) , [337](#)  
primitiva, [54](#)  
Frecuencia cardíaca, fetal, monitorización, [105](#)

# G

- Galactosemia, congénita, [439c](#)
- Galeno, Claudio, [6](#)
- Gametogénesis, [14](#)
  - anómala, [14c](#) , [17f](#)
- Gametos, [19](#)
  - transporte, [27-28](#)
  - viabilidad, [30](#)
- Ganglio(s)
  - autonómicos, [72-74](#) , [240c](#) , [423](#)
  - espinales, desarrollo, [393f](#) , [394](#)
  - linfáticos, desarrollo, [340](#)
  - preaórticos, [425](#)
  - sistema nervioso autónomo, [72-74](#) , [240c](#) , [423](#)
  - trigémino, [424-425](#)
- Gangrena, del intestino, [232c](#)
- Garbha Upanishad, [6](#)
- Garrod, Archibald, [9](#)
- Gartner, conducto, [248t](#) , [270f](#)
  - quistes, [270f](#) , [272c](#)
- Gases transferencia placentaria, [117f](#) , [118](#)
- Gastrosquisis, [153c](#) , [232c](#) , [233f](#)
- Gastrulación, [54](#)
- Gelatina cardíaca, [295](#) , [296f-297f](#) , [299f-300f](#) , [300](#)
- Gemelo(s)
  - cigoidad, [138c](#)
  - dicigóticos, [134](#) , [134t](#) , [135f](#) , [140f](#)
  - edad materna, [134](#)
  - edad materna, [133-134](#)
  - membranas fetales, [133-134](#)
  - monocigóticos, [134](#) , [134t](#) , [136f-137f](#) , [139f](#)
  - unidos, [138c](#) , [140f](#)
  - muerte temprana de uno de ellos, [138c](#)
  - parasitario, [141f](#)
  - siameses dicefálicos, [141f](#)
- Gen(es)
  - constitutivos (*housekeeping*), [485](#)
  - contiguos, síndromes de, [483c](#) , [484t](#)
  - estándares de nomenclatura internacionales, [504t](#)
  - inactivación, [474c](#)
  - mutación de, [472f](#) , [484-486](#) , [486t](#)
- Genética
  - desarrollo humano, [8-10](#)
  - retraso del crecimiento intrauterino, [102](#)

## Genitales

agenesia, [279c](#) , [279f](#)

ambiguos, [276c](#)

desarrollo, [273-275](#) , [274f](#)

femeninos, [274f](#) , [275](#)

masculinos, [273-275](#) , [277f](#)

Genotipo, embrión, efectos de los teratógenos, [491](#)

Gigantismo, [359c](#)

Ginecomastia, [458c](#)

## Glande

del clítoris, [248t](#)

del pene, [248t](#) , [275](#)

## Glándula(s)

bulbouretral, [27-28](#) , [27f](#) , [248t](#) , [270f](#) , [271](#)

lagrimales, desarrollo, [441](#)

mamarias, [456-458](#)

anomalías congénitas, [458c](#)

## paratiroides

anomalías congénitas, [173c](#)

desarrollo, [166-167](#) , [168f](#)

ectópicas, [173c](#)

histogénesis, [167-169](#)

número anómalo, [173c](#)

parauretrales, [248t](#) , [271](#)

parótidas, desarrollo, [179](#)

salivales, desarrollo, [179](#)

sebáceas, [453f](#) , [454](#)

seminales, [271](#)

submandibulares, desarrollo, [179](#)

sudoríparas, [454](#) , [455f](#)

apocrinas, [454](#)

ecrinas, [454](#)

suprarrenales, desarrollo, [247f-248f](#) , [251f](#) , [264-265](#) , [264f](#)

## tiroides

agenesia, [175c](#)

anomalías congénitas, [175c](#)

desarrollo, [173-174](#) , [174f](#)

ectópica, [175c](#) , [176f-177f](#)

folículos, [174](#)

hipoplasia, [173c](#)

histogénesis, [174](#)

istmo, [173-174](#) , [174f](#)

sublingual, [175c](#)

## tejido

accesorio, [175f](#)

lingual, [175c](#)  
vestibulares mayores, desarrollo, [248t](#)  
Glaucoma, congénito, [439c](#)  
Glioblastos, histogénesis, [392-393](#)  
Glomérulo, [249f](#) , [250](#)  
Glososquisis, [179c](#)  
Glottis, primitiva, [200](#)  
Glucosa, metabolismo y crecimiento fetales, [101](#)  
Gónada(s) *See also* [Ovarios](#) [Testículos](#)  
desarrollo, [265-269](#)  
indiferente, [265-266](#)  
derivados en el adulto y restos vestigiales, [248t](#)  
Gonadotropina coriónica humana (hCG), [42-43](#)  
Graaf, Regnier de, [7](#)  
Grecia, conceptos de la embriología en la Antigüedad, [6](#)  
Gregg, Norman, [10](#)  
Gubernáculo, [248t](#) , [282](#)

# H

Hanhart, síndrome, [179c](#)

Harvey, William, [7](#)

Havers, sistemas, [346](#)

Haz

auriculoventricular, [309f](#)

ramas, [309f](#) , [313](#)

HCG See [Gonadotropina coriónica humana \(hCG\)](#)

HDC See [Hernia diafragmática congénita \(HDC\)](#)

*Hedgehog*, [507](#) , [508f](#)

Hematíes

mosaicismo de, [134c](#)

transporte placentario, [118c](#)

Hematogénesis, [64](#) , [65f](#)

Hematoma, [123](#)

Hematopoyesis, [222](#)

Hemimelia, [383](#)

Hemivértebra, [354f](#) , [355c](#)

Hendidura(s)

faciales, [192c](#) , [192f](#) , [196f](#)

faríngeas, [169](#)

glótica, [178f](#)

laringotraqueoesofágica, [203c](#)

Heparina, uso durante el embarazo, [493](#)

Herencia

biparental, [31-32](#)

multifactorial, [313](#) , [472f](#) , [499](#) , [499f](#)

Hermafroditismo, [278f](#)

Hernia

diafragmática congénita (HDC), [153c](#) , [155f-156f](#)

hipoplasia pulmonar, [210c](#)

epigástrica, congénita, [153c](#)

hiatal congénita, [155c](#)

hiato esternocostal, herniación a través de, [155c](#)

inguinal, congénita, [285c](#)

interna, [234f](#) , [235c](#)

paraesternal, [155c](#)

retroesternal, [155c](#)

umbilical, [227](#) , [229f](#) , [232c](#)

Herniación umbilical fisiológica, [227](#)

Herpes simple, virus, [496](#)

como teratógeno, [488t](#)

Hiato esternocostal, herniación a través de, [155c](#)

Hidátide (de Morgagni), [248t](#) , [273c](#)

Hidranencefalia, [420c](#) , [422f](#)

Hidrocefalia, [419c](#) , [421f-422f](#)

Hidrocele, [286f](#)

testicular, [285c](#)

Hidronefrosis, [253c](#)

Hígado

anomalías congénitas, [223c](#)

conductos, accesorios, [223c](#)

desarrollo, [219f](#) , [221-223](#) , [223f](#)

ligamento redondo, [337](#)

peritoneo visceral, [223](#)

primordial, [222](#)

segmento, vena cava inferior, [292](#)

sinudoides, [222](#) , [291](#)

sistema porta, [291](#)

Higroma, quístico, [340c](#) , [456c](#)

Hilio renal, [252](#)

Himen, [248t](#) , [272](#) , [280c](#) , [282f](#)

Hindúes, conceptos de la embriología en la Antigüedad, [6](#)

Hiperdiploide, [475c](#)

Hiperplasia suprarrenal congénita (HSC), [265c](#) , [265f](#) , [277f](#) , [286](#) , [492f](#)

Hipertriosis, [455f](#) , [460c](#)

Hipoblasto, [42f](#) , [43](#)

Hipocampo, comisura, [412](#) , [413f](#)

Hipócrates de Cos, [6](#)

Hipodiploide, [475c](#)

Hipófisis, [409f](#) , [410](#) , [410t](#)

faríngea, [410c](#)

porción glandular (adenohipófisis), [409f](#) , [410](#) , [410t](#) , [426](#)

Hipoglucemiantes, efectos fetales, [494](#)

Hipoparatiroidismo congénito, [173c](#)

Hipopituitarismo, [359c](#)

Hipospadias, [278c](#) , [278f](#)

Hipotálamo, [409](#)

Hipotelorismo, [420c](#)

Hipotiroidismo, [175c](#)

His, Wilhelm, [8](#)

Histonas, acetilación, [512](#)

Holoprosencefalia, [420c](#) , [421f](#) , [434c](#) , [486](#) , [486t](#)

Homeobox (HOX)

genes, [486](#)

proteínas, [511](#)

Hormona(s)

antimülleriana (AMH), [267](#)

liberadora de corticotropina (CRH), parto, [121](#)

masculinizantes, [269](#)

síntesis, en la placenta, [119-120](#)

transferencia placentaria, [117f](#) , [118](#)

HSRC *See* [Hiperplasia suprarrenal congénita \(HSRC\)](#)

Huesecillos auditivos, [165f](#) , [441](#) , [444f](#) , [448](#)

Hueso(s)

desarrollo, [343-346](#) , [345f](#)

control molecular, [345](#)

osificación

cartilaginosa, [346](#) , [347f](#)

intramembranosa, [345-346](#) , [345f](#)

diáfisis, formación, [346](#)

hioides, formación, [165t](#)

histogénesis, [345](#)

osificación

endocondral, [346](#) , [347f](#)

intramembranosa, [345](#)

temporal, apófisis estiloides, formación, [165t](#)

Huso de división, [31](#) , [31f](#)

# I

Ictiosis, [454c](#) , [455f](#)  
laminar, [454c](#)  
Implantación  
blastocisto, [27](#) , [42f](#) , [48-50](#)  
finalización, [41-43](#)  
inhibición, [50c](#)  
sitios, [43f](#) , [48](#) , [49f](#)  
extrauterina, [48c](#)  
Inactivación, genes, [474c](#)  
Incisivos centrales, [464](#) , [466f](#) , [486](#)  
Indometacina, cierre del conducto arterioso, [337](#)  
Inducción recíproca, [250](#)  
Inducciones, [75](#)  
Infundíbulo, [410](#)  
Inhibición lateral, [511](#)  
Inmunoglobulinas  
superfamilia, [505-506](#)  
transmisión transplacentaria, [117f](#)  
Inmunoprotección, placenta, [119-120](#)  
Inserción velamentosa, cordón umbilical, [128f](#)  
Insulina, tratamiento, efectos fetales, [494](#)  
Intestino(s)  
anomalías congénitas, [220f](#)  
asas, retracción, [227](#)  
atresia, [235c](#)  
duplicación, [235c](#) , [238f](#)  
estenosis, [235c](#)  
fijación, [227](#) , [229f](#)  
gangrena, [232c](#)  
primordial  
anterior, [214-227](#)  
arteria, [147f](#) , [216f](#)  
medio, [72](#)  
anomalías congénitas, [232c-233c](#) , [235c](#)  
asas, herniación, [227](#) , [228f-229f](#)  
ausencia de rotación, [232c](#) , [234f](#)  
derivados, [227-230](#) , [228f](#)  
retorno al abdomen, [228f](#)  
rotación, [227](#) , [228f](#)  
revertida, [233c](#)  
vólvulo, [232c](#)  
posterior, [72](#)  
anomalías congénitas, [241c](#)



derivados, [238-240](#)

rotación, [228f](#)

Invaginación basilar, [357c](#)

Inversión, cromosómica, [482f](#) , [484c](#)

Inyección intracitoplasmática de espermatozoides, [33c](#)

Iris

coloboma, [434c](#) , [435f](#)

color, [437c](#)

desarrollo, [435](#)

Islotes sanguíneos, [64](#) , [65f](#) , [290f](#)

Isocromosomas, [484c](#)

Isotretinoína, como teratógeno, [488t](#)

**J**

Judíos, conceptos de la embriología en la Antigüedad, [6](#)

# K

Klinefelter, s ndrome, [479f](#)

Klippel-Feil, s ndrome (brevicollis), [354c](#)

# L

## Laberinto

membranoso, oído interno, [441](#) , [442f-443f](#) , [443](#)

óseo, oído interno, [442f](#) , [443](#) , [444f](#)

## Labio(s)

hendido, [190f](#) , [191c-192c](#) , [192f-193f](#) , [195f](#)

mayores, [248t](#) , [274f](#) , [275](#)

menores, [248t](#) , [274f](#) , [275](#)

frenillo, [274f](#) , [275](#)

y paladar hendidos, [190f](#) , [191c-192c](#) , [192f-193f](#) , [195f](#)

Lactancia, [5](#)

Lactantes prematuros, [95c](#) , [101c](#)

Lagunas, [42f](#) , [43](#)

## Lámina

labiogingival, [186](#)

terminal, [412](#) , [412f](#)

Lanugo, [98](#) , [459](#)

## Laringe

abertura, [199](#)

anomalías congénitas, [203c](#)

atresia, [200c](#)

cartílagos, [200](#)

formación, [165t](#)

desarrollo, [200](#) , [201f](#)

músculos, [200](#)

intrínsecos, formación, [165t](#)

nervios, [327](#)

recurrentes, [328f](#)

Lateral, como término descriptivo, [9f](#) , [10](#)

Leeuwenhoek, Anton van, [7](#)

Lejeune, Jérôme Jean Louis, [10](#)

## Lengua

anomalías congénitas, [178c](#) , [178f](#)

bífida o hendida, [179c](#)

derivados de los arcos, [178f](#)

desarrollo, [176-178](#) , [178f](#)

fija, [178c](#) , [179f](#)

hendida, [179c](#)

inervación, [177-178](#) , [178f](#)

músculos, [366](#)

## papilas

desarrollo, [178f](#)

distales, [178c](#)

linguales, [177](#)

quistes y fístulas, congénitos, [178c](#)

surco

medio, [178f](#)

terminal, [177](#) , [178f](#)

tabique, [176](#)

tejido tiroideo, [175c](#)

tercio posterior (parte faríngea), [178f](#)

tumefacciones, [176](#)

yemas gustativas, [177](#)

Lenz, Widukind, [10](#)

Leptomeninges, [394-395](#)

Levan, Albert, [9](#)

Leydig, células, [267](#)

Ligamento(s)

ancho, [271](#) , [273f](#)

anular, fallo de la diferenciación, [445c](#)

arterioso, [326f](#) , [328f](#) , [337](#) , [339f](#)

esfenomandibular, [165t](#)

esplenorrenal, [227](#)

estilohioideo, formación, [165t](#)

falciforme, [223](#)

hepatoduodenal, [223](#)

hepatogástrico, [223](#)

martillo, anterior, [165t](#)

ovárico, [248t](#) , [284](#)

periodontal, [463](#)

redondo, [335f](#)

del hígado, [335f](#) , [337](#)

útero, [248t](#) , [284](#)

umbilical medial, [58](#) , [259](#) , [260f](#) , [335f](#) , [337](#)

venoso, [337](#) , [338f](#)

Línea

anocutánea, [240](#)

blanca, [240](#)

pectínea, [240](#)

primitiva, [54-56](#)

destino, [56](#)

Linfangioma, quístico, [456c](#)

Linfedema, [340c](#)

Linfocitos

citolíticos naturales, receptores inhibidores, inmunoprotección placentaria, [119](#)

desarrollo, [167](#) , [340](#)

Líquido

amniótico, [127-131](#)

circulación, [131](#)

composición, [131](#)  
deglución fetal, [131](#)  
función, [131](#)  
trastornos, [131c](#) *See also* [Oligohidramnios](#) [Polihidramnios](#)  
volumen, [131](#)  
cefalorraquídeo  
excesivo, hidrocefalia, [419c](#) , [422f](#)  
formación, [395](#) , [406-407](#)  
Litio, carbonato de, como teratógeno, [488t](#) , [495](#)  
Lóbulo, [445](#)  
LOC *See* [Longitud occipucio-cóccix \(LOC\)](#)  
Longitud  
occipucio-cóccix (LOC), [78t](#) , [89](#) , [90f](#)  
occipucio-talón (LOT), [89](#) , [90f](#) , [96f](#)  
LOT *See* [Longitud occipucio-talón \(LOT\)](#)  
Luxación atlantoaxial, [357c](#)

# M

Macroglosia, [179c](#)

Macrostomía, [192c](#)

Maduración del pulmón, período

alveolar, [205f](#) , [206-209](#) , [207f](#)

canalicular, [205f](#) , [206](#) , [207f](#)

de sacos terminales, [205f](#) , [206](#)

Malformaciones

congénitas *See* [Anomalías congénitas](#)

definición, [474](#)

Mall, Franklin P, [8](#)

Malpighi, Marcello, [7](#)

Mamas

anomalías congénitas, [458c](#)

ausencia (amastia), [458c](#)

desarrollo, [456-458](#) , [457f](#)

supernumerarias, [458c](#)

y pezones supernumerarios, [458c](#)

Mano bifurcada, [384f](#)

Mano(s)

desarrollo, [375f](#)

hendida, [383c](#) , [384f](#)

pie y mano hendidos, [383c](#)

placas, [77](#) , [374](#)

Martillo

formación, [162](#) , [165t](#)

ligamento anterior, [162](#) , [165t](#)

Masticación, músculos, formación, [162](#) , [165t](#) , [166f](#)

Matriz ósea, [345](#)

McBride, William, [10](#)

Meckel, cartílago, [162](#)

Meconio, [131](#) , [241](#)

Medial, como término descriptivo, [9f](#) , [10](#)

Mediastino, primordial, [150](#)

Medicamentos y sustancias *Véanse también los medicamentos y las sustancias específicos*

como teratógenos, [488t](#)

crecimiento fetal, [101](#) , [492](#)

drogas, efectos fetales, [495](#)

evaluación, en animales de experimentación, [491c](#)

transferencia placentaria, [117f](#) , [119](#)

Médula

espinal

adulto, [395-398](#)

anomalías congénitas, [398](#)

cambios posicionales, [395-398](#)  
conducto raquídeo, [392](#) , [394f](#) , [396f](#) , [405f](#)  
desarrollo, [392-398](#) , [393f-394f](#)  
recién nacido, [395-398](#)  
glándulas suprarrenales, [247](#) , [248t](#) , [264f](#)  
ósea, desarrollo, [346](#)  
Megacolon  
agangliónico, congénito, [240c](#) , [241f](#)  
congénito, [240c](#) , [241f](#)  
Megavejiga, congénito, [259c](#) , [262f](#)  
Meiosis, [14](#) , [16f](#)  
Mejillas, desarrollo, [187](#)  
Melanoblasto, [452-453](#) , [459](#)  
Melanocitos, [452-453](#) , [459](#)  
Membrana(s) *See* [Membranas fetales \(y otras membranas específicas\)](#)  
alveolocapilar, [205f](#) , [206](#)  
amniocoriónica, [111f](#) , [113](#) , [114f](#)  
rotura, [131c-132c](#)  
anal, [241c](#) , [242f](#)  
cloacal, [57-58](#) , [57f](#) , [59f](#) , [72](#) , [76f](#) , [240](#) , [263f](#) , [273](#)  
exocelómica, [42f](#) , [43](#)  
faríngeas, [166](#) , [169](#) , [444](#)  
fetales  
alumbramiento (expulsión de la placenta, el cordón umbilical y las membranas fetales), [110](#) , [123](#) ,  
[124f-125f](#)  
desarrollo, [111f](#)  
embarazos múltiples, [133-141](#)  
rotura prematura, [132c](#) , [132f](#)  
orofaríngea, [57-58](#) , [72](#) , [74f](#) , [213](#)  
pleuropericárdicas, [149f](#) , [150](#)  
pleuroperitoneales, [150](#) , [150f-151f](#) , [151-152](#) , [153c](#)  
pupilar, [438](#)  
persistente, [438c](#)  
sinovial, [348](#)  
urogenital, [239f](#) , [273](#)  
Mendel, Gregor, [8](#)  
Meninges, [394-395](#)  
espinales, [398f](#)  
Meningocele, [402c](#) , [414c](#) , [416f](#)  
espina bífida con, [399f](#) , [401c](#)  
Meningoencefaloccele, [414c](#) , [417f](#)  
Meningohidroencefaloccele, [414c](#)  
Menopausia, [19](#) , [26](#)  
Mentón, desarrollo, [186](#)  
Mercurio, como teratógeno, [488t](#) , [496](#)



Meroencefalia, [391c](#) , [400f](#) , [401c](#) , [403f](#) , [417c](#) , [418f](#)  
Meromelia, [382f](#) , [383c](#) , [495](#)  
Mesencéfalo, [407](#) , [407f-408f](#)  
curvatura, [404](#)  
Mesénquima, [54](#)  
condensado, [346](#)  
desarrollo esquelético, [343](#)  
Mesenterio(s), [147f](#)  
definición, [148-149](#)  
desarrollo, [148-149](#)  
dorsal, esófago, desarrollo del diafragma, [151f](#) , [152](#)  
estómago, [215](#) , [216f-217f](#)  
ventral, [223](#)  
Mesoblasto, [54](#)  
Mesocardio, [298](#)  
dorsal, [297f](#)  
Mesodermo  
embrionario, [54](#)  
derivados, [54](#) , [77f](#)  
esplácnico extraembrionario, [46](#)  
extraembrionario, [43](#)  
intermedio, [63-64](#)  
intraembrionario, [343](#)  
lateral, [63-64](#)  
paraaxial derivados, [343](#) , [344f](#)  
paraxial, [63-64](#)  
somático extraembrionario, [46](#)  
Mesonefros, [247](#) , [247f](#) , [249f](#)  
Mesoovario, [269](#) , [272c](#)  
Metabolismo, placentario, [116](#)  
Metadona, efectos fetales, [495](#)  
Metanefros, [248-252](#)  
Metencéfalo, [405-406](#) , [406f](#)  
Metilmercurio, como teratógeno, [488t](#) , [496](#)  
Metotrexato, como teratógeno, [488t](#) , [493](#)  
Microcefalia, [357c](#) , [419c](#) , [419f](#) , [496](#)  
Microdeleciones, [483c](#) , [484t](#)  
Microduplicaciones, [483c](#) , [484t](#)  
Microftalmía, [434c](#)  
Microglosia, [179c](#)  
Micromelia, [495](#)  
Micropene, [279c](#)  
Microstomía, [192c](#)  
Microtia, [445c-446c](#)  
Mielencéfalo, [399f](#) , [401f](#) , [404-405](#) , [404f](#)

Mielina, proteínas, [398](#)  
Mielinización, fibras nerviosas medulares, [398](#) , [399f](#)  
Mielomeningocele, [402c](#)  
espinas bífidas con, [399f](#) , [402c](#) , [403f](#)  
lumbosacro, [399f](#) , [401c](#) , [401f](#)  
Mielosquisis, [402c](#) , [402f](#)  
Miembro(s)  
desarrollo, [78t](#) , [372f-380f](#)  
fases  
finales, [375-382](#)  
tempranas, [371-375](#)  
esbozos, [371](#) , [372f](#)  
inferiores, [371](#)  
superiores, [76](#) , [371](#)  
inervación cutánea, [378-380](#)  
malformaciones congénitas, [382-383](#) , [382f](#) , [383c](#) , [385c-386c](#)  
músculos, [366](#)  
plexos, [378](#)  
vascularización sanguínea a, [380-382](#) , [381f](#)  
Miller-Dieker, síndrome, [484t](#)  
Minamata, enfermedad, [496](#)  
Mioblastos, [343](#) , [344f](#) , [363](#) , [365](#)  
Miocardio, [295-296](#)  
desarrollo, [296f-297f](#)  
Miofibrillas, [364](#)  
Miotomas, [343](#) , [344f](#) , [364f](#) , [365](#)  
cervicales, [364f](#) , [365](#) , [366f](#)  
Miotubos, [363](#)  
Modelos quiméricos, [10](#)  
Mola hidatidiforme, [66c](#)  
Moléculas de adhesión celular, [505-506](#)  
desarrollo óseo, [42](#) , [345f](#)  
neurales, [505-506](#) , [505f](#)  
Monosomía, [475c](#)  
Monóxido de carbono, transferencia placentaria, [117f](#) , [118](#)  
Monte del pubis, [274f](#) , [275](#)  
Morfogénesis, [54](#) , [71-72](#)  
por ramificación, [208](#) , [252](#)  
ramificación, [208](#) , [252](#)  
Morfógenos, [373](#) , [506-508](#)  
Morgagni, agujero de, herniación a través de, [155c](#)  
Mosaicismo, [33c](#) , [276c](#) , [480c](#)  
hematíes, [134c](#)  
Movimientos  
fetales, percibidos por la madre, [98](#)

respiratorios, fetales, [208](#) , [208f](#)

MSCVP (muestra de la sangre del cordón umbilical percutánea), [104-105](#)

Muerte

celular, programada See [Apoptosis](#)

súbita del lactante, [313c](#)

Músculo(s) *Véanse también los músculos específicos*

accesorios, [369c](#)

anomalías congénitas, [367c-369c](#)

auricular, [166f](#)

buccinador, [166f](#)

cardíaco

desarrollo, [367](#)

fibras, [367](#)

mioblastos, [367](#)

ciliar, [441](#)

constrictores de la faringe, formación, [165t](#)

crecimiento interno, paredes corporales laterales, [152](#)

cricotiroideo, formación, [162](#) , [165t](#) , [166f](#)

digástrico, formación, [165t](#)

elevador del párpado superior, desarrollo anómalo, [440c](#)

esquelético, desarrollo, [363-366](#)

estapedio, formación, [165t](#)

estilofaríngeo, formación, [162](#) , [165t](#) , [166f](#)

estilohioideo, formación, [165t](#)

laríngeo, desarrollo, [200](#)

liso, desarrollo, [366](#)

milohioideo, formación, [165t](#)

oculares, [366](#) , [366f](#)

papilares, [307](#) , [309f](#)

tensor

del tímpano, [165t](#) , [443-444](#)

del velo del paladar, formación, [165t](#)

variaciones, [368c](#)

# N

Nägele, regla de, [95t](#)

Nalgas, presentación de, [105f](#)

Nariz *Véanse también las entradas* Cavidad nasal bífida, [192c](#)

desarrollo, [183f](#) , [186-187](#)

orificio único, [192c](#)

Nefrona(s)

asa, [250](#)

desarrollo, [250](#) , [251f](#)

Neocerebelo, [406](#)

Nervio(s)

accesorio, formación, [424f](#) , [425](#)

arcos faríngeos, [162](#) , [167f](#) , [424-425](#)

derivados, [165t](#)

coclear, [425](#)

craneales, [424-425](#)

componentes aferentes viscerales especiales, [425](#)

eferentes somáticos, [424](#)

formación, [165t](#)

somáticos eferentes, [424](#)

cuerda del tímpano, [425](#) , [443](#)

espinales, [423-424](#)

facial, formación, [162](#) , [165t](#) , [425](#)

glosofaríngeo, [162](#) , [165t](#) , [177-178](#) , [425](#)

hipogloso, [178](#) , [178](#) , [424](#)

laríngeo, [327](#)

recurrente, [165t](#) , [327](#) , [328f](#)

superior, formación, [165t](#)

mielinización, [398](#)

motor ocular

común, [424](#) , [440c](#)

externo, formación, [424](#)

olfatorio, [186](#) , [425](#)

óptico, desarrollo, [425](#)

sensitivos especiales, [425](#)

trigémino, [162](#) , [165t](#) , [177](#) , [424-425](#) , [445](#)

troclear, formación, [424](#)

vago, [425](#)

formación, [162](#) , [165t](#)

rama laríngea superior, formación, [165t](#)

vestibular, [425](#)

vestibulococlear, formación, [425](#)

Neumocitos, [206](#)

Neumonitis, fístula traqueoesofágica, [202c](#)  
Neuroblastos, [405](#)  
Neurocráneo  
cartilaginoso, [351](#) , [352f](#)  
membranoso, [351](#)  
Neuroectodermo, [77f](#) , [429](#)  
Neurohipófisis, [409](#)  
Neurolema, células de Schwann, [398](#)  
Neuroporo, [76](#) , [391](#) , [392f](#)  
caudal, [76](#) , [78t](#) , [79f-80f](#) , [390f](#) , [391](#) , [392f](#)  
defectos del cierre, [400c](#) , [400f](#)  
rostral, [391](#)  
Neurulación, [61-63](#) , [391](#)  
anómala, defectos congénitos secundarios, [61c](#)  
Newton, Isaac, [6](#)  
Niñez, [5](#)  
Nodo  
primitivo, [54](#)  
senoauricular, [312](#) , [312f](#)  
Nódulos  
auriculoventricular, [309f](#)  
linfáticos, [166](#)  
Noretisterona, evitación en el embarazo, [492](#)  
Notch, vías de señalización, [250](#)  
Notch-Delta, vía de señalización, [504](#) , [510-511](#) , [510f](#)  
Notocorda, [57-58](#)  
canal, [57](#)  
desarrollo, [60f](#)  
Notocordal  
placa, [58](#)  
proceso, [57-58](#) , [59f](#)  
restos, cordoma, [58c](#)  
Nuck, canal de, [284](#)  
Núcleo(s)  
caudado, [412](#) , [413f-414f](#)  
cuneiformes, [404](#)  
epiteliales orales, [104f](#)  
gráciles, [404](#)  
haploide, [18](#)  
olivar, [405](#) , [405f](#)  
pulposo, [348](#) , [349f](#)  
Nudos verdaderos, cordón umbilical, [127](#) , [128f](#)  
Número haploide, [14](#)  
Nutrientes transferencia  
al embrión, [118](#)

placentaria, [117f](#)

# O

Odontoblastos, [463](#)

Oído

anomalías congénitas, [445c-446c](#)

desarrollo, [184f](#) , [441-445](#) , [442f](#) , [444f](#)

externo, [184f](#) , [444-445](#) , [444f](#)

interno, [441-443](#) , [442f](#)

desarrollo, [165f](#)

medio, [443-444](#) , [444f](#)

Ojo(s)

anomalías congénitas, [434c](#) , [437c](#)

desarrollo, [75](#) , [429-441](#) , [430f](#) , [436f](#)

movimiento, fetal, [97](#)

músculos, [366](#) , [366f](#)

Oligodendrocitos, [392-393](#) , [398](#)

Oligohidramnios, [131c](#) , [209c](#)

agenesia renal bilateral, [255f-256f](#)

Omento, bolsa, [215](#) , [217f](#)

Ondas ultrasónicas, efectos fetales, [498](#)

Onfalocele, [230c](#) , [231f-232f](#)

Oreja, [379f](#) , [444-445](#) , [445f](#)

anomalías congénitas, [445c-446c](#) , [447f](#)

apéndices, [445](#)

ausencia, [445](#)

fístulas, [446c](#) , [447f](#)

montículos auriculares, [78t](#) , [80](#) , [85f](#) , [184f](#) , [444-445](#) , [448](#)

pabellón accesorios, [445](#) , [446f](#)

quistes, congénitos, [446c](#)

senos, congénitos, [446](#) , [446c](#)

Órgano vomeronasal (OVM), [188](#)

Orina, formación, fetal, [97](#)

Osificación, [5](#)

cartilaginosa, [346](#) , [347f](#)

centros

primarios, [96](#) , [346](#)

secundarios, [346](#)

endocondral, [347f](#)

intramembranosa, [345](#)

Osteoblastos, [345](#)

Osteocitos, [345](#)

Osteoclastos, [346](#) , [464](#)

Osteogénesis, [345](#)

huesos largos, [375](#)

Osteoide, [345](#)

*Ostium secundum*, defecto, [314c](#)

Ovarios, [20](#)

corteza, [248t](#) , [268f](#)

desarrollo, [248t](#) , [267-269](#) , [268f](#) , [273f](#)

descenso, [284](#)

folículos

desarrollo, [23-24](#) , [248t](#)

primordiales, [19](#)

secundarios, [19](#)

Ovocito(s)

desplazamiento, [27](#)

maduración

factor inhibidor (OMI), [19](#)

posnatal, [19](#)

prenatal, [19](#)

primario, [19](#) , [269](#)

Ovogonia, [19](#)

Ovoquistes, en la toxoplasmosis, [497](#)

Ovotestículo, trastornos de la diferenciación sexual, [276c](#)

Ovulación, [24-25](#)

anticonceptivos orales, [19](#) , [26c](#)

Óvulo See [Ovocito\(s\)](#)

Ovulogénesis, [15f](#)

anómala, [17f](#)

Oxazepam, uso durante el embarazo, [495](#)

Oxígeno, transferencia placentaria, [117f](#)



# P

Pabellón auricular accesorios, [445](#) , [446f](#)

Paladar

desarrollo, [185f](#) , [187f](#) , [188-190](#)

hendido, [190f](#) , [191c-192c](#) , [192f-193f](#) , [195f](#)

primario, [185f](#) , [187f](#) , [188](#)

secundario, [188-190](#) , [188f-190f](#)

Paleocerebelo, [406](#)

Páncreas

acinos, [225](#)

anomalías congénitas, [225c](#)

anular, [225c](#) , [225f](#) , [243](#)

cabeza, [224](#)

desarrollo, [223-225](#) , [224f](#) , [226f](#)

ectópico, [225c](#)

esbozos, [221](#)

histogénesis, [225](#)

islotes, [225](#)

Pander, Heinrich Christian, [8](#)

Papila(s)

circunvaladas, [177](#) , [178f](#)

filiformes, [177](#)

foliadas, [177](#)

gustativas, desarrollo, [177](#)

óptica, [431](#)

edema, [440c](#)

Papiledema, papila óptica, [440c](#)

Paradídimo, [248t](#)

Parálisis

cerebral, [414](#) , [496](#)

esfínteres, espina bífida quística, [401c](#)

Parametrio, [271](#)

Paraovario, [272c](#)

Pared abdominal

defectos, [230c](#) , [232c](#) , [233f](#)

ventral

defectos (DPAV), detección, concentración de la alfa-fetoproteína, [103c](#)

detección, determinación de la alfa-fetoproteína, [103c](#)

Párpado(s)

abertura, en el feto, [99](#)

coloboma, [441c](#)

desarrollo, [440](#)

ptosis, [440c](#)

Parte

intermedia, [410](#)

nerviosa, [410](#)

tuberal, [410](#)

Parto(s), [121-131](#) , [122f-123f](#)

fecha esperada (FEP), [95t](#) , [101](#)

múltiple, [133-141](#) *See also* [Gemelo\(s\)](#)

período expulsivo, [121-123](#) , [122f-123f](#)

proceso, [121-131](#) , [122f-123f](#)

regla de Nägele, [95t](#)

Parvovirus B19, teratógeno, [488t](#)

*Pax*, genes, [511-512](#)

Pelo

desarrollo, [453f](#) , [459](#)

lanugo, [98](#)

músculos erectores, [453f](#) , [459](#)

retorcido, [460c](#)

Pelvis, renal, desarrollo, [248t](#)

Pene

bífido, [279c](#)

desarrollo, [248t](#) , [263f-264f](#) , [273-275](#) , [274f](#)

doble, [279c](#)

hipospadias, [278c](#)

incurvación ventral, [278c](#)

rafe, [275](#)

Pentasomía, [480c](#)

Pericardio

defectos, congénitos, [149c](#)

visceral (endocardio), [296f-297f](#)

Pericondrio, [346](#)

Peridermis, [452](#)

Perímetro abdominal, fetal, [95](#) , [97f](#) , [99-100](#)

Perinatología, [102](#)

Periné, hipospadias, [278c](#)

Período(s)

críticos, desarrollo, [487-490](#) , [489f-490f](#)

fetal

aspectos destacados, [96-100](#)

desarrollo del embrión durante *See* [Embrión, desarrollo](#)

intrauterino, [95](#)

posnatal, [5](#)

Periostio, [346](#)

Peritoneo

saco menor *See* [Omento, bolsa](#)

visceral del hígado, [223](#)

Peso al nacer

bajo, [95c](#) , [101c](#)  
extremadamente bajo, [95c](#)  
tabaquismo, [101](#) , [491](#)  
Pezones  
ausencia, [458c](#)  
desarrollo, [456-457](#)  
invertidos, [458c](#)  
supernumerarios, [458c](#)  
Pie  
baldismo, [456c](#)  
desarrollo, [375f-376f](#)  
equino varo, [386c](#) , [386f](#) , [499](#)  
hendido, [383c](#) , [384f](#)  
y mano hendidos, [383c](#)  
Piel  
angiomas, [456c](#) , [456f](#)  
anomalías congénitas, [454c](#) , [456c](#)  
desarrollo, [451-466](#) , [452f](#)  
glándulas, [454-458](#)  
Pierre Robin, síndrome, [172c](#) , [192f](#) , [193f](#)  
Pigmento, gránulos de, [453](#)  
Píloro, estenosis hipertrófica, [215c](#) , [218f](#)  
congénita, [218f](#)  
Pinocitosis, transferencia placentaria, [118](#)  
Pirámides, [404](#)  
Placa(s)  
alar, [393](#) , [394f](#) , [396f](#) , [405](#) , [405f](#) , [408f](#)  
basal, [351](#) , [393](#) , [394f](#) , [396f](#) , [405f](#)  
cartilaginosas epifisarias (placas de crecimiento), [346](#)  
coriónica, [110-114](#) , [114f-115f](#)  
neural, [58](#) , [60f](#) , [61](#)  
formación, [61](#)  
origen del sistema nervioso, [390f](#)  
precordial, [46-48](#) , [57](#)  
uretral, [275](#)  
vaginal, [272](#)  
Placenta, [109-121](#) , [124f-128f](#)  
accesoria, [123](#) , [126f](#)  
adherente, [126c](#) , [127f](#)  
alteraciones, [126c](#) , [127f](#)  
alumbramiento (expulsión de la placenta, el cordón umbilical y las membranas fetales), [110](#) , [121-123](#)  
 , [124f-125f](#)  
bidiscoide, [123](#)  
circulación  
fetal, [114](#) , [115f-116f](#)

materna, [114](#)  
como aloinjerto, [119-120](#)  
desarrollo, [110-113](#) , [111f-112f](#)  
espacio intervelloso, [113](#) , [113f](#)  
forma, [110-113](#)  
funciones y actividades, [116-119](#)  
infiltrante, estructura similar a un tumor, [120](#)  
inmunoprotección, [119](#)  
inserción periférica del cordón umbilical, [124f-125f](#) , [126](#)  
metabolismo, [116](#)  
parte  
fetal, [110](#)  
materna, [110](#)  
perforante, [126c](#) , [127f](#)  
previa, [50c](#) , [126c](#) , [127f](#)  
síntesis y secreción de hormonas, [119-120](#)  
superficie  
fetal, [124f-125f](#) , [126](#)  
materna, [123](#) , [124f-125f](#)  
tabiques, [110-113](#)  
transporte a través de  
anticuerpos maternos, [117f](#)  
difusión  
facilitada, [116-118](#)  
simple, [116-118](#)  
electrólitos, [117f](#) , [118](#)  
elementos perjudiciales, [117f](#) , [119](#)  
gases, [117f](#) , [118](#)  
hematíes, [118c](#)  
hormonas, [117f](#) , [118](#)  
medicamentos y metabolitos medicamentosos, [117f](#) , [119](#)  
nutrientes, [117f](#) , [118](#)  
pinocitosis, [118](#)  
productos de desecho, [117f](#) , [119](#)  
Placoda nasal, [182](#)  
Plagiocefalia, [356c](#)  
Plano  
axial, [9f](#) , [10](#)  
coronal, [9f](#) , [10](#)  
frontal, [9f](#) , [10](#)  
medio, [9f](#) , [10](#)  
sagital, [9f](#)  
transversal, [9f](#) , [10](#)  
Pleura  
parietal, [205-206](#)

visceral, [205-206](#)

Plexo

cervical, [445](#)

coroideo, [405f](#) , [406](#) , [411f](#) , [412](#) , [413f](#)

desarrollo, [406](#)

líquido cefalorraquídeo, [406-407](#)

Pliegue(s)

de la cola, [72](#) , [76f](#)

neurales, [61-63](#) , [63f](#) , [392f](#)

traqueoesofágicos, [199](#) , [202c](#)

ungueales, [460](#)

uretrales, [273](#) , [274f](#)

derivados en el adulto y restos vestigiales, [248t](#)

Plomo, como teratógeno, [496](#)

Poland, síndrome, [367c](#)

Polidactilia, [383c](#) , [385f](#)

Poliesplenia, [227c](#)

Polihidramnios, [131c](#) , [153c](#)

atresia

duodenal, [221c](#)

esofágica/fístula traqueoesofágica, [202c](#) , [214c](#)

Poliploidía, [475c](#)

Porción anterior, [410](#)

Posición anatómica, [9f](#) , [10](#)

Posmadurez, síndrome de, [101c](#)

Posterior, como término descriptivo, [9f](#)

Potters, síndrome de, [254](#)

Prader-Willi, síndrome, [483](#) , [484t](#)

Preeclampsia, [120](#) , [120c](#)

Primera división meiótica, [14](#)

Primordial, [213](#) , [214f](#)

Primordio

palatino

lateral, [188](#) , [188f](#)

medio, [185f](#) , [188](#)

respiratorio, [199-200](#)

uterovaginal, [269](#) , [271](#)

vomeronasal, [187-188](#)

Proceso(s)

alveolares, dientes, [464](#)

ciliares, [440](#)

odontoblásticos, [463](#)

unciniforme, [224](#)

vaginal, [282](#)

persistente, [285c](#) , [286f](#)

Proctodeo, [213](#) *See also* [Fosa anal](#)

Productos

de desecho transferencia placentaria, [117f](#) , [119](#)

químicos

ambientales, como teratógenos, [488t](#) , [495-496](#)

como teratógenos, [488t](#)

Progestágenos/progesterona, como teratógenos, [488t](#) , [492-493](#)

Prominencia(s)

frontonasal, [180f-181f](#) , [182](#)

mandibulares, [164f](#)

maxilares, [164f](#)

nasales, [182](#) , [184f](#)

Pronefros, [247](#) , [250f](#)

Prosencéfalo, [76](#) , [408-414](#) , [408f](#) , [412f](#)

centro de organización, [179](#)

Prostaglandina(s), parto, [121](#)

Próstata, [272f](#)

desarrollo, [248t](#) , [271](#)

Proteínas

estándares de nomenclatura internacionales, [504t](#)

morfogenéticas óseas (BMP), [506](#)

desarrollo

cardiovascular, [300](#)

de los miembros, [375](#)

gastrulación, [54](#)

Protuberancia anular, desarrollo, [404](#) , [406](#) , [406f](#)

Proximal, como término descriptivo, [10](#)

Psicotrópicos, efectos fetales, [495](#)

Ptoxis, congénita, [440c](#) , [440f](#)

Pubertad

definición, [5](#)

ovogénesis, [19](#)

Pulmón(es)

accesorio, [210c](#)

agenesia, [210c](#)

anomalías congénitas, [209c-210c](#) , [209f](#)

desarrollo, [204-209](#)

oligohidramnios, [209c](#)

hipoplasia, [210c](#)

maduración, [206-209](#)

etapa pseudoglandular (6 a 16 semanas), [205f](#) , [206](#) , [207f](#)

período

alveolar (período fetal tardío a niñez), [205f](#) , [206-209](#) , [207f](#)

canalicular (16 a 25 semanas), [205f](#) , [206](#) , [207f](#)

de los sacos terminales (26 semanas a nacimiento), [205f](#) , [206](#)

quistes, [209f](#) , [210c](#)

recién nacido, [209c](#)

Pupila

músculo esfínter, [435](#)

reflejo luminoso, [99](#)

Purkinje, fibras, [367](#)

# Q

Queratinización, trastornos, [454c](#)

Quiasma óptico, [414](#)

Quiste(s)

alantoides, [60c](#) , [133c](#) , [134f](#)

branquial, [171f](#)

cervical (branquial), [170f-171f](#) , [171c](#)

conducto

de Gartner, [270f](#) , [272c](#)

tirogloso, [174](#) , [175c](#) , [175f-176f](#)

dentífero, [467c](#)

lingual, congénito, [178c](#)

meníngeo, [399f](#) , [401c](#) , [401f](#)

oreja, congénito, [446c](#)

pulmonar, congénito, [209f](#) , [210c](#)

uracal, [259c](#) , [261f](#)

y senos del conducto tirogloso, [175c](#) , [175f](#)



# R

- Radiación, como teratógeno, [488t](#) , [498](#)
- Radio, ausencia congénita, [383c](#)
- Rama laríngea superior, nervio vago, formación, [165t](#)
- Ramos comunicantes blancos, [425-426](#)
- Raquisquisis, [355c](#) , [355f](#) , [417c](#)
- Raquitismo, [346c](#)
- Rayos digitales, [77](#) , [374](#)
- RCIU See [Crecimiento intrauterino, retraso/restricción](#)
- Receso(s)
  - costodiafragmáticos, [152](#) , [152f](#)
  - tubotimpánico, [166](#) , [443](#)
- Recién nacido
  - circulación, [333-337](#) , [334f](#)
  - transicional, [333-337](#)
  - flujo sanguíneo, [333-337](#)
  - transicional, [333-337](#)
  - pulmones, [209c](#)
- Recto
  - atresia, [241c](#) , [242f](#)
  - desarrollo, [240](#) , [240f](#)
  - partición, [239f](#)
- Red(es)
  - arteriocardiales, [65-66](#)
  - lacunares, [43](#)
  - ovárica, [248t](#) , [267](#) , [268f](#)
  - testicular, [248t](#) , [267](#) , [268f](#)
- Renacimiento, embriología, [7-8](#)
- Resonancia magnética
  - para la evaluación fetal, [105](#) , [105f](#)
  - sagital, mujer embarazada, [105f](#)
- Respuesta sobresalto-parpadeo, [99](#)
- Retina
  - arteria y vena centrales, [431](#) , [432f](#) , [436f](#)
  - desarrollo, [431-433](#)
  - desprendimiento, [434c](#)
  - fisuras, [431](#) , [432f](#)
  - neural, [433](#)
- Riñón(es)
  - agenesia, [131c](#) , [254](#) , [255f](#)
  - anomalías congénitas, [254c-255c](#) , [257f-258f](#)
  - cálices, [250](#) , [250f](#)
  - cambios posicionales, [252](#) , [253f](#)
  - desarrollo, [76](#) , [247-252](#) , [249f](#) , [253f](#)

control molecular, [252f](#)  
displásico, [255c](#) , [258f](#)  
doble, [258f](#)  
ectopia cruzada, [254](#) , [256f-257f](#)  
ectópico, [254](#) , [256f](#)  
en «herradura», [254](#) , [257f](#)  
enfermedad quística, [255c](#) , [258f](#)  
hilio, [252](#)  
pélvico, [254](#) , [256f](#)  
pelvis, desarrollo, [248t](#)  
rotación anómala, [254](#) , [256f](#)  
supernumerario, [254](#) , [256f](#)  
vascularización sanguínea, cambios, [252](#)  
Rombencéfalo, [404-406](#)  
Rostral, como término descriptivo, [9f](#) , [10](#)  
Rotación, ausencia de, intestino primordial medio, [232c](#) , [234f](#)  
Roux, Wilhelm, [8](#)  
Rubeola  
congénita, síndrome de, [496](#)  
virus  
como teratógeno, [488t](#) , [496](#)  
desarrollo  
de los oídos, [445c](#)  
de los ojos, [439c](#) , [439f](#)  
defectos congénitos, [119](#) , [490](#)  
infección congénita, [496](#)  
transferencia placentaria, [117f](#)  
Rueff, Jacob, [7f](#)

# S

Saco(s)

alveolares, [206](#)

amniótico, [79f](#) , [96f](#) , [127](#)

aórtico, [291f](#) , [295](#) , [299f-300f](#) , [324](#) , [326f](#)

transformación y derivados en el adulto, [326f](#)

conjuntival, [436f](#) , [440](#)

coriónico

desarrollo, [44-48](#) , [45f](#)

diámetro, medición ecográfica, [46](#) , [46f](#) , [110c](#)

fusión con la decidua, [110](#)

dental, [463](#)

linfáticos

desarrollo, [339-340](#) , [339f](#)

ilíacos, [339f](#)

retroperitoneales, [339f](#)

yugulares, [339f](#)

menor del peritoneo *See* [Omento, bolsa](#)

nasales, primitiva, [183f](#) , [186](#)

vitelino

destino, [132](#)

formación, [43-44](#) , [132](#)

función, [132](#)

primario, [43](#)

secundario, [44](#) , [67f](#)

Saint Hilaire

Etienne, [8](#)

Isidore, [8](#)

Samuel-el-Yehudi, [6](#)

Sangre

células, desarrollo, [64-65](#) , [65f](#)

circulación

a través del corazón primordial, [299f-301f](#)

fetal, [305f](#) , [333-337](#) , [334f](#)

fetoplacentaria, [114](#) , [116f](#)

alterada, crecimiento fetal, [102](#)

velocimetría Doppler en el cordón umbilical, [127c](#)

neonatal, [333-337](#) , [334f](#)

transicional, [333-337](#)

placentaria, [113-114](#) , [115f-116f](#)

fetal, [114](#) , [115f-116f](#)

materna, [114](#)

uteroplacentaria

alterada, crecimiento fetal, [102](#)

primordial, [43](#)  
velocimetría Doppler en el cordón umbilical, [127c](#)  
del cordón umbilical, muestra, percutánea (MSCVP), [104-105](#)  
desarrollo, [64-65](#) , [65f](#)  
Sánscrito, tratado de embriología, [6](#)  
Schleiden, Mattias, [8](#)  
Schwann  
células, [398](#)  
Theodor, [8](#)  
Sebo, [452](#)  
Segmento broncopulmonar, [205](#) , [210](#)  
Segunda división meiótica, [14](#)  
en la espermatogénesis, [14](#)  
Semana(s)  
3 semanas, [79f](#)  
4 semanas, [76](#) , [79f-83f](#)  
5 semanas, [77](#) , [84f](#)  
6 semanas, [77-80](#) , [85f](#)  
7 semanas, [80](#) , [85f](#) , [88f](#)  
8 semanas, [86-89](#) , [86f-88f](#)  
9 a 12 semanas, [96-97](#) , [96f-97f](#)  
11 semanas, [97f](#)  
13 a 16 semanas, [97](#) , [98f](#) , [161f](#)  
17 a 20 semanas, [97f-98f](#) , [98](#) , [100f](#)  
21 a 25 semanas, [98-99](#) , [99f](#)  
26 a 29 semanas, [99](#) , [99f](#) , [102f](#)  
30 a 34 semanas, [99](#)  
35 a 38 semanas, [99-100](#) , [100f](#)  
Seno(s)  
auricular, congénito, [446](#) , [446c](#)  
branquiales, [169c](#) , [170f](#)  
externos, [169c](#) , [170f](#)  
interno, [170f](#)  
cervicales, [77](#) , [84f](#) , [162](#) , [169c](#) , [170f-171f](#)  
externos, [169c](#) , [170f](#)  
internos, [169c](#) , [170f](#)  
coronario, [294f](#) , [305f](#) , [306](#) , [308f-309f](#) , [315f](#)  
vena cava superior izquierda persistente, [292c](#)  
dérmico, [400c](#)  
espinal, [400f](#)  
frontal, [187](#)  
linfático, [340](#)  
marginal, [380](#)  
maxilar, [187](#)  
paranasales, desarrollo, [187](#) , [187f-188f](#) , [352](#)

pericárdico, transverso, [297f](#) , [298](#)  
piriforme, fístula, [169c](#)  
preauricular, [446c](#)  
tirogloso, [175c](#) , [175f](#)  
urogenital, [259](#) , [260f](#)  
derivados en el adulto y restos vestigiales, [248t](#)  
parte vesical, [259](#) , [260f](#)  
venas cavas, [306](#) , [308f-309f](#)  
venoso, [291](#) , [293f-294f](#) , [298](#) , [296f-297f](#) , [299f-300f](#) , [306](#) , [381f](#)  
cambios, [304-312](#) , [308f-309f](#)  
circulación, [299f-300f](#)  
comunicaciones interauriculares, [314c](#) , [315f-317f](#)  
cuerno, [294f](#) , [299f-300f](#) , [308f-309f](#)  
*Septum*  
pelúcido, [414](#)  
*primum*, [300-304](#) , [302f-305f](#) , [309f](#) , [316f](#)  
*secundum*, [302f-304f](#) , [304](#) , [307f](#)  
transverso, [72](#) , [74f](#) , [151](#) , [151f](#) , [221](#) , [222f](#) , [298f](#)  
Serotonina, recaptación, inhibidores selectivos, [495](#)  
Sertoli, células, [14](#) , [267](#)  
Sexo, determinación, [276c](#)  
fundamento cromosómico, [266-267](#)  
Shickel, Theophilus, [9](#)  
Shprintzen, síndrome, [484t](#)  
Sida, efectos fetales, [496](#)  
Sífilis  
congénita, [497](#)  
defectos congénitos, [488t](#)  
Sincitiotrofoblasto, [33](#) , [41-42](#) , [42f](#)  
Sindactilia, [385c](#) , [385f](#)  
Síndrome  
adrenogenital, [265c](#)  
corazón izquierdo hipoplásico, [324c](#) , [324f](#)  
cromosoma X frágil, [484-485](#) , [485f](#)  
de obstrucción congénita de la vía respiratoria superior, [200c](#)  
dificultad respiratoria, [209c](#)  
inmunodeficiencia adquirida (sida), efectos fetales, [496](#)  
maullido de gato, [481](#) , [482f](#)  
muerte súbita del lactante (SMSL), [313c](#)  
primer arco, [172c](#) , [172f](#)  
transfusión gemelo-gemelo, [105](#) , [136f](#) , [138c](#)  
velocardiofacial, [484t](#)  
Sinostosis, craneal, [419c](#)  
Sinpolidactilia, [486t](#)  
Sinusoides, [43](#)

## Sistema

cardiovascular *Véanse también las estructuras cardiovasculares específicas*

desarrollo, [289-290](#)

primordial, [64-65](#) , [66f](#) , [295-313](#)

cava, [340](#)

cromafín, [423](#)

endocrino

glándulas suprarrenales, desarrollo, [247f-248f](#) , [251f](#) , [264-265](#)

hipófisis, [409f](#) , [410](#) , [410t](#)

porción glandular (adenohipófisis), [409f](#) , [410](#) , [410t](#) , [426](#)

esquelético, desarrollo, [344f](#)

excretor *See* [Sistema urinario](#)

genital

conductos

desarrollo, [269](#) , [271f](#)

estructuras vestigiales derivadas, [272](#)

femenino, [271](#)

masculino, [269-271](#)

desarrollo, [265-272](#)

etapa indiferente, [265-266](#)

glándulas, auxiliares, en las mujeres, [271](#)

linfático

anomalías congénitas, [340c](#)

desarrollo, [339-340](#) , [339f](#)

nervioso *See also* [Encéfalo Médula espinal](#)

autónomo, [389](#) , [425-426](#)

desarrollo, [425-426](#)

células, histogénesis, [395f](#)

central, [389](#) *See also* [Encéfalo Médula espinal](#)

desarrollo, [389-391](#)

origen, [389-391](#)

parasimpático, desarrollo, [426](#)

periférico, [389](#) , [423-425](#)

desarrollo, [423-425](#)

porta, hepático, [291](#)

reproductivo *See* [Sistema genital](#)

urinario, desarrollo, [247-264](#)

Smith-Magenis, síndrome, [484t](#)

Somatopleura, [64](#)

Somitas

cervicales, [152](#) , [247f](#)

desarrollo, [62f](#) , [63-64](#)

estimación de la edad embrionaria en función del número, [78t](#)

miotomas, [343](#) , [344f](#)

*Sonic hedgehog*, [507](#) , [508f](#)

Sordera, [445c](#)  
Spallanzani, Lazaro, [8](#)  
Spemann, Hans, [8](#)  
Steptoe, Patrick, [8](#)  
Superfecundación, [138c](#)  
Superior, como término descriptivo, [9f](#)  
Surco  
bulboventricular, [299f](#)  
cerebral, [415f](#)  
epitalámico, [409](#)  
hipotalámico, [409](#)  
interventricular, [308f-309f](#)  
labiolingival, [186](#)  
laringotraqueal, [178f](#) , [199](#)  
limitante, [393](#)  
nasolagrimal, [182](#)  
neural, [61](#) , [63f](#)  
óptico, [431](#)  
paralingual, [179](#)  
primitivo, [54](#)  
terminal, lengua, [177](#) , [178f](#)  
urogenital, [273](#)  
Surfactante, [206](#)  
Sustancia negra, [407](#)  
Sutton, Walter, [8-9](#)  
Suturas (cráneo), [351](#) , [353f](#)

# T

Tabaquismo, efectos fetales, [101](#) , [491-492](#)

Tabique

aorticopulmonar, [307](#) , [308f](#) , [311f](#) , [319c](#)

auriculoventricular, [302f-303f](#)

defecto, [317f](#) , [319f](#)

interventricular

parte

membranosa, [311f-312f](#)

muscular, [307](#) , [311f](#)

primitivo, [302f-303f](#)

medio ventral, [394](#)

traqueoesofágico, [199](#) , [201f](#) , [202c](#) , [214](#)

urorrectal, [238](#) , [239f](#) , [241c](#)

Tálamo, desarrollo, [409](#)

Talidomida, como teratógeno, [382](#) , [382f](#) , [488t](#) , [490](#) , [495](#)

Tallo

de conexión, [2f-4f](#) , [41](#) , [44](#) , [45f](#) , [47f](#) , [55f](#) , [72](#)

infundibular, [410](#)

óptico, [431](#)

Talmud, [6](#)

Tapón

de cierre, [2f-4f](#) , [42f](#) , [43](#) , [44f](#)

meatal, [444](#)

Tectum, [407](#)

Tegmento, [407](#)

Tejido

adiposo fetal, [99](#) , [101c](#)

pardo, [98](#)

subcutáneo, [99](#) , [101c](#)

tímico accesorio, [173c](#) , [173f](#)

tiroideo accesorio, [175c](#)

Tela coroidea, [406](#)

Telencéfalo, [410-412](#)

Temperatura corporal basal, ovulación, [25c](#)

Teoría celular, [8](#)

Teratogenicidad, prueba, [491c](#)

Teratógeno(s), [488t](#)

agentes infecciosos, [488t](#)

conocidos para el ser humano, [491-499](#)

factores

maternos, [498-499](#)

mecánicos, [499](#)

medicamentos y sustancias, [488t](#) , [491-495](#)



períodos críticos del desarrollo humano, [487](#) , [489f](#)

peso bajo al nacer, [101c](#)

productos químicos ambientales, [488t](#)

relación dosis-respuesta, [490](#)

Teratología

definición, [5](#) , [472](#)

términos, [474c](#)

Teratoma sacrococcígeo, [57c](#) , [58f](#)

Tercer trimestre, [95](#) , [114-115](#)

Terminología descriptiva, [9f](#) , [10](#)

Testículo(s)

apéndice vesicular, [272c](#)

desarrollo, [248t](#) , [265-269](#) , [268f](#)

descenso, [270f](#) , [283f](#) , [284](#)

ectópicos, [285c](#) , [285f](#)

hidrocele, [285c](#) , [286f](#)

no descendidos, [278c](#) , [284c](#) , [286f](#)

red, [267](#) , [268f](#)

Testosterona, [267](#)

Tetraciclina, como teratógeno, [467c](#) , [488t](#) , [493](#)

Tetraploidía, [480c](#)

Tetrasomía, [480c](#)

TGF- $\beta$ , [506](#)

Timo

histogénesis, [167](#)

tejido accesorio, [173c](#) , [173f](#)

Tirosina cinasas receptoras, [504](#) , [509-510](#) , [509f](#)

Tjio, Joe Hin, [9](#)

Tortícolis, congénito, [368c](#) , [368f](#)

*Toxoplasma gondii* (toxoplasmosis)

como teratógeno, [488t](#) , [497](#) , [497f](#)

transmisión a través de la placenta, [117f](#)

Trabéculas carnosas, [307](#) , [310f](#)

Tranquilizantes, como teratógenos, [495](#)

Transfusión fetal intrauterina, [104-105](#)

Transporte

a través de la placenta, [116-118](#) , [117f](#)

activo placentario, [118](#)

Transposición de las arterias de calibre grande, [319c](#) , [320f](#)

Tráquea

anomalías congénitas, [202c](#) , [203f](#)

atresia, [203c](#)

desarrollo, [202](#) , [202f](#)

divertículo (bronquio traqueal), [204c](#)

estenosis, [203c](#)

## Traslocación

cromosómica, [481](#) , [482f](#) , [483c](#)

equilibrada portadores, [481](#)

Trastornos de la diferenciación sexual, [46](#)

XX, [276](#)

XY, [276](#)

Treacher Collins, síndrome, [172](#)

*Treponema pallidum*, como teratógeno, [488t](#)

Trígono, vesical, [259](#) , [260f](#)

Trigonocefalia, [356c](#)

Trimestre(s), [95](#)

definición, [5](#)

Trimetadiona, como teratógeno, [488t](#) , [493](#)

Triploidía, [30c](#) , [480c](#) , [481f](#)

Trisomía, [480t](#)

autosomas, [478](#) , [478t](#)

cromosomas sexuales, [478](#) , [480t](#)

13 trisomía, [478t](#) , [479f](#)

18 trisomía, [478t](#) , [479f](#)

21 trisomía See [Down, síndrome](#)

Trofoblasto See also [Citrofoblasto Sincitiotrofoblasto](#)

crecimiento anómalo, [66c](#)

extravellositario, [119](#)

Trompas uterinas, [20](#)

ampolla, [21f](#) , [24f](#)

fecundación, [30](#)

desarrollo, [248t](#)

## Tronco

arterioso, [294f](#) , [296](#) , [296f-297f](#) , [299f](#)

circulación a través de, [299f-301f](#)

división, [307-310](#)

desigual, [321c](#) , [322f](#)

persistente, [319c](#) , [320f](#)

transformación y derivados en el adulto, [326f](#)

encefálico, anomalías del desarrollo, síndrome de la muerte súbita del lactante, [313c](#)

ilíaco, [147f](#) , [214f](#) , [216f](#) , [223f](#) , [295](#)

pulmonar, [310](#) , [311f](#) , [321f](#)

simpático, [425](#)

## Tubérculo(s)

cuadrigéminos

inferiores, [407](#)

superiores, [407](#)

genital, [273](#)

sinusal, [269](#) , [271-272](#)

derivados en el adulto y restos vestigiales, [248t](#)

## Tubo(s)

auditivo (tubo faringotimpánica), [74](#) , [166](#) , [168f-169f](#) , [196](#)

cardíacos, [64-65](#) , [296f-298f](#)

faringotimpánico, [74](#) , [166](#) , [168f-169f](#) , [196](#) , [443](#)

laringotraqueal, [199](#)

neural, [61](#) , [76](#) , [390f-391f](#)

ausencia de cierre, [391c](#)

defectos, [61c](#) , [398](#) , [402c](#) , [403f](#)

formación, [61](#) , [63f](#) , [391](#)

## Túbulo(s)

colectores, [248t](#) , [250](#) , [250f-251f](#)

contorneado arqueado, [250](#) , [250f-251f](#)

mesonéfricos, [247](#)

derivados en el adulto y restos vestigiales, [248t](#)

seminíferos, [248t](#) , [267](#) , [268f-269f](#)

urinífero, [250f](#)

Tumefacciones labioscrotales, derivados en el adulto y restos vestigiales, [248t](#)

## Tumor

de células germinales, [284c](#)

placenta como, [120-121](#)

Túnica albugínea, [267](#)

Turner, síndrome, [476f](#) , [478](#)

# U

Último período menstrual normal (UMN), [95](#)

Unión(es)

aorticoventricular, [312f](#)

cemento esmalte, [463](#)

comunicantes, [504-505](#)

craneovertebral, anomalías, [357c](#)

Uña(s)

ausencia, [460c](#)

deformadas, [460f](#)

desarrollo, [460](#)

UPMN *See* [Último periodo menstrual normal \(UPMN\)](#)

Uraco, [60](#) , [259](#) , [260f](#)

anomalías congénitas, [259c](#) , [261f](#)

arterias umbilicales, relación con, [261f](#)

quistes, [259c](#) , [261f](#)

vejiga urinaria, relación con, [261f](#)

Urea, transferencia placentaria, [117f](#)

Uréter(es)

anomalías congénitas, [254c-255c](#) , [257f-258f](#)

bífido, [254c](#) , [256f](#)

desarrollo, [247-252](#) , [248t](#)

ectópico, [254](#) , [258f](#)

Ureterostomía, fetal, [106f](#)

Uretra

clitorídea, [276c](#)

desarrollo, [248t](#) , [264](#) , [264f](#)

esponjosa, [274f](#) , [275](#)

glándulas, [271](#)

Uropatía obstructiva, [131c](#)

Útero

anomalías congénitas, [280c](#) , [280f-281f](#)

ausencia, [280](#)

bicorne, [280c](#) , [280f-281f](#)

con cuerno rudimentario, [280c](#) , [280f-281f](#)

crecimiento en el embarazo, [121](#) , [121f](#)

desarrollo, [248t](#) , [273f](#)

doble, [280c](#) , [280f-281f](#)

grávido, [114f](#)

ligamento redondo, [284](#)

tabicado, [280f-281f](#)

unicorne, [280c](#) , [280f-281f](#)

Utrículo, [272c](#)

prostático, [248t](#) , [272c](#)

Úvula, [190](#)  
hendida, [191c-192c](#) , [193f](#)

# V

## Vagina

adenocarcinoma, exposición a dietilestilbestrol, [493](#)

anomalías congénitas, [280c](#)

atresia, [280c](#)

ausencia, [280c](#)

desarrollo, [248t](#) , [271-272](#)

## Válvula(s)

agujero oval, [302f-303f](#) , [304](#) , [305f](#)

auriculoventriculares, [309f](#) , [312f](#)

cardíacas, desarrollo, [309f](#) , [312](#) , [312f](#)

mitral, desarrollo, [312f](#)

pulmonar, estenosis, [321c](#)

semilunares, [312](#) , [312f](#) , [319c](#)

sinoauriculares, [298](#) , [299f-301f](#)

tricúspide, desarrollo, [316f](#)

vena cava inferior, [308f-309f](#)

## Varicela

como teratógeno, [488t](#)

efectos fetales, [496](#)

virus, [496](#)

Vasculogénesis, [64](#) , [65f](#)

Vasectomía, [28c](#)

## Vasos

coriónicos, [112f](#) , [124f-125f](#) , [126](#) , [128f](#)

sanguíneos

anastomosis, fetal, [134c](#)

desarrollo, [64-65](#) , [65f](#) , [290-295](#) , [293f-294f](#) , [324-327](#) , [331f-332f](#)

## Vejiga

anomalías congénitas, [259c](#) , [262f](#)

desarrollo, [248t](#) , [259](#) , [260f](#)

extrofia, [259c](#) , [262f-263f](#)

trígono, [259](#) , [260f](#)

## Vellosidades

coriónicas

biopsia, [89c](#) , [103f](#) , [104](#)

desarrollo, [65-66](#) , [68f](#)

primaria, [44-46](#) , [45f](#) , [50](#) , [65](#)

raíz (anclaje), [66](#) , [110-113](#) , [115f](#) , [124f-125f](#)

ramificadas (terminales), [66](#) , [114](#) , [115f-116f](#)

secundarias, [65](#) , [67](#) , [68f](#)

terciarias, [65](#) , [66f](#)

de anclaje, [66](#) , [115f](#) , [120](#)

ramificadas, [66](#) , [114](#) , [115f-116f](#)

Vena(s)

ácigos, [292](#) , [293f-294f](#)

lóbulo, [210c](#)

asociadas al corazón, desarrollo, [290-295](#) , [293f-294f](#)

braquiocefálica, izquierda, [292](#) , [293f-294f](#) , [304](#)

cardinales, [299f-300f](#) , [381f](#)

anterior, [291-292](#) , [292c](#) , [293f-294f](#) , [299f](#) , [304](#) , [305f](#)

común, [148f](#) , [290-292](#) , [293f-294f](#) , [296f](#) , [299f](#)

desarrollo, [291-292](#) , [293f-294f](#)

posterior, [66f](#) , [249f](#) , [291f](#) , [292](#) , [293f-294f](#) , [299f](#)

cava

anomalías congénitas, [292c](#)

inferior, [305f](#) , [307f](#) , [315f-316f](#) , [335f-336f](#) , [338f-339f](#)

desarrollo, [292](#) , [293f-294f](#)

doble, [295c](#)

segmento

hepático, [292](#) , [293f](#)

hepático ausencia, [295c](#)

posrenal, [292](#) , [293f](#)

prerrenal, [292](#) , [293f](#)

renal, [293f](#)

válvula, [308f-309f](#)

superior, [305f](#) , [307f](#)

desarrollo, [291-292](#) , [294f](#)

doble, [292c](#)

duplicada, [295f](#)

izquierda, [295c](#)

persistente, [292c](#)

endometriales, [113-114](#)

espermáticas, [293f](#)

gonadales, [293f](#)

hemiácigos, [293f](#)

hepáticas, [292](#) , [293f](#) , [333](#) , [334f-336f](#)

hipogástrica, [293f](#)

ilíaca

común, [293f](#)

externa, [293f](#)

interna, [293f](#)

oblicua, [293f-294f](#)

ováricas, [293f](#)

porta, desarrollo, [294f](#)

pulmonares, [305f-306f](#) , [306](#)

conexiones venosas anómalas, [306c](#)

primordiales, [309f](#)

renales

acesorias, [253c](#) , [253f](#)  
desarrollo, [293f](#)  
sacras, medias, [293f](#)  
subcardinales, [292](#) , [293f](#)  
subclavias, [293f](#)  
supracardinales, [292](#) , [293f](#)  
suprarrenales, desarrollo, [293f](#)  
umbilicales, [223](#) , [290-291](#) , [296f](#) , [299f-300f](#) , [305f](#) , [333](#) , [381f](#)  
degeneración, [294f](#)  
derivados en el adulto, [334f](#)  
desarrollo, [293f-294f](#)  
ligamento redondo del hígado, [337](#)  
vitelinas, [290-291](#) , [296f](#) , [299f-300f](#) , [381f](#)  
desarrollo, [293f-294f](#)  
yugulares, [293f](#)  
Ventana  
aórtica, [319c](#)  
aorticopulmonar, defecto, [319c](#)  
Ventral, como término descriptivo, [9f](#) , [10](#)  
Ventrículo(s)  
cardíacos, [298](#)  
desarrollo, [296f](#) , [301f-303f](#)  
primordiales, división, [307](#) , [310f-312f](#)  
común, [318c](#) , [373f](#)  
único, [318c](#)  
Vérnix caseoso, [98](#)  
Vértebra, variación en el número, [350c](#)  
Vesícula(s)  
biliar, desarrollo, [222](#)  
cristaliniana, [431](#)  
encéfalo  
cerebral, [2f-4f](#) , [78t](#) , [409f](#) , [411f-412f](#)  
primaria, [393f](#) , [404](#)  
secundaria, [393f](#) , [404](#)  
metanéfricas, [250](#)  
óptica, [408](#) , [431](#)  
ótica, [442f-443f](#)  
telencefálicas, [408](#)  
umbilical  
formación, [43-44](#) , [132](#)  
función, [132](#)  
primaria, [43](#)  
secundaria, [44](#) , [67f](#)  
Vestíbulo aórtico, [308f](#) , [310](#) , [311f](#)  
Vestigios



branquiales, [172c](#) , [172f](#)

cervicales (branquiales), [170f](#)

Viabilidad

fetos, [95c](#)

gametos, [30](#)

gemelos monocigóticos, [138c](#)

Vías

biliares extrahepáticas, atresia, [223c](#)

de señalización desarrollo

óseo, [345](#)

y defectos congénitos, [486-487](#)

urinarias, duplicaciones, [254](#) , [256f](#)

VIH, infección, efectos fetales, [496](#)

Virus

de la inmunodeficiencia humana (VIH), infección, efectos fetales, [496](#)

transferencia placentaria, [117f](#)

Viscerocráneo

cartilaginoso, [351](#) , [352f](#)

membranoso, [351](#)

Vitaminas, transferencia placentaria, [117f](#)

Vólvulo, intestino primordial medio, [232c](#)

Vómitos biliosos, [232c](#)

# W

Waardenburg, síndrome, [486t](#)

Warfarina, como teratógeno, [488t](#) , [493](#)

Watson, James, [9](#)

Wharton, gelatina, [126-127](#) , [129f](#)

Williams, síndrome de, [484t](#)

Wilmot, Ian, [10](#)

Winiwarter, Felix von, [9](#)

Wnt, vía de señalización, [507-508](#)

Wolff, Caspar Friedrich, [7-8](#)

# Y

Y, cromosoma

46,XY, trastornos de la diferenciación sexual, [276c](#)

espermatogénesis, [18](#)

Yema(s)

bronquiales, [149](#) , [149f](#) , [201f](#) , [204](#) , [204f](#) , [210](#) , [248f](#)

ureteral, [247f](#) , [248-250](#)

Yunque, formación, [162](#) , [165t](#)

# Z

Zona

de actividad de polarización (ZPA), [371](#)

fasciculada, [264](#) , [264f](#)

glomerular, [264](#) , [264f](#)

intermedia, [392](#)

pelúcida, [18](#)

ventricular, [392](#)

Instrucciones para el acceso en línea

**Gracias por su compra. Este libro electrónico de Elsevier incluye el acceso a contenido *online* complementario. Por favor, haga click aquí (o vaya a [ebooks.elsevier.com](http://ebooks.elsevier.com)) para solicitar un código de activación y siga las instrucciones de registro para acceder al contenido *online*.**